

Т.В. Топчій
Н.М. Макомела

Національний медичний
університет
ім. О.О. Богомольця,
м. Київ
Центральна міська клінічна
лікарня,
м. Київ

Можливості магнітнорезонансної томографії для діагностики множинних кіст нирок

Capabilities of magnetic resonance imaging in diagnosis of multiple renal cysts

Цель работы: Изучение возможностей МРТ в диагностике состояния почек при множественных кистах.

Материалы и методы: В работе освещены результаты изучения МР-изображений, полученных с помощью 0,5 Тл МР-томографа фирмы "Toshiba" 19 пациентов в возрасте 20–79 лет после УЗИ забрюшинного пространства. Исследование с помощью МРТ проведено в 2 этапа: бесконтрастное и с контрастным усилением препаратом «Магневист».

Результаты: Выявлено наибольшую частоту кист — 45% у больных в возрасте 60–69 лет, 32% — у лиц старше 70 лет. Большинство кистозных образований (57%) локализовалось в паренхиме. Размеры выявленных кист 3–30 мм и более.

Выводы: Проведенные исследования дали возможность выявить структурные изменения: увеличение почек, их деформацию, нефроптоз, а также определить, что лоханочное и паренхиматозно-лоханочное расположение кист приводит к изменению угла отхождения а. и в. renalis, сдавлению сосудов, что сопровождается артериальной гипертензией. Также появилась возможность у 4 больных оценить по характеру МР-сигнала изменения содержимого кисты, выявить нечеткость границы между корковым и мозговым веществами, охарактеризовать капсулу кисты, выявить симптом послыдности. Все эти признаки свидетельствуют о наличии воспалительного процесса или малигнизации и определяют план дальнейшего ведения больного.

Ключевые слова: МРТ, множественные кисты, почки, магневист.

Objective: To study the capabilities of MRI in diagnosis of the state of the kidneys in multiple cysts.

Material and Methods: The author reports the results of the study of MR images obtained with 0.5 T MR unit (Toshiba) in 19 patients ages 20-79 after ultrasound study of the retroperitoneal space. The study was done in two stages, i.e. without contrast and with contrast enhancement (Magnevist).

Results: The highest incidence of cysts (45%) was revealed in patients ages 60-69, 32% in persons over 70. The majority of cysts (57%) were localized in the parenchyma. The cysts measured 3-30 mm and even more.

Conclusion: The performed study allowed to reveal different structural changes: enlargement of the kidneys, their deformity, nephroptosis as well as to define of pelvis and parenchymal pelvis localization of the cysts changes the angle at which a. and v. renalis exit the kidney or causes compression of the vessels, which is accompanied by arterial hypertension. In 4 patients the character of MR signal allowed to characterize the changes in the cysts content, to reveal an indistinct borderline between the cortical and medullary substance, to characterize the capsul of the cyst, to define layer sign. All these signs suggest the presence of inflammatory process or malignancy and determine the plan of the patient management.

Key words: MRI, multiple cysts, kidneys, Magnevist.

Широке застосування ультразвукової діагностики (УЗД), комп'ютерної томографії (КТ) та магнітнорезонансної томографії (МРТ) сприяє поліпшенню діагностування кистозних утворів нирок [1–3]. Ця патологія посідає одне з перших місць серед усіх захворювань нирок.

За даними I. M. Kissane (1983) [4] та H.A. Thomsen (1995) [5], кісти нирок трапляються у 50% людей старших 50 років, скринінгове дослідження виявляє цю патологію у 1–2% обстежених віком до 40 років і у 5–7% — більш старших.

Ми провели обстеження хворих, у яких УЗД виявило множинні кісти в різних структурах однієї або обох нирок. Метою дослідження було вивчення можливостей МРТ для діагностики стану нирок за цієї патології та для виявлення ускладнень.

Методика дослідження

Обстеження проводили на МР-томографі фірми "Toshiba" 0,5 Тл в два етапи.

Перший етап полягав у безконтрастному дослідженні нирок. Виконували 2 протоколи дослідження:

а) у спін-ехо імпульсній послідовності в T1-зваженому зображенні у фронтальній та аксіальній площинах. Режим роботи: товщина зрізу 3–5 мм; TR/TE=600/15 мс, поле зору (FOV) 35S35 мм, кут відхилення 90°/180°, матриця зображення 208S256. Загальний час обстеження становив 6–8 хв;

б) у спін-ехо імпульсній послідовності в T2-зваженому зображенні у фронтальній та аксіальній площинах. Режим роботи: товщина зрізу 3–5 мм; TR/TE =3800/100 мс, поле зору (FOV) 35S35 мм, кут відхилення 90°/160°, матриця зображення 192S256. Загальний час обстеження — 4–6 хв.

Другий етап виконували з МР-підсиленням зображення: пацієнтам внутрішньоно на столі МР-томографа вводили препарат «Магневист» (димеглюмінова сіль GD-DTPA виробництва фірми «Шерінг») з розрахунку 0,2 мг/кг маси тіла, після чого здійснювали спін-ехо імпульсну послідовність. Параметри цієї послідовності відповідали параметрам T1-зваженого зображення у фронтальній та аксіальній площинах.

Були досліджені пацієнти, у яких УЗД виявило об'ємні ураження нирок. Цих хворих оглянув уролог, їм були проведені лабораторні дослідження. За допомогою МРТ встановлені об'ємні ураження, які інтерпретувалися як множинні кісти. Група обстежених складала 19 пацієнтів віком від 20 до 79 років (8 жінок, 11 чоловіків), яких було розподілено на 4 вікові групи: 1-шу — 20–49 р. (3), 2-гу — 50–59 (2), 3-тю — 60–69 (8), 4-ту — 70 і більше (6).

У табл. 1 представлена характеристика груп обстежених хворих, а також розмірів та розташування патологічних утворів.

Таблиця 1 — Характеристика розподілу патологічних утворів за віком хворих, локалізацією та розмірами кіст

Characteristics of pathological changes distribution according to the age, localization and size of the cyst

Показник	Кількість	
	пацієнтів	кіст
Вік пацієнтів (р.):		
20–49 (1-ша гр.)	3	7
50–59 (2-га гр.)	2	8
60–69 (3-тя гр.)	8	26
70 р. і старше (4-та гр.)	6	19
Локалізація кіст:		
паренхіматозна	19	33
паренхіматозно-мискова	19	18
мискова	6	8
Діаметр кіст (мм):		
3–20	19	38
20–30	11	17
понад 30	3	3

Аналізуючи МР-томограми нирок, зважали на їх положення, форму та відстань між кінцями, співвідношення з сусідніми органами та тканинами, кут між поздовжніми осями нирок, їх довжину, ширину та товщину, а також товщину паренхіми мозкової й кіркової речовин та їх співвідношення, наявність підкапсульного жиру, розміщення чашково-мискового сегмента (ЧМС), положення і форму миски, стан сечоводів у ЧМС, кут відходження ниркової артерії від аорти, ширину ниркових вен та артерій. Також характеризували патологічні утвори за їх локалізацією, кількістю, розмірами, формою, структурою та відношенням до воріт нирки.

Результати та їх обговорення

Проаналізовано результати МРТ-дослідження хворих із множинними кістами.

У 1-й групі у всіх пацієнтів виявили множинні кісти в обох нирках; положення нирок типове, форма змінена у 2 хворих.

Відстань між верхніми полюсами — $9,0 \pm 1,5$ см (норма $9,0 \pm 2,1$ см), нижніми — $18,0 \pm 1,8$ см (норма $16,0 \pm 1,6$ см).

Кут між поздовжніми осями нирок дорівнював $58 \pm 2,1^\circ$ (норма $43,6 \pm 0,9^\circ$).

Кут відходження *a. renalis*: справа — 90° , зліва — 87° ; ширина *a. renalis* відповідно $0,7$ та $0,5$ см (норма $0,5$ і $0,6$ см); ширина *v.*

renalis — $0,5$ та $0,6$ см (норма $0,5$ і $0,6$ см).

Права нирка не збільшена в розмірах (довжина — 9 , ширина — 5 , товщина — $5,4$ см); ліва — збільшена, відповідно $11,2$; $4,5$ та $5,4$ см.

Справа товщина паренхіми у ділянці нижнього полюса, а також переднього та заднього країв збільшена за рахунок мозкового шару, в якому розміщена більшість кістозних утворів; зліва в середній частині, а також в обох полюсах товщина паренхіми зменшена через стоншення мозкового шару, викликане мисковим розміщенням кіст у 2 хворих. Мискові кісти у них мали великі розміри і призводили до стиснення мозкового шару й *a. renalis* зліва та збільшення розмірів лівої нирки. Основна скарга цих пацієнтів — підвищення артеріального тиску.

Межа між кірковою та мозковою речовинами була чіткою.

Чашково-мисковий сегмент у всіх хворих з обох боків розташований на рівні L1–L2. Положення мисок — внутрінірково, форма овальна у 1 хворого та у 2 — неправильна зліва; миски збільшені.

Характеристика кістозних утворів

Із 7 виявлених кіст 5 були паренхіматозними та 2 мисковими, розміри від 3 до 11 мм, форма кругла та овальна з правильними контурами стінок. На МР-томограмах у всіх хворих кісти дали гіпоінтенсивний сигнал у T1-зваженому зображенні та гіперінтенсивний у T2, що свідчило про наявність простої кістозної рідини. Товщина стінки становила приблизно 1 мм. До контрастування візуалізувалась 1 кіста з 7.

Парааортальні лімфатичні вузли у всіх хворих не перевищували 3–4 мм.

У всіх пацієнтів 2-ї групи виявлено множинні кісти в обох нирках; положення яких було типовим, а форма — зміненою.

Підкапсульний жир візуалізувався і мав вигляд серпоподібної смужки шириною до 1,5 мм вздовж латерального краю.

Відстань між верхніми полюсами дорівнювала $7,3 \pm 0,9$ см (норма $9,0 \pm 2,1$ см), нижніми — $15,0 \pm 1,6$ см (норма $16,0 \pm 1,6$ см).

Кут, утворений поздовжніми осями нирок, становив $64 \pm 2,4^\circ$ (норма $62 \pm 2,5^\circ$).

Справа кут відходження *a. renalis* дорівнював 90° , зліва — 98° , ширина *a. renalis* відповідно — $0,5$ і $0,5$ см, *v. renalis* — $0,7$ і $0,5$ см (норма $0,5$ і $0,6$ см).

Розміри правої нирки були не збільшеними (довжина 10 см, ширина 4,6, товщина 5,4); лівої — збільшеними, відповідно 10; 6,1 та 5,4 см. Товщина паренхіми була

значно зменшеною в обох нирках за рахунок стоншення як кіркового, так і мозкового шарів. Кісти розташовані в обох мисках, що спричинилося до збільшення їх розмірів, стиснення паренхіми, підтверджених зазначеними нижче показниками.

Розміщення кіст у мисках призвело також до збільшення кута відходження а. renalis зліва, що підтверджується отриманими показниками.

Межа між кірковою та мозковою речовинами визначалась чітко.

Чашково-мисковий сегмент у всіх хворих з обох боків розташований на рівні L1–L3. Положення мисок — внутрішньорічкове, форма неправильна, розміри збільшені.

Характеристика кістозних утворів

Розміри кіст становили 4–38 мм. Вони мали круглу або овальну форму та тонкі перетинки. У 2 хворих цієї групи виявлено 6 кіст, з них 4 паренхіматозних (3 в кірковій речовині, 1 — в мозковій) та 2 мискових.

На МР-томограмах у 1 хворого кісти дали гіпоінтенсивний МР-сигнал у T1-зваженому зображенні та гіперінтенсивний у T2. В 1 хворого сигнальні характеристики відрізнялись від звичайних для простої кісти (підвищення інтенсивності МР-сигналу в T1-зваженому зображенні та його незначне зниження в T2). Такі дані під-

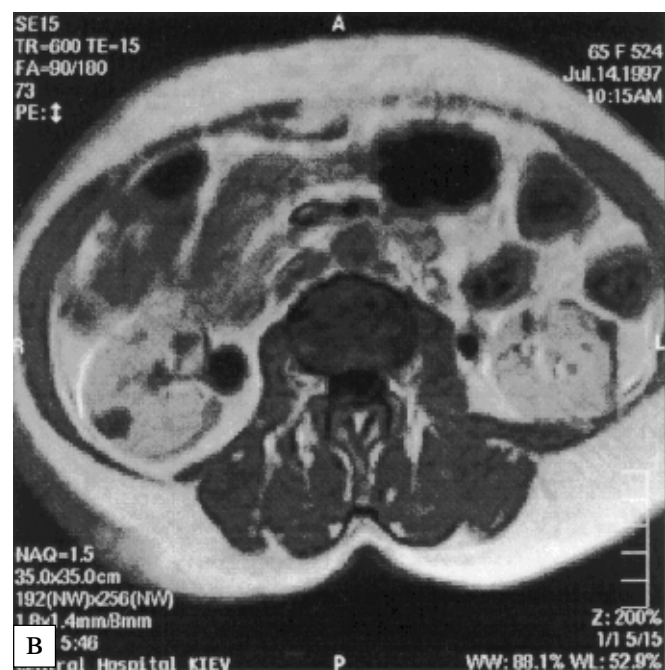
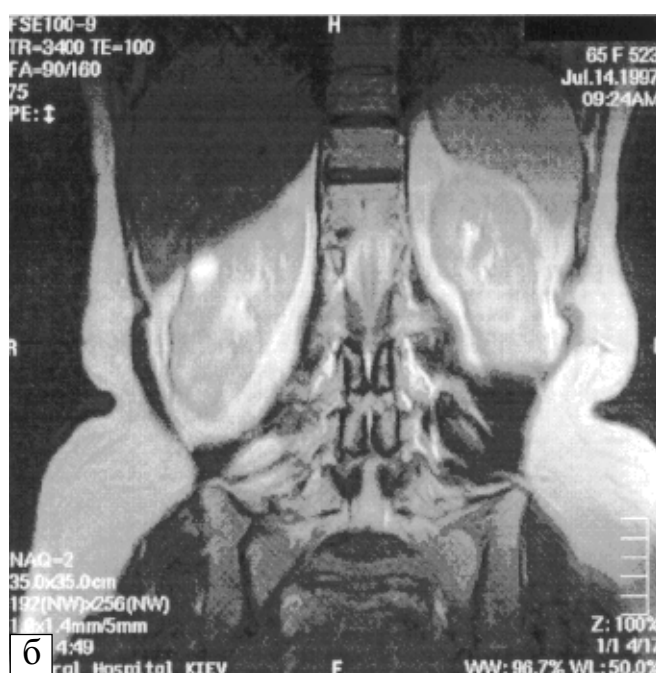
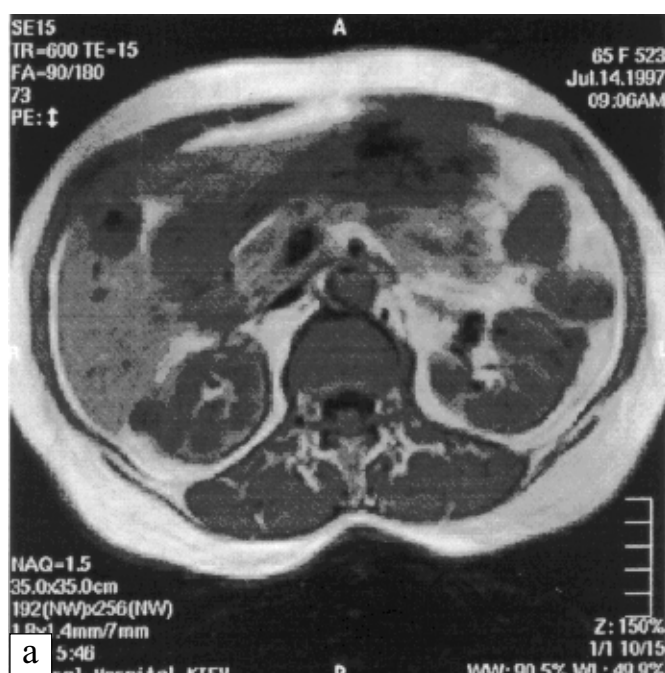


Рис. 1 — Множинні кісти обох нирок. МР-томограми хворої 65 р.: а — T1-зважене зображення в аксіальній площині; б — T2-зважене зображення у фронтальній площині; в — T1-зважене зображення з підсиленням гадолінієм в аксіальній площині. Обидві нирки мають чіткі нерівні контури за рахунок множинних кіст у них. Після контрастування додатково візуалізувалися підкапсульні та паренхіматозні кісти з розмірами до 6 мм. Пухлину в передньонижньому сегменті лівої нирки, що була причиною направлення на обстеження, після МРТ інтерпретували як кісту, а відсутність метастазів у лімфовузлі це підтвердила.

Fig. 1. Multiple cysts of the both kidneys. MR scans of the patient ages 65. T1 weighted image (1a) in axial plane; T2 weighted image (1 б) in frontal plane; T1 weighted image with gadolinium enhancement (1в) in axial plane. Both kidneys have distinct uneven outlines due to multiple cysts. After the contrast substance administration subcapsular and parenchymatous cysts up to 6 mm are visualized. The tumor in the anteroinferior segment of the left kidney which had been the cause of the study, was interpreted as a cyst. It was confirmed by absence of lymph node metastases.

тверджують припущення, що в кістозній рідині більше білкових включень, які свідчать про інфікування або геморагію. У цього хворого межа між кірковою та мозковою речовинами була нечіткою, що також свідчило на користь наявності запального процесу. До контрастування візуалізувались усі кісти.

Розміри парааортальних лімфатичних вузлів у всіх хворих не перевищували 3–4 мм.

У всіх обстежених 3-ї групи виявлено множинні кісти в обох нирках; положення яких було низьким, форма — зміненою у 7 пацієнтів.

Підкапсульний жир візуалізувався у 6 з 8 хворих як серпоподібна смужка завширшки до 2 мм по латеральному краю обох нирок.

Відстань між верхніми полюсами —

12±0,14 см (норма 9,0±2,1 см), нижніми — 16,0±0,05 см (норма 16,0±1,6 см).

Кут, утворений поздовжніми осями нирок, дорівнював 54±0,2° (норма 62±2,5°).

Справа та зліва кут відходження *a. renalis* становив 86°, ширина *a. renalis* — 0,5, *v. renalis* — 0,5 см (норма 0,7 см).

Розміри нирок виявились значно збільшеними (правої: довжина — 10,8, ширина — 5,4, товщина — 6 см; лівої: відповідно 11; 5,3; 5,8 см). У 3 хворих права нирка деформована за рахунок випинання переднього контуру, у 4 — випинання відзначалось у різних відділах.

Товщина паренхіми в обох нирках зменшена в ділянках полюсів та переднього і заднього країв, що відповідає місцям розташування більшості кістозних утворів.

Межа між кірковою та мозковою речовинами була чіткою у 2, нечіткою — у 5,

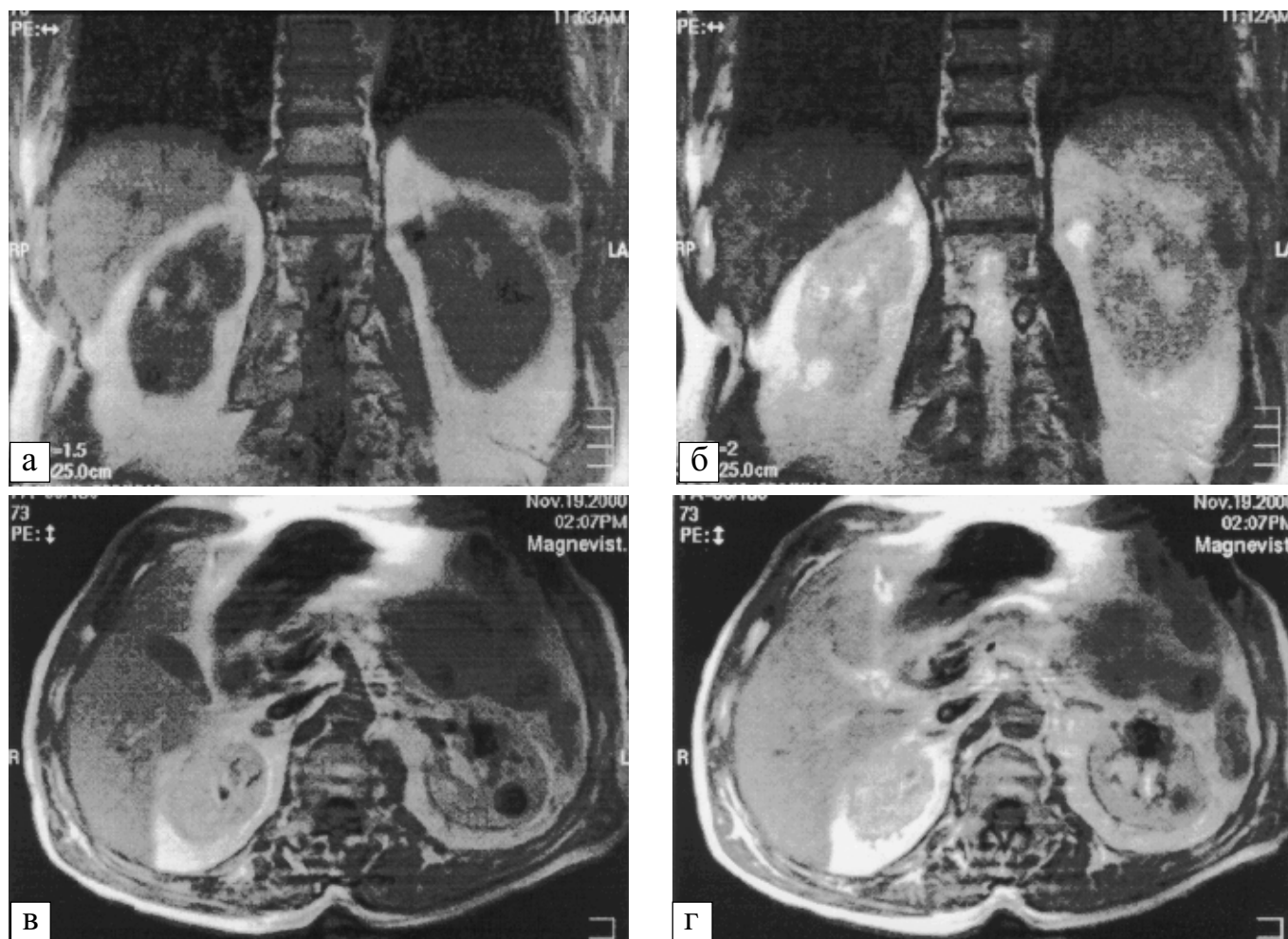


Рис. 2 — Множинні кісти обох нирок. МР-томограми хворого 63 р.: а — T1-зважене зображення; б — T2-зважене зображення у фронтальних площинах; в, г — T1-зважене зображення з посиленням гадолінієм в аксіальних площинах. Обидві нирки мають чіткі нерівні контури за рахунок множинних кіст. В одній з кіст в передньоверхньому сегменті лівої нирки капсула до 4 мм, з нерівними торочкуватими зовнішнім і внутрішнім контурами. До проведення МРТ випадок інтерпретували як пухлину. Лімфатичні вузли не візуалізуються

Fig. 2. Multiple cysts of the both kidneys. MR scans of the patient ages 63. T1 weighted image (2 a) and T2 weighted image (2 б) in frontal planes; T1 weighted image with gadolinium enhancement (2в, 2г) in axial plane. The both kidneys have distinct uneven outlines due to multiple cysts. One of the cysts in the left kidney has a capsule of 4 mm with indistinct fringed inner and outer outlines. Before MRI the case was interpreted as a tumor. Lymph nodes are not seen

у 1 хворого справа — нечіткою, зліва — чіткою.

Положення ЧМС у всіх хворих справа було на рівні L1–L4, зліва — L3. Положення мисок внутрішньорічкове, форма — неправильна у всіх пацієнтів.

Характеристика кістозних утворів

У хворих цієї групи виявлено 26 кіст, з них паренхіматозних — 12 (у тому числі 3 підкапсульні), 14 паренхіматозно-мискових та мискових, в 1 хворого 1 з кіст прилягала до миски і мала стінки товщиною понад 2 мм; більшість кіст (15) розташовані у правій нирці. У 2 хворих в одному з кістозних утворів капсула мала ділянки до 2 мм з гіпоінтенсивним МР-сигналом в T1- та T2-зваженому зображенні, а в 1 місці візуалізувалося розшарування стінки капсули на протязі 8 мм. Розміри кіст становили 3–30 мм. Форма кругла або овальна.

На МР-томограмах у 6 хворих кісти дали гіпоінтенсивний МР-сигнал у T1-зваженому зображенні та гіперінтенсивний у T2. До контрастування візуалізувалось 23 кісти з 26, решту ми побачили тільки після обстеження з контрастом. Це були підкапсульні кісти розміром до 7 мм.

Розміри парааортальних лімфатичних вузлів у всіх хворих не перевищували 3–5 мм.

У хворих 4-ї групи множинні кісти виявили в обох нирках, положення яких було типовим у 2, низьким — у 4, деформацію 1 з нирок визначено у 3 пацієнтів.

Підкапсульний жир візуалізувався у 5 з 6 хворих у вигляді серпоподібної смужки завширшки до 1,8–2 мм вздовж латерального краю в обох нирках.

Відстань між верхніми полюсами — $11 \pm 0,1$ см (норма $9,0 \pm 2,0$ см), нижніми — $17,4 \pm 0,08$ см (норма $16,0 \pm 1,6$ см).

Кут, утворений поздовжніми осями нирок, дорівнював $49 \pm 0,3^\circ$ (норма $64 \pm 2,0^\circ$).

Справа та зліва кут відходження *a. renalis* становив 74° , ширина *a. renalis* — 0,4, *v. renalis* — 0,6 см (норма $0,75 \pm 0,02$ см).

Права і ліва нирки збільшені в розмірах (довжина — 11,0, ширина — 6,2, товщина — 5,7 см).

Товщина паренхіми зменшена більш виражено, ніж у попередній групі, в усіх відділах, крім середнього, що пояснюється переважним розміщенням там кіст. Межа між кірковою та мозковою речовинами була нечіткою у всіх пацієнтів.

Положення ЧМС у всіх хворих справа та зліва — на рівні L1–L4. Положення мисок — внутрішньорічкове, форма — неправильна у 5, розміри — збільшені.

Характеристика кістозних утворів

У хворих цієї групи виявлено 19 кіст, з них паренхіматозних — 12 (у тому числі 7 підкапсульних), паренхіматозно-мискових та мискових — 7. Розміри кіст становили 3–28 мм. Форма була круглою та овальною.

До контрастування візуалізувалось 17 кіст із 19; решту ми побачили тільки після обстеження з контрастом. Це були підкапсульна та паренхіматозна кісти розміром до 4 мм.

На МР-томограмах 5 хворих 12 кіст дали гіпоінтенсивний МР-сигнал в T1-зваженому зображенні та гіперінтенсивний у T2. У 3 осіб 7 кіст дали ізоінтенсивний МР-сигнал в T1-зваженому зображенні та гіперінтенсивний — у T2. У 2 — виявлено ефект поширивості. Після оперативного лікування в цих ділянках визначено малігнізацію.

Розміри парааортальних лімфатичних вузлів у всіх обстежених даної групи не перевищували 3–4,5 мм.

Проведені дослідження дають можливість виявити структурні зміни, що відбуваються при множинних кістах. Майже у всіх хворих відзначається збільшення розмірів нирок, їх деформація, низьке положення, яке спричиняє зміну кута відходження *a. renalis* від аорти, призводить до стиснення кіркової та мозкової речовин за нормальних показників їх співвідношення. Всі ці зміни більше виражені у хворих з мисковою та паренхіматозно-мисковою локалізацією кіст. Це підтверджується клінічними спостереженнями. У всіх таких пацієнтів виявляють артеріальну гіпертензію різного ступеня.

У всіх осіб з виявленими МРТ-порушеннями співвідношення між кірковим та мозковим шарами нирок і стоншенням паренхіми при скінтиграфії визначали порушення видільної функції, а у хворих ще з нечіткістю межі між зазначеними шарами — клінічні та лабораторні симптоми наявності запалення.

Загальна кількість кіст, виявлених за допомогою МРТ у нашому обстеженні, — 58.

На рис. 1 (а–в) та 2 (а–г) представлені МР-томограми 2 із обстежених хворих із множинними кістами обох нирок.

Більшість кіст виявлено в 3-й (45%) та 4-й (32%) групах пацієнтів. В паренхімі (включаючи підкапсульні кісти) локалізувалося 57% кістозних утворів, в мисках — тільки 10%; 66% кіст мали розміри 3–20, 29% — 20–30, 5% — понад 30 мм.

Проведена МР-морфометрія нирок свідчить про органічну патологію: зміну відстані між кінцями нирок та кута між їх поздовжніми осями, а також кута відходження а. та v. renalis (особливо для мискової та паренхіматозно-мискової локалізації кіст).

Чим більші кількість, розміри та поверхневість розташування кіст, тим більшою є деформація нирки. У всіх обстежених ми визначали деформацію контурів та збільшення розмірів нирок. Більшість кіст (34) були розташовані в кірковій речовині. За мискової та паренхіматозно-мискової локалізації кіст товщина паренхіми зменшується, змінюються кут відходження а. й v. renalis та їх ширина.

У 4 хворих МР-характеристики відрізнялись від показників простої рідини, у 1 з них відзначався гіперінтенсивний МР-сигнал в T1- і T2-зваженому зображенні та рівномірне стовщення стінки кісти, а у 3 — ізоінтенсивний МР-сигнал у T1-зваженому зображенні та гіперінтенсивний — у T2. У 2 з них до того ж визначався ефект пошаровості. Крім цього, у 1 особи виявлено ще й нерівномірне стовщення стінки. Гістологічне дослідження ідентифікувало злоякісне ураження у 2 обстежених за наявності зміненого МР-сигналу, пошаровості, а також нерівномірного стовщення стінок кістозних утворів. У 2 пацієнтів визначалася реактивна макрофагальна інфільтрація, що свідчила про запальний процес.

У хворих із макрофагальною інфільтрацією та малігнізацією після контрастування в капсулах накопичувався контраст.

Аналіз сучасної літератури [3, 6, 7] та наші власні дослідження свідчать про високі діагностичні можливості методу МРТ у виявленні кістозних утворів та їх характеристик. Застосування контрастних речовин уможливило точніший аналіз утворів. Зважаючи на невелику кількість спостережень, планується продовжити дослідження в цьому напрямку.

Висновки

1. У випадках множинних кіст МРТ є об'єктивним методом дослідження нирок.

2. Дані МРТ у проведеному дослідженні підтвердили, що мискові та паренхіматозно-мискові кісти стискають а. та v. renalis, що призводить до розвитку у хворих ознак артеріальної гіпертензії.

3. Порівняння результатів МРТ з даними радіонуклідного дослідження дало можливість виявити, що зі зміною товщини кіркової та мозкової речовин виникають ознаки порушення функціонального стану нирок, а нечіткість межі між ними може вказувати на запальний процес у нирці.

4. Дообстеження з контрастним підсиленням магнєвістом дозволяє виявити та віддиференціювати паренхіматозні і підкапсульні кісти, які на підставі даних УЗД інтерпретовані як стовщення паренхіми нирки або пухлинний утвір.

5. Дані МРТ — зміни сигнальних характеристик, ефект контрастності, нерівномірне стовщення стінки — свідчать про наявність малігнізації або запального процесу.

Література

1. Беличенко О.И., Шария М.А. // *Вестн. рентгенол. и радиол.* — 1994. — № 2. — С. 33–36.
2. Шария М.М. *Клиническое применение MR-томографии почек при их кистозных поражениях, опухолях и гидронефротической трансформации у больных артериальной гипертензией: Автореф. дис... канд. мед. наук.* — М., 1994.
3. Bosnik M. // *Radiol.* — 1991. — Vol. 13. — P. 91–93.
4. Kissane J.M. // *Pathol. of the kidney.* — 3-rd. Boston: Little Drown, 1983. — P. 83–140.
5. Krestin G.P., Gross-Fengels W., Marnek B. // *Radiol.* — 1992. — Vol. 32. — P. 121–126.
6. Беличенко О.И. *Клиническое применение магнитно-резонансной томографии в диагностике и оценке эффективности лечения у больных артериальной гипертензией: Дис. ... д-ра мед. наук.* — М., 1990.
7. Thomsen H.S., Pollack H.M. *The genitourinary system. A Global Textbook of Radiology.* / Ed. by H. Petterson. — The NICER Institute, 1995.

Дата надходження: 23.02.2001.

Адреса для листування:
Макомела Наталія Михайлівна,
пров. Святошинський, 2, кв. 52, Київ, 01001, Україна