

С.В. Бабанін, І.Л. Волочай
В.Л. Мощенко, О.Б. Согоконь

Харківська медична академія
післядипломної освіти,
м. Харків

Застосування колірною кодування рентгенограм у діагностиці гайморитів

Application of color coding of x-ray films to diagnosis of sinusitis

Цель работы: Определение возможностей цветового кодирования рентгенограмм в диагностике патологии верхнечелюстных пазух.

Материалы и методы: Изучены рентгенограммы околоносовых пазух 40 пациентов. Окончательные диагнозы установлены по результатам аксиальной компьютерной томографии. Рентгенограммы после оцифровки подвергались цветовому кодированию с последующим изучением распределения эквиденсит.

Результаты: При отсутствии патологических изменений при цветовом кодировании мы определяли симметричное относительно срединной линии распределение эквиденсит. При снижении пневматизации околоносовых пазух при цветовом кодировании выявлялась асимметрия распределения эквиденсит в проекции околоносовых пазух. В проекции костных структур распределение эквиденсит относительно срединной линии оставалось симметричным. Различная степень прозрачности околоносовых пазух на рентгенограммах может быть вызвана не только различной степенью их пневматизации, но и нарушением центрации трубки или погрешностью укладки. При цветовом кодировании несимметричность распределения эквиденсит относительно срединной линии при сохранении симметричности расположения анатомических образований будет свидетельствовать о нарушенной центрации рентгеновской трубки, а несимметричность распределения эквиденсит и несимметричность анатомических структур — о погрешностях укладки.

Выводы: Ценность методики цветового кодирования при анализе рентгенограмм околоносовых пазух заключается в том, что благодаря этому методу можно легко и достоверно дифференцировать истинный гипопневматоз пазухи от снижения оптической плотности рентгенограммы в ее проекции и тем самым избежать гипердиагностики гайморитов. Это в сочетании с анализом обычной рентгенограммы позволит повысить точность рентгеновской диагностики данной патологии.

Ключевые слова: цветовое кодирование, околоносовые пазухи.

Objective: To determine the capabilities of color coding of x-ray films in diagnosis of diseases of maxillary sinuses.

Material and Methods: X-ray films of paranasal sinuses in 40 patients were investigated. The final diagnosis was made using axial computed tomography findings. After the digital processing the x-ray films were subjected to color coding followed by the study of equal density distribution.

Results: When pathological changes were absent, we observed symmetrical distribution of equal densities at color coding. When air content of the paranasal sinuses was decreased, color coding revealed asymmetric distribution of equal densities in the projection of the paranasal sinuses. In the projection of bone structures, equal density distribution as to the medial line was symmetrical. Different degree of translucency of the sinuses on the x-ray films can be due to not only the air content but also to the disturbance in the tube centering and errors in the patient positioning. At color coding asymmetrical distribution of equal densities at symmetrical localization of the anatomical structures suggested the wrong centering of the tube while asymmetrical distribution of equal densities and asymmetrical anatomical structures suggested the wrong positioning.

Conclusion: The value of color coding at analysis of x-ray films is in the possibility to differentiate easily and significantly true hypopneumatosis of the sinus from reduction in the optical density of the x-ray films in the projection of the sinus and, thus to avoid sinusitis hyperdiagnosis. In combination with analysis of plain x-ray films it can allow to increase the accuracy of x-ray diagnosis of the above disease.

Key words: color coding, paranasal sinuses.

Основним методом аналізу рентгенограм при захворюваннях навколоносових пазух є їх візуальне оцінювання на негатоскопі. Ступінь пневматизації визначають шляхом порівняння прозорості контралатеральних пазух та різних ділянок самої пазухи [1], ступінь же прозорості оцінюють за ступенем почорніння світлочутливих прошарків фотемульсії ікс-променевої плівки.

Рентгенологічна семіотика захворювань навколоносових пазух достатньо докладно вивчена й описана. Проте встановленим є факт великої кількості помилок унаслідок недостатньої якості рентгенограм, спричиненої похибками укладки, неправильною центрацією ікс-променевої трубки, помилками у виборі фізико-технічних умов рентгенографії й суб'єктивністю оцінки [2].

Спроби використання колірною кодування рентгеновського зображення робили й раніше [3—6]. Численними роботами

[3, 4, 6] доведена перспективність такого методу. Втім через складність методик і високу вартість устаткування зазначені дослідження не знайшли широкого застосування.

Останнім часом усе більшого розвитку набуває цифрова рентгенологія з багатьма можливостями апостеріорної обробки рентгеновського зображення [7, 8]. Метою даної роботи було визначення можливостей колірною кодування оцифрованих рентгенограм у діагностиці патології верхньощелепних пазух.

Методика дослідження

Ми обстежили 40 хворих із підозрою на гайморит. Ці хворі перебували на лікуванні в неврологічній клініці і за неврологічними показаннями їм проводили аксіальну комп'ютерну томографію (АКТ) голови на комп'ютерному томографі СРТ-1010 за стандартною методикою із кроком сканування 10 мм, за наявності патологічних змін — 5 мм. Оскільки комп'ютерна томографія

є найвірогіднішим методом діагностики патології навколоносових пазух [9, 10], то стан верхньощелепних пазух оцінювали на томограмах, і ця методика була вирішальною у встановленні остаточного діагнозу.

Залежно від результатів візуального аналізу рентгенограм і даних АКТ пацієнти були розподілені на групи:

1-ша група — нормальна рентгенологічна картина, відсутність патологічних змін за даними АКТ (5 пацієнтів);

2-га група — різноманітна прозорість контралатеральних верхньощелепних пазух за нормальної комп'ютерно-томографічної картини (15 пацієнтів);

3-тя група — одностороннє зниження прозорості верхньощелепних пазух, що підтверджується даними АКТ (20 пацієнтів).

Таким чином, у пацієнтів 1-ї і 2-ї груп патології виявлено не було, а пацієнтам 3-ї групи було поставлено діагноз гайморит.

Усі рентгенограми після оцифрування піддавали колірному кодуванню. Методика колірного кодування описана нами в попередній статті [11]. Вивчався роз-

поділ еквівалентів у проекції навколоносових пазух і кісткових структур.

Результати та їх обговорення

За умови відсутності патологічних змін у навколоносових пазухах, правильної укладки пацієнта і правильної центрації рентгенівської трубки (1-ша група пацієнтів) рентгенологічна картина черепа характеризується симетричним розташуванням анатомічних структур щодо серединної лінії й однаковим ступенем пневматизації контралатеральних навколоносових пазух (рис. 1, а, б). Однакова пневматизація навколоносових пазух ви-

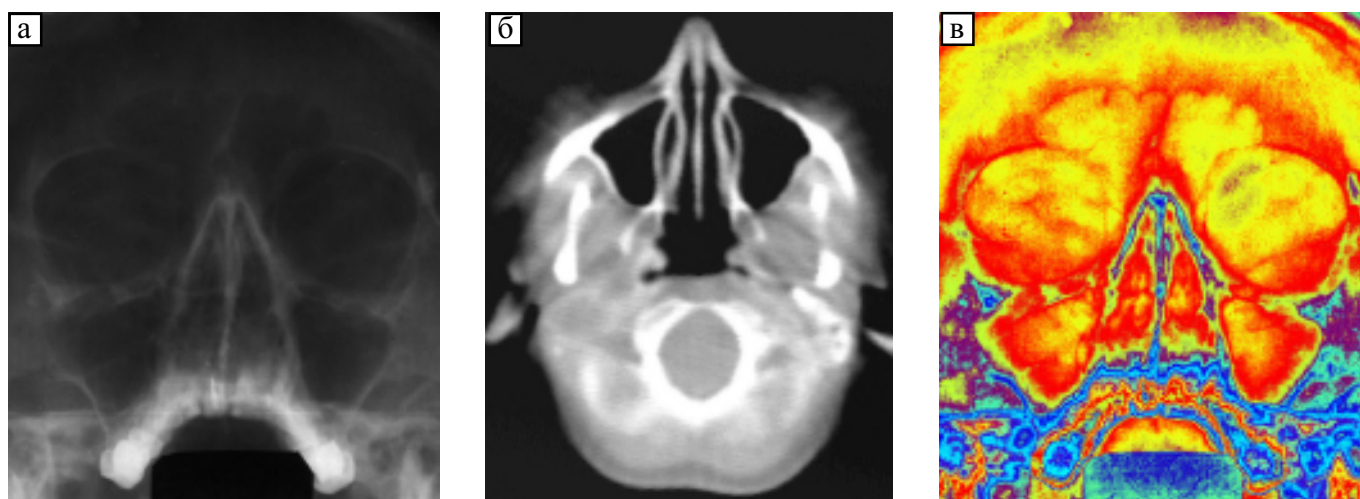


Рис. 1 — а — відбиток з рентгенограми навколоносових пазух; патологічні зміни не виявляються; б — відбиток АКТ цього ж пацієнта на рівні верхньощелепних пазух; патологічні зміни не виявляються; в — колірне кодування цієї рентгенограми; виявляється симетричний розподіл еквівалентів відносно серединної лінії в проекції навколоносових пазух і кісткових структур

Fig. 1 — а — x-ray films of the paranasal sinuses. Pathological changes are not observed; б — ATC of the same patient at the level of the maxillary sinuses. Pathological changes are not observed; в — color coding of the same x-ray films. Symmetrical distribution of equal densities in the projection of the sinuses and bone structures is observed

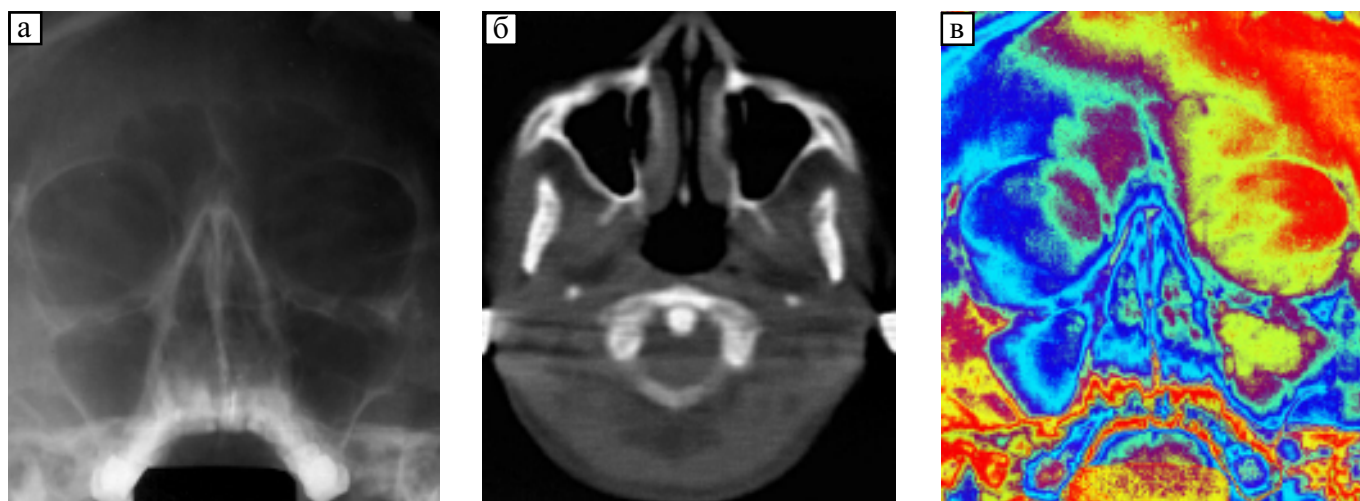


Рис. 2 — а — відбиток з рентгенограми навколоносових пазух; прозорість правої верхньощелепної пазухи здається зниженою; кісткові структури відносно серединної лінії розташовані симетрично; б — відбиток АКТ цього ж пацієнта на рівні верхньощелепних пазух; патологічні зміни не виявляються; в — колірне кодування цієї рентгенограми; виявляється несиметричний розподіл еквівалентів відносно серединної лінії в проекції навколоносових пазух і кісткових структур

Fig. 2 — а — x-ray films of the paranasal sinuses. Translucency of the right maxillary sinus seems decreased. The bone structures are symmetrical; б — ATC of the same patient at the level of the maxillary sinuses. Pathological changes are not observed; в — color coding of the same x-ray films. Asymmetrical distribution of equal densities in the projection of paranasal sinuses and bone structures

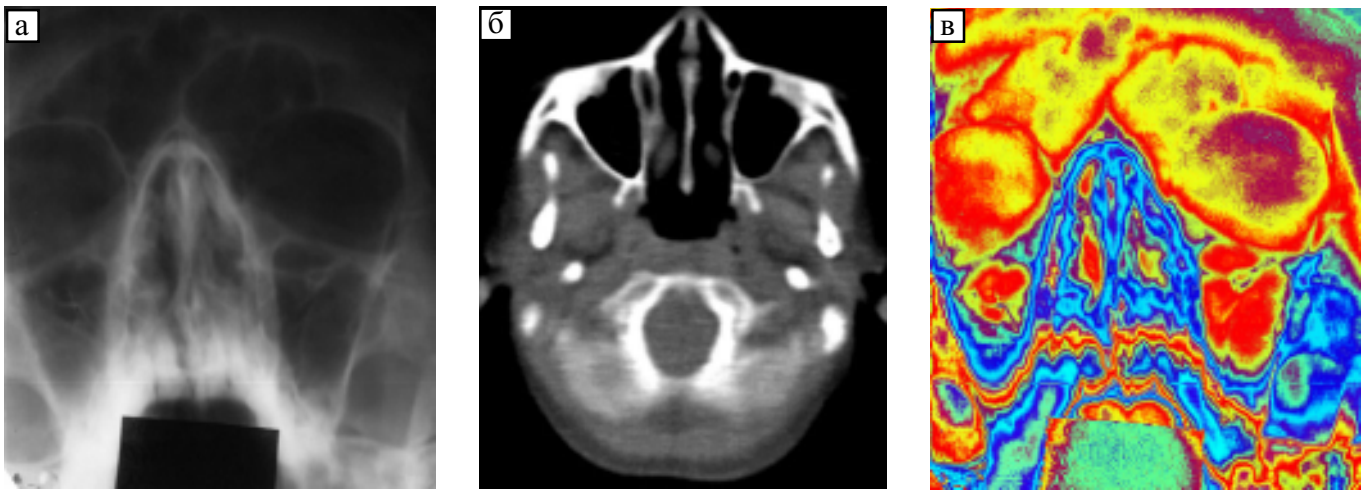


Рис. 3 — а — відбиток з рентгенограми навколосинових пазух; прозорість правої верхньощелепної пазухи здається зниженою; кісткові структури відносно серединної лінії розташовані несиметрично; б — відбиток АКТ цього ж пацієнта на рівні верхньощелепних пазух; патологічні зміни не виявляються; в — колірне кодування цієї рентгенограми; виявляється несиметричний розподіл еквівалентів відносно серединної лінії в проекції навколосинових пазух і кісткових структур

Fig. 3 — а — x-ray films of the paranasal sinuses. Translucency of the right maxillary sinus seems decreased. The bone structures are asymmetrical; б — ATC of the same patient at the level of the maxillary sinuses. Pathological changes are not observed; в — color coding of the same x-ray films. Asymmetrical distribution of equal densities in the projection of paranasal sinuses and bone structures is observed

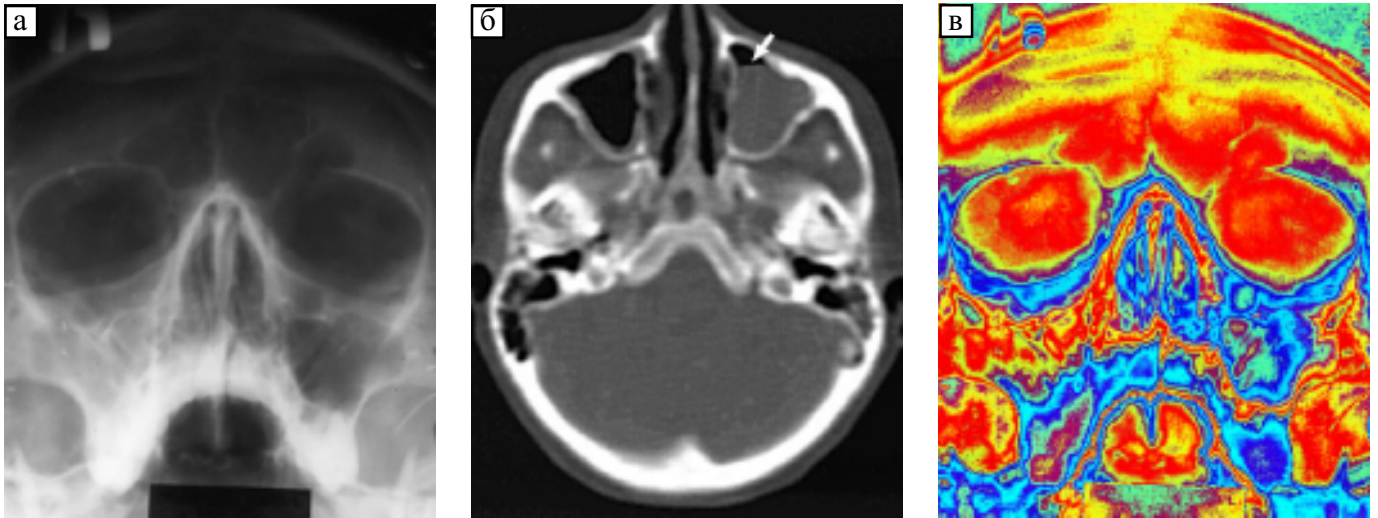


Рис. 4 — а — відбиток з рентгенограми навколосинових пазух; виявляється однорідне гомогенне затемнення правої верхньощелепної пазухи; б — відбиток АКТ цього ж пацієнта на рівні верхньощелепних пазух; виявляється субтотальне затемнення правої верхньощелепної пазухи з наявністю горизонтального рівня (показано стрілкою); в — колірне кодування цієї рентгенограми; виявляється несиметричний розподіл еквівалентів відносно серединної лінії в проекції верхньощелепних пазух. В проекції кісткових структур еквіваленти розташовані симетрично

Fig. 4 — а — x-ray films of the paranasal sinuses. Translucency of the right maxillary sinus seems decreased. Homogeneous shadowing of the right maxillary sinus is seen; б — ATC of the same patient at the level of the maxillary sinuses. Subtotal shadowing of the right maxillary sinus with a horizontal line (arrow) is seen; в — color coding of the same x-ray films. Asymmetrical distribution of equal densities in respect to the medial line in the projection of the maxillary sinuses is observed. In the projection of bone structures equal densities are symmetrical

являється однаковою оптичною густиною рентгенограми на симетричних щодо серединної лінії ділянках рентгенограми в проекції навколосинових пазух. Крім того, однакова оптична густина визначатиметься на всіх ділянках рентгенограми, симетричних щодо серединної лінії, оскільки ступінь ослаблення ікс-променів, що експонують ікс-плівку, при проходженні через симетричні ділянки черепа буде однаковим.

Оскільки еквіваленти є відбитком діля-

нок з однаковою оптичною густиною, то за відсутності патологічних змін у навколосинових пазухах при колірному кодуванні ми визначали симетричний щодо серединної лінії розподіл еквівалентів і в проекції однаково пневматизованих навколосинових пазух, і в проекції кісткових структур черепа (рис. 1, в).

У пацієнтів 2-ї групи при аналізі рентгенограм визначався різний ступінь прозорості контралатеральних верхньощелепних пазух при нормальній комп'ютер-

но-томографічній картині (рис. 2, а, б; 3, а, б). Різний ступінь прозорості навколоносових пазух може бути спричинений не тільки різним ступенем їхньої пневматизації, але й похибками при виробництві рентгенограми.

Це можна спостерігати у двох випадках. По-перше, коли порушена центрація рентгенівської трубки (див. рис. 2, а), і, по-друге, коли невірною виконана укладка пацієнта (див. рис. 3, а). В обох випадках центральний промінь проходить не по сагітальній площині, а під деяким кутом до неї. У цьому разі зйомка контралатеральних відділів черепа виконується з різною експозицією, оскільки рентгенівські промені проходять із контралатеральних боків неоднаковий шлях у тканинах черепа і, відповідно, послаблюються неоднаковою мірою. Це призводить до того, що оптична густина рентгенограми на симетричних щодо серединної лінії ділянках буде різною. При порівняльній оцінці симетричних навколоносових пазух неоднаковий ступінь їхньої прозорості може бути визначено візуально та ідентифіковано як неоднаковий ступінь пневматизації. У випадку неправильної укладки уникнути такої помилки в аналізі рентгенограми можна, оцінивши ступінь симетричності анатомічних утворень щодо серединної лінії. У випадку ж порушення центрації трубки оцінити візуально ступінь проєкційних перекручень не завжди можливо.

Задача набагато спрощується при аналізі рентгенограм після колірного кодування. На таких рентгенограмах визначається несиметричний розподіл еквіденсит не тільки в проєкції навколоносових пазух, але й у проєкції кісткових структур черепа. При цьому несиметричність розподілу еквіденсит щодо серединної лінії при збереженні симетричності розташування анатомічних утворень буде свідчити про порушення центрації трубки (див. рис. 2, в), а несиметричність розподілу еквіденсит і несиметричність анатомічних структур — про похибки укладки (див. рис. 3, в).

У пацієнтів 3-ї групи при АКТ визначалися запальні процеси у верхньощелепних пазухах, що призводили до зниження ступеня їхньої пневматизації (рис. 4, а, б). Різний ступінь пневматизації пазух знаходив відбиття на рентгенограмах у вигляді пристінкових затемнень, гомогенного затемнення пазух або рівня рідини в них.

При колірному кодуванні таких рентгенограм чітко виявлялася асиметрія розпо-

ділу еквіденсит у проєкції верхньощелепних пазух. При цьому в проєкції кісткових структур розподіл еквіденсит щодо серединної лінії залишався симетричним (рис. 4, в). Вірогідно судити про характер патологічного процесу в навколоносових пазухах з кодованих рентгенограм не видається можливим, і звичайна рентгенографія виявляється більш інформативною.

Висновки

Цінність методики колірного кодування при аналізі рентгенограм навколоносових пазух полягає в тому, що завдяки цьому методу можна легко й вірогідно диференціювати справжній гіпопневматоз верхньощелепної пазухи від зниження оптичної густини рентгенограми в її проєкції і тим самим запобігти гіпердіагностиці гайморитів. Це, в сполученні з аналізом звичайної рентгенограми, дозволить підвищити точність рентгенівської діагностики даної патології.

Література

1. Файзуллин М.Х. Рентгенодиагностика заболеваний и поврежденной придаточных пазух носа. — М., Медицина, 1967. — 258 с.
2. Коссовой А.Л., Михайлов В.А., Николаев Г.Г., Эннерберг М.Г. // Вестн. рентгенол. — 1987. — № 6. — С. 74—79.
3. Амосов И.С., Дегтярев В.А., Буюклян А.Н., Борисова Л.С. // Там же. — 1985. — № 5. — С. 53—57.
4. Амосов И.С., Астапов Б.М., Борисова Л.С., Силантьева Н.К. // Там же. — 1986. — № 4. — С. 38—43.
5. Королюк И.П., Гуральник Л.И., Вакулич Е.А. и др. // Там же. — 1988. — № 4. — С. 41—46.
6. Коссовой А.Л., Михайлов В.А., Мазуров А.И. и др. // Там же. — 1988. — № 6. — С. 46—51.
7. Антонов А.О., Антонов О.С. // Компьют. технол. в мед. — 1997. — № 3. — С. 43—45.
8. Белова И.Б., Китаев В.М. // Мед. визуал. — 2000. — № 1. — С. 33—40.
9. Шевцов В.М. Заболевания носа, придаточных пазух, методы диагностики // Научные достижения в практическую работу: Сб. статей. — М., 1998. — Вып. 9. — С. 227—229.
10. Бессонов О.В., Васильев А.Ю. // Мед. визуализ. — 1996. — № 2. — С. 14—21.
11. Бабанін С.В., Гарюк О.Г., Волочай І.Л. та ін. // УРЖ. — 2000. — № 3. — С. 236—240.

Дата надходження: 06.02.2001.

Адреса для листування:

Бабанін Сергій Володимирович,
кафедра рентгенології Харківської медичної академії
післядипломної освіти, вул. Пушкінська, 82, Харків, 61024,
Україна