

В.А. Мороз

*Інститут медичної радіології  
ім. С.П. Григор'єва  
АМН України,  
м. Харків*

## Повношарова пластика променевого ушкодження грудної клітки за допомогою прямого м'яза живота

Full-layer plastic surgery for radiation lesions  
of the thorax with straight muscle of the abdomen

Питання повноцінної терапії місцевих променевих ушкоджень грудної клітки залишаються актуальною проблемою сучасної радіології та хірургії. Складність реабілітаційних заходів цієї локалізації зумовлена передусім небезпекою виникнення проникного ушкодження з інфікуванням плевральних порожнин, а також частим поєднанням з інтенсивним больовим синдромом. Загальних рекомендацій щодо тактики операції за таких умов досі не існує. В кожному клінічному випадку вони тією чи іншою мірою залишаються остаточно не вирішеними, що підкреслює багато авторів [1–3].

Прямий м'яз живота досить широко застосовують у пластичній хірургії грудної стінки. Зокрема, відомо його успішне використання для реконструкції видаленої грудної залози [3, 4], а також стернальних ран [5]. Втім, незважаючи на доведені переваги таких шматків, зокрема для повношарової пластики грудної стінки, їх застосування дотепер є предметом лише окремих повідомлень.

У даній публікації наводимо наше клінічне спостереження з цього приводу.

Пацієнтка К., 1938 р. нар., історія хвороби № 30166, госпіталізована до клініки ІМР ім. С.П. Григор'єва АМНУ 26.01.2001 р. із діагнозом: рецидив раку грудної залози, фаза розпаду. Стан після комбінованого лікування раку грудної залози (T2 N1 M0) (1985 р.) і променевої терапії рецидиву (2000 р.). Клінічна група IV. З анамнезу відомо, що виразка-нориця на місці колишньої операції з'явилася в лютому 2000 р., і через 4 місяці

з неї розвинулася кровотеча. До цього в зоні операції мав місце досить значний за площею променевий фіброз. На підставі даних цитодослідження та рентгенографії ребер в ООД за місцем проживання було встановлено рецидив раку і проведено курс паліативної променевої терапії (СОД–40 Гр). Виразка залишилася без особливої динаміки.

При клінічному огляді в клініці ІМР ім. С.П. Григор'єва АМНУ було виявлено великий за площею променевий фіброз лівої передньої грудної стінки, класифікований як III ступінь фіброзу. В окремих ділянках шкіра, практично повсюдно стоншена, мала вигляд «цигаркового паперу». Спостерігалися численні телеангіектазії. В зоні передніх відділів III–IV ребер знаходився виразковий кратер 4–5 см із некротичним дном (рис.1). При поглибленому клініко-інструментальному обстеженні даних про рецидив не виявлено. Цитологічно з виразки отримані тканини в стані значних променевих змін. Рентгенологічно підтверджений некроз передніх відділів III і IV ребер. Згідно з рішенням лікарського консилиуму визнано доцільним проведення повношарової пластики лівої передньої грудної стінки.

Під інтубаційним наркозом було проведено вирізання уражених тканин із видаленням передніх відділів III–IV ребер і підлеглої парієтальної плеври. Відповідно до розмірів дефекту і зважаючи на положення осі повороту прямого м'яза живота був викроєний шкірний шматок у підпупковій ділянці черевної стінки зліва (рис. 2а). Нефасціально, шляхом пере-

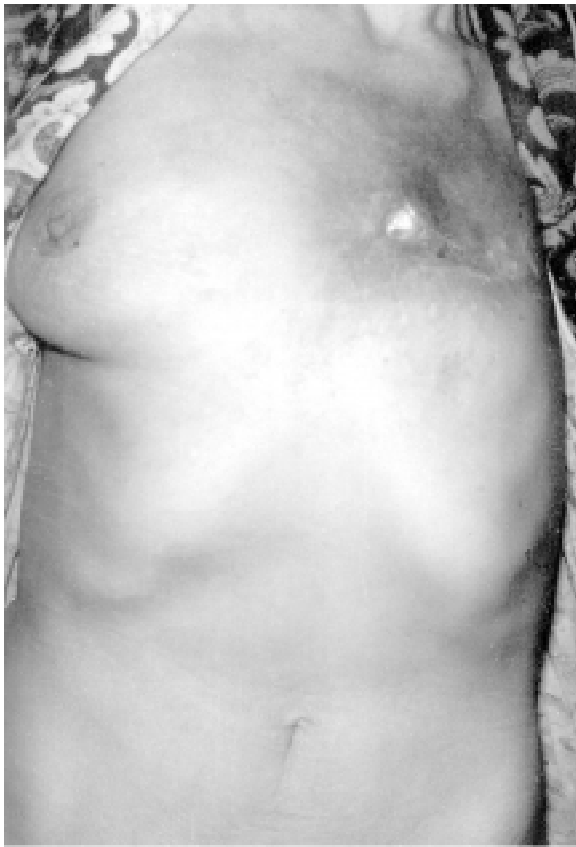

Рис. 1 — Пацієнтка К. Виразковий кратер 4,5 см із некротичним дном у зоні передніх відділів III–IV ребер

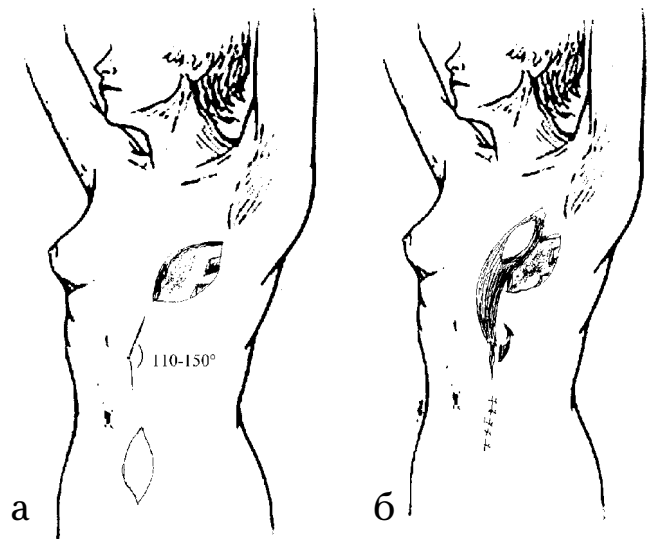


Рис. 2 — Повношарова пластика лівої передньої грудної стінки: а — шкірний шматок, викроєний у підпупковій ділянці черевної стінки зліва; б — шматок «м'яз — шкіра», тунельований на дефект грудної стінки з поворотом

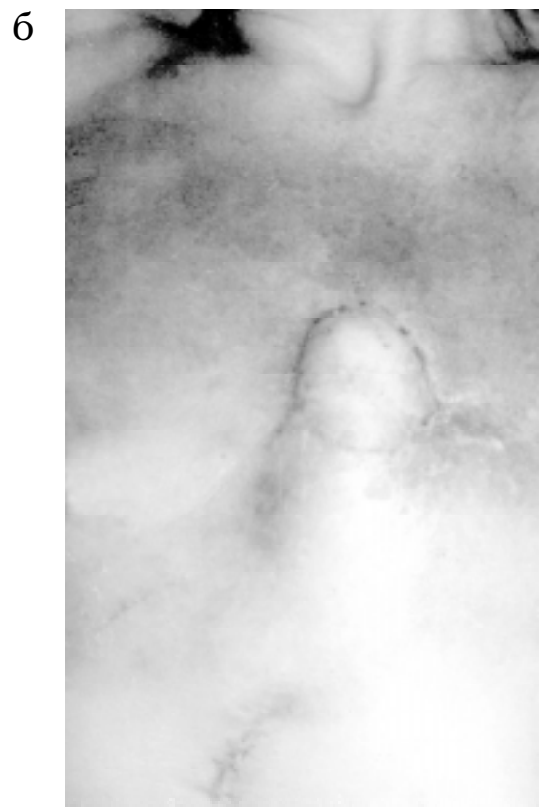
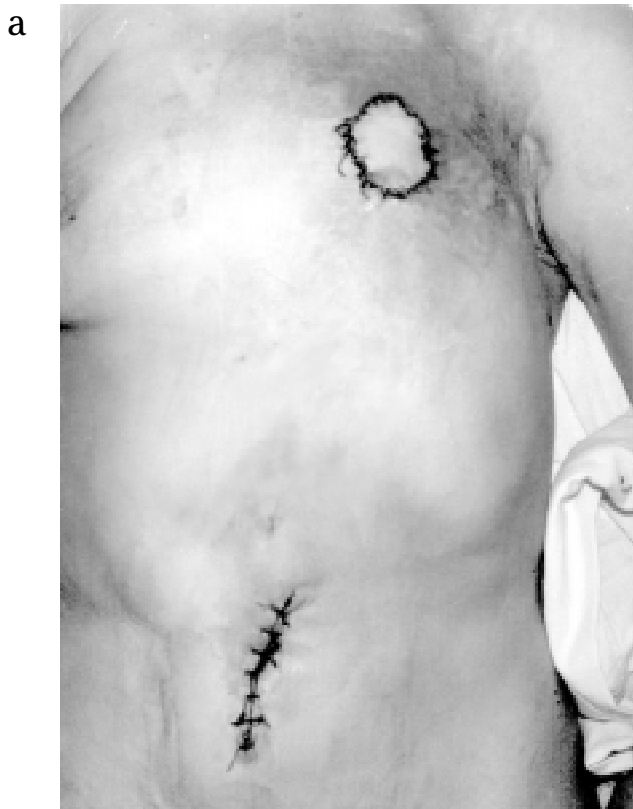

Рис. 3 — Вид ранового дефекту в пацієнтки К.: а — після операції; б — контроль через 5 місяців

тинання нижньої сухожилкової частини і a. epigastrici inferior мобілізований лівий прямий м'яз. Після відновлення каркасу черевної стінки шматок «м'яз — шкіра» було тунельовано на дефект грудної стінки (рис. 2б). При переміщенні виділили судинну ніжку м'яза (a. et v. epigastrici superior) з повним перетинанням його проксимальної частини. М'яз був герметично фіксований під препаратівані краї ранового дефекту грудної стінки власною фасцією. На рис. 3а наведена методика накладання шару швів на шкіру. Післяопераційний період минув без ускладнень; ПГЗ №1497-502 — хронічна променева виразка. У кістковій тканині — променевий некроз. Пухлинне ураження відсутнє.

При контролі через 5 міс. зареєстрований значний позитивний ефект із боку перифокального фіброзу (рис. 3б). Відзначено розм'якшення ущільнених ділянок м'яких тканин із нормалізацією пігментації та зволоження. Хвора скарж не мала.

Особливістю даного спостереження є значний ефект від оперативного втручання щодо резорбції променевого фіброзу. Зазвичай такий результат спостерігається через триваліший термін — близько 10–12 міс. [1, 3].

Через наявність у хворої в анамнезі (23 роки тому) операції з приводу ахалазії стравоходу та присутність серединного післяопераційного рубця у верхньому епігастрії було неможливо застосувати в переміщуваному шматку два прямих м'язи. Рубець розглядають у літературі як серйозну перешкоду для використання шматка на надійнішій подвійній ніжці через відповідне порушення його кровопостачання. А це, в свою чергу, збільшує ризик розвитку ускладнень при його переміщенні [2, 6]. Поряд із цим шматок з одного м'яза в окремих випадках може виявитися недостатнім за об'ємом і площею для закриття дефекту грудної клітки, що обов'язково потрібно враховувати на стадії планування операції.

У даному випадку ми також не спостерігали описані в літературі розлади чутливості черевної стінки після переміщення шматка. Клінічно найзначніші з них локалізуються в супра- та інфраумбілікальній зонах [3, 7].

Отже, використання прямого м'яза живота є досить надійним способом повношарової пластики променевого ушкодження грудної клітки. Можливі варіанти використання шматка (з острівцем шкіри і без, спареними м'язами тощо) дозволяють найповніше адаптувати його до конкретної клінічної ситуації.

## Література

1. Rivas B., Carrillo J.F., Escobar G. // *Annals of plastic surgery*. — 2001. — Vol. 47. — № 3. — P. 234–239.
2. Sawazumi M., Onishi K., Maruyama Y. // *Ibid.* — 1996. — Vol. 37. — № 3. — P. 317–321.
3. Berrino P., Casabona F., Adami M., Muggianu M. // *Ibid.* — 1999. — Vol. 43. — № 2. — P. 119–126.
4. Bahia H., Jerwood D., Ramakrishnan V. et al. // *Plast. and reconstruct. surg.* — 2001. — Vol. 107. — № 7. — P. 1694–1701.
5. Netscher D.T., Eladoumikhachi F., Goodman C.M. // *Annals of plast. surg.* — 2001. — Vol. 47. — № 3. — P. 223–228.
6. Williams J.K., Carlson G.W., Bostwick J. et al. // *Plast. and reconstruct. surg.* — 1997. — Vol. 100. — № 5. — P. 1153–1160.
7. Spear A., Scott L. // *Ibid.* — 2000. — Vol. 106. — № 6. — P. 1300–1304.

Дата надходження: 05.06.2002.

Адреса для листування:

Мороз Володимир Анатолійович,  
ІМР ім. С.П. Григор'єва АМНУ, вул. Пушкінська, 82,  
Харків, 61024, Україна