

гіпотиреозу, що легко усувався ЕМВННЧ.

Таким чином, результати дослідження показали наявність стимуляції функції щитоподібної залози ЕМВННЧ і зменшення клінічного прояву гіпотиреозу.

Основна увага в даній роботі спрямована на вивчення прямої дії ЕМВННЧ на ЩЗ із метою відновлення її функції з синтезу і секреції тиреоїдних гормонів.

Про гормоно-синтетичну функцію ЩЗ судять за її здатністю захоплювати йод, оскільки саме він задовольняє потреби синтезу йодовмісних гормонів [7].

Як відомо, захоплення і транспорт йодидів забезпечується Na^+ , K^+ - АТФ-азою. Встановлено, що деякі засоби, наприклад, серцеві глікозиди, що пригнічують активність АТФ-ази щитоподібної і підщелепних залоз, пригнічують також транспорт йодиду в щитоподібну залозу [8]. Очевидно, впливаючи на активність цього ферменту, можна регулювати швидкість і ступінь надходження йоду в клітину і, відповідно, синтез гормонів.

Цілком імовірно, збільшення вироблення гормонів тиреоцитами, що спостерігається, зі зниженням клінічних проявів гіпотиреозу може бути пов'язано з прямою активізуючою дією ЕМВННЧ на Na^+ , K^+ - АТФ-азу мембрани тиреоцита, яке призвело до описаного результату.

Разом з тим, привертає увагу прогресивне зменшення ступеня гіпотиреозу через тривалий час (1 міс.) після закінчення попередніх курсів лікування. Цей факт не може бути пояснений як результат тільки стимуляції гормоно-синтетичної функції тиреоцитів, оскільки, дотримуючись принципу «зворотного зв'язку» стимуляція функції тиреоцитів викликала б зменшення вироблення ТТГ, а подальше припинення опромінення ЩЗ ЕМВННЧ повинно було повернути стан гіпотиреозу хворого до початкового рівня.

Однак цього не відбувається. У частини хворих після 1-го і наступних курсів лікування, поряд зі зниженням добової дози L-тироксину, ступінь гіпотиреозу був нижчим від вихідного. У деякого був досягнутий еутиреоз на фоні припинення прийому L-тироксину. Це може свідчити не тільки про стимуляцію функції ЩЗ, і, швидше, про її нормалізацію, як, можливо, за рахунок позагіпоталамо-гіпофізарного регулювання, так і тканинної регенерації.

На користь цього пояснення свідчить те, що функція ЩЗ може бути змінена крім відомої вертикалі (гіпоталамус-гіпофіз-щитоподібна залоза-гіпоталамус) іншими регулюючими системами, які не входять до її складу, а також за рахунок стимуляції тиреоцитів, і завдяки фізіологічній регенерації фолікулярного епітелію [9].

Отже, електромагнітне поле наднизької частоти при прямій дії на ЩЗ у хворих на гіпотиреоз, викликає стимуляцію синтезу гормонів щитоподібної залози і нормалізацію її функції.

Корекція гіпофункції щитоподібної залози ЕМВННЧ проводиться в режимі доз, що посилюють функцію, на основі запропонованої нами спеціальної фізичної величини — ефективної тканинної дози — Де та одиниці її вимірювання — КіХ.

Література

1. Пилипенко М.І. // УРЖ. – 2005. – Т. XIII, вип. 3. – С. 238–240.
2. Стаханов М.Л., Вельшер Л.З., Савин А.А. // Рос. онкол. журн. – 2006. – № 1. – С. 24–32.
3. Хворостенко М.І., Кіхтенко І.М., Завізіон М.Б. та ін. // УРЖ. – 2005. – Т. XIII, вип. 3. – С. 427–429.
4. Хворостенко М.І., Кіхтенко І.М. // Промен. діагност., промен. терап. – 2008. – № 3–4. – С. 73–76.
5. Кіхтенко І.Н., Хворостенко М.І., Неруш П.А., Колесников Ю.Я. // Научные открытия (сб. кратких описаний научных открытий – 2002.). – М., 2002. – Вып. 1. – С. 22.

6. Хворостенко М.І., Кіхтенко І.М. // УРЖ. – 2012. – Т. XX, вип. 2. – С. 222–223.

7. Дедов И.И., Мельниченко Г.А., Фадеев В.Ф. Эндокринология. – М.: ГЭОТАР-Медиа, 2007. – 432 с.

8. Балаболкин М.И. Эндокринология. – Изд 2-е. – М.: Универсум паблшинг, 1998. – 416 с.

9. Щитовидная железа. Фундаментальные аспекты / Под ред. проф. А.И. Кубарко и проф. S. Yamashita. – Минск – Нагасаки, 1998. – 368 с.

Я.В. Кметюк, Г.О. Курило, О.В. Сафронова, Т.В. Удатова, Т. Г. Підлубна, Ю.М. Кісіль

Клінічна лікарня «Феофанія» ДУС
Всеукраїнський центр радіохірургії

Оцінка проявів місцевої токсичності при застосуванні 3D-конформної променевої терапії та методики IMRT при опроміненні пухлин малого таза

Assessment of local toxicity manifestations at 3D conformal radiation therapy and IMRT at irradiation of small pelvis tumors

Summary. The advantages of IMRT were assessed vs. 3D conformal radiation therapy. Dose load to the bladder and rectum, manifestations of radiation cystitis and rectitis were evaluated. The findings of IMRT investigation allow to decrease the dose to the critical organs, which results in reduction of the frequency of radiation reactions.

Key words: 3D-conformal radiation therapy, intensity modulation radiation therapy, dose load, radiation therapy toxicity.

Резюме. Проведена оцінка переваг використання IMRT в порівнянні з 3D-конформною лучевою терапією. Оцінювалась дозна навантаження на мочовий бульбашку і пряму кишку, вираженість проявлення лучевого циститу і ректиту. По результатам проведеного дослідження IMRT дозволяє достовірно знизити дозу на критичні органи, що веде до зниження частоти проявлених лучевих реакцій.

Ключевые слова: 3D-конформная лучевая терапия, лучевая терапия с модулированной интенсивностью дозы, дозовая нагрузка, токсичность лучевой терапии.

Ключові слова: 3D-конформна променева терапія, променева терапія з модульованою інтенсивністю дози, дозова навантаження, токсичність променевої терапії.

Дистанційна променева терапія (ДПТ) застосовується при злоякісних пухлинах малого таза I–III стадій як самостійний метод лікування, так і поєднано з іншими методами (оперативне втручання, хемотерапія). Однак висока променева резистентність пухлин та близькість здорових навколишніх тканин вимагають удосконалення технологій при підведенні дози. Сучасне технічне забезпечення з використанням рентгенівських симуляторів, новітніх планувальних систем, комп'ютеризація процесів дозиметричного планування створюють можливість опромінення обраної мішені в лікувальних дозах [1].

Удосконалення методик підведення дози опромінення неможливе без ретельного аналізу променевих реакцій та ускладнень, які виникають в навколишніх структурах. Толерантність нормальних тканин є основним фактором, який обмежує підведення тумороцидної дози опромінення. Оптимальна терапевтична доза спрямована не тільки

на повну девіталізацію пухлинних елементів, але й на мінімальне ушкодження нормальних навколишніх тканин [2].

При опроміненні пухлин малого таза променеві реакції різного ступеня токсичності частіше спостерігаються з боку тонкого та товстого кишечника (ентероколіти, ректити) та сечостатевої системи (цистити, епітеліти). Ступінь їх прояву залежить від певних факторів: разової та сумарної осередкових доз, режиму фракціонування та ритму опромінення, застосування супутньої хемотерапії, індивідуальної радіочутливості хворих та їх загального стану. Однак дуже важливо, щоб частота та прояви токсичності не перевищували I–II ступеня і не спричиняли вимушеної перерви лікування [3].

Згідно з даними, наведеними в літературі, частота виникнення променевих циститів коливається в широких межах — від 1,8 до 30,9%. Цистит I ступеня токсичності проявляється у вигляді дизурії, що не потребує медикаментозного лікування. Цистит II ступеня характеризується тривалою дизурією, спазмами сечового міхура, що потребує застосування місцевих анестетиків, відварів сечогінних трав, препаратів нітрофуранового ряду [4, 5].

За даними різних авторів, частота виникнення ранніх променевих реакцій з боку кишечника при променевій терапії (ПТ) складає 6–59%. Ентероколіти I ступеня проявляються у вигляді абдомінального дискомфорту, збільшення частоти чи зміни якості випорожнень. Ентероколіти II ступеня характеризуються абдомінальними болями, діареєю та слизовими виділеннями і вимагають призначення анальгетиків, парасимпатолітиків, препаратів з лактобактеріями [4, 5].

Мета роботи — оцінка дозового навантаження на сечовий міхур та пряму кишку при опроміненні пухлин малого таза, оцінка ступеня проявів променевих реакцій (променевого циститу та променевого ректиту) при застосуванні

різних методик променевої терапії: 3D-конформної променевої терапії (3D-КПТ) та ПТ з модульованою інтенсивністю дози (IMRT).

Лікування хворих проводилось у відділенні променевої терапії Всеукраїнського центру радіохірургії КЛ «Феофанія» ДУС. Всього було проліковано 20 хворих на рак передміхурової залози (РПЗ) I–IV (T1-3N0-1M0-1) стадій, з них 8 — проліковано із використанням 3D-КПТ та 12 — із застосуванням методики IMRT. Середній вік хворих складав $70,4 \pm 8,43$ року. В цьому ж відділенні було проведено післяопераційне опромінення 19 пацієнтам із діагнозом рак тіла матки (РТМ) II–III (pT2-3N0M0) стадій, 7 з них — із використанням 3D-КПТ, 12 — із застосуванням методики IMRT. Середній вік хворих складав $61,51 \pm 18,11$ року.

Топометричну підготовку проводили на комп'ютерному томографі Siemens Biograph 64 з використанням фіксуючих засобів (імобілізуючі матраци та підставки) та болісним підсиленням.

Хворим на РПЗ курс ДПТ за радикальною програмою проводили на лінійних прискорювачах Clinac iX або Novalis Tx із застосуванням 3D-КПТ чи IMRT. Повторюваність положення пацієнта при опроміненні забезпечували фіксуючі підставки. Разова осередкова доза (РОД) при опроміненні передміхурової залози (ПЗ) та лімфатичних вузлів малого таза складала 1,8–2,0 Гр, ритм опромінення 5 разів на тиждень. По досягненні сумарної осередкової дози (СОД) 46–50 Гр — продовжували локальне опромінення (boost) на передміхурову залозу до СОД 68–76 Гр.

Хворим на РТМ післяопераційний курс дистанційної променевої терапії (ДПТ) проводили на лінійному прискорювачі Clinac iX чи Novalis Tx із використанням фіксуючих підставок; ПТ проводили із застосуванням 3D-КПТ чи IMRT. Опромінювали ложе видаленої пухлини, курсу піхви

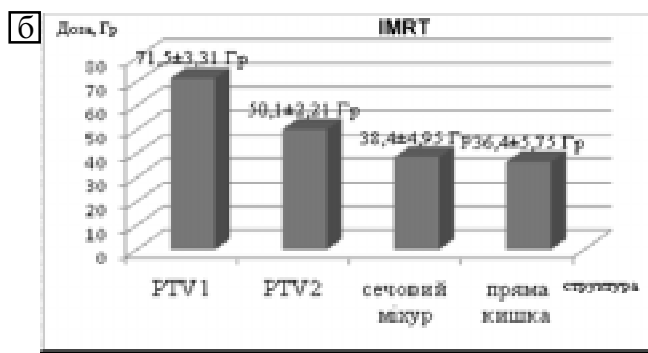
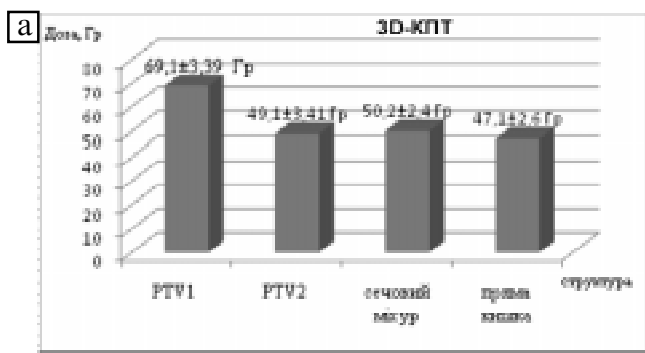


Рисунок 1. Порівняння дозового навантаження на сечовий міхур та пряму кишку при застосуванні 3D-КПТ та IMRT у пролікованих пацієнтів на РПЗ: RTV1 — передміхурова залоза; RTV2 — лімфатичні вузли малого таза

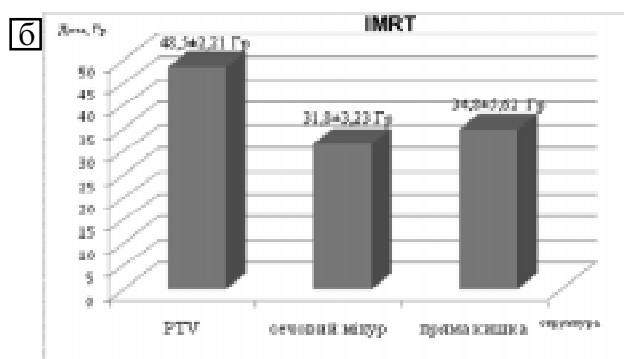
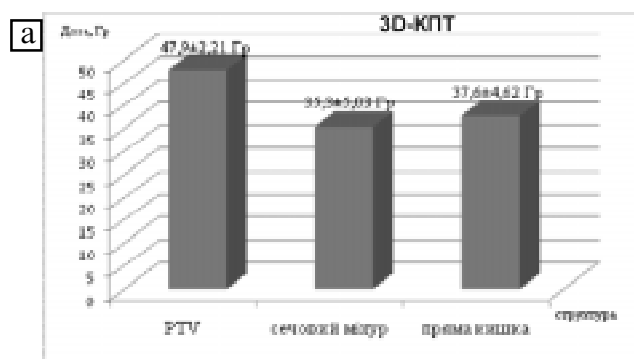


Рисунок 2. Порівняння дозового навантаження на сечовий міхур та пряму кишку при застосуванні 3D-КПТ та IMRT у пролікованих хворих на РТМ. RTV — ложе видаленої пухлини, курсу піхви та лімфатичні вузли малого таза

талімфатичні вузли малого таза РОД 2,0 Гр, 5 разів на тиждень до досягнення СОД 46–50 Гр.

Токсичні прояви консервативного лікування оцінювали за класифікацією Радіотерапевтичної онкологічної групи разом з Європейською організацією з вивчення та лікування раку (RTOG/EORTC, 1995). Ця класифікація дає найбільш точну характеристику раннім токсичним ефектам. Переважна більшість реакцій може оцінюватися за шестибальною шкалою (від 0 до 5) з урахуванням ступеня тяжкості проявів ураження (від 1 до 5). При цьому символу «0» відповідає відсутність змін, а «5» — смерть пацієнта в результаті променевих ушкоджень. Згідно з наведеною класифікацією, прояви від 1-го до 3-го ступеня токсичності можна вважати променевими реакціями, а 4-го ступеня — ускладненнями.

Нами проаналізовано реакції, які найчастіше зустрічались у пацієнтів і безпосередньо впливали на ефективність та термін проведення лікування.

У всіх пролікованих нами хворих на РПЗ при застосуванні 3D-КПТ СОД на ПЗ складала $69,10 \pm 3,39$ Гр ($p < 0,1$), на лімфатичні вузли малого таза — $49,10 \pm 3,41$ Гр ($p < 0,1$), середня кількість полів — 7 ± 2 ($p < 0,1$). При цьому сечовий міхур отримував $50,2 \pm 2,4$ Гр ($p < 0,1$), а пряма кишка — $47,1 \pm 2,6$ Гр ($p < 0,1$), що не перевищувало толерантної дози у жодному з органів (рисунок 1а).

При використанні методики IMRT СОД на ПЗ складала $71,5 \pm 3,31$ Гр ($p < 0,05$), на лімфатичні вузли малого таза — $50,10 \pm 2,21$ Гр ($p < 0,05$), середня кількість полів — 14 ± 3 ($p < 0,05$). Променеве навантаження при IMRT на сечовий міхур дорівнювало $38,40 \pm 4,95$ Гр ($p < 0,05$), на пряму кишку — відповідно $36,40 \pm 5,75$ Гр ($p < 0,05$), що значно нижче толерантної дози (рисунок 1б).

Цистит I ступеня токсичності спостерігався у 5 хворих на РПЗ (62,5%) при застосуванні 3D-КПТ та у 7 (58,3%) — при використанні IMRT. Цистит II ступеня токсичності діагностувався в 2 хворих (25,1%) цієї групи при 3D-КПТ та не виявлений у жодного пацієнта, пролікованого із застосуванням методики IMRT. Відсутність проявів променевого циститу зафіксовано в 1 пацієнта (12,4%) з 3D-КПТ та у 5 (41,7%) — при лікуванні за методикою IMRT.

Ректит I ступеня токсичності у хворих на РПЗ спостерігався у 5 пацієнтів (62,5%) — при застосуванні 3D-КПТ та у 5 (41,7%) — при використанні IMRT. Цистит II ступеня токсичності діагностувався у 2 хворих (25,1%) при 3D-КПТ та не відзначено у жодного із застосуванням методики IMRT. Відсутність проявів променевого циститу відповідно — в 1 пацієнта (12,4%) з 3D-КПТ та у 7 (58,3%) — при лікуванні за методикою IMRT.

При післяопераційному опроміненні хворих на РТМ із застосуванням 3D-КПТ на ложе видаленої пухлини, куксу піхви та лімфатичні вузли малого таза СОД складала $47,90 \pm 2,21$ Гр ($p < 0,1$), середня кількість полів — 8 ± 2 ($p < 0,1$). При цьому, сечовий міхур отримував $35,30 \pm 5,03$ Гр ($p < 0,1$), пряма кишка — $37,60 \pm 4,62$ Гр ($p < 0,1$), що не перевищувало толерантної дози на ці критичні органи (рисунок 2а).

При використанні методики IMRT на ложе видаленої пухлини, куксу піхви та лімфатичні вузли малого таза СОД складала $48,50 \pm 2,21$ Гр ($p < 0,05$), середня кількість полів — 13 ± 3 ($p < 0,05$). Променеве навантаження при IMRT на сечовий міхур дорівнювало $31,80 \pm 3,23$ Гр ($p < 0,05$), на пряму кишку — $34,80 \pm 5,62$ Гр ($p < 0,05$), що значно нижче толерантної дози (рисунок 2б).

Цистит I ступеня токсичності у хворих на РТМ спостерігався у 5 пацієнтів (71,2%) при застосуванні 3D-КПТ та у 8 (66,6%) — при використанні IMRT. Цистит II ступеня токсичності діагностувався в 1 хворої (14,4%) при 3D-КПТ та у

жодної — при застосуванні методики IMRT. Відсутність проявів променевого циститу відмічалась в 1 пацієнтки (14,4%) з 3D-КПТ та у 4 (33,4%) — при лікуванні за методикою IMRT.

Ректит I ступеня токсичності спостерігався у 5 пацієнтів (71,2%) при застосуванні 3D-КПТ та у 8 (66,6%) — при використанні IMRT. Цистит II ступеня токсичності діагностувався в 1 хворої (14,4%) при 3D-КПТ та у жодної — із застосуванням методики IMRT. Відсутність проявів променевого циститу відповідно в 1 пацієнтки з 3D-КПТ (14,4%) та в 4 (33,4%) — при лікуванні за методикою IMRT.

Застосування методик опромінення як IMRT, так і 3D-КПТ дає можливість підвести оптимальну лікувальну дозу на запланований об'єм опромінення. При цьому дози на критичні органи малого таза не перевищували толерантних. Однак, використання опромінення з модульованою інтенсивністю дози суттєво зменшує променеве навантаження на сечовий міхур та пряму кишку у порівнянні із 3D-КПТ. Це, в свою чергу, дозволяє провести курс променевої терапії без вимушених перерв через відсутність проявів циститу та ректиту високого ступеня токсичності.

Оцінка ефективності проведеного лікування за даними методиками буде проведена після клінічного набору достатньої кількості пацієнтів.

Література

1. Bortfeld T. *Image-Guided IMRT* / T. Bortfeld, R. Schmidt-Ullrich, W. De Neve et al. – Berlin: Springer, 2006. – 460 p.
2. Асатурян М.А. *Основы и клиническое применение лучевой терапии* / М.А. Асатурян, И.М. Коробкова, З.В. Фролова. — СПб: ВМедА, 2005. — С. 106–134.
3. Beyzadeoglu M. *Basic Radiation Oncology* / M. Beyzadeoglu, G. Ozyigit, C. Ebruli – Berlin: Springer, 2010. – 576 p.
4. Бохман Я. В. *Лекции по онкогинекологии* / Я. В. Бохман. — М.: ООО Мед. Инф. Агентство, 2007. — 304 с.
5. Труфанов Г.Е. *Лучевая терапия* / Г.Е. Труфанов, М.А. Асатурян, Г.М. Жаринов. — СПб.: ГЭОТАР – Медиа, 2007. — 187 с.

О.В. Ковтуненко, М.І. Хворостенко,
І. С. Шпонька, С.М. Тимчук, Д.В. Березнюк,
О.В. Пославська, І.М. Кіхтенко,
Ю.М. Хворостенко

ДЗ «Дніпропетровська медична академія МОЗ України»

Аналіз показників експресії маркера фактора росту ендотелію судин (VEGF) у хворих на рак ротової частини глотки при хемопроменевому лікуванні

The analysis of parameters of expression of vascular endothelial growth factor in patients with oropharynx cancer undergoing radiochemotherapy

Summary. The role of vascular endothelial growth factor (VEGF) is shown in the development of oropharynx cancer. A direct correlation between the increased expression of VEGF and a positive response to chemoradiotherapy ($p = 0.004$, $r = 0.346$) was revealed. The number of cases of squamous cell carcinoma of the oropharynx with high angiogenic activity is 1.7 times higher among the tumors that responded positively to chemoradiotherapy than those that responded negatively.

Key words: vascular endothelial growth factor.