

5. Некласова Н.Ю., Жаринов Г.М., Винокуров В.Л. и др. // *Вопр. онкол.* – 2006. – Т. 52, № 5. – С. 560–563.
6. Тутова В.А., Харченко Н.В. и др. // *Там же.* – 2009. – Т. 55, № 4. – С. 471–473.
7. Hirakawa M. // *Gynecol. Oncol.* – 2008. – Vol. 108, № 1. – P. 126–129.
8. Grigsby P., Perez C., Chao K. et al. // *Int. J. Radiat. Oncol. Biol. Phys.* – 2001. – Vol. 49, № 3. – P. 733–738.
9. Rose P. // *J. Clin. Oncol.* – 2003. – Vol. 21 (suppl.) – P. 211–217.
10. Yamazaki A., Shirato H., Nishioka T. et al. // *Jpn. J. Clin. Oncol.* – 2000. – Vol. 30, № 4. – P. 180–184.

Г.В. Кулініч

ДУ Інститут медичної радіології
і.м. С.П. Григор'єва НАМН України, Харків

Кардіальні ускладнення радіотерапії органів грудної порожнини в онкологічних хворих: питання ранньої діагностики, спостереження і реабілітації. Розбір клінічного випадку

Cardiac complications of radiation therapy to the chest organs in cancer patients: the problems of early diagnosis, follow-up and rehabilitation. A case discussion

Summary. The paper deals with early diagnosis, classification, characteristics of observation and rehabilitation of cardiac complications of radiation therapy to the chest in cancer patients. The original findings show the character and range of complications in the cardiovascular system at radiation therapy both using a gamma-therapy unit and a linear accelerator. The questions of development of standards of diagnosis and treatment of cardiac complications of radiation therapy are discussed. A case is described.

Key words: radiation therapy, cardiac complications, chest tumors, diagnosis, classification, rehabilitation.

Резюме. В статье рассмотрены вопросы ранней диагностики, классификации, особенностей наблюдения и реабилитации кардиальных осложнений радиотерапии органов грудной полости у онкологических больных. По материалам собственных исследований показан характер и спектр осложнений со стороны сердечно-сосудистой системы при лучевой терапии как на гамма-терапевтическом аппарате, так и на линейном ускорителе. Подняты вопросы разработки стандартов диагностики и лечения кардиальных осложнений лучевой терапии. Приведен случай из клинической практики.

Ключевые слова: лучевая терапия, кардиальные осложнения, опухоли грудной клетки, диагностика, классификация, реабилитация.

Ключові слова: променева терапія, кардіальні ускладнення, пухлини грудної порожнини, діагностика, класифікація, реабілітація.

Променева терапія (ПТ) разом з хемотерапією та хірургічним утручанням залишається провідним методом лікування більшості онкологічних хворих. Самостійно або у складі комбінованого та комплексного лікування ПТ використовують майже в 80% випадків онкологічних захворювань органів грудної порожнини.

Однак накопиченням даних про стан здоров'я хворих, що були піддані радіотерапії, чимало дослідників встановили, що ПТ асоціюється з численними наслідками, які можуть проявлятися навіть через десятиріччя після проведення лікування, і ризик їх розвит-

ку супроводжує пацієнта протягом усього життя.

Променеві ушкодження серця і перикарда становлять одну з найважливіших проблем, оскільки захворювання серцево-судинної системи (ССС) визнані провідними в неонкологічній смертності онкологічних хворих.

Найбільш досконало кардіальні ускладнення ПТ вивчені у хворих на негоджкінські лімфоми, лімфогранулематоз та рак грудної залози (РГЗ). Багато закордонних авторів показали, що в даній категорії хворих, пролікованих до 1980 р., відзначається більша частота смертності від хвороб серця, у порівнянні з пацієнтами, що лікувалися після 80-х років. Основною причиною такої статистики вважають токсичний вплив ПТ на серцево-судинну систему. Привертає увагу підвищений ризик розвитку і прогресування ішемічної хвороби серця (ІХС) у таких хворих, отже необхідне тривале динамічне спостереження за ними [1].

В літературі налічуються лише окремі статті про наслідки застосування радіотерапії при лікуванні неонкологічних захворювань. Так, при застосуванні ПТ при лікуванні виразкової хвороби в період 1936–1965 років, також відзначено збільшення смертності від ІХС серед опромінених пацієнтів [2].

За даними власних спостережень за хворими на РГЗ, лімфоми та рак легень пролікованих на гамма-терапевтичному апараті РОКУС-АМ за стандартними методиками щодо конкретної нозології, на віддаленому етапі спостерігався розвиток ускладнень з боку серцево-судинної системи у переважній більшості хворих. Клінічні прояви ураження серця мали неспецифічний характер. У хворих з'являлися або посилювалися скарги на задишку при незначному фізичному навантаженні, болі у ділянці серця, серцебиття, перебої, набряки, загальну слабкість. При інструментальному обстеженні виявляли порушення ритму та провідності, зниження тропіки міокарда, порушення процесів реполяризації ішемічного характеру. Погіршення насосної функції серця. Частота та характер змін залежали від віку хворих, стадії захворювання, локалізації пухлинного осередку, призначення хемотерапії, наявності кардіальної патології в анамнезі. Більше ніж половина пацієнтів потребувала призначення додаткової кардіальної терапії [3]. При зіставленні результатів обстеження цих хворих зі спостереженнями за аналогічними хворими, пролікованими на лінійному прискорювачі, відзначено зміни структури кардіальної патології. Виявлено зменшення тяжких порушень ритму, провідності, погіршення тропіки та розвитку серцевої недостатності при збереженні попереднього рівня кардіальних скарг [4].

Зменшення кількості кардіальних ускладнень радіотерапії за кордоном пов'язано зі значним покращенням якості проведення опромінення як завдяки плануванню з використанням комп'ютерної томографії (КТ), так і за рахунок використання лінійних прискорювачів для підведення дози. Досі триває вдосконалення цього процесу. Широко використовується 3-вимірний (3D) конформний ПТ. Втім, незважаючи на значний прогрес технологій, питання про зменшення токсичності ПТ донині залишається актуальним.

Зокрема, в Україні технічний парк устаткування для проведення ПТ застарілий. Головним чином це гамма-терапевтичні установки, у деяких регіонах — 80-х років випуску, відсутня сучасна дозиметрична апаратура, не всі онкодиспансери мають КТ для планування лікування, не вистачає медико-технічних кадрів — фізиків, інженерів-дозиметристів. Сучасними радіотерапевтичними комплексами оснащені лише окремі області України. Попри це інформація про кардіальні ускладнення ПТ практично відсутня.

В чому ж справа — в їх відсутності, чи відсутності обліку цих ушкоджень та довгострокового спостереження за хворими, що отримували радіотерапію. Який медичний фахівець повинен спостерігати цих хворих? Якщо це кардіолог чи терапевт — то він не обізнаний в галузі онкології та радіології, якщо онколог чи радіолог — то він не володіє повною мірою знаннями в галузі кардіології чи терапії.

Серце належить до радіорезистентних органів за критеріями мітотичної активності клітин такого типу тканини (м'язи). Однак існує ранжування радіочутливості тканин і органів за функціонально-морфологічними відповідями їх на опромінення в цілісному організмі.

Толерантна доза опромінення для серця відповідає 40 Гр. На думку деяких клініцистів, припустима доза опромінення — 30 Гр.

Після опромінення грудної клітки частота ускладнень з боку серця залежить від опромінюваного об'єму серця, дози опромінення та умов фракціонування.

У процесі дистанційної гамма-терапії (ДГТ) раку легень лівобічної локації, РГЗ та лімфом до 1/3 об'єму серця може піддаватися опроміненню дозами до 18 Гр, інші 2/3 об'єму серця піддаються опроміненню дозами до 6 Гр.

При локалізації пухлини при безпосередній близькості до серця опромінення може захоплювати до 50–70% об'єму серця в дозах 25–30 Гр і більше, що викликає радіаційні захворювання серця і становить чималу небезпеку для хворого. Відзначено, що при опроміненні навіть 5% серця дозами від 7,6 до 18,4 Гр при об'ємно-масовій кардіальній дозі в межах від 1,6 до 3,9 Гр підвищується ризик ІХС і смертності від неї в опромінених неонкологічних пацієнтів [5].

Розрізняють ранні і пізні променеві реакції та ушкодження серця і перикарда.

Дотепер класифікація кардіальних променевих ушкоджень проводиться згідно зі шкалою LENTSOMA, надрукованою RTOG-ECOG у 1995 р. [6].

Існує перелік ранніх і пізніх променевих реакцій та ушкоджень з боку серця у вітчизняних виданнях [7], од-

нак жодна з класифікацій не відображує повною мірою всіх структурно-функціональних змін серця та патології, що розвивається.

Спектр цих ускладнень включає розвиток перикардиту, міокардиту, ендокардиту з виникненням на цьому фоні судинних реакцій, порушень ритму, провідності, зниження фракції викиду, збільшення ішемії і дистрофії міокарда як проявів ранніх променевих реакцій і ушкоджень.

До пізніх належать — розвиток фіброзних змін м'яза серця, його клапанів, провідної системи, коронарних судин, перикарда. Зазначені зміни призводять до розвитку і прогресування ІХС із порушеннями ритму і провідності, збільшенням тиску переважно малим колом кровообігу і, як результат, прогресування хронічної серцевої недостатності.

Перебіг даної патології — від безсимптомного навіть до летального результату.

Необхідно зазначити, що у класифікаторі хвороб МКХ-10 відсутнє кодування патологічних станів з боку серця та перикарда, викликаних дією медичного опромінення.

У рубриці У84 — Інші медичні процедури, як причина аномальної реакції чи пізнього ускладнення у пацієнта без згадування про випадкове заподіяння йому шкоди під час процедури, є кодування У84.2 — Радіологічна процедура та променева терапія. Однак назви для кожної окремої хвороби немає, як, наприклад, радіаційний пневмоніт J70.0 або фіброз легень унаслідок дії радіації J70.1. [8].

Діагностика променевих ушкоджень серця і перикарда становить значні труднощі у зв'язку з необхідністю диференціальної діагностики внаслідок продовження або рецидиву основного захворювання, наявності супутньої кардіальної та іншої соматоневрологічної патології, інтоксикації, вираженої астенії, можливих ускладнень після хірургічних утручань, хемотерапії та виникнення нових захворювань ССС, незалежних від опромінення.

Методи променевої діагностики відіграють головну роль у розпізнаванні більшості променевих ушкоджень серця і перикарда. Використовують традиційну рентге-

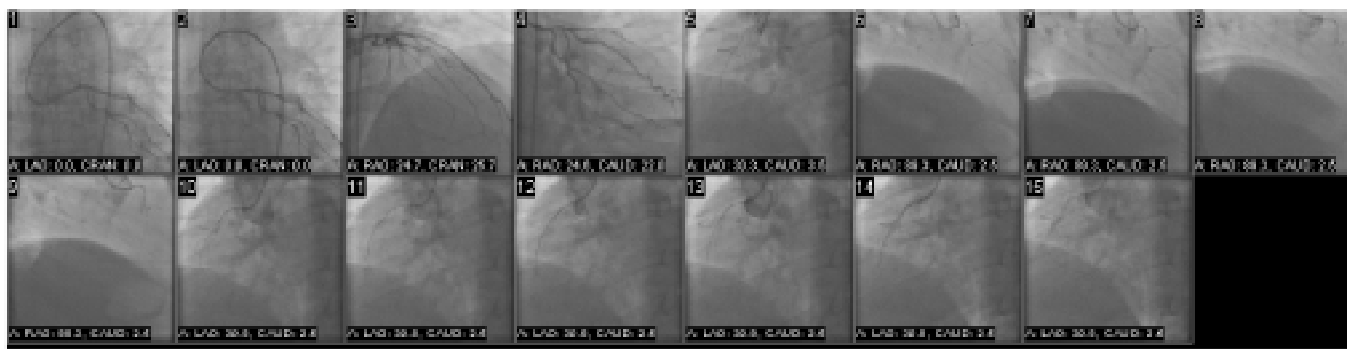


Рисунок 1. Коронарографія

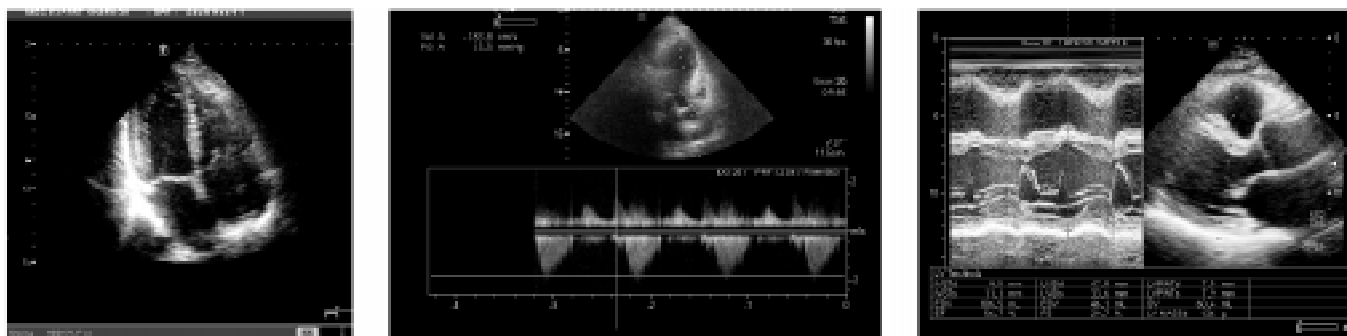


Рисунок 2. ЕХОКС з доплерівським аналізом

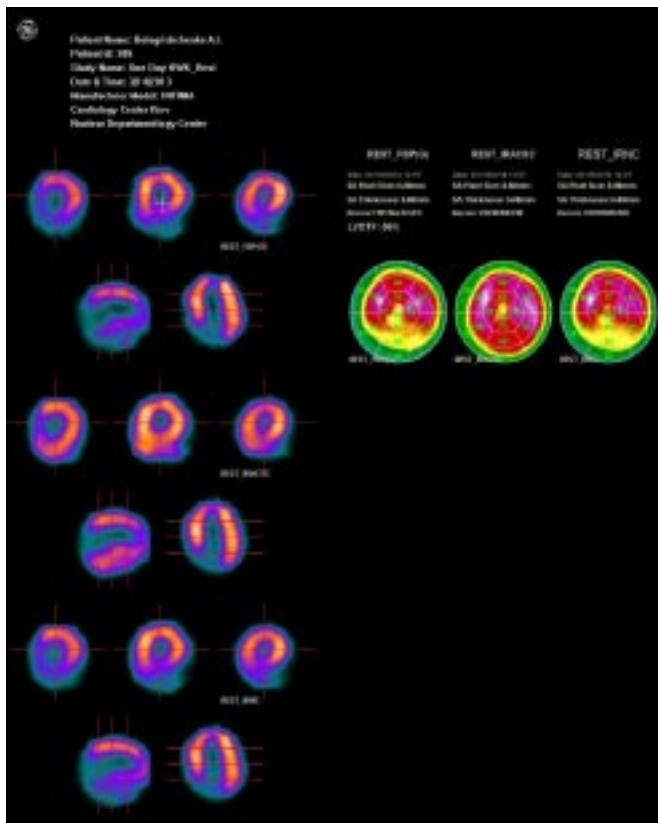


Рисунок. 3. Міокардіосцинтиграфія

нографію, ехокардіографію і доплерографію, радіонуклідну діагностику, ангіографію, магнітно-резонансну томографію, мультиспіральну комп'ютерну томографію (МСКТ) з ретроспективною кардіосинхронізацією.

Сучасна МСКТ дає можливість за короткий час одержувати максимум інформації про серце і коронарні артерії, проводити неінвазивну коронарографію, діагностувати патологію аорти і легеневої артерії. Не втратили значення ЕКГ, холтеровське моніторування ЕКГ, проведення клініко-лабораторного обстеження. На теперішній час стандарти обстеження і лікування хворих на променеві ушкодження серця та перикардиту не розроблені. Проводиться терапія, спрямована на корекцію виявлених порушень. При променевих перикардитах застосовуються глюкокортикоїди.

Хворий К., 1965 р. народження. У вересні 1994 р. рентгенологічно діагностовано пухлину переднього середостіння. У жовтні 1994 р. проведено торакотомію з видаленням пухлини. За класифікацією TNM — T3N1M0, морфологічно виявлено структуру лімфо-епітеліальної тимоми. Поглиблене обстеження хворого з проведенням ЕХО КГ, ЕКГ на цей час — патології серця у хворого не виявило.

В період з 22.11. по 21.12.1994 року хворому проведено післяопераційну ПТ на ложе видаленої пухлини переднього середостіння на лінійному прискорювачі ЛУЭВ-15М1 (гальмівне випромінення) E = 15 Мев зустрічними полями розміром 10×14 см РОД 2 Гр, СОД 40 Гр. Протягом 1995 року хворому проведено 3 курси ПХТ за схемою СООР (вінкристин, циклофосфан, натулан, преднізолон).

У травні 1995 року у хворого виникли скарги на задишку, болі в ділянці серця. У 1996 р. на ЕКГ виявлено неповну блокаду правої ніжки пучка Гіса, перевагу потенціалів міокарда лівого шлуночка, дифузні метаболічні зміни міокарда. З 1997 року виникли скарги на дошкульний продуктивний кашель з виділенням слизово-гнійного мокротиння, тахікардія 100–110 уд/хв.

Скарги на кашель зберігалися до 2010 року. Незважаючи на відсутність рентгенологічних ознак бронхіту хворому встановлено супутній діагноз хронічного бронхіту, кардіальну патологію діагностовано не було. Відзначалось поступове наростання скарг: посилення задишки, порушення ритму серцевої діяльності, зниження толерантності до фізичного навантаження. У 2005 році хворому проведено холтеровське кардіомоніторування для визначення характеру порушення ритму, добової динаміки стану коронарного кровообігу. Виявлено виражену синусову тахікардію до 142 уд/хв. Стан реполяризаційного комплексу характеризувався ознаками неадекватності коронарного кровообігу за субендокардіальним типом при незначному фізичному навантаженні (піші прогулянки). Варіабельність синусового ритму була значно знижена.

Симптоматична терапія не поліпшувала стан хворого.

У 2007 році стан хворого значно погіршився. При КТ виникла підозра на рецидив тимоми: наявність неоднорідного утвору зниженої щільності розміром 2,7×2,1×2,0 см у передньоверхньому середостінні.

З боку легень, бронхів, лімфовузлів середостіння, паратрахеальних, паракавальних і бронхопупмональних лімфовузлів патології не виявлено. Тоді ж було діагностовано кальциноз аортального клапана.

У 2008 році хворому, у віці 43 роки, через 13 років після проявів кардіальної патології вперше встановлено діагноз: ІХС, стабільна стенокардія напруги ІІІ ф. кл. Дифузний кардіосклероз у поєднанні з атеросклерозом аорти, структурних елементів аортального і мітрального клапанів. Недостатність аортального клапана І ст., регургітація ІІ ст. Дисліпідемія. Хронічна серцева недостатність І ст. зі збереженою систолічною функцією лівого шлуночка. Тобто діагностовано захворювання серця вже важкого ступеня.

Діагноз встановлено на підставі інструментального та лабораторного досліджень, що включали ЕКГ, навантажувальну пробу на тредмілі, ехокардіоскопію, мультиспіральну КТ (МСКТ). Хворому рекомендовано проведення коронарографії.

У січні 2009 року при обстеженні у відділенні інтервенційної кардіології у хворого виявлено ознаки великоосередкового кардіосклерозу.

Коронарографія виявила критичний стеноз протягом від устя правої коронарної артерії до гілки тупого краю з оклюзією на цьому рівні (рисунок 1). Проведена спроба реканалізації правої коронарної артерії, яка закінчилась невдало.

З діагнозом ІХС: стабільна стенокардія напруги ІІІ ф. кл., оклюзія правої коронарної артерії, великоосередковий кардіосклероз в ділянці задньої стінки лівого шлуночка, серцева недостатність І ст., гіперхолестеринемія. Рекомендовано проведення операції аортокоронарного шунтування.

У березні 2009 року хворому проведено хірургічне втручання, яке включало видалення можливого рецидиву тимоми та аортокоронарне шунтування для реваскуляризації міокарда. Операція завершилася значним позитивним ефектом (виросла толерантність до фізичного навантаження, зникли кардіалгії). При морфологічному дослідженні рецидив пухлини не підтвердився. В середостінні виявлено виражені фіброзно-жирові зміни. Хворий продовжував регулярне обстеження та лікування в стаціонарах кардіологічного профілю.

У хворого зберігаються скарги на задишку при незначному фізичному навантаженні, болі у ділянці серця, серцебиття, слабкість. У зв'язку з кардіальною патологією хворий постійно приймає антиагреганти, гіполіпідемічні препарати, бета-блокатори, блокатори f-каналів синусного вузла, метаболічну терапію. Однак корекції ЧСС не досяг-

нуто — на фоні нормальних чи знижених цифр артеріального тиску ЧСС у спокої сягає 100–110 уд/хв.

У 2013 р. хворого було оглянуто променевим патологом. Діагностовано пізній променевий фіброз міокарда в ділянці задньої стінки лівого шлуночка, променевий фіброз усіх клапанів серця, правої коронарної артерії, ранній розвиток ІХС з порушенням ритму та провідності, хронічною серцевою недостатністю.

При проведенні ЕХОКС з доплерівським аналізом (рисунок 2) у 2013 р. виявлено виражений фіброз усіх клапанів, невелику недостатність АК та МК. Гіпертрофія міокарда ЛШ. Аортосклероз.

При рест-сцинтиграфії міокарда визначається помірна ішемія у верхівці серця. Кровопостачання інших відділів серця достатнє. Сумарний рест-рахунок дорівнює 3. КДО = 85 мол; КСО = 43 мол; ФВ = 56%. Систолічне стовщення 5,6% (норма 60–70%) (рисунок 3).

Хворому скореговано медикаментозне лікування, застосовано метод гіпербаричної оксигенації, проведено імунотулювальну терапію.

Підбиваючи підсумок викладеному вище, необхідно відзначити, що лікування онкологічних захворювань є складною проблемою соціально-економічного характеру. Вона включає розв'язання багатьох задач на кожному з етапів лікування, зокрема розробку високих стандартів у спостереженні й описі кардіальних ускладнень радіотерапії, їх реєстрації, профілактики, а також ранньої діагностики, лікування і реабілітації.

Література

1. Курсова Л.В. // *Рос. онкол. журн.* – 2010. – № 6. – С. 51.
2. Zhanat A., Carr M.D., M.Sc, Ph.D., Charles E. Land, Ph.D., Ruth A. Kleinerman, M.P.H., Robert W. Weinstock, M.S., Marilyn Stovall, Ph.D., Melvin L. Griem, M.D. and Kiyohiko Mabuchi, M.D., Dr.P.H. *Coronary heart disease after radiotherapy for peptic ulcer disease // Int. J. Radiat. Oncol. Biol. Phys.* – 2005. – Vol. 61. № 3. – P. 842–850.
3. Гайсенюк Л.О., Амїразян С.А., Філіппова С.М., Толкачов Ю.А. / *Семіотика та діагностика пізніх ускладнень променевої терапії з боку серцево-судинної системи у онкологічних хворих. Конференція УТТРО (10–11 жовтня 2006 р.) // УРЖ.* – 2006. – Т. XIV, вип. 3. – С. 306–308.
4. Савченко А.С., Гайсенюк Л.А., Кулініч Г.В., Старенький В.П. / *Характеристика променевих ускладнень у онкологічних хворих при опроміненні на лінійному прискорювачі // УРЖ.* – 2012. – Т. XX, вип. 2. – С. 183.
5. Базика Д.А., Кулініч Г.В., Пилипенко М.І. *Радіаційна медицина: Підручник / За ред. чл.-кор. НАМН України, проф. М.І. Пилипенко.* – К.: ВСВ «Медицина» – 2013. – С. 59.
6. *Lent soma Tables / Radiother. and Oncol.* – 1995. – № 35 – P. 17–60.
7. Бондарук О.С., Шишкіна В.В., Пономарьова О.В., Медведєв В.Є., Іванкова В.С. // *Лікар. справа.* – 2003. – № 5–6. – С. 10–18.
8. *Міжнародна статистична класифікація хвороб та споріднених проблем охорони здоров'я: Десятий перегляд в 3-х томах.* – Женева, 1989 р.

С.М. Лучковський, Р.М. Зелінський
Центр онкології та радіохірургії «Кібер Клініка Спіженка», Київ

Дозиметрія вузьких струменів Narrow beam dosimetry

Summary. Application of new methods of the dose delivery such as IMRT (intensity modulation radiation therapy), IGRT (image-guided radiation therapy), SRS (stereotaxic radiosurgery) require the use of beams less than 3×3 cm². Such beams are termed narrow and require special attention when performing dosimetry and dose calculation, because this can cause to considerable over-irradiation of the patients. Literature analysis and our measurements demonstrated that optimal detectors for supporting dosimetry of narrow beams were diode detectors.

Key words: dosimetry, narrow beams, output coefficient, IMRT, CyberKnife, radiosurgery.

Резюме. Использование современных методов доставки дозы, таких как IMRT (лучевая терапия с модуляцией интенсивности), IGRT (лучевая терапия с визуализацией изображений), SRS (стереотаксическая радиохирургия) вносят необходимость применения пучков менее 3×3 см². Такие пучки называются узкими и требуют особого внимания при проведении дозиметрических измерений и расчете дозы, так как это может привести к существенным переоблучениям пациентов. Анализ литературы и наши измерения показывают, что оптимальными на сегодня детекторами для опорной дозиметрии узких пучков являются диодные детекторы.

Ключевые слова: дозиметрия, узкие пучки, коэффициент выхода, IMRT, CyberKnife, радиохирургия.

Ключові слова: дозиметрія, вузькі струмені, коефіцієнт виходу, IMRT, CyberKnife, радіохірургія.

З впровадженням контролю положення пацієнтів при лікуванні в променевій терапії (ПТ), а також вдосконалення наявних засобів та технологій доставки дози, використання лікувальних струменів з площею перетину менше 4×4 см² має все більш широке застосування. Починаючи із розробки першого радіохірургічного апарата в 50-х рр. XX ст. GammaKnife і досі проблема дозиметрії вузьких струменів залишається відкритою і повертає до себе все більше уваги у зв'язку з використанням струменів субсантиметрової площі перетину в таких спеціальних методах лікування радіаційної онкології, як: IMRT (променева терапія з модуляцією інтенсивності) з вузькими струменями, IGRT (супроводжувана зображенням променева терапія), томотерапії, стереотаксичній радіохірургії (SRS), GammaKnife, CyberKnife. Більше того, радіохірургічні системи Novalis (Varian Medical Systems, Palo Alto, CA, USA; Brainlab, Munich, Germany), GammaKnife (Elekta, Stockholm, Sweden), система CyberKnife (Accuray, Sunnyvale, CA, USA) та традиційні лінійні прискорювачі з додатковим обладнанням для радіохірургії використовують для лікування струмені міліметрових перетинів.

На сьогодні залишається питання із визначенням поняття narrow beams. Das et al. [1] відмічають, що дане поняття є суб'єктивним, разом з цим вони зазначають, що струмені в перетині менше 3×3 см² є за межами традиційних лікувальних струменів, і тому потребують особливої уваги як вимірювання дози, так і в її розрахунку. Автори підкреслюють, що існує три «фактори рівноваги», які визначають, чи можна відносити розмір конкретного радіаційного струменя до вузького, чині: 1) розмір видимої частини проекції струменя на розташування детектора через апертуру пучка; 2) розмір детектора, що використовується при вимірюванні та 3) енергія електронів в опромінюваному середовищі.