

Оксана Іванівна Солодянникова,  
Вікторія Вікторівна Даниленко,  
Данута Луціанівна Саган,  
Георгій Георгійович Сукач,  
Володимир Володимирович Трацевський,  
Володимир Ілліч Чобан

Національний інститут раку МОЗ України,  
Київ

## Нові можливості радіонуклідної терапії метастатичного ураження кісток (стан проблеми і власні дані)

### New capabilities of features of radionuclide therapy for metastatic bone disease (the state of the problem and the original data)

**Summary.** This paper analyzes the literature on the state of radionuclide therapy for metastatic bone lesions in various malignancies. A historical review of radiopharmaceuticals used in treatment of secondary bone lesions is made, the advantages and limitations of various radionuclides are described. The use of the drug of last generation of samarium-153 Oksabifor, which, according to various authors, has the most pronounced analgesic effect and minimal side effects, is featured.

The results of the first clinical cases of administration of Oksabifor samarium-153 in patients with bone metastases against a background of breast and colon cancer are presented.

**Key words:** samarium-153 Oksabifor, metastatic bone disease, radionuclide therapy.

**Резюме.** В работе проанализированы данные литературы о состоянии проблемы радионуклидной терапии метастатического поражения костей при различных злокачественных новообразованиях. Приведен исторический экскурс использования радиофармпрепаратов в лечении вторичного поражения костей, определены преимущества и ограничения различных радионуклидов. Более глубоко рассмотрены вопросы использования препарата последней генерации самария-153 оксабифора, который, по данным различных авторов, обладает наиболее выраженным анальгезирующим действием и минимальными побочными эффектами.

Представлены результаты первых клинических случаев применения самария-153 оксабифора у больных с костными метастазами на фоне рака грудной железы, толстого кишечника.

**Ключевые слова:** самарий-153 оксабифор, метастатическое поражение костей, радионуклидная терапия.

**Ключові слова:** самарій-153 оксабіфор, кісткові метастази, радіонуклідна терапія.

Метастази в кістки — найтипівіша зона віддаленого метастазування, особливо при раці грудної залози (РГЗ) та раці передміхурової залози (РПЗ). На різних етапах захворювання їх частота може досягати 80–85%. Больовий синдром формується в результаті взаємодії багатьох патогенних факторів: подразнення нервових закінчень медіаторами болу в результаті остеолітичного процесу, стимуляції остеокластів пухлинними медіаторами, активації кісткової резорбції, періостального напруження, патологічних переломів, локальної пухлинної інвазії, компресії та інфільтрації нервових стовбурів, рефлексорного м'язового спазму.

За даними літератури, частота метастатичного ураження кісткової системи при РГЗ на різних етапах захворювання варіює від 47 до 85%, при РПЗ — від 33 до 85%, при раці легенів — 30–60%, нирки — 33–40%, щитоподібної залози — 28–60% [1–3].

На початкових стадіях метастатичне ураження кісток часто клінічно має безсимптомний перебіг, проте пізніше проявляється злоякісною гіперкальціємією, переломами і больовим синдромом, що значно знижує якість життя хворих [4–7].

Патофізіологія процесу ураження кісток і пов'язаних з цим ускладнень характеризується підвищенням остеолітичної активності, остеокластної резорбції на тлі впливу чинника зростання поділу пухлинних клітин і гіперсекреції цитокінів, що стимулює цей процес. Такі фактори призводять до остеопенії і підвищеного ризику патологічних переломів. Кальцій, що виділяється при резорбції кісткової тканини, є причиною злоякісної гіперкальціємії [8–10].

Больовий синдром при ураженні кісткової системи наростає в міру прогресування хвороби і стає провідною проблемою впродовж тривалого часу. Отже, основним завданням терапії цих пацієнтів є адекватне паліативне лікування з метою пригнічення больового синдрому.

Сучасні методи лікування кісткових метастазів охоплюють радіочастотну абляцію, променеву терапію, хірургію за наявності одиничних вогнищ метастазування, хіміо-, гормоно-, радіонуклідну терапію, введення бісфосфонатів при дифузному множинному ураженні скелета. Проте, навіть на тлі комплексного застосування доступних терапевтичних модальностей часто розвивається метастатичний процес і посилення больового синдрому. В зв'язку з цим проблема пошуку нових методів лікування такої категорії пацієнтів залишається актуальною [10].

Радіонуклідна терапія множинного метастатичного ураження скелета набула широкого поширення в світі з кінця 80-х рр. минулого століття [1, 11, 12]. Найбільший досвід успішного застосування радіонуклідів у паліативній терапії накопичений при РПЗ і РГЗ, що пояснюється характером ураження кісткової системи (наявність вираженого бластного компонента) [13, 14].

У світовій практиці для паліативної терапії кісткових метастазів активно використовуються ізотопи  $^{32}\text{P}$ ,  $^{89}\text{Sr}$ ,  $^{186}\text{Re}$ ,  $^{188}\text{Re}$ ,  $^{153}\text{Sm}$  і  $^{177}\text{Lu}$  [1, 2, 6, 15, 16] (таблиця 1).

Застосування радіонуклідної терапії для лікування кісткових метастазів обумовлене здатністю деяких в-випромінюючих ізотопів до вибіркового накопичення в патологічних осередках з посиленою мінералізацією і підвищеним метаболізмом кісткової тканини. Локальне «внутрішнє» опромінення  $\beta$ -частинками в однаковій мірі впливає як на ті, які маніфестують, так і на субклінічні вогнища кісткової деструкції, що дозволяє досягти редукції пухлинної інфільтрації і забезпечити знеболення [9, 15, 17].

В Україні список радіофармпрепаратів (РФП), вживаних при лікуванні кісткових метастазів, обмежений двома:  $^{89}\text{Sr}$  та  $^{32}\text{P}$ . При цьому  $^{32}\text{P}$  є реакторним радіонуклідом, чистим  $\beta$ -випромінювачем, який належить до препаратів першої генератії і був одним з перших специфічних ізотопів, застосованих у ядерній медицині. Препарат активно використовувався до початку 80-х років минулого століття. Незважаючи на високу ефективність терапії  $^{32}\text{P}$  при РГЗ і РПЗ (59–94%), виражена гематологічна токсичність і висока енергія випромінювання стали причинами відмови від подальшого використання цього препарату у ряді країн [7, 14, 18].

З початку 90-х років застосовується препарат другої генератії —  $^{89}\text{SrCl}_2$ . За своїми фізико-хімічними характеристиками це  $\beta$ -випромінювач і аналог кальцію. Препарат активно включається в ділянки кісткової тканини з підвищеною остеобластичною активністю. Позитивна відповідь на терапію спостерігається в 60–84% пацієнтів і розвивається в проміжку від 7 до 21 дня з моменту введення РФП. Ефект лікування зберігається і триває від 3 до 6 місяців [1, 4].

Основні характеристики радіофармпрепаратів, що застосовуються для лікування кісткових метастазів

РФП	T1/2	Енергія випромінення		Проникна здатність у м'яких тканинах, мм, max/min
		$\beta$ – MeV, max/mean	$\gamma$ – MeV, %	
$^{32}\text{P}$	14,3	1,71/0,695	—	8/3
$^{89}\text{SrCl}_2$	50,5	1,46/0,58	0,91 (0,01)	2,4
$^{186}\text{Re-HEDP}$	3,7	1,07/0,349	0,137 (9)	2,4
$^{188}\text{Re-HEDP}$	0,7	2,12	—	3
$^{153}\text{Sm-EDTMP}$	1,9	0,81/0,23	0,103(28)	0,6
$^{177}\text{Lu-EDTMP}$	6,7	0,497	0,208 (11)	—
$^{117}\text{mSn-DTPA}$	13,6	—	—	Конверсія електронів 0,3/0,2

Останні 10 років у ядерній медицині широко застосовується препарат третьої генерації – самарій  $^{153}\text{Sm}$  оксабіфор. Поєднання  $\beta$ - і  $\gamma$ -випромінення в спектрі препарату, відносно короткий період піврозпаду (46,3 години), а також невисока енергія випромінення (0,81 Мев), зробили його одним з найбільш придатних РФП для паліативного лікування множинного метастатичного ураження скелета. Терапевтична дія самарію  $^{153}\text{Sm}$  оксабіфору визначається  $\beta$ -випроміненням, а наявність в його спектрі гамма-складової дозволяє реєструвати накопичення і розподіл препарату в патологічних осередках за допомогою гамма-камери і, таким чином, здійснювати моніторинг терапії, що проводиться [1, 6, 19].

#### Клініко-дозиметрична характеристика $^{153}\text{Sm}$

Після одноразового внутрішнього введення 50–90% лікувальної дози препарату зазвичай фіксується в кістковій системі (рисунок 1). Його тропність до патологічних осередків у кістковій тканині зумовлена наявністю поліметиленфосфонових комплексів, здатних до вибіркового накопичення в зонах з посиленням рівнем мінералізації, пе-

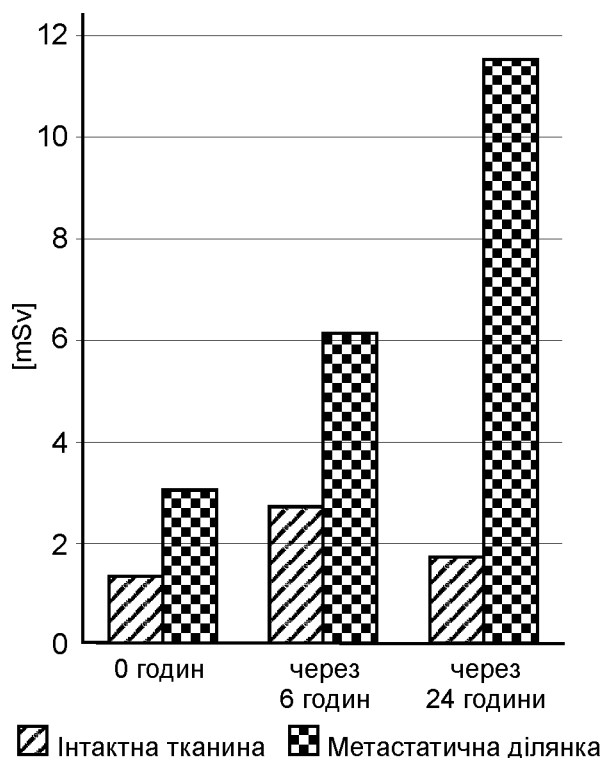


Рисунок 1. Динаміка накопичення  $^{153}\text{Sm}$  у кістковій тканині

реважно в метастатичних і запально-деструктивних вогнищах. Фосфатні сполуки здійснюють транспортування радіонукліда самарію в ці вогнища, створюючи в них найвищу концентрацію препарату. Таким чином, у цих зонах локально створюються високі дози  $\beta$ -випромінення, що впливають на пухлинну тканину, ділянки перифокальної інфільтрації і запалення, а також на остеокласти, що руйнують кісткову тканину [9, 17, 20].

За даними літератури, в перші 6 годин накопичення РФП у метастатичній ділянці в 6 разів перевищує таке в інтактній тканині. Через 24 години накопичення в осередку ураження в 11,5 разу вище, ніж в інтактній тканині. Це явище пов'язане не лише зі швидким збільшенням фіксації самарію в метастатичній ділянці, але також з активним його виведенням з інтактної тканини через сечовивідні шляхи. Крім того, деякі автори вказують на здатність  $^{153}\text{Sm}$  до накопичування не лише в остеобластичних, але і в остеолітичних вогнищах [1, 9]. Максимальна екскреція препарату відбувається в перші 4–8 годин після його введення. За даними різних авторів, із сечею виводиться 10–40% самарію.

Встановлена пряма кореляція між кількістю вогнищ, рівнем накопичення і утримання препарату кістковою тканиною, що пояснює розкид наведених вище даних [6, 21]. Таким чином, створення максимальних доз препарату в найбільш функціонально активних метастазах, забезпечує швидке і ефективно зниження болювого синдрому.

Показаннями до радіонуклідної терапії кісткових метастазів за допомогою самарію  $^{153}\text{Sm}$  є:

- множинні метастази в кістки;
- болювий синдром, зумовлений ними;
- прогресування кісткових метастазів на тлі раніше проведеного лікування;
- позитивна остеосцинтиграфія (ОСГ) до початку лікування, тобто активне накопичення в метастазах діагностичних остеотропних препаратів, що належать до групи фосфатів, мічених  $^{99\text{m}}\text{Tc}$ .

Внаслідок наявності гамма-квантів у спектрі випромінення самарію, сцинтиграфічна картина, отримана з будь-якою міченою фосфатною сполукою, до лікування повністю порівнянна з розподілом самарію в кістках після його введення.

Протипоказання до лікування самарієм  $^{153}\text{Sm}$  оксабіфором такі:

- зниження показників крові — рівень тромбоцитів нижче  $100 \times 10^9/\text{л}$ ; рівень лейкоцитів нижче  $2,5 \times 10^9/\text{л}$ ;
- одночасна інша мієлосупресивна терапія;
- гостра і хронічна ниркова недостатність, яка, збільшуючи кліренс препарату, може створити ризик підвищення токсичності радіонуклідної терапії;

- тяжкий загальний стан, статус активності за Карновським нижче 50, прогноз виживання менше 2 міс.;

- тяжка коагулопатія;
- загроза патологічного перелому і компресії спинного мозку;
- швидкий розвиток некісткових метастазів (наприклад, у печінку, легені, головний мозок і т. ін.);
- вагітність, лактація.

Оцінка ефективності лікування з допомогою  $^{153}\text{Sm}$  проводилася за кількома критеріями: ступінь зниження больового синдрому, зменшення вживання анальгетиків і динаміка якості життя.

За даними проведених багатоцентрових досліджень загальний статус пацієнтів, оцінений у відсотках за шкалою Карновського, показав зростання індексу з 63,1 % перед лікуванням до 69,7 % через 3 місяці після одноразового введення препарату. Дослідження вживання анальгетиків із застосуванням анальгетичної шкали ВООЗ вказують, що радіонуклідна терапія дозволяє зменшити використання анальгетиків майже на 40 % через 3 місяці — з 1,9 до початку лікування до 1,1.

Таким чином, результати паліативної терапії самарієм демонструють хороший терапевтичний анальгетичний ефект, зниження використання анальгетиків і поліпшення якості життя пацієнтів.

Загальний терапевтичний ефект препарату при генералізованому вогнищевому ураженні скелета становить через 1 місяць 88 %, при цьому в 45 % випадків ефект лікування є частковим, у 43 % — повним, у 12 % випадків відповідь на лікування відсутня.

Згідно з даними літератури для самарію характерна швидка відповідь на введену активність, що є його відмінною рисою порівняно з фосфором і стронцієм. У середньому ефект від проведеної терапії настає через 2–7 днів після введення РФП і триває в середньому 4–12 тижнів [3, 4, 6, 22].

Загальна клінічна ефективність терапії самарієм залежить від первинної локалізації пухлинного процесу. Оцінка результатів повторних введенень показала, що терапія, яка проводиться через 3 і 6 місяців, також є ефективною.

Найбільш виражену терапевтичну дію препарат справляє при раці грудної залози і передміхурової залози. Менш виражена його ефективність при раці легені, коли не вдається досягти повного усунення больового синдрому і відзначається швидке прогресування некісткових метастазів.

Серед побічних дій самарію відмічається помірна мієлотоксичність у вигляді зниження кількості лейкоцитів і тромбоцитів, яка носить тимчасовий характер [7, 15]. Мінімальні значення показників крові звичайно реєструються через 3–4 тижні. Повернення до вихідного рівня відбувається в більшості випадків самостійно протягом 6–8 тижнів. Слід зазначити, що мієлотоксичність самарію — найменша серед усіх доступних сьогодні РФП, які застосовуються у разі кісткового метастазування. Тому, самарій  $^{153}\text{Sm}$  оксабіфору — препарат вибору у випадку виснаженого резерву червоного кісткового мозку в результаті попередньої хіміо- або променевої терапії, при якій зона опромінення захоплювала великі ділянки кісткового мозку.

Оцінка гематологічної токсичності, проведена за критеріями CNS-NCIC, показує, що у 95 % хворих мієлосупресія не перевищує 1–2 ступеня токсичності. Тільки у незначній частині пацієнтів виникла мієлотоксичність 3 ступеня [7, 22].

#### **Переваги самарію 153-оксабіфору:**

- високе і селективне накопичення в метастатичних вогнищах;

- швидке виведення з інтактних тканин;
- відносно низька токсичність препарату;
- можливість попередньої оцінки накопичення при остеосцинтиграфії з препаратами  $^{99\text{m}}\text{Tc}$ ;
- можливість сцинтиграфічної оцінки накопичення та розподілу самарію  $^{153}\text{Sm}$  оксабіфору;
- можливість амбулаторного застосування даного препарату в радіологічних відділеннях, які мають ліцензію для роботи з самарієм  $^{153}\text{Sm}$  оксабіфору.

Таким чином, аналіз стану проблеми ефективності радіонуклідної терапії в комплексному лікуванні метастатичного ураження кісткової системи при злоякісних пухлинах різної локалізації підтверджує необхідність впровадження нових РФП, що мають високу специфічність накопичення у вогнищі, вираженим знеболювальним ефектом при мінімальних побічних ефектах. У відділенні ядерної медицини Національного інституту раку (НІР) проведено лікування перших 42 хворих з різними первинними пухлинами та метастатичним ураженням кісток за допомогою самарію  $^{153}\text{Sm}$  оксабіфору виробництва підприємства «Радіопрепарат» Інституту ядерної фізики Академії наук Республіки Узбекистан (ресстраційне свідоцтво Міністерства охорони здоров'я України № UA/12416 / 01/01 на термін 5 років).

Препарат всім хворим вводився внутрішньо з подальшим скануванням у режимі «все тіло» на ОФЕКТ (Siemens, Німеччина) через 1 годину після введення РФП. Розрахунок лікувальної дози препарату проводився з розрахунку 1,5 мкБк/кг маси тіла хворого. У 1 хворої, маса тіла якої була менше 50 кг, доза була зменшена до 1,0 мкБк/кг маси тіла. З метою профілактики можливої нудоти всім хворим за 15 хвилин до введення самарію  $^{153}\text{Sm}$  оксабіфору внутрішньо вводили церукал.

Наводимо клінічні приклади використання самарію  $^{153}\text{Sm}$  оксабіфору в комплексній терапії метастатичного ураження кісток. Хвора А., 1960 року народження, з діагнозом рак ректосигмоїдального відділу товстого кишечника,  $\text{T}_3\text{N}_1\text{M}_1$  ст. IV кл. гр. II була направлена на лікування до відділення ядерної медицини НІР.

За даними остеосцинтиграфії, проведеної у вересні 2010 р., виявлено метастази в клубову і сідничну кістки. Тоді ж, 3.11.2010 р. хворій введено препарат «Метастрон». Через три місяці проведено контрольну остеосцинтиграфію з  $^{99\text{m}}\text{Tc}$ -MDP (рисунок 2).

Після введення РФП болі зникли до червня 2012 року, коли почалися болі в ділянці лівого кульшового суглобу і крила клубової кістки. В даний час болі набули сталого характеру. Оскільки, за даними клінічного та лабораторного обстеження, протипоказань для проведення терапії самарієм  $^{153}\text{Sm}$  оксабіфору не виявлено, 22.11.2012 року хворій була введена лікувальна доза 2497,5 МБк РФП. Під час і після введення препарату побічних проявів не відмічалось. Через 1 годину після ін'єкції РФП проводилася остеосцинтиграфія для візуалізації розподілу і характеру накопичення самарію  $^{153}\text{Sm}$  оксабіфору (рисунок 3).

Як видно з наведених ілюстрацій, розподіл лікувального РФП відповідає такому на діагностичному скані, однак за рівнем накопичення значно перевищує його і становить у середньому 400–450%. Для оцінки ефективності проведеного лікування хворій рекомендовано контрольне сцинтиграфічне дослідження через 3 місяці.

Хвора Б., 1940 р. народження, з діагнозом рак правої грудної залози  $\text{T}_2\text{N}_2\text{M}_1$  ст. III кл. гр. II, направлена на лікування до НІР. 09.07.2011 року їй проведено остеосцинтиграфію з  $^{99\text{m}}\text{Tc}$ -MDP. Встановлені множинні метастази в кістки скелета — грудний відділ хребта (2–4 гр. хребці, рівень накопичення РФП 250 %), поперековий

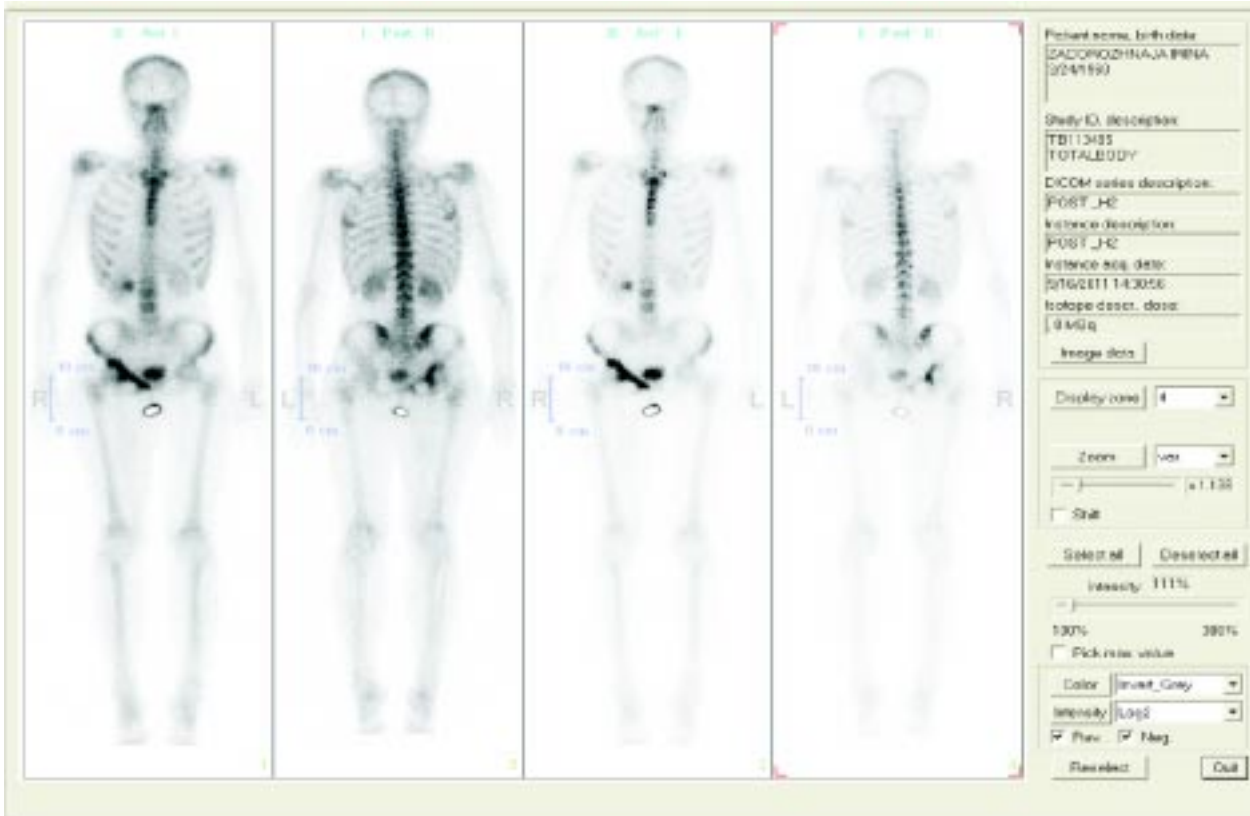


Рисунок 2. Хвора А. Остеосцинтиграфія з  $^{99m}\text{Tc}$ -MDP

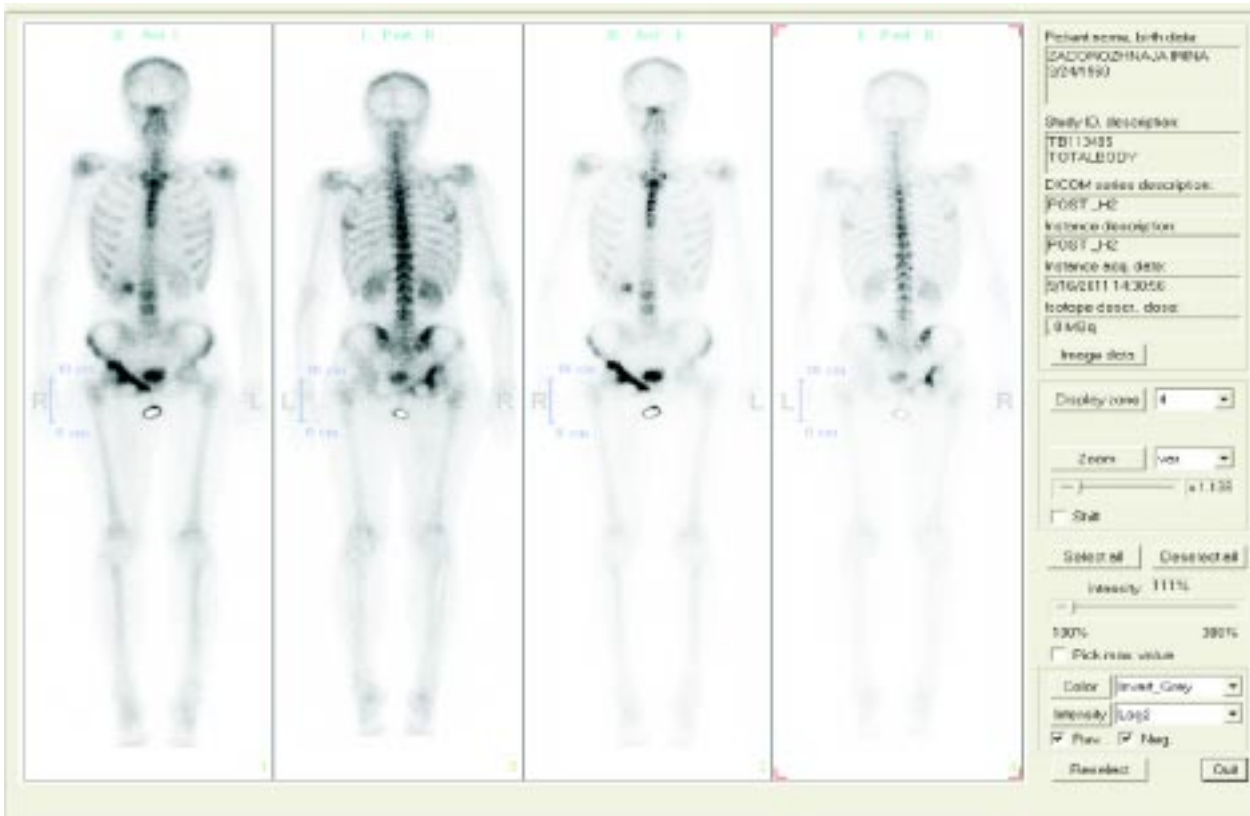


Рисунок 3. Хвора А. Остеосцинтиграфія з самарієм  $^{153}\text{Sm}$  оксабіформом

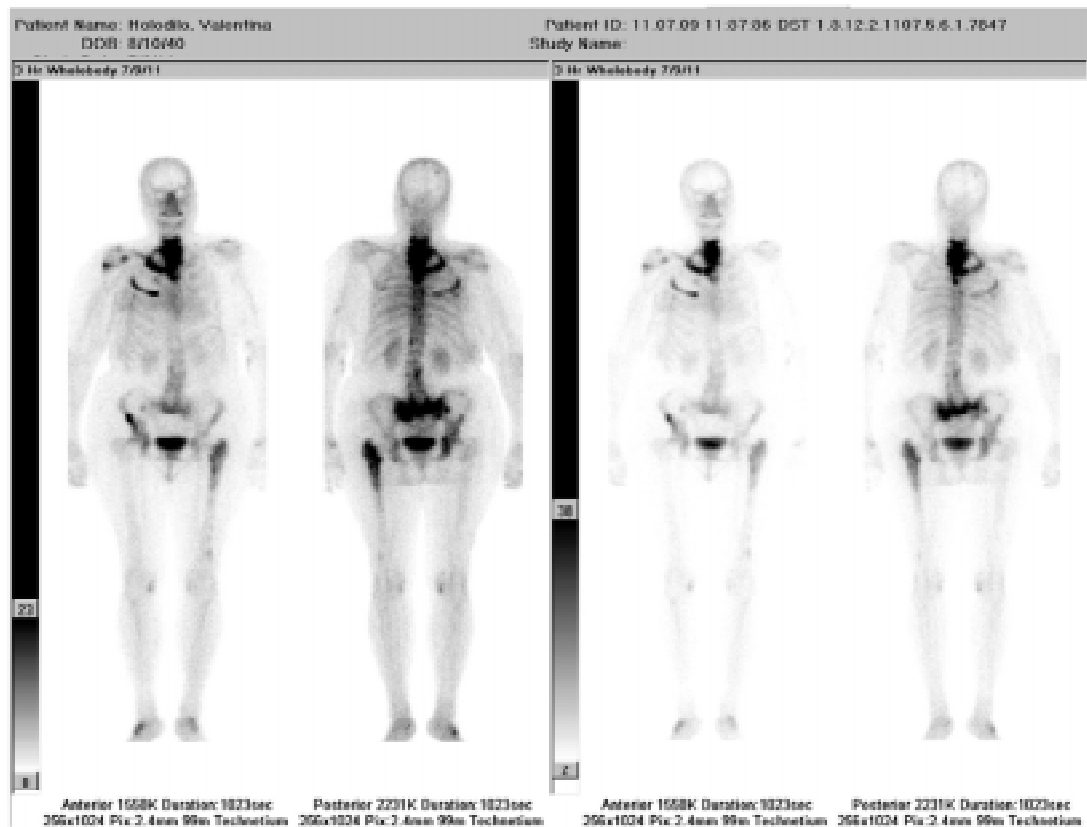


Рисунок 4. Хвора Б. Остеосцинтиграфія з  $^{99m}\text{Tc}$ -MDP

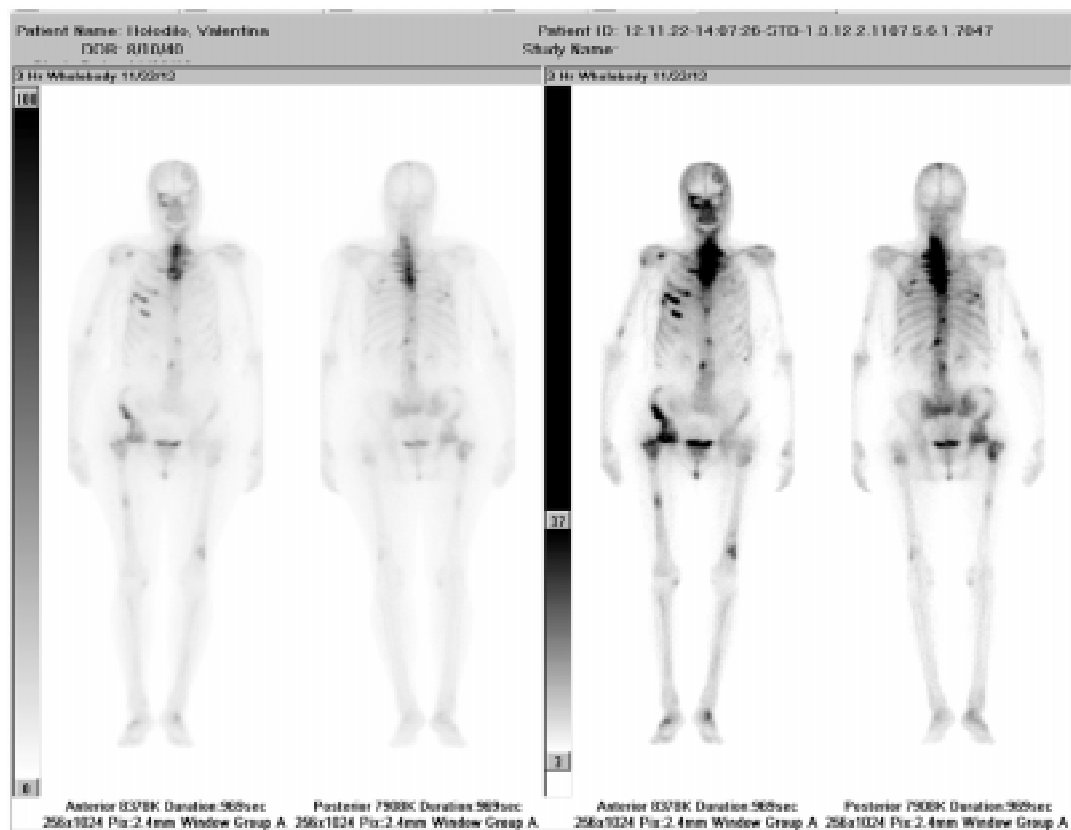


Рисунок 5. Хвора Б. Остеосцинтиграфія з самарієм  $^{153}\text{Sm}$  оксабіфором

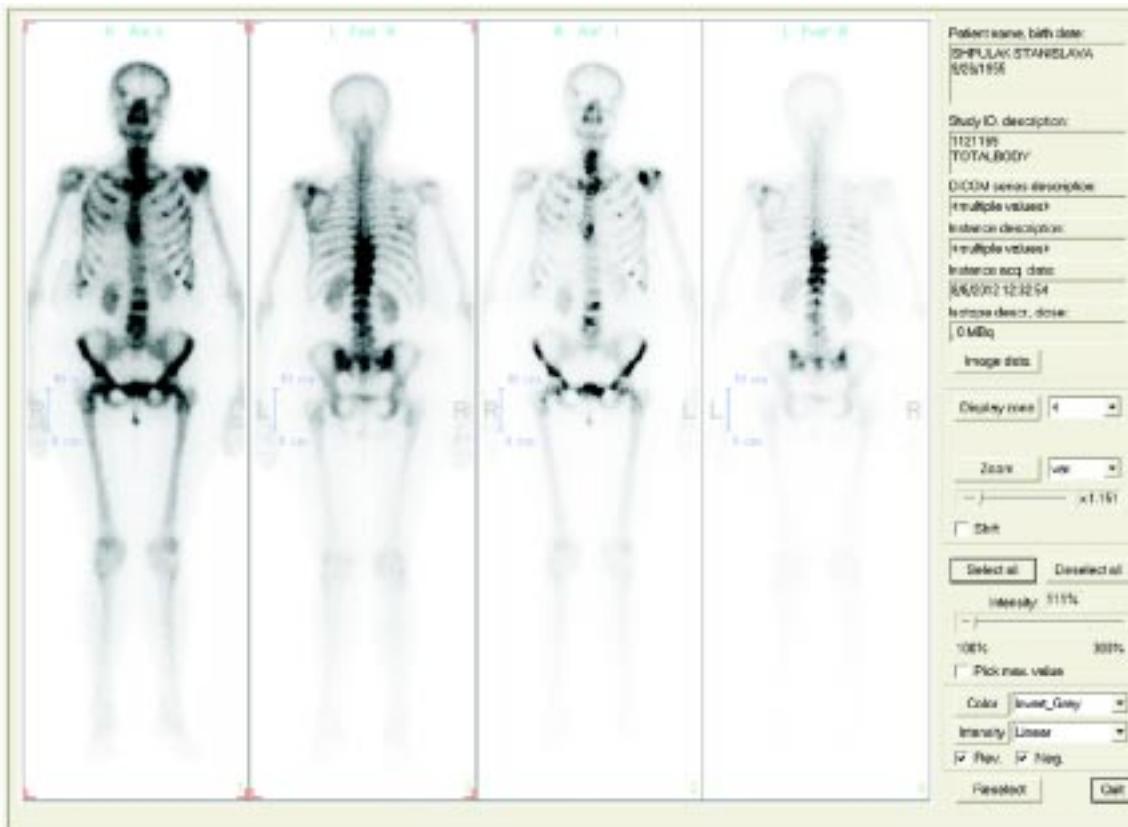


Рисунок 6. Хвора В. Остеосцинтиграфія з  $^{99m}\text{Tc}$ -MDP

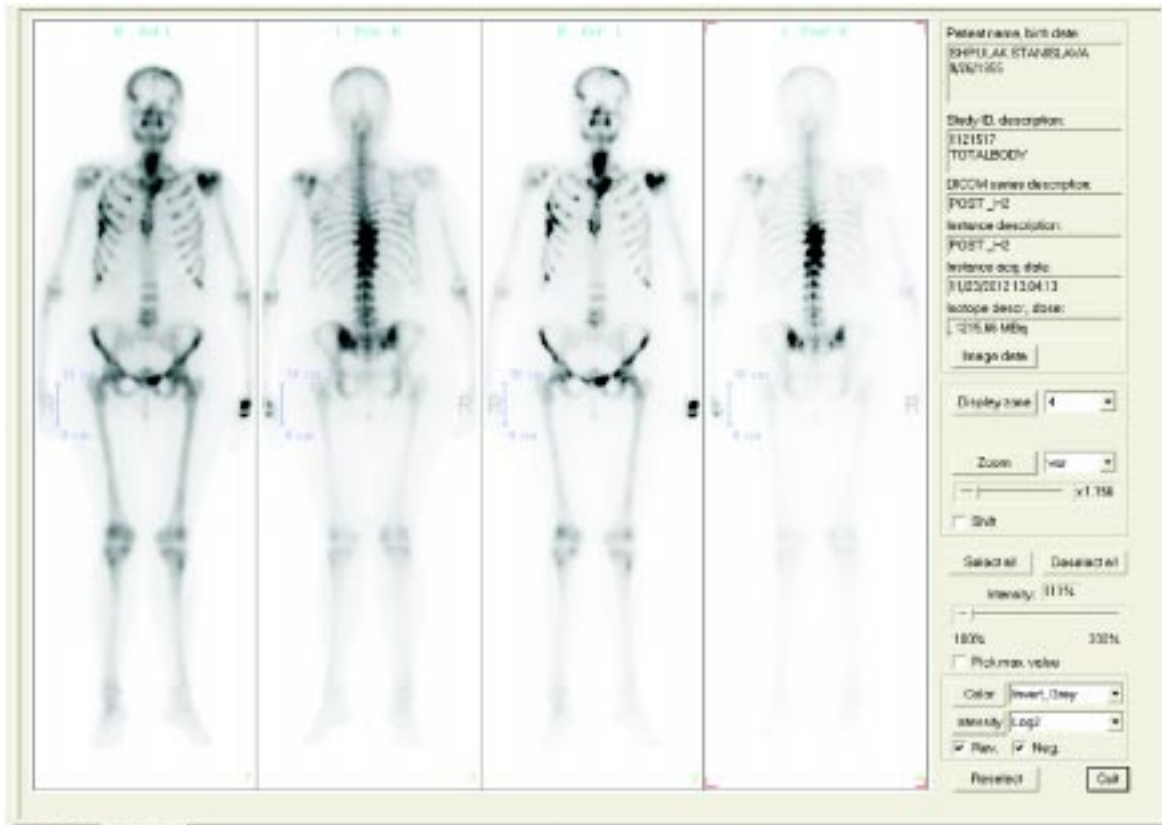

Рисунок 7. Хвора В. Остеосцинтиграфія з самарієм  $^{153}\text{Sm}$  оксидифором

відділ (5 поперековий хребець, рівень накопичення РФП 190%), тіло правої клубової кістки (рівень накопичення РФП 180%), ліва стегнова кістка (рівень накопичення РФП 240%) (рисунок 4).

Зважаючи на наявність вираженого больового синдрому, а також відсутність клініко-лабораторних протипоказань для проведення системної радіонуклідної терапії, пацієнтці було запропоновано лікування самарієм  $^{153}\text{Sm}$  оксабіфором. 22.11.2012 р. у відділенні ядерної медицини НІР хворій Б. був введений самарій  $^{153}\text{Sm}$  оксабіфор в дозі 3996 МБк з розрахунку 1,5 МБк на кілограм маси тіла при масі 72 кг. Під час і після введення препарату побічних дій не виявлено. Через 1 годину після ін'єкції РФП проводилася остеосцинтиграфія для візуалізації розподілу і характеру накопичення самарію  $^{153}\text{Sm}$  оксабіфору (рисунок 5).

Вогнища гіперфіксації РФП, виявлені на діагностичному скані за локалізацією та площею ураження відповідають таким на остеосцинтиграфії з самарієм  $^{153}\text{Sm}$  оксабіфором. Рівень накопичення самарію перевищує рівень  $^{99\text{m}}\text{Tc}$ -MDP більш ніж в 4,5 разу. Хворій Б. також рекомендована контрольна ОСГ через 3 місяці.

Хвора В., 1955 р. народження, діагноз — рак правої грудної залози,  $\text{T}_3\text{N}_3\text{M}_1$  ст. III кл. гр. II. Метастатичне ураження кісток скелета підтверджується даними ОСГ від 06.08.2012 р. (рисунок 6).

На скані всього тіла відзначаються осередки гіперфіксації РФП у грудному та поперековому відділах хребта, голівці лівої плечової кістки, 7-му і 8-му ребрах зліва. Зважаючи на наявність вираженого больового синдрому, хворій 23.11.2012 р. внутрішньо введено самарій в дозі 3162 МБк. Під час і після введення препарату побічних проявів не відзначалося. Через 1 годину після ін'єкції РФП проводилася остеосцинтиграфія для візуалізації розподілу і характеру накопичення самарію  $^{153}\text{Sm}$  оксабіфору (рисунок 7).

Відмічається інтенсивне накопичення лікувального РФП у всіх осередках, виявлених на діагностичному скані. Максимальний рівень накопичення (більше 500%) встановлено у вогнищах грудного відділу хребта і голівці плечової кістки. Хворій В. рекомендована контрольна ОСГ через 3 місяці.

Таким чином, перші клінічні випадки використання самарію  $^{153}\text{Sm}$  оксабіфору у хворих з метастатичним ураженням кісток характеризуються відсутністю побічних реакцій при його введенні, а також скінтиграфічно підтверджують високий рівень кумуляції лікувального РФП в осередках кісток скелета.

## Література

1. Крылов В.В. Радионуклидная терапия самарием  $^{153}\text{Sm}$  при метастатических поражениях костей: Автореф. дис. д-ра мед. наук. — Обнинск, 2007. — 40с.
2. Hoskin P. J., Ford H. T., Harmer C. L. // *Clin. Oncol.* — 1989. — Vol. 1. — P. 67–69.
3. Major P., Lortholary A., Hon J. et al. // *J. Clin. Oncol.* — 2001. — Vol. 19. — P. 558–567.
4. Модников О.П., Новиков Г.А., Родионов В.В. Современные подходы к лечению множественного метастатического поражения костей // *Курс лекций по паллиативной помощи онкологическим больным.* / Под ред. Г.А.Новикова — Т. 1. — М., 2004. — С. 493–541.
5. Цыб А.Ф., Крылов В.В., Дроздовский Б.Я. и др. // *Сиб. онкол. журн.* — 2006. — Т. 19, № 4. — С. 8–17.
6. Marcus C., Saeed S., Mlikotic A. et al. // *Clin. Nucl. Med.* — 2002. — Vol. 27. — P. 427–430.
7. Silberstein E.B., Buscombe J.R., Mc. Ewans A., Taylor A. T. *Society of nuclear medicine procedure guideline for palliative treatment of painful bone metastases. Society of nuclear medicine procedure guidelines manual.* — 2003. — P. 145–153.
8. Dafermou A., Columassi P., Giganti M. et al. // *Eur. J. Nucl. Med.* — 2001. — Vol. 28. — P. 788–798.
9. Houfu Deng, Tianzhi Tan, Shuenzhong Luo // *The J. Radiol.* — 2002. — Vol. 44. — P. 1637–1644.
10. Quilty P., Kirk D., Bolger J. et al. // *Radiother. Oncol.* — 1994. — Vol. 31. — P.33–40.
11. Menda Y., Bushnell D. L., Williams R. D. // *Clin. Nucl. Med.* — 2000. — Vol. 25. — P. 698–700.
12. Newling D., Denis L., Vermeulen K. // *Cancer.* — 1993. — Vol. 72. — P. 3793–3798.
13. Hoskin P. J., Stratford M.R., Folkes L. K. et al. // *Lancet.* — 2000. — Vol. 355. — P. 1428–1429.
14. Palmedo H., Manka-Waluch A., Albers P. et al. // *J. Clin. Oncol.* — 2003. — Vol. 21. — P. 2869–2875.
15. Лосева Н.А. // *Паллиат. мед. и реабил.* — 1998. — № 1. — С. 28–37.
16. Body J., Bartl R., Burckhardt P. et al. // *J. Clin. Oncol.* — 1998. — Vol. 16. — P.3890–3899.
17. Choong P.F. // *Clin. Orthop.* — 2003. — Vol. 41. — P. 19–31.
18. McCloskey E.V., MacLennan I., Drayson M. et al. // *Br. J. Haematol.* — 1998. — Vol. 100. — P. 317–325.
19. Russo L. P. // *Semin. Oncol.* — 2001. — Vol. 28. — P. 22–27.
20. Hamdy N. A., Papapoulos S. E. // *Semin. Nucl. Med.* — 2001. — Vol. 31. — P. 62–68.
21. Heron D. E., Brufsky A., Beriwall S. et al. // *Ann. Oncol.* — 2008. — Vol. 19. — P. 1639–1643.

Нінель Павлівна Строганова,  
Ліана Миколаївна Бабій

ДУ ННЦ «Інститут кардіології  
ім. М.Д. Стражеска НАМН України», Київ

## Особливості кардіодинаміки у хворих, що перенесли інфаркт міокарда різної локалізації (за даними радіонуклідної вентрикулографії)

## The peculiarities of cardiodynamics after myocardial infarction of various localization (radionuclide ventriculography finding)

**Summary.** The study involved 93 patients with myocardial infarction (MI) 2-3 months after the disease onset. Equilibrium radionuclide ventriculography was performed. The changes in ejection fraction (EF), functional volume of the left ventricle (LV), maximum velocity and time of ejection achievement were expressed in greater degree in patients with anterior MI localization. A certain level of LV systolic function (ejection fraction value) in patients with MI is due to the ratio of hypokinetic segments and severity of contractile function reduction of inormo- and hyperkinetic segments. Differences in formation of the structure of development of EF-dependent localization of myocardial infarction. Hyperkinetic segments are the major factor in adaptation of the damaged heart, and their compensatory significance decreases with asynergy reduction.

**Key words:** myocardial infarction, cardiodynamics, regional myocardial contractility.

**Резюме.** Обследованы 93 больных, перенесших инфаркт миокарда (ИМ), через 2–3 месяца от начала заболевания, проведена равновесная радионуклидная вентрикулография. Изменения фракции выброса (ФВ), функциональных объемов левого желудочка сердца (ЛЖ), максимальной скорости изгнания и времени ее достижения были выражены в большей степени у больных с передней локализацией ИМ. Определенный уровень систолической функции ЛЖ (величина ФВ) у больных с ИМ обусловлен соотношением количества гипокINETических сегментов и выраженностью снижения их сократительной функции, нормо- и гиперкинетических сегментов. Обнаружены различия в формировании