

В. Д. ЛИТВИНЧУК, Н. Е. ТАВАРТКИЛАДЗЕ, В. Т. СТОЯН, Л. И. БОГДАНОВИЧ,  
А. М. ЧЕБОТАРЕВА, О. В. КУЛИЧКОВА

Одесский областной онкологический диспансер

## ДИФФЕРЕНЦИАЦИЯ МЕТАСТАЗОВ В ЛЕГКИЕ ПРИ ВЫСОКОДИФФЕРЕНЦИРОВАННОМ РАКЕ ЩИТОВИДНОЙ ЖЕЛЕЗЫ

### DIFFERENTIATION OF METASTASES IN LUNGS AT THE HIGH-DIFFERENTIATED CANCER OF A THYROID GLAND

Метастазы в легкие при дифференцированном раке щитовидной железы (ДРЩЖ) — один из негативных признаков распространенности процесса, значительно ухудшающий прогноз заболевания, сокращающий продолжительность жизни больных.

По данным литературы, метастазы в легкие при ДРЩЖ при первичном осмотре встречаются в 0,16–12,00 % случаев (по разным источникам).

За период работы с 2002 по 2014 год в нашей практике было несколько случаев метастатического поражения легких (данные компьютерной томографии) при ДРЩЖ, которые протекали атипично и в дальнейшем, при отсутствии динамики на КТ, не были подтверждены как метастазы.

Приводим наиболее показательный пример из практики.

Пациент Ч. 1952 г. р. обратился в Одесский областной онкологический диспансер в феврале 2014 г. На основании данных клиничко-инструментального обследования, данных КТ органов грудной клетки от 12.02.2014 г., больному установлен диагноз: рак щитовидной железы Т3N1M1, МТС в легкие. Ст. IV, клиническая группа II.

Компьютерная томография от 12.02.2014 г.: на полученных томограммах легких определяются множественные округлые образования с неровными, нечеткими контурами на фоне неизменной легочной ткани размерами: слева в S4 до 3 мм, в S6 до 5,8 мм в поперечнике, справа в S3 до 6 мм в поперечнике, в S6 до 8 мм и в S9, субплеврально до 5 мм в поперечнике (рис. 1).

Заключение: КТ-картина множественных объемных образований легких (МТС).

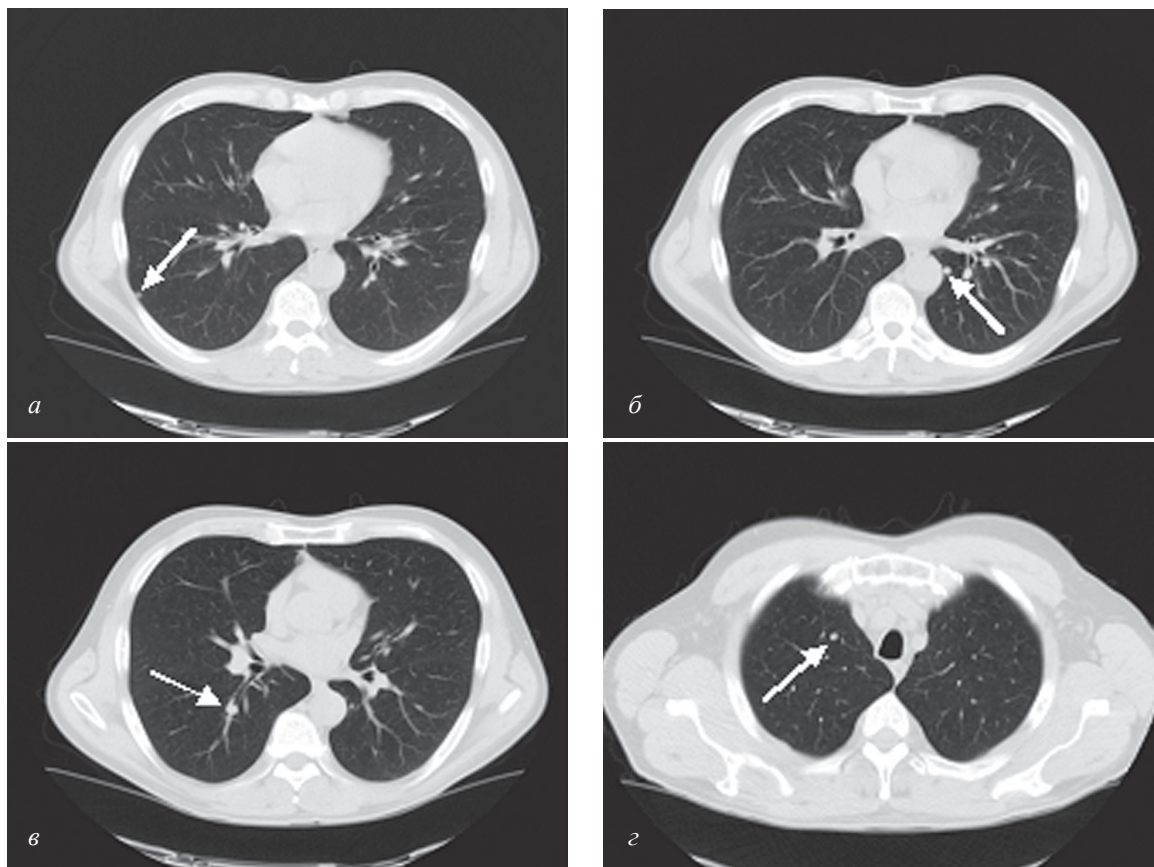


Рис. 1. КТ — множественные объемные образования легких

18.02.2014 г. больному в условиях Одесского ООД произведена тиреоидэктомия с лимфаденэктомией.

Гист. заключение: высокодифференцированный инвазивный папиллярный рак, фолликулярный вариант с метастазами в лимфоузлы.

03.04.2014 г. пациент в условиях Одесского ООД получает курс  $^{131}\text{I}$ -терапии 7000 МБк *per os*.

На сцинтиграмме на остаточной активности от 07.04.2014 г. отмечается накопление  $^{131}\text{I}$  в лимфоузлах шеи. Накопления  $^{131}\text{I}$  в проекции легких не отмечается, что дает повод задуматься о достоверности данных КТ об изменениях в легких (рис. 2).

При просмотре всех имеющихся рентгенологических снимков, которые были произведены больному в течение жизни, рентгенолог приходит к заключению, что выше приведенные изменения в легких не являются метастатическими.

В связи с высоким уровнем тиреоглобулина от 17.09.2014 г. (16,64 нг/мл) 18.09.2014 г. пациент получает 2 курс  $^{131}\text{I}$ -терапии 7000 МБк *per os*.

Проведенная 22.09.2014 г. сцинтиграмма патологического накопления  $^{131}\text{I}$  не отмечает. Уровень тиреоглобулина (от 15.11.2014 г.) снизился до 0,3 нг/мл.

Контрольная КТ от 22.01.2015 г. (интервал 1 год) (рис. 3).

На полученных контрольных томограммах легких сохраняются округлые мягкотканые образования с локально неровными, четкими контурами размерами: слева в S4 до 3 мм, в S6 до 5,8 мм в поперечнике, справа в S3 до 6 мм в поперечнике, в S6 до 8 мм и в S9, субплеврально до 5 мм в поперечнике (количество и размеры очагов прежние). КТ-картина очаговых образований в легких — вероятно, гранулемы. По сравнению с КТ от 12.02.2014 г. — без динамики.

ПЭТ от 20.01.2015 г. участков патологического накопления глюкозы не отмечается.

Пациент получает гормонотерапию (эутирокс) в дозе 200 мг в сутки. На апрель 2015 г. самочувствие пациента удовлетворительное. Жалоб не предъявляет. Пальпаторно и на УЗИ патологических образований

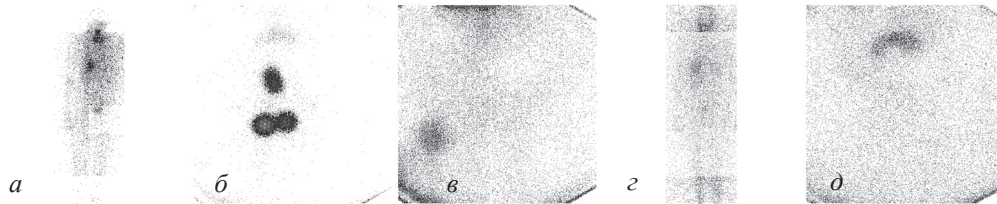


Рис. 2. Сцинтиграфия с  $^{131}\text{I}$ : а, б, в — накопление  $^{131}\text{I}$  в лимфоузлах шеи; г, д — отсутствие накопления в проекции легких

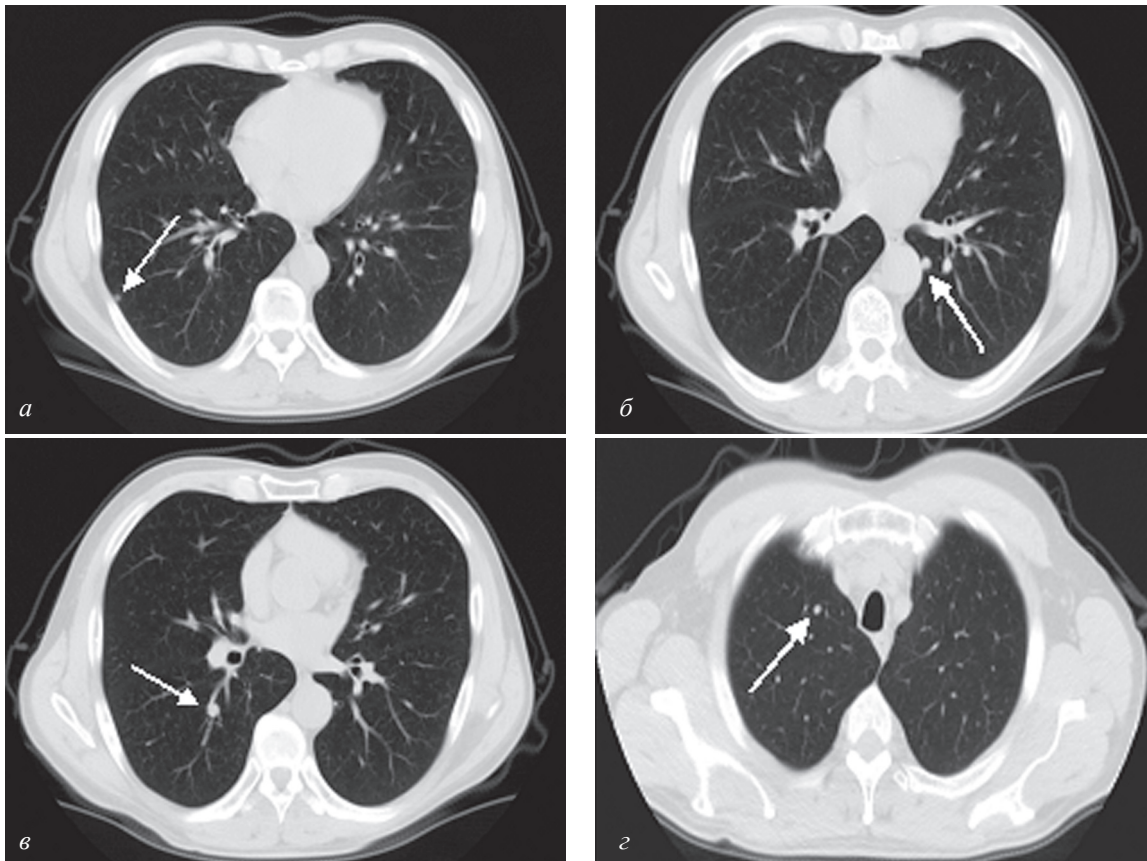


Рис. 3. КТ легких через год после лечения: отсутствие динамики объемных образований

на шее не отмечается. Уровень ТГ от 15.04.2015 г. — 0,2 нг/мл. Пациент подлежит дальнейшему наблюдению, кл. гр. III.

Клиническая картина больного в настоящее время — отсутствие накопления РФП после проведенного лечения, отсутствие отрицательной динамики на КТ позволяют думать, что не всегда данные объемные поражения легких, выявленные на КТ, являются метастазами.

В случае разночтения данных обследования необходимо проводить цитологическую или гистологическую верификацию для подтверждения

метастатического процесса и проведения адекватного лечения.

Исходя из вышеописанного, следует сделать вывод, что не все образования в легких при дифференцированном раке щитовидной железы являются метастатическими, что подтверждается отсутствием накопления радиоактивного йода в проекции легких после получения больным лечебной дозы йода  $^{131}\text{I}$ , отсутствием динамики на КТ-обследованиях с интервалом в несколько лет при показателях уровня тиреоглобулина менее 1 нг/мл.

**Резюме.** Наведено клінічний випадок диференціальної діагностики множинних об'ємних утворень легень при диференційованому раці щитоподібної залози на підставі динаміки показників комп'ютерної томографії, сцинтиграфії з  $^{131}\text{I}$ , позитронно-емісійної томографії та рівня тиреоглобуліну.

**Ключові слова:** диференційований рак щитоподібної залози, об'ємні утворення легень, діагностика.

**Summary.** The clinical case of differential diagnostics of multifocal volume formations of lungs at the differentiated cancer of a thyroid gland based on dynamics of indicators of a computer tomography, a  $^{131}\text{I}$  scintigraphy, a positron and emission tomography and thyreoglobulin level is given.

**Keywords:** the differentiated cancer of thyroid gland, volume formations of lungs, diagnostics.

В. Ю. КУНДІН

*ДУ «Інститут серця МОЗ України», Київ*

## КОМПЛЕКСНА РАДІОНУКЛІДНА ОЦІНКА СТРУКТУРНО-ФУНКЦІОНАЛЬНИХ ПОРУШЕНЬ НИРОК ПРИ ХРОНІЧНОМУ ОБСТРУКТИВНОМУ ПІЄЛОНЕФРИТІ У ДІТЕЙ

### COMPLEX RADIONUCLIDE EVALUATION OF STRUCTURAL AND FUNCTIONAL KIDNEY'S DISORDERS OF CHILDREN WITH CHRONIC OBSTRUCTIVE PYELONEPHRITIS

Мікробно-запальні ураження нирок та сечовивідних шляхів займають основне місце у структурі нефропатій у дітей і складають в середньому 19,1 випадків на 1000 дитячого населення [6]. Гострі захворювання нирок у дітей майже в половині випадків переходять у хронічні форми і відомі методи лікування суттєво не впливають на їх перебіг [1, 4]. Хронізація і прогресування нефропатій диктують необхідність тривалого спостереження за такими дітьми. Серед мікробно-запальних уражень сечової системи у клінічному плані досить складним є хронічний обструктивний пієлонефрит (ХробстрПН). ХробстрПН — це загальне захворювання організму з переважним інфекційно-запальним ураженням каналців, інтерстиції та чашечко-мискової системи (ЧМС) нирок [2].

Залежно від активності процесу виділяють активну фазу та фазу часткової або повної клініко-лабораторної ремісії. Одним із найбільш фізіологічних, доступних, інформативних та малоінвазивних методів, що використовується в діагностиці функціональних порушень при захворюваннях нирок, вважається

радіонуклідна динамічна і статична сцинтиграфія із застосуванням нефротропних радіофармпрепаратів (НРФП) [7]. Динамічна реносцинтиграфія (ДРСГ) має низку безперечних переваг перед іншими функціональними методами дослідження. Зокрема, реєстрація проходження РФП дозволяє при ПН визначити асиметричний характер порушення функції і переважну затримку препаратів в мисках [5]. Для цього використовуються такі РФП як МАГЗ (меркаптоацетилтригліцин) або ЕС (етилендицистеїн), які переважно секретуються каналцями, а також ДТПА (дітилентриамінопентаоцет) і фосфатні сполуки (ПФ), які на 100 % елімінуються шляхом клубочкової фільтрації [3].

Метою роботи було визначення особливостей порушень структурно-функціональних змін у нирках при комплексних сцинтиграфічних дослідженнях із використанням РФП різного механізму елімінації та визначенням їх діагностичної значущості при ХробстрПН у дітей.

Були проведені реносцинтиграфічні дослідження з різними НРФП при ХробстрПН у 85 дітей віком 5–16 років. Середній вік обстежених складав