УРЖ Український Радіологічний Журнал

Додаток 1 2016

# XIII З'ЇЗД ОНКОЛОГІВ ТА РАДІОЛОГІВ УКРАЇНИ

(матеріали з'їзду)

26–28 травня 2016 р., м. Київ

*МІНІСТЕРСТВО ОХОРОНИ ЗДОРОВ'Я УКРАЇНИ*
*НАЦІОНАЛЬНА АКАДЕМІЯ НАУК УКРАЇНИ*
*НАЦІОНАЛЬНА АКАДЕМІЯ МЕДИЧНИХ НАУК УКРАЇНИ*

# *XIII З'ЇЗД ОНКОЛОГІВ ТА РАДІОЛОГІВ УКРАЇНИ*

*(матеріали з'їзду)*

*26–28 травня 2016 р., м. Київ*

*Київ 2016*

# ЗМІСТ

Епідеміологія злоякісних новоутворень, організація протиракової боротьби та скринінгу ..... 4

Оптимальні принципи морфологічної діагностики..... 10

Злоякісні новоутворення голови, шиї та лорорганів ..... 19

Торакальна онкологія..... 33

Діагностика, лікування та профілактика раку грудної залози ..... 49

Абдомінальна онкологія: злоякісні пухлини шлунка;
підшлункової залози та печінки; онкопроктологія ..... 66

Онкоортопедія ..... 94

Онкодерматологія..... 101

Онкоурологія ..... 108

Онкогінекологія..... 121

Онкогематологія ..... 138

Злоякісні новоутворення у дітей..... 146

Актульні питання анестезії та аналгезії в онкології ..... 153

Хіміотерапія солідних пухлин ..... 155

Променева діагностика, променева терапія, ядерна медицина ..... 165

Фундаментальні аспекти  сучасної онкології..... 189

Онкопатологія центральної нервової системи ..... 214

Перспективи, проблеми освіти в онкології..... 219

Паліативна допомога ..... 222

Реабілітація та проблеми якості життя онкологічних хворих ..... 223

Різне..... 227

# ЕПІДЕМІОЛОГІЯ ЗЛОЯКІСНИХ НОВОУТВОРЕНЬ, ОРГАНІЗАЦІЯ ПРОТИРАКОВОЇ БОРОТЬБИ ТА СКРИНІНГУ

## Сучасний стан мамографічного скринінгу в Чернігівській області: результати та перспективи

Балабушко О.В., Балабушко С.Б.

*Чернігівський обласний онкологічний диспансер*

**Вступ**. Одним з пріоритетних напрямків в стратегії розвитку онкології є розробка та впровадження програм скринінгу злоякісних новоутворень основних локалізацій. Мамографічний скринінг є основним методом виявлення раннього раку молочної залози (РМЗ) та статистично достовірно зменшує смертність від даної патології на 44%.

Метою дослідження є проведення експертної оцінки мамографічного скринінгу в Чернігівському обласному онкологічному диспансері згідно рекомендаціям American Colledge of Radiology (ACR) та відповідно з останніми стандартами MQSA.

**Матеріал та методи**. 31807 асимптоматичним пацієнткам старше 35 років проведений мамографічний скринінг на базі Чернігівського обласного онкологічного диспансеру з 1 січня 1998 року по 31 грудня 2014 року. Інтерпритація отриманих результатів та контроль якості обстеження проводилися згідно рекомендацій American Colledge of Radiology.

**Результати**. Гістологічно верифікована карцинома молочної залози виявлена в 587 випадках. Серед них 97 випадків неінвазивного РМЗ (16,5%).

Процент виявлення раннього РМЗ склав — 35% ( при рекомендованих стандартах ACR > 30% ).

Процент виявлення пухлини в 0 та I стадії становить 70,8% (при рекомендованих стандартах ACR > 50% ).

Процент враження лімфовузлів становить 24,9% (при рекомендованих стандартах ACR < 25%).

Позитивно прогнозуєме значення (процент всіх позитивних скринінгових мамографій, в результаті яких було діагностовано карциному молочної залози) — 9% (при рекомендованих показниках ACR — 5-10% ).

Процент призначення допоміжних методів дослідження (без рекомендації біопсій) — 1,02% (при рекомендованих стандартах ACR < 10%).

Кількість випадків РМЗ на 1000 обстеженних складає 18,4 (при рекомендованих показниках ACR 2-10 випадків).

Чутливість методу складає 96,6% (при рекомендованих показниках ACR > 85%). Специфічність - 82% (при рекомендованих показниках ACR > 90%).

Точність діагностики становить 96,6%.

**Висновок**. Скринінгова мамографія є основним методом діагностики раннього раку молочної залози та РМЗ на ранніх стадіях. Результати мамографічного скринінгу в Чернігівському обласному онкодиспансері відповідають стандартам American College of Radiology.

## Скринінг раку щитовидної залози при дуплексному скануванні екстракраніальних відділів брахіоцефальних судин

***Балабушко О.В., Балабушко С.Б.***

*Чернігівський обласний онкологічний диспансер*

**Актуальність**: Найважливішим фактором довгострокового прогнозу у хворих на рак щитовидної залози (РЩЗ) є раннє виявлення тиреоїдних карцином, що дозволяє проводити органозберігаюче лікування і отримувати мінімальну кількість локальних та системних післяопераційних ускладнень з високим та стійким клінічним і естетичним ефектом. Сьогодні, рання діагностика РЩЗ ґрунтується виключно на двох методах: УЗД та ТАПБ з наступним цитологічним дослідженням.

В 85% випадків РЩЗ презентований диференційованими формами, а саме папілярною та фолікулярною аденокарциномами. Серед диференційованих форм раку папілярна аденокарцинома зустрічається у 80-90% і характеризується специфічною ехосеміотикою. Чутливість ультрасонографії (УСГ) в виявленні папілярного РЩЗ складає 85%. За даними клініки Майо, частота виявлення злоякісних інсиденталом ЩЗ при УСГ складає 0,5% - 13% (в середньому 4%).

**Матеріал та методи**. Проаналізовано частоту виявлення злоякісних інсиденталом ЩЗ серед 1248 пацієнтів, які проходили дуплексне сканування екстракраніальних відділів брахіоцефальних судин на базі ЧООД з 2009 по 2014 рік. При обстеженні обов`язково зверталася увага на щитовидну залозу. Виявленні інсиденталоми з підозрілою ехосеміотикою підлягали тонкоголковій аспіраційній біопсії з цитологічним дослідженням. Під підозрілою ехосеміотикою розуміли наявність гіпоехогенного вузла з нечітким контуром та кальцинатами.

**Результати**. Злоякісні інсиденталоми виявлені в 27 вип. (2,16%). Серед них 4 чоловіка (15%) та 23 жінки (85%). Гістологічна структура: папілярний рак — 26 вип.(96%); фолікулярна аденокарцинома — 1 вип. (4%). Середній розмір інсиденталоми ЩЗ складає 0,8±0,35 см.

РЩЗ I стадії виявлено у 18 вип. (67%), в II стадії — 6 вип. (22%), в III стадії — 3 вип. (11%).

Частота виявлення РЩЗ на 1000 асимптоматичних обстежених складає 21,6 вип.

**Висновки**. Частота виявлення злоякісних інсиденталом ЩЗ в нашому дослідженні склала 2,16%, в гістологічній структурі переважає папілярний РЩЗ. При проведенні УСГ судин шиї необхідно дотримуватися принципів онконастороженності та звертати увагу на стан щитовидної залози для виявлення РЩЗ, що дозволить покращити ранню діагностику та ефективність лікування хворих на РЩЗ.

## Епідеміологічний моніторинг за професійним раком в Україні (1992 — 2016 рр.)

***Варивончик Д. В., Еджибія О.М.***

*ДУ «Інститут медицини праці НАМН України», м. Київ*

*Національна медична академія післядипломної освіти імені П.Л. Шупика, м. Київ*

Професійний рак (ПР) — група злоякісних новоутворень, в етіології яких домінує експозиція канцерогенними агентами на робочому місці. За оцінками Міжнародної організації праці (МОП) ПР становить від 4,0 до 16,0% від усіх випадків злоякісних новоутворень в промислово-розвинутих країнах.

Щорічно на робочих місцях в Україні тільки хімічними канцерогенними речовинами експонуються більше 875,0 тис. осіб (близько 15,0% працюючого населення), За період 1992–2016 років в Україні зареєстровано більше 579 випадів ПР. Найбільша кумулятивна кількість випадків ПР зареєстрована у Східному регіоні Україні, із високим рівнем розвитку промисловості (78,8% всіх ПР). Найбільша кількість хворих на ПР реєструється: у добувній промисловості (70,0%), в т.ч. — добування та переробка уранових руд (79,5%); в обробній промисловості (21,2%), в т.ч. — машинобудування (45,8%), хімічна промисловість (25,0%), металургія (16,7%).

Основними етіологічними факторами виникнення ПР в Україні є (скорочення за системою ЄС — «CAREX»): SILI (79,2%), IRAD (58,7%), RN (52,2%), WLAR (7,3%), CR6 (5,3%), BENZ (3,8%), FORM (3,8%), PAH (3,2%), MOIL

(2,9%), ASB (2,6%), NICO (2,3%), COTR (1,2%), PTTR (1,2%), BCME (1,2%), STYR (0,9%), BE (0,6%), VCM (0,6%), SOOT (0,6%), EPI (0,3%). В середньому, кожний хворий на ПР зазнає одночасної дії 2,3 канцерогенних агентів I групи за IARC.

В Україні розподіл частоти анатомічних локалізації ПР наступний: (I місце) органів дихання (76,0% всіх локалізацій), (II) органів кровотворення та лімфатичної системи (11,0%), (III) органів травлення (6,0%), (IV) шкіри (4,0%), (V) органів сечовиділення (2,0 %), (VI) інших систем (1,0%).

В Україні розробляються та впроваджуються заходи щодо управляння канцерогенними ризиками на робочих місцях, спрямовані на профілактику ПР.

## Професійні фактори ризику та профілактика онкологічної захворюваності працівників галузі охорони здоров'я

***Варивончик Д. В., Шевченко В.І., Еджибія О.М.***

*ДУ «Інститут медицини праці НАМН України», м. Київ*

*Національна медична академія післядипломної освіти імені П.Л. Шупика, м. Київ*

Галузь охорони здоров'я відноситься до видів економічної діяльності, на яких наявна висока канцерогенна небезпека для працівників.

Проведені дослідження в Україні засвідчили, що працівники галузі охорони здоров'я на робочому місці можуть зазнавати впливу 59 канцерогенних факторів.

Встановлено, що внаслідок експозиції канцерогенними факторами на робочому місці серед працівників галуз охорони здоров'я збільшено відносні шанси (OR) виникнення злоякісних новоутворень (ЗН) під впливом: іонізуючого випромінювання (OR=26,0), лікарських засобів з канцерогенним потенціалом, що використовуються для хіміотерапії ЗН (OR=20,0), ультрафіолетового випромінювання (OR=17,0), сильних неорганічних кислот (OR=12,0), етиленоксиду (OR=11,0), формальдегіду (OR=7,0) ($p < 0,01$).

Серед працівників галузі достовірно збільшено відносні ризики (RR) виникнення ЗН (у порівнянні із загальним населенням) окремих локалізацій ЗН: печінки (2,83); молочної залози (2,43); лейкемій (1,68); шкіри — меланоми (1,59), раку (1,20); тіла матки (1,58); яєчника (1,55); ободової кишки (1,49); прямої кишки, анусу (1,32) ($p < 0,01$).

Запропоновано систему профілактики виробничо-зумовлених ЗН, яка ґрунтується на чотирьохрівневому управлінні канцерогенними ризиками на робочих місцях в галузі охорони здоров'я: I рівень — елімінації виробничих канцерогенів з виробничого середовища; II — інженерно-технічні заходи управління; III — адміністративний контроль; IV — використання засобів індивідуального захисту.

## Віково-статеві та регіональні особливості захворюваності на злоякісні новоутворення в Україні

***Дідик І.В.***

*КУ Центральна міська лікарня №1, м. Житомир*

Результати дослідження динаміки показника захворюваності на рак, довели його переважання у старших вікових групах, що на думку багатьох науковців може бути пов'язане зі зміною з віком біохімічних процесів в організмі, його старінням. Пік захворюваності на злоякісні захворювання серед населення України припадає на 70–79 р. Починаючи з 30–35 до 60–65 р, спостерігається зростання показників захворюваності в кожній наступній віковій групі в 1,5–2 рази у порівнянні з попередньою.

Онкологічні захворювання більш поширені у представників чоловічої статі та є однією з основних причин смерті у чоловіків старше 65р., перебуваючи на 2 місці після серцево-судинних захворювань. Представники чоловічої статі набагато менше приділяють уваги своєму здоров'ю та гірше інвертовані до впливу факторів, що спричиняють захворювання на рак. Найбільш поширеними онкологічними захворюваннями за локалізацією серед чоловіків є рак передміхурової залози, рак легенів та рак шлунку. У жінок — рак молочної залози, прямої кишки та шийки матки.

За останні 10 років кількість онкологічних хворих зросла на 25%. Рівень захворюваності на рак щорічно збільшується на 3%. Показники захворюваності різняться залежно від регіону. Первинна захворюваність за усіма локалізаціями в Одеській області 1,8 рази вища ніж в Закарпатській, а смертність від раку в тій самій Закарпатській області в 1,9 раз нижча ніж у Дніпропетровській.

Високий рівень захворюваності на злоякісні новоутворення в Україні пов'язаний не тільки зі спадковістю, але й із забрудненням навколишнього середовища, браком інформації як серед населення, так і серед медичного персоналу щодо факторів ризику, перших симптомів підозри на розвиток онкологічної патології, симптомів передраку та розвитку злоякісного новоутворення, низькою доступністю своєчасної діагностики захворювання в ранній стадії, що зумовлює його виявлення, а отже розпочате лікування запізно.

Протиракові заходи істотно не впливають на захворюваність і смертність пацієнтів від раку, адже недостатня увага приділяється профілактиці та епідеміології регіональних особливостей поширеності онкологічної патології, внаслідок чого не завжди враховується чисельність населення та загальний рівень захворюваності в окремих регіонах при плануванні розвитку амбулаторно-поліклінічної та стаціонарної онкологічної служби.

**Висновки**. Проблема зростання поширеності онкологічної патології, особливо серед чоловічого населення України з роками не втрачає своєї актуальності. Лише заходів галузі охорони здоров'я вкрай недостатньо, оскільки проблема для свого вирішення потребує міжгалузевого комплексного підходу із залученням сфери освіти, соціального захисту тощо. В охороні здоров'я недостатньо уваги приділяється профілактичним напрямкам роботи, а також питанням епідеміології. Недоліки існують в плануванні розвитку онкологічної служби з урахуванням регіональних особливостей чисельності та стану здоров'я населення в окремих регіонах, його статево-вікового та соціального складу. Дослідження сучасних регіональних особливостей структури та рівнів захворюваності, поширеності онкологічної патології серед населення на рівні регіону дозволяє планувати необхідні заходи та може стати достовірним інформаційним підґрунтям для створення, прийняття та виконання регіональних програм боротьби з зростанням поширеності онкологічних захворювань та смертності від них.

## Нові підходи у скринінгу раку молочної залози

***Іващук О.І., Бодяка В.Ю., Постевка І.Д.***

*Вищий державний навчальний заклад України «Буковинський державний медичний університет», м. Чернівці*

Незважаючи на стрімкий розвиток сучасної онкології захворюваність на рак молочної залози, як в Україні, так і у більшості розвинених країн світу продовжує зростати, що робить цю проблему надзвичайно актуальною.

Найбільш ефективним способом покращення результатів лікування даного захворювання є удосконалення скринінгу, що вказує на необхідність створення та впровадження нових неінвазивних технологій, які б доповнювали традиційні методи.

Вимірювання теплового потоку з поверхні молочної залози дозволить вдосконалити принципи ранньої діагностики її захворювань, зокрема онкологічного ґенезу.

У зв'язку з цим метою дослідження було експериментально та клінічно вивчити динаміку теплового потоку та темпе-

ратури поверхні шкіри молочної залози, ураженої злоякісним новоутворенням.

Експеримент виконано на 48 щурах. Основну групу склали 32 тварини, яким в ділянку молочної залози прищеплено пухлину Герена. Групу порівняння утворили 16 інтактних тварин.

Обстежено 86 жінок, які були поділені на дві групи. Основну групу склали 37 жінок хворих на рак молочної залози у I–II A стадії. Групу порівняння утворили 55 абсолютно здорові жінки. Вимірювання теплового потоку проводили багатоканальним пристроєм АЛТЕК — 10008, з програмним забезпеченням Thermologger 9004 TC-M.

Отримані результати експериментального дослідження вказують, що величина теплового потоку, а також температури поверхні шкіри молочної залози ураженої пухлиною, нижча за інтактну та знижується з ростом новоутворення.

Результати клінічного дослідження свідчать, що між всіма квадрантами правої та лівої інтактної молочної залози відсутня вірогідна різниця величини теплового потоку, а також температури поверхні шкіри. У жінок основної групи тепловий потік кожного квадранта молочної залози ураженої пухлиною вірогідно нижчий проти показників групи порівняння.

Отже, тепловий потік молочної залози в повній мірі відображає морфофункціональний стан її тканин, що може бути використано з метою покращення скринінгу раку молочної залози.

## К вопросу организации скрининга рака шейки матки в Украине

***Лигирда Н.Ф., Свинцицкий В.С.***

*Национальный институт рака, г. Киев*

Скриниг — это мероприятие, направленное на выявление предраковых состояний в популяции людей при отсутствии каких-либо признаков или проявлений болезни. Выявление и лечение предраковых заболеваний — вторичная профилактика рака. С внедрением цитологического скрининга возникла и сформировалась проблема ранней онкологической патологии шейки матки.

Анализ законодательной базы, обеспечивающей скрининг рака шейки матки (РШМ) в Украине показал следующее:

Основным документом в СССР, описывающим организацию цитологического скрининга, создание цитологических лабораторий, их штатные расписания, положения, методику забора материала, транспортировку, окраски и т. п., является Приказ Минздрава СССР № 1253 от 30.12.1976 года «О мерах по улучшению цитологической диагностики злокачественных новообразований», который в настоящее время не упоминается как действующий.

Приказ МОЗ Украины № 676 от 31.12.2004 г. «Об утверждении клинических протоколов по акушерской и гинекологической помощи» и его последующих редакциях присутствуют упоминания о непосредственном процессе забора диагностического, а не скринингового цитологического мазка.

В Приказе МОЗ Украины № 417 от 15.07.2011 «Об организации амбулаторной акушерско-гинекологической помощи в Украине» упоминается «забор вагинальных мазков для онкоцитологического (при отсутствии патологии 1 раз в 3 года) и бактериоскопического исследования (при показаниях)…».

В Приказе МОЗ Украины № 728 от 28.10.2010 г. «О диспансеризации населения» цитологический скрининговый мазок из шейки матки, как обязательное исследование, не упоминается вообще - «гинекологический осмотр женщин (при отсутствии патологии - один раз в три года)».

Приказ МОЗ Украины № 677 от 31.12.2004 г. «Об утверждении отраслевой программы «Скрининг патологии шейки матки» на 2005-2010 годы» и Приказ МОЗ Украины №409/36 от 14.05.2010 г. «Об исполнении заданий и мероприятий Общегосударственной программы борьбы с онкологическими заболеваниями на период до 2016 года» имеют декларативный характер о намерениях создания, привлечения, повышения, усовершенствования и т. п. Но не описаны пути и механизмы по практической реализации всего предложенного.

Приказ №236 от 02.04 2014 г. «Об утверждении и внедрении медико-технологических документов по стандартизации медицинской помощи при дисплазии и раке шейки матки» указывает на «обязательный профилактический гинекологический осмотр в возрасте от 18 (или с началом половой жизни) до 60 лет, не реже одного раза в год и цитологический скрининг на рак шейки матки не реже одного раза в три года.».

Фактически сегодня нет определения на законодательном уровне как самого понятия скрининга рака шейки матки в Украине, так и его основных терминов, составляющих, круга задач. Методики самого процесса цитологического скрининга от момента привлечения женщин на первичное посещение, забора, фиксации, транспортировки, окраски, оценки, описания результата, и до выдачи ей результата, не согласованы, не описаны, и законодательно не утверждены.

**Выводы**. Для успешного внедрения и развития цитологического скрининга рака шейки матки в Украине необходимо, в первую очередь, создать соответствующую законодательно-нормативную базу, в которой будут описаны и регламентированы все его составляющие.

## Влияние выбора системы TNM стадирования на выживаемость при раке желудка

***[1]Лукьянчук О.В., [1,2]Машуков А.А., [1]Дубинина В.Г., [1]Биленко А.А., [2]Згура А.Н., [1]Шилин И.В., [1]Рациборский Д.В., [1]Мерлич С.В.***

*[1]Одесский национальный медицинский университет*

*[2]КУ «Одесский областной онкологический диспансер»*

За последние 10 лет работы онкологические учреждения перешли от IV-го к V-му, потом VI-му и грядущему VII-му изданию TNM классификации. Целью работы явилось сравнение влияния различных систем классификации на продолжительность жизни больных раком желудка (РЖ). Материалы и методы. Всего в исследование, проведенное на базе абдоминального онкохирургического отделения КУ «Одесский областной онкологический диспансер», включено 188 больных, оперированных по поводу рака желудка в период 2007-2011 годы. Больные были проклассифицированы по двум различным системам TNM: VI редакция и VII редакция. Полученные результаты. Миграция подгрупп больных РЖ из одной стадии в другую, связанная с изменением системы стадирования, изменяло риск смерти на 17% для второй стадии и на 55% для третьей. Сравнение продолжительности жизни больных РЖ в группах T4aN3aMo (бывшая T3N2Mo по VI редакции) и T4bN3Mo (в VI редакции это была T4N2Mo) стадии выявило достоверность отличий в выживаемости. Достоверность отличий составила соответственно p=0,00146 и p=0,0137. Соотношение рисков 1,12 и 1,11 соответственно. Отличие медиан выживаемости было следующим: 22 и 44 месяца для «T4aN3aMo VII редакции ≈T3N2Mo VI редакции» связки и 28 и 23 месяца для «T4bN3Mo VII редакция ≈ T4N2Mo VI редакция». Сделан вывод, что перемещение подгрупп больных РЖ из одной TNM-системы координат в другую изменяло риск наступления события, смерти от прогрессирования, на 12 и 11% соответственно. Различные показатели выживаемости одной и той же подгруппы (простадированной по разным TNM системам) объяснялось тем, что численность больных в одной и той же TNM подгруппе было различным, т.е. наблюдался сдвиг или миграция больных из одной подгруппы в другую. Ожидалось, что отличий между подгруппами не будет, т.к. это одни и те же больные. Однако при различных системах стадирования наблюдались статистически достоверные отличия в выживаемости. Из 16 проведенных оценок только в трех случаях наблюдались сравнимые значения выживаемости больных: T3N1Mo\ VI и T4aN2Mo\ VII, T4N1Mo\ VI и T4bN2Mo\ VII, а также T4N2Mo\ VI и T4bN3Mo\ VII, p>0,05.

**Вывод**. Таким образом, сделан вывод о влиянии изменения системы TNM стадирования больных на выживаемость, что могло не учитываться при формировании групп исторического контроля в клинических исследованиях.

## Колоректальний рак. Соціальна та медико-біологічна проблема, що потребує нагального вирішення

***Михайлович Ю.Й., Журбенко А.В.***

*Національний інститут раку, м. Київ*

Проведений аналіз персоніфікованих даних Національного канцер-реєстру України (НКРУ) повікових показників захворюваності населення України на колоректальні злоякісні новоутворення (ЗН) за 2000–2014 рр. із застосуванням методів дескриптивної епідеміології, медичної та математичної статистики засвідчив, що початок піку захворюваності на КРР як у чоловіків, так і у жінок припадає на вік 50–54 років, тобто працездатне населення, і досягає свого апогею у 80–84 роки для чоловіків, 75–79 років для жінок (експоненціальне зростання захворюваності при збільшенні віку). Середній рівень поширеності КРР становить 36,5 нових випадків на рік на 100 тис. населення. Щорічно виявляють 15–17 тис. нових випадків КРР. У структурі захворюваності серед 10 основних нозологічних форм ЗН за 2014 р. питома вага КРР складає 12,4% у чоловіків, 11,6% у жінок, що виводить зазначене захворювання на друге і третє рангове місце. У структурі смертності 12,6% і 13,5% відповідно, — друге місце для осіб обох статей. Початок піку статево-вікових показників смертності населення України від колоректальних ЗН за аналогічний період припадає на вік 50–60 років, працездатний вік.

Відносне 5-річне виживання при КРР, за інформаційними даними канцер-реєстрів Європи (EUROCARE-4), США (US SEER-13) та НКРУ, у відсотковому еквіваленті становить 56,2; 65,5 і 31,8% відповідно. Експерти Американського онкологічного товариства та комітету Національного дослідження поліпів стверджують, що якби кожен дорослий віком ≥50 років пройшов скринінг, тоді можна було б запобігти 60% смертей від КРР.

Вищевикладені факти свідчать, що запровадження програми скринінгу КРР, хоча б рутинного, є важливим завданням сьогодення, оскільки зазначена нозологічна форма раку вражає саме працездатне населення. Проведення скринінгу КРР залежать саме від ступеня ризику. В осіб із середнім ризиком скринінг економічно вигідний, причому вигода від нього для держави є більшою, ніж від проведення інших видів медичного скринінгу, наприклад мамографічного. Результуючий момент систематичного скринінгу в осіб віком 50 років демонструє його економічну перевагу порівняно з вартістю проведення інтенсивної хіміотерапії при занедбаному КРР з використанням великої кількості лікарських препаратів, тобто скринінг є більш дешевим засобом.

## Оцінка ефективності виконання бюджетних програм в онкологічній галузі охорони здоров'я України

***Михайлович Ю.Й., Журбенко А.В.***

*Національний інститут раку, м. Київ*

Проблема забезпечення адекватної, ефективної та прийнятної з економічного погляду медичної допомоги хворим на злоякісні новоутворення завжди є одним з пріоритетів охорони здоров'я населення. Міжнародний досвід показує, що практично в жодній країні світу середній житель не спроможний самостійно покривати витрати на високовартісне лікування онкологічної патології. В усьому світі широко застосовується практика створення фондів, громадських організацій, а також державних цільових програм. Одночасно з розробкою та затвердженням на законодавчому рівні державної програми постає питання оцінки її ефективності. Сучасна наука і практика проведення державного аудиту ефективності виконання бюджетних програм поступово запроваджує у дію системи аналітичних показників для визначення рівня ефективності виконання бюджетних програм. Центральне місце у визначенні ступеня ефективності використання бюджетних коштів повинен зайняти узагальнюючий (інтегральний) показник ефективності виконання бюджетних програм, який би відображав підсумкові результати сумісної дії окремих чинників, що характеризують різні сторони ефективності та відображаються у певній системі показників.

Актуальність дослідження полягає в тому, що тільки наявність у програмі чітких кількісних критеріїв і показників її виконання забезпечує можливість здійснення об'єктивного контролю за використанням бюджетних коштів. Відсутність кількісних індикаторів не дає змогу провести повноцінний аналіз держаних цільових програм і оцінити рівень їх виконання на основі відповідності проміжним показникам результативності й ефективності та призводить до суб'єктивізму при прийнятті рішень щодо оцінки ходу реалізації програми і до втрати контролю за їх виконанням. Особливість оцінки ефективності соціальних програм в медицині полягає в тому, що результати можуть бути оцінені протягом певного періоду часу, то оцінка результатів можлива лише після завершення програми. Ми вважаємо, що оцінка реалізації онкологічної програми повинна здійснюватися за такими цільовими індикаторами і показниками:

а) частка хворих з візуальними локалізаціями злоякісних новоутворень, виявлених у I і II стадіях захворювання, в загальному числі хворих з візуальними локалізаціями пухлин, вперше взятих на облік;

б) частка померлих від злоякісних новоутворень протягом року з моменту встановлення діагнозу у числі хворих, вперше взятих на облік у попередньому році;

в) смертність від злоякісних новоутворень на 100 тисяч населення (чоловіки, жінки);

г) показник виживання.

## Рак грудної залози, реальна проблема для вирішення на національному рівні

***Михайлович Ю.Й., Журбенко А.В.***

*Національний інститут раку, м. Київ*

Рак грудної залози (РГЗ) — соціально значуще захворювання. Це найчастіша форма злоякісних новоутворень (ЗН) у жінок, що складає близько 19% від усіх злоякісних пухлин. Рак грудей зустрічається у всіх вікових групах. Ймовірність виникнення раку збільшується з віком прямо пропорційно, приблизно 4% хворих складають жінки молодші 30 років.. За статистикою, кожна 8-ма жінка має ризик захворіти РГЖ. За оцінками Американського онкологічного товариства діагностовано понад 1,4 млн. нових випадків РГЗ у всьому світі. За оцінками аналізу даних 2012 р. захворюваності та смертності від РГЗ у 184 країнах світу за проектом GLOBOCAN 2008 міжнародного агентства з дослідження раку відділу ВООЗ серед 40 країн Європи, Україна посідає 39 місце з показниками 54,5 0/00 (на 100 тис. населення) і 25,1 0/00 відповідно. РГЗ займає перше місце в структурі захворюваності і смертності від раку жіночого населення України. У 2013 р. зареєстровано 16755 нових випадків РГЗ, померло від цієї патології 7507 осіб. На обліку онкологічних установ знаходяться 164 тисячі пацієнтів. Серед хворих РГЗ 20,7% складають особи репродуктивного віку і 33,0% - працездатного віку. Захворюваність на РГЗ має стабільний приріст у всіх вікових групах жіночої популяції України. При вивченні повікових особливостей захворюваності на рак встановлено, що вже у віковій групі 18–29 років ЗН грудної залози потрапляє в п'ятірку основних нозологічних форм раку, у наступних вікових групах (30–74 роки) знаходиться на першому місці, а після 75 років — на другому. Показник занедбаності РГЗ перевищує 20,0%, тобто кожна п'ята жінка виявляється в III-IV стадії злоякісного процесу; Летальність до року складає 10,0%. Співвідношення смертність/захворюваність становить 42,1% (тобто на 100 хворих — померло 42). Виявлення на профоглядах за 2009–2013 рр. в середньому становить 49,5%. Показник популяційного 5-річного виживання в Україні складає лише 56,%, що в 1,5 рази нижче, ніж в країнах Європи та США (79,0% і 90,1%), що, очевидно, пов'язано з пізнім виявленням хворих РГЗ і відсутністю дієвих національних скринінгових програм.

Наявний дефіцит мамографічних апаратів не дозволяє розгорнути мережу мамологічних кабінетів і, як наслідок, впроваджувати в практику охорони здоров'я скринінгові програми РГЗ. На сьогодні найефективніший метод протиракової боротьби, — це профілактика і скринінг. Тому наше основне завдання, з соціально-економічної точки зору та з погляду на фінансову кризу, - це запровадження рутинної програми скринінг РГЗ на державному рівні.

## Обґрунтування заходів щодо запобігання захворюванню на рак шийки матки в Україні

***Михайлович Ю.Й., Журбенко А.В.***

*Національний інститут раку, м. Київ*

Рак шийки матки (РШМ) посягає друге місце за розповсюдженістю після раку молочної залози серед жінок 15–44 років у країнах Європейського союзу та є одним з поширених онкологічних захворювань серед жінок працездатного віку в Україні. Кожен день внаслідок РШМ в Україні помирає 6 жінок, 99,7% випадків РШМ пов'язані з персистенцією онкогенних типів вірусу папіломи людини високого ризику.

За результатами виконання Державної програми «Репродуктивне здоров'я нації» до 2015 року по запланованим показникам у сфері захворюваності на рак шийки матки замість очікуваного зменшення відбулося їх стабільне зростання з незначним коливанням у різні роки. Згідно даних Національного Реєстру раку, в Україні у 2013 році захворіло на рак шийки матки 5018 жінок, померло 2017 жінок. Занедбаність склала — 17,4%. Середньозважена вартість лікування одного випадку раку шийки матки становить 156534 грн. Загалом в рік це становить 785 487 612 грн. (за орієнтовними розрахунками).

Ключовою причиною розвитку раку шийки матки та зростання захворюваності є персистенція онкогенних типів вірусу папіломи людини (ВПЛ 16 та 18 типів). Сучасна стратегія боротьби з РШМ, згідно останніх рекомендацій ВООЗ (2010, 2014 рр.) , включає комплексний підхід із впровадженням заходів первинної та вторинної профілактики, ключовим моментом серед яких є вакцинація проти онкогенних типів ВПЛ для жінок та дівчат, починаючи з 9 років та скринінгові програми для жінок цільової вікової групи 18-65 років. Досвід розвинених країн показує, що добре сплановані програми систематичного скринінгу з високим охопленням населення можуть статистично значимо знизити кількість нових випадків захворювання на РШМ і смертність від цього захворювання. Починаючи з 2011 року у 43 країнах світу впроваджена вакцинація проти вірусу папіломи людини на національному рівні.

На сьогодні в Україні діють регламентуючі документи, які дозволяють виконувати міжнародні рекомендації щодо ефективної профілактики РШМ — скринінг та вакцинацію. Тому, при плануванні національної програми протиракової боротьби, доцільно внести вакцинацію, як додатковий алгоритм скринінгу РШМ. Нами підраховані економічні вигоди від впровадження вакцинації, на вкладену 1 грн. держава економить 32,9 грн. в рік, при 100% охопленні когорти жіночого населення.

## Соціально-економічна необхідність запровадження скринінгу раку шики матки на національному рівні

***Михайлович Ю.Й., Журбенко А.В.***

*Національний інститут раку, м. Київ*

Проблема профілактики та ранньої діагностики РШМ на сьогодні є надзвичайно важливою та актуальною, оскільки рак вражає жінок як репродуктивного, так і працездатного віку. Рак шийки матки (РШМ) залишається однією з найбільш поширених форм злоякісних новоутворень (ЗН) займаючи 2-е місце по частоті і 3-е місце по смертності серед усіх раків у жінок.

За проведеними оцінками аналізу даних в 184 країнах світу за проектом GLOBOCAN 2008 міжнародного агентства дослідження раку відділу Всесвітньої організації охорони здоров'я найвищий рівень захворюваності на РШМ В Європі в 2008 р. був зафіксований в Румунії. Захворюваність становила 34,9 (на 100 тис. жіночого населення — ‰), смертність від РШМ — 14,2‰. Україна серед країн Європи знаходилася на 11 місці з показниками 19,2 і 7,8‰ відповідно.

За даними Національного канцер реєстру України захворюваність РШМ в Україні протягом 15 років. зростала з 13,7‰ у 1998 р. до 22,5 ‰ у 2012 р., смертність від РШМ за аналогічний період мала тенденцію до зниження — з 6,3‰ у 1998 р. до 5,6‰ у 2010 р. Проте починаючи з 2011 р., відзначається ріст смертності до 9,2‰ у 2012 р.

Дослідження повікових особливостей захворюваності на рак «in situ» та ЗН шийки матки за період 2002–2010 рр. показало, що для раку «in situ» характерний більш ранній пік захворюваності (вікові групи 30–40 років), а в молодших вікових групах рівень захворюваності на злоякісні та in situ новоутворення шийки матки практично ідентичний. Ґрунтуючись на тому, що показник захворюваності на карциному «in situ» шийки матки досягає пікових значень у молодих вікових групах (30–39 років), а РШМ у 40–50 років, проблема своєчасної діагностики та лікування цієї патології набуває не тільки медико-біологічного, але й соціально-економічного значення, оскільки знижується трудовий та демографічний потенціал населення України.

Скринінг на рак шийки матки — це життєво важлива превентивна стратегія для нашої держави. Різні кореляційні дослідження раку шийки матки в країнах Північної Америки і Європи продемонструвати істотне скорочення захворюваності інвазивним РШМ. Завдяки організованим на національному рівні довготривалим профілактичним програмам, вдалося знизити смертність від РШМ на 20–80%.

## Скрининговые подходы в онкологии на основе инфракрасной спектроскопии

***[1]Першко Н.Ю., [1]Левченко О.Е., [1]Бурлака Д.П., [2]Пономарева О.В., [1]Сидоренко М.В., [2]Сидорик Е.П.***

*[1]ГУ «Отделение биотехнических проблем диагностики ИПКК НАН Украины», г. Киев*

*[2]Институт экспериментальной патологии, онкологии и радиобиологии им. Р.Е. Кавецкого НАН Украины, г. Киев*

Необходимыми требованиями к скрининговым методам в онкологии являются возможность быстрого проведения среди многочисленного контингента и низкая себестоимость. Этим условиям соответствуют подходы, разработанные на основе инфракрасной спектроскопии веществ биологических жидкостей обследуемой субпопуляции.

Так, нами установлено, что у здоровых лиц соотношение дегидроэпиандростерона и этиохоланолона к андростерону составляет 1,70±0,20, тогда как у больных раком легкого — 5,47±0,9; отношение андростерона к дегидроэпиандростерону у здоровых — 2,6±0,16, у больных раком легкого — 0,96±0,14. Определение стероидных гормонов на основе их спектральных характеристик в моче больных раком легкого показало, что нарушение соотношения стероидных гормонов в большей степени выражено в утренней порции мочи, чем в суточной, что упрощает процесс скринингового обследования. Поскольку метод имеет высокую скорость получения результата и большую пропускную способность, его можно использовать для выявления групп риска с легочной онкопатологией.

Второй метод может быть использован для раннего выявления патологии молочной железы. Он основан на инфракрасной спектроскопии тонких пленок мазков крови, исследуемых до и после обработки раствором хлористого кальция. Достоверно различаются спектральные показатели у больных раком молочной железы, фиброаденоматозом и у здоровых женщин. Этот подход также характе-

ризуется достоверностью, скоростью и высокой пропускной способностью.

Создание простого в использовании специализированного аппаратно-програмного комплексана основе измерительного модуля для спектральных исследований в среднем ИК диапозоне, которое осуществляется в ДУ "ВВБПД ИПКК НАНУ, позволяет упростить и удешевить скрининговые мероприятия по выявлению групп риска развития рака легкого и рака молочной железы.

## Результати національних та міжнародних досліджень епідеміології злоякісних новоутворень після аварії на Чорнобильській АЕС в Україні

***[1]Присяжнюк А.Є., [1]Базика Д.А., [1]Гудзенко Н.А., [1]Романенко А.Ю., [1]Фузік М.М., [1]Троцюк Н.К., [2]Федоренко З.П, [2]Гулак Л.О.,[2]Горох Є.Л., [2]Сумкіна О.В.***

*[1]Національний науковий центр Радіаційної медицини НАМН України, м. Київ*

*[2]Національний інститут раку, м. Київ*

Метою дослідження було узагальнення 30 річного досвіду епідеміологічного вивчення злоякісних новоутворень, асоційованих із Чорнобильською аварією, у рамках національних та міжнародних програм. Їх виконання базувалось на існуючій системі статистики раку в Україні. Серед міжнародних програм слід зазначити IPHECA (ECP-7), дослідження у рамках Франко - Німецької ініціативи, INCO-COPERNICUS та інші. Лінкідж даних про хворих на злоякісні новоутворення у Державному реєстрі постраждалих внаслідок Чорнобильської аварії та Національного канцер реєстру України дав можливість встановити особливості частоти та часові тенденції захворюваності на цю патологію в досліджуваних групах. Встановлено, що захворюваність на усі форми раку перевищила національний рівень тільки у групі учасників ліквідації аварії (УЛНА) на ЧАЕС 1986-1987рр. участі. Вже через 4 роки після аварії були виявлені перші випадки радіаційно зумовленого раку щитовидної залози у дітей — мешканців найбільш забруднених радіонуклідами територій. У наступні роки відмічено значний ексцес захворюваності на рак щитовидної залози у мешканців забруднених територій, УЛНА на ЧАЕС 1986-1987 рр. та евакуйованих із зони відчуження. Підвищений ризик цієї хвороби встановлений не тільки у дітей, але і у дорослих, особливо жінок. В когорті жінок — УЛНА 1986-1987 рр. захворюваність на рак молочної залози також була істотно вищою за національний показник. Дослідження лейкемії в УЛНА зразка «випадок-контроль», проведене ННЦРМ НАМН України спільно з Національним Інститутом Раку (США), показало існування радіаційно зумовленого ексцесу ризиків лейкемії, включаючи хронічну лімфоцитарну. Отримані результати досліджень стимулюють подальше вивчення ролі радіаційного фактору у формуванні захворюваності, в тому числі можливого впливу скринінгу.

## Деякі показники захворюваності жінок на рак шийки матки у Хмельницькій області, за 2010-2014 рр.

***Рудик І.М., Закрижевська Т.В., Бриндіков Л.М., Полунченко О.І., Напольська Ю.О.***

*Обласний онкологічний диспансер, м. Хмельницький*

Серед усіх злоякісних пухлин репродуктивної системи рак шийки матки (РШМ) займає в Україні 2-е місце. У зв'язку із цим лікування РШМ, його рання діагностика і профілактика є важливим розділом загальнодержавної програм боротьби із злоякісними пухлинами.

Нами проведено аналіз захворюваності жінок на РШМ за 2010-2014 рр. За 5 років, спостерігається тенденція до зростання кількості вперше виявлених хворих від 143 в 2010 р. до 167 в 2014 р. На жаль показник діагностики захворювання на профілактичних оглядах залишався майже стабільним (71 — в 2 2010р, 78 — в 2014р). Число пацієнток з I-II стадіями захворювання зросло від 125 в 2010р. до 148 в 2014р. За 5-ти річний період намітилась тенденція до зростання кількості хворих на III та IV стадію процесу, навпаки, число «0» стадій з 8 випадків в 2010р. знизилось до 1 — в 2014р., що свідчить про пізнє звертання хворих за допомогою та низький рівень охоплення жінок профілактичними оглядами. Ця проблема не тільки медична. а і соціальна. Ліквідація ФАП-ів дільничих лікарень в сільській місцевості (область переважно аграрна), погані шляхи сполучення, збідніння населення призвело до таких результатів.

Захворюваність на РШМ в розрахунку на 100000 жіночого населення коливалась в межах від 19,7 до 24,1 і суттєво не відрізнялась від середньо української. Відсоток IV стадій РШМ дещо нижчий ніж по Україні. Охоплення хворих спецлікуванням зросла з 88,4% в 2010 р до 91,6% в 2014р. Летальність на 100000 жіночого населення коливалась від 8,0 в 2010р до 9,9 в 2014р. Ці 2 показники подібні до середньодержавних. Відбувся розподіл захворюваності в бік росту в групах жінок репродуктивного віку. За 5-тиріччя у віці до 54 років в області вона зросла в середньому до 62,5%, що співпадає з результатами українського канцер-реєстру.

Приведені дані свідчать про необхідність покращення в регіоні санітарно просвітницької роботи серед населення, онкопрофоглядів, раннього виявлення передракових захворювань та ранніх стадій РШМ і своєчасного їх лікування.

## Національний канцер-реєстр України в міжнародній системі реєстрації раку

***Федоренко З.П., Гулак Л.О., Горох Є.Л., Рижов А.Ю., Сумкина О.В., Куценко Л.Б.***

*Національний інститут раку, м. Київ*

Впровадження інформаційних технологій в практику медичних закладів є невід'ємною частиною реформування системи охорони здоров'я. В інформатизації онкологічної служби України провідну роль відіграє Національний канцер-реєстр, основним завданням якого є збір та накопичення персоніфікованих даних про всі випадки злоякісних новоутворень (ЗН) в популяції країни вцілому та на окремих адміністративних територіях. Цінність інформації про зареєстровані випадки ЗН зростає за умови її накопичення впродовж тривалого часу та відповідності вимогам міжнародних організацій з реєстрації раку. Всесвітня організація охорони здоров'я (WHO) декларує, що у будь-якому ефективному плані боротьби зі ЗН основні пріоритети та програми дій спираються на наявну інформацію про онкоепідеміологічну ситуацію в країні, а оптимальним джерелом визначення ступеню ураження населення ЗН є популяційні канцер-реєстри. Зміцнення та поліпшення діяльності популяційних канцер-реєстрів, покращення можливостей обміну інформацією між її членами, у свою чергу, призводить до поліпшення якості та сумісності інформації про ЗН у світовому масштабі. Головною вимогою Міжнародній агенції з дослідження раку (IARC) до якості інформації є повнота охоплення канцер-реєстром випадків ЗН (не менше 95%) та її точність, яка забезпечується рівнем морфологічної верифікації діагнозу (не менше 90%). Дотримання таких вимог Національним канцер-реєстром України дозволило IARC включити інформацію, надану Національним канцер-реєстром України, до міжнародного видання «Cancer Incidence in Five Continents», Vol. X.; триває підготовка інформації про захворюваність на ЗН в популяції України 2008-2012 рр. для публікації у наступному XI томі цього видання. На сьогодні Національний канцер-реєстр України володіє унікальним і єдиним джерелом якісної інформації про захворюваність населення на ЗН та плідно співпрацює з Європейською (ENCR) та Міжнародною (IACR) асоціаціями канцер-реєстрів. Окрім збору інформації про випадки захворювання на рак в популяції України Національний канцер-реєстр проводить моніторинг статусу хворих (живий/помер), що необхідно для обчислення показників виживаності при оцінці якості протиракової боротьби та в наукових дослідженнях.

# ОПТИМАЛЬНІ ПРИНЦИПИ МОРФОЛОГІЧНОЇ ДІАГНОСТИКИ

## Роль современной уропатологии в мультидисциплинарной онкологической команде

***Fridman Eduard***

*Заведующий отделом Уро-патологии, Институт Патологии, Медицинский Центр им. Хаима Шибы, Медицинский факультет, Тель-Авивский Университет*

В 2014 г. отмечалась 130-я годовщина публикации Grawitz, где утверждалось, что Clear Cell RCC почки не почечного происхождения, а результат преобразования внутри-почечных остатков надпочечника. Спор длился более 50 лет, пока развитие электронного микроскопа не дало доказательства эпителиального происхождения, как ранее утверждал Вирхов. Этот период стал началом уропатологии, как субспециализации общей патологии.

Тогда же разработаны классификации опухолей органов мочеполовой системы, введены системы дифференциации опухолей. Ведущие медицинские центры учредили должности специалистов в мочеполовой патологии. Публикация первого выпуска книги из серии AFIP посвящённой опухолям мужских половых органов (1952) и мочевых путей (1957) обеспечила базу для дальнейших исследований.

За последние 20 лет XX-го века открытие иммуногистохимических методов исследования и развитие тестирования крови на PSA с введением тонко-игольчатой биопсии простаты ускорили развитие уропатологии и имело огромное влияние на повышение роли патолога. Возникла клиническая потребность в точных и стандартных морфологических критериях, что прямо влияло на выбор клинической тактики. Также финансовые ресурсы и требования к раннему выявлению рака простаты теперь среди ведущих показателей качества медицинской помощи. Такое усиление клинического интереса к раннему диагнозу, и, следовательно, к способам лечения рака привело к расширению научных исследований.

Недавнее появление цитогенетики и развитие методов молекулярной биологии с их применением к патологии опухолей уже влияет на понимание патологии мочеполовой системы. Оно наиболее очевидно в области злокачественных опухолей почек и мочевого пузыря, что углубило понимание развития, течения и прогноза этих опухолей и уже нашло отражение в последней классификации опухолей почек (ISUP 2012, WHO 2016). Расширение знаний в патологии, клинике и лечении опухолей мочеполовой системы требует организации мультидисциплинарных уроонкологических команд с полноправным участием уропатологов. Такое сотрудничество между урологами, онкологами, радиологами и патологами обеспечит более полное понимание состояния больного, процесса развития опухоли, проблем диагностики и лечении. Примеры подобного сотрудничества и прямого влияния патолога на лечение будут приведены на конкретных случаях из практики.

Создание таких групп позволит не только осуществить комплексный подход к пониманию проблем рака, направлений дальнейшего развития исследований, но, главное, будет полезным больному, а также клиницистам (урологам и онкологам) и патологам. Такое сотрудничество однозначно положительно и быстро отразится на повышении профессионального самосознания патологов в качестве «диагностических онкологов». Организация уроонкологических групп сможет и должно стать примером для создания подобных команд и в смежных специальностях.

## Научные цитологические разработки и их значение в онкологической практике

***Болгова Л.С.***

*Национальный институт рака, г. Киев*

Общепринято в онкологической практике специальное лечение начинать только после морфологической верификации, и первым ее этапом является цитологическое исследование.

В русле развития цитологического метода для усовершенствования диагностики онкологических заболеваний мы провели множественные исследования новообразований средостения, лимфопролиферативных процессов (ЛПП), рака молочной железы, (МЖ) предрака и рака шейки матки (РШМ), опухолей яичника, поджелудочной железы (ПЖ) и печени. Специальное исследование посвящено гистогенезу рака легкого (РЛ). При этом применялись современные морфологические методы на клеточном, субклеточном и тканевом уровне изучения патологических процессов. Нами разработаны цитологические признаки эпителиальной и веретеноклеточной тимом, которые до этого не представлены в литературе. Установлены также цитогенетические критерии дифференциальной диагностики доброкачественных и злокачественных ЛПП и опухолей МЖ и яичника. Выясненные закономерности распространяются на диагностику новообразований разных локализаций.

Применение комплекса (цитологических, цитогенетических, гистологических, иммуногистохимических и гистогенетических) методов исследований позволило уточнить гистогенез РЛ и прийти к заключению о том, что рост опухоли в легком берет начало из альвеолярного эпителия. Для клинической практики это обозначает более активный забор материала из очага поражения в легком. Анализ пункционной цитологической диагностики опухолей ПЖ и сопоставление с результатами гистологических заключений позволил констатировать совпадение диагнозов в 93% наблюдений. Результаты цитологической диагностики 408 новообразований печени позволил установить, что у 251 (61%) наблюдений составили метастатические поражения, из них в 49% — метастазы опухолей желудочно-кишечного тракта, в 8% — опухоли легкого, в 4% — рак МЖ. Злокачественные новообразования других органов метастазируют в печень значительно реже. Изучение предраковых заболеваний ШМ позволило выявить на субклеточном уровне признаки малигнизации в клетках с легкой дисплазией, что предусматривает диспансерное наблюдение за этими пациентками.

## Цитоморфологические особенности рака мочевого пузыря

***Болгова Л.С., Туганова Т.Н.***

*Национальный институт рака, г. Киев*

**Введение**. Рак мочевого пузыря (РМП) составляет 35–50% всех форм урологических онкологических заболеваний и является самой распростаненной формой уротелиального рака. Он характеризуется длительностью течения, прогрессирующим ростом и частым рецидивированием, которое обусловлено потенциальными особенностями опухоли и возможными множественными опухолевыми зачатками в выстилающем эпителии мочевого пузыря. Известно, что 21–24% больных РМП умирают до года со дня установленного диагноза, что обосновывает необходимость поиска раннего метода его диагностики. Надежным морфологическим способом выявления РМП является цитологическое исследование осадка мочи, так как экзофитный рост опухоли в мочевом пузыре способствует слущиванию клеток и попаданию их в полость мочевого пузыря.

**Материал и методы**. Проведены микроскопические исследования окрашенных по Паппенгейму и по Папаниколау 88 цитологических препаратов осадков мочи 22 больных, которые обследовались и лечились в Национальном институте рака. У 10 из них гистологическим методом верифицирован переходноклеточный РМП, у остальных — диагноз подтвержден клинико-рентгенологическими данными.

**Результаты исследований**. Выявлено пять разновидностей цитологических препаратов при РМП в зависимости от структурных особенностей и размерных параметров опухолевых клеток, их тинкториальных проявлений, степени сохранности, а также от наличия фоновых компонентов. Во всех цитологических препаратах выявлялись преимущественно мелкие раковые клетки от единичных до множественных, расположенных разрозненно и в скоплениях. В большинстве препаратов определялись лейкоциты и некротические массы, что значительно затрудняло поиск раковых клеток.

Таким образом, цитологическое исследование осадка мочи при наличии клинических показаний позволяет диагностировать РМП. Установлено, что клетки переходноклеточного рака выявляемые в препаратах осадков мочи, имеют в преобладающем большинстве наблюдений, мелкие размеры, но общеизвестные признаки опухолевой трансформации — плотность цитоплазмы, гиперхроматоз и полиморфизм ядер, а также высокое ядерно-цитоплазматическое соотношение позволяют установить диагноз РМП.

## Возможности цитологической диагностики миеломной болезни по пункционному материалу

***Болгова Л.С., Алексеенко О.И., Ярощук Т.М., Туганова Т.Н., Логинова Е.А., Махортова М.Г., Мариненко С.В.***

*Национальный институт рака, г. Киев*

Миеломная болезнь представляет собой злокачественное системное заболевание крови, которое поражает преимущественно плоские кости, реже — внутренние органы.

Цитологическая диагностика миеломной болезни основывается на структурных и цитоморфологических признаках сохранных опухолевых плазматических клеток. Однако в пункционном материале довольно часто отмечаются плазматические клетки различной степени зрелости с признаками лизиса цитоплазмы. При этом нарушается структура хроматина ядер, что затрудняет идентификацию плазматических клеток и их дифференциальную диагностику с опухолевыми клетками другого генеза.

Проведены цитологические исследования пункционного материала 18 пациентов с миеломной болезнью, обследованных в Национальном институте рака в 2014 г. Патологический очаг локализовался преимущественно в плоских костях у 15 больных: в подвздошной кости (7), грудине (3), позвонке (2), лопатке, ребре и крестце (по одному) и в двух трубчатых костях — в плечевой (2) и большеберцовой (1).

Возраст больных наблюдался в диапазоне от 42 до 80 лет, составляя в среднем 61,0±2,7 год. Преобладали пациенты в возрасте от 56 до 70 лет.

Цитологическое заключение о наличии миеломной болезни выдано по материалу 10 (55,6%) пациентов. В других случаях в цитологических препаратах также наблюдались признаки злокачественной опухоли, которые сложно было дифференцировать с карциномой у 2 больных, меланомой (1) и сосудистой опухолью (1). В единичных случаях установлена злокачественная опухоль эпителиального генеза (1), не исключалась гигантоклеточная опухоль (1). Выдано заключение о подозрении на злокачественное новообразование (1) и неинформативный материал (1).

Материал всех больных верифицирован гистологическим методом. При этом цито-гистологические совпадения по характеру процесса наблюдались у 15 (83,3%), и по гистогенезу — у 10 (55,6%) больных. Отмечено одно расхождение по характеру процесса и 2 — по гистогенезу.

## Патоморфологічна діагностика помірнодиференційованих гепатоцелюлярних карцином

***Бордік Н.Ю.***

*Національний медичний університет імені О.О.Богомольця, кафедра патологічної анатомії №1, м. Київ*

**Актуальність**. Незважаючи на певний успіх у вивченні клінічних і морфологічних проявів гепатоцелюлярних карцином, диференціальна діагностика помірно диференційованої гепатоцелюлярної карциноми (ПДГЦК) та низько диференційної карциноми (НДГЦК) залишається досить складною.

**Мета дослідження**. Конкретизувати патоморфологічні ознаки розмежування ПДГЦК і НДГЦК з використанням гістологічних та гістохімічних методик для підвищення ефективності діагностики та об`єктивізації прогнозу.

**Матеріали та методи**. Досліджено післяопераційний матеріал 28 карцином. Шматочки тканин фіксували в 10% розчині холодного нейтрального формаліну. Виготовлені парафінові зрізи забарвлювали гематоксиліном та еозином, пікрофуксином за ван Гізоном, sirius red, толуїдиновим синім при pH 2,6 і 5,3;ставили ШИК-реакцію з обробкою контрольних зрізів амілазою.

**Результати дослідження**. Для помірнодиференційованої гепатоцелюлярної карциноми характерна наявність клітин полігональної форми, зі світлою еозинофільною, рідше базофільною, цитоплазмою з витягнутими, паличкоподібними ядрами. Ядра великі, з помірним поліморфізмом, компактні, у більшості випадків з рівномірно розташованим дрібнодисперсним хроматином, з чіткими ядерцями. Основна маса паренхіми формується з солідних та тубулярних структур, серед яких переважають солідні варіанти. Ці ділянки розділені широкими прошарками строми з вираженими вторинними змінами у вигляді набряку, ослизнення, гіалінозу. Строма настільки слабко виражена, що лише ектазія судин синусоїдного типу, оточених тонкими звитими фуксинофільними колагеновими волоконцями, дозволяє розрізнити розподіл пухлини на солідні та тубулярні структури. Судини переважно капілярного типу, однак виявляються і синусоїдного типу, які оточені тонким прошарком волокнистої сполучної тканини з ознаками набряку, ослизнення. В кровоносних і лімфатичних судинах наявні емболи. Вогнища некрозу найчастіше поєднуються з ділянками крововиливів. Навколо вогнищ некрозу виявляються множинні ділянки перифокального гнійного і фібринозно-гнійного запалення, множинні дрібні діапедезні крововиливи. У складі клітинних інфільтратів переважають лімфоцити, нейтрофіли, макрофаги, плазмоцити, еозинофіли.

**Висновки**. На відміну від НДГЦК основна маса паренхіми ПДГЦК формується із солідних структур. В ПДГЦК виявляються поодинокі пухлинні емболи в кровоносних і лімфатичних судинах в той час як в НДГЦК комплекси пухлинних емболів присутні в судинах мікроциркуляторного русла практично на всьому протязі.

## Сучасні методи цитологічної діагностики в торакальній хірургії

***Боцюн П.М., Піщанська С.Т., Джаафар А.М., Романюк С.В., Матвєєва А.С., Конюхова Н.Р.***

*Патоморфологічна лабораторія «CSD Health Care», м. Київ*

**Вступ**. Цитологічна діагностика займає вагоме місце в діагностичному процесі торакального хірурга. Перевагою методу є мала травматичність пацієнта і висока інформативність. Дослідженню підлягають плевральні рідини, промивні води чи зішкріби з бронхів, тонкоголкові пункційні біопсії.

**Мета**. Показати ефективність нових цитологічних методів (цитоблоки, рідинна цитологія) в підвищенні точності дослідження на доопераційному етапі діагностики.

**Матеріали і методи**. В роботі представлено дослідження плевральних рідин із застосуванням техніки цитоблоків з імуногісто(цито)хімічними дослідженнями на них; промивних

вод з бронхів (методом рідинної цитології), імуноцитохімічне дослідження на зішкрібі з бронхів.

При дослідженні плевральних рідин використовувались стандартні техніки приготування цитологічних препаратів та нові (цитоблоки). Застосовувались наступні методики забарвлення: Романовського-Гімза, Папаніколау, гематоксилін-еозин (для цитоблоків), імуногісто(цито)хімічне.

Панель антитіл підбиралась в залежності від клінічних даних. Застосовувались наступні антитіла: цитокератини (7, 20, 5/6), Gata-3, PAX-8, Napsin, TTF-1, CDX-2, BerEP4, Calretinin, GLUT 1, IMP-3, HBME, DOG 1.

**Результати**. Дослідження плевральних рідин (із застосуванням імуногісто(цито)хімічного дослідження на цитоблоках) підтвердило у двох пацієнток метастази аденокарциноми легень. У одного пацієнта встановлено епітеліоїдну мезотеліому плеври.

При дослідженні промивних вод з бронхів методом рідинної цитології з використанням консервуючих розчинів фірми Biodyne (CellPrep Respiratory) виявлено краще збереження клітин.

**Висновки**. Сучасні методи цитологічної діагностики (цитоблоки, рідинна цитологія, імуногісто(цито)хімічні дослідження) дозволяють підвищити точність дослідження та визначити тактику ведення пацієнтів ще на доопераційному етапі.

Використання рідинної цитології дозволяє отримати матеріал для подальших молекулярно-генетичних досліджень.

## Характеристика алельного поліморфізму генів репарації ДНК XRCC1 та XPD у осіб, які захворіли на рак щитоподібної залози після впливу іонізуючої радіації внаслідок Чорнобильської катастрофи

*[1]Геник-Березовська С.О., [2]Шкарупа В.М., [2]Клименко С.В.*

*[1]ДУ «Інститут спадкової патології НАМНУ», м. Львів*

*[2]ДУ «Національний науковий центр радіаційної медицини НАМНУ», м. Київ*

Метою даного дослідження було визначити та порівняти особливості поліморфізму генів репарації XRCC1 Arg399Gln та XPD Lys751Gln у хворих на рак щитоподібної залози (РЩЗ), які зазнали дії іонізуючої радіації внаслідок аварії на Чорнобильській АЕС, та у хворих без впливу іонізуючого випромінення (ІВ) в анамнезі. Методи та результати: Визначення поліморфізму генів XRCC1 Arg399Gln та XPD Lys751Gln проводилось шляхом полімеразної ланцюгової реакції (ПЛР) у 102 хворих на РЩЗ: 38 осіб, які зазнали дії іонізуючої радіації внаслідок аварії на Чорнобильській АЕС (учасники ліквідації наслідків аварії, евакуйовані та мешканці контрольованих територій, забруднених радіонуклідами), 64 особи без впливу іонізуючого випромінення в анамнезі та 41 особа контрольної групи жителів України без онкопатології. Для порівняння отриманих даних щодо спонтанного та радіаційно-асоційованого РЩЗ та розрахунків відмінностей частот алелей і ризику виникнення онкопатології використовували дані літератури щодо контрольних груп популяцій Російської Федерації, Білорусії, Польщі. Результати. При порівнянні з даними літератури щодо поліморфізму XRCC1 у радіаційно-експонованих осіб без онкопатології, ризик розвитку РЩЗ у гомозиготних носіів мінорного алелю XRCC1 Gln399Gln у осіб, які зазнали впливу ІВ, виявився достовірно підвищеним: OR=4,14, p=0,001 (CI 95% 1,72–9,93). У гомозиготних носіїв мінорних алелей гена XPD Lys751Gln, які зазнали впливу ІВ, виявлено збільшення ризику розвитку РЩЗ: OR=3,30, p=0,05 (CI 95% 0,82–14,14) при порівнянні з контрольною групою української популяції. Висновок: Носійство гомозиготних мінорних алелей генів репарації ДНК XRCC1 Gln399Gln та XPD Gln751Gln є фактором ризику розвитку РЩЗ за умов впливу іонізуючого випромінювання в дослідженій групі української популяції.

## Морфологічна характеристика вірусних уражень печінки у хворих на гепатоцелюлярну карциному та метастатичний колоректальний рак

*Гомоляко І.В., Григорова І.В., Клочкова Н.Є., Дубович Т.О.*

*Національний Інститут хірургії та трансплантології імені О.О. Шалімова НАМН України, м. Київ*

**Вступ**. Хронічний гепатит С є однією з визнаних причин розвитку гепатоцелюлярної карциноми (ГЦК). Однак, наявність вірусів гепатиту С та В була доведена лише у 30% хворих на ГЦК. В 70% випадків були виявлені віруси простого герпесу, цитомегаловірус, вірус Епштейна–Барра та інші види вірусів, що спостерігались з невеликою частотою. Однією з морфологічних ознак патогномонічних для герпесвірусного ураження печінки поряд із типовими для хронічного гепатиту змінами (перипортальні, септальні та інтралобулярні некрози, білково-гідропічна дистрофія, запальна інфільтрація та фіброз портальних просторів) є ураження судинного русла і, зокрема, внутрішні пілефлебіти.

**Мета роботи**. Вивчення частоти внутрішніх пілефлебітів у хворих на ГЦК та метастатичний колоректальний рак (МКР).

**Матеріали та методи дослідження**. Групу дослідження склали хворі на ХГС (І гр.), ГЦК (ІІ гр.) та МКР (ІІІ гр.). Фрагменти печінки опрацьовані за загальноприйнятою гістологічною методикою. Визначали індекс гістологічної активності (ІГА) та фіброз (F) печінки за шкалами Кноделя та METAVIR.

**Результати дослідження**. В усіх спостереженнях виявлені ознаки хронічного гепатиту різного ступеня вираженості — білково-гідропічна дистрофія та осередки інтралобулярного лізису гепатоцитів, запальна інфільтрація портальних просторів, в окремих випадках перипортальні та септальні некрози. У хворих І гр. виявлено низький (40%) та помірний (46,7%) ІГА та незначний фіброз (F1, 46,7%). В ІІ та ІІІ гр. також переважали випадки з низьким ІГА (55,6% та 36,4% відповідно) та помірним ІГА (44,4% та 45,5%); F1 — (33,3% та 45,5% відповідно), F2 спостерігався лише в 18,2% у хворих ІІІ гр. Внутрішні пілефлебіти з крайовим стоянням нейтрофілів і пристінковим тромбозом, а також лімфостази в області портальних просторів були виявлені в 55,6% у хворих на МКР і в 33,3% у хворих на ГЦК. Крім того, спостерігався виражений поліморфізм ядер з наявністю надвеликих форм, осередкова вакуолізація ядер. Таким чином, у С- та В — вірус-негативних хворих на ГЦК та МКР в печінці спостерігались характерні ознаки хронічного гепатиту і ознаки ураження судинного русла — внутрішні пілефлебіти та лімфостази типові для герпетичного ураження печінки. Ці ознаки у сполученні із змінами ядер є підтвердженням наявності герпес-вірусного ураження печінки. Загалом у хворих ІІІ гр. активність дистрофічно-запального процесу і вираженість фіброзу були більшими, ніж в І та ІІ групах.

## Состояние ДНК в ядрах клеток аденокарцином толстой кишки

*Грабовой А.М., Антонюк С.А, Савчин Т.М.*

*Национальный институт рака, г. Киев*

Проведенные исследования на 130 опухолях толстой кишки показали, что по мере уменьшения степени дифференцировки (G) аденокарцином (АК) происходит увеличение относительной доли клеток с ядрами наиболее соответствующим функционально активным. И наоборот, относительное количество клеток с ядрами не отвечающими критериям жизнеспособности уменьшается. Это совпадает и с характером изменений клеточного спектра АК по количеству содержания ДНК в ядрах опухолевых клеток, когда в АК G3, по сравнению с более дифференцированными, он сужается. Это является прямым отражением реализации концепции клональной эволюции опухолей, и демонстрирует постепенное приобретение

доминирования в АК клона(ов) с эффективными системами жизнеобеспечения и, возможно, со стабильным геномом. При этом клеточная гетерогенность АК является не линейной, а как параболической функцией. Соответственно, на определённом этапе развития (опухолевой прогрессии) выраженность гетерогенности достигает максимума. Параллельно же происходящая клональная эволюция получает максимум субстрата для реализации отбора и из состава опухоли элиминируются нежизнеспособные морфо-функциональные типы опухолевых клеток. Вместе с тем, из клеточного разнообразия, выделяются такие, какие имея искаженный генотип, но при этом обеспечивающий высокую пролиферативную активность с сохранностью систем жизнеобеспечения и утратой специфических функций интегрирования в тканевые комплексы, являются основой для возникновения стойких клонов, способных к неограниченному существованию.

Учитывая наличие зависимости между степенью дифференцировки АК и относительным количеством в опухоли клеток с функционально активным ядром, представляется возможным использовать этот параметр для уточнения грейда и при прогнозировании выживаемости.

## Гистологическая градация аденокарцином толстой кишки: уточнение на основе состояния ядерного аппарата опухолевых клеток

***Грабовой А.Н., Антонюк С.А., Савчин Т.М.***

*Национальный институт рака, г. Киев*

При аденокарциномах толстой кишки (АК) грейд (Grade, G) сегодня является обязательной составной патогистологического заключения в рутинной практике и основным гистологическим прогностическим критерием. Вместе с тем, определение грейда АК остается субъективными.

На материале 130 биопсий или полученном при оперативных вмешательств от пациентов с АК и аденомами толстой кишки с использованием гистологических, морфометрического, денситометрического, иммуногистохимического и математического методов разработана математическая модель для уточнения грейда на основе многофакторного анализа состояния ядерного аппарата опухолевых клеток.

АК разных грейдов достаточно сильно отличаются по состоянию параметров ядер опухолевых клеток. Для объективизации определения грейда АК использование как самостоятельных критериев таких признаков как количество ДНК в ядрах опухолевых клеток, состояние ядрышковых организаторов, части меченных Ki-67, p53 і Bcl-2 клеток является неприемлемым в связи з высокой вариабельностью. Однако, использование перечисленных признаков и их производных в многофакторном анализе с применением логистической регрессии резко повышает качество определения грейда АК. Для уточнения последнего (разделения опухолей смежных грейдов) необходимы разные математические модели имеющие разные коэффициенты уравнения регрессии и состав используемых признаков. Так, ключевыми параметрами для отличия доброкачественных новообразования от АК являются: среднее содержание ДНК, относительная часть жизнеспособных клеток, количество ядрышковых организаторов, индекс пролиферации и уровень экспрессии p53. Схожим набором характеризуется модель, разделяющая АК G1 от G2, и включает в качестве дополнительного параметра средний объем ядрышкового организатора. Однако, различие между АК G2 и G3 оказывается нечетким, а данные гистологические грейды отличаются лишь двумя признаками — уровнем экспрессии Bcl-2 и p53.

## Особливості гістологічної будови та диференційної діагностики теносиновіальної гігантоклітинної пухлини дифузного типу

***Григоровський В.В., Сільченко В.П., Григоровська А.В.***

*ДУ «Інститут травматології та ортопедії Національної академії медичних наук України»*

*Національна медична академія післядипломної освіти ім. П.Л.Шупіка, м. Київ*

**Мета повідомлення**. На підставі новітніх даних літератури та власних клініко-морфологічних досліджень біопсійно-резекційного матеріалу — визначити особливості гістоструктури, перебігу та підходів до гістологічної диференційної діагностики теносиновіальної гігантоклітинної пухлини дифузного типу.

ТСГКПДТ, за визначенням ВООЗ-класифікації пухлин м'яких тканин (2013), — локально-агресивна неоплазма, побудована з синовіцитоподібних мононуклеарних клітин, з домішкою багатоядерних гігантських, ксантомних клітин, сидерофагів та клітин запалення, що може локалізуватись як інтраартикулярно, так і екстраартикулярно.

**Матеріалом дослідження** послужили 35 випадків ТСГКПДТ. Пухлина спостерігалася переважно у хворих третьої-п'ятої декад життя, переважали пацієнти жіночої статі. Приблизно у 15% хворих виникненню пухлини передувала травма суглоба, з наступним розвитком гемартрозу або геморагії в капсулі. Найчастіша локалізація пухлини — тканини великих суглобів: колінного (21 випадок), гомілковоступневого (8), кульшового (2), сухожилля передпліччя та гомілки (4).

ТСГКПДТ за клініко-візуалізивними та деякими патогістологічними особливостями у переважній кількості випадків мала ознаки місцево-агресивної пухлини. Типова гістологічна картина ТСГКПДТ характеризувалася наявністю гнізд або полів-проліфератів синовіцитоподібних клітин, ліпофагів, що утворювали поширені поля ксантомних клітин, гігантських остеокластоподібних клітин, скупчень гранул гемосидерину серед одноядерних клітин, гіалінозу строми пухлини. Ступінь вираженості цих ознак широко варіював.

Диференційна діагностика ТСГКПДТ проводиться з іншими пухлинами м'яких тканин: фібросаркомою, синовіальною саркомою, недиференційованою плеоморфною саркомою, що майже завжди передбачає виконання інцизійної гістобіопсії, дослідження якої має проводити кваліфікований фахівець в галузі патології опорно-рухового апарату.

Рідкісні випадки злоякісної ТСГКПДТ мають бути верифіковані за низкою патогістологічних ознак, які в сукупності свідчать про малігнізацію пухлини; найважливішими з них є явний клітинний атипізм (плеоморфізм клітин, високе ядерно-цитоплазматичне відношення, великі ядерця) та висока мітотична активність атипових клітин.

## Морфологічна діагностика неопластичних змін шийки матки

***Дядик О.О., Денисюк А.І., Некрасова Л.Г.***

*Національний медичний університет ім. О.О. Богомольця, м. Київ*

**Мета**. Провести порівняльну оцінку даних гістологічного та імуногістохімічного дослідження (ІГХД) при диспластичних змінах епітелію шийки матки різного ступеню з використанням тест-системи mtm CINtec Histology, який містить маркер p16ink4a.

**Матеріали та методи**. Вивчено матеріал біопсій шийки матки від 98 пацієнток репродуктивного віку (від 18 до 56 років; середній вік 32,7±3,2 років) у період з 2014 року по грудень 2015 року. Матеріал фіксували у розчині нейтрального формаліну протягом 24 годин; на ротаційному мікротомі Microm HM325 виготовляли серійні гістологічні зрізи товщиною 3-4 мкм, які зафарбовували гематоксиліном та еозином.

Для ІГХД з маркером p16ink4a зрізи розміщували на покрите адгезивом скло Super Frost Plus. Мікроскопічне дослідження препаратів проводили на мікроскопі Olympus AX70 Provis.

**Результати**. При досліджені препаратів забарвлених гематоксиліном та еозином було виявило цервікальну інтраепітеліальну неоплазію (CIN) I ступеню у 60 (62%) випадках; CIN II ступеню — в 27 (28%); CIN III ступеню — в 11 (10%). При ІГХД експресія білка p16ink4a підтвердила CIN у 65 (68%) випадках, а саме: I ступінь виявлено у 35 (36%), II ступінь — у 15 (15%), III ступінь — у 7 (7%) випадках.

**Висновок**. Отримані результати свідчать про те, що поряд із використанням стандартного фарбування біоптатів шийки матки гематоксиліном та еозином у пацієнток із підозрою на наявність (або з наявністю) диспластичних змін доцільно використовувати ІГХД з маркером p16ink4a задля верифікації наявності та ступеню дисплазії шийки матки.

## Фенотипична гетерогенність циркулюючих в крові пухлинних клітин

***Ковальов О.О., Грудинська Т.В., Цветаева-Берест Д.А.***

*ДЗ «Запорізька медична академія післядипломної освіти МОЗ України»*

Циркулюючи пухлинні в крові пухлинні клітини (ЦПК) визначаються у хворих з ранніми та пізніми стадіями онкологічних захворювань як один з найбільш інформативних методів дослідження стану хвороби.

**Ціль роботи**. Вивчити гетерогенність ЦПК шляхом їх фенотипування, використовуя розроблений в клініці спосіб.

**Матеріали та методи**. Наявність ЦПК в периферичній крові було визначенно у 212 хворих із 265 обстеженних пацієнтів. Виявлені клітини було фенотипировано з використанням в якості первинних антитіл слідуючих маркерів: рецептора естрогену, а рецептора прогестерону, рецепторів андрогенів, HER 2/neu, Ki-67, HMB-45, мамоглобіну, виментину, десміну, цитокератинів, маркерів хіміорезистентністі ( MRP, BCRP, p170).

**Результати та обговорення**. У хворих з I-II клінічними стадіями онкологічної хвороби ЦПК було виявлено та типовано в 26 випадках із 70 обстежених хворих (37,14%). У хворих з III клінічною стадією хвороби ЦПК було визначенно 98 пацієнтів з 104 обстеженних (94,23%). При обстеженні 38 хворих з IV клінічною стадією ЦПК було виявлено у всіх обстеженних (100%). Випадки з визначенням Ki-67 в ЦПК відрізнялись клінічно агресивним перебігом захворювання. У пацієнтів, з наявністю експресії в крові маркерів хіміорезистентністі (MRP, BCRP, p170) спостерігалась первинна хіміорезистентність, або виникаюча під час проведення лікування.

**Висновки**. Наявність ЦПК в крові корелює з прогнозом захворювання, його перебігом та відповіддю на терапію, та може бути екстрапольована на проводиме лікування.

## Метод визначення в крові циркулюючих ракових клітин

***Ковальов О.О., Грудинська Т.В., Цветаева-Берест Д.А.***

*ДЗ «Запорізька медична академія післядипломної освіти МОЗ України»*

Циркулючі в крові ракові клітини (ЦРК) являються як прогностичним, так і предиктивним маркером під час терапії хворих з ранніми та пізніми стадіями раку. На данний час існують різні методики виявлення ЦРК в крові. Найбільш часто використовують комерційни технології CellSearch, Maintrac, CellPoint, Adnagen, а также RT-PCR та проточную цитофлуориметрию. В кожній з цих методик є свої позитивні і негативні моменти, але жодна з них не є досконалою.

**Мета роботи**. Розробити методику визначення ЦРК в крові, що ґрунтується на їх цитологічній та имуноцитохімічній (ІЦХ) веріфікації.

**Матеріали та методи**. Визначення ЦРК проводилося шляхом пропускання через лейкоцитарний фільтр (ЛЕЙКОСЕПТR -Пк) 120–150 мл цільної венозної крові, седиментації та дезагрегації клітин шляхом 10-хвилинного центрифугування, лізису еритроцитів та пошаровим нанесенням центрифугату на предметні скельця. Мазки було фарбовано за Романовським-Гімзою, візуалізація вмісту фільтру проводилась при ×200, ×400 та ×1000 збільшенні світлового мікроскопу. Визначені поля зору були марковані та типовані ІЦХ.

**Результати та обговорення**. Було обстеженно 265 хворих з різними стадіями онкологічних захворювань, у 212 пацієнтів були виявлені ЦРК в крові, у 185 було проведено ІЦХ дослідження виявлених ЦРК.

**Висновки**. Запропонований метод визначення та фенотипування ЦРК може бути використаний як прогностичний та предидиктивний онкомаркер у пацієнтов з різними стадіями та локалізаціями злоякісних новоутворень.

## Досвід впровадження системи менеджмента якості на основі вимог ISO9001:2009 /ДСТУ ISO 9001:2009 в патологоанатомічному відділенні Університетської клініки

***Котуза А.С., Роша Л.Г.***

*Клінічна лікарня «Феофанія» Державного управління справами, м. Київ*

Центр реконструктивної та відновної медицини (Університетська клініка) Одеського національного медичного університету, м. Одеса

Патоморфологічні дослідження є ключовою складовою діагнозу значної частини хвороб. В Україні відсутні національні стандарти та протоколи патоморфологічних досліджень, галузевий наказ МОЗ України застарілий, а впровадження протоколів, розроблених в інших країнах, носить неорганізований характер. Протоколи оснащення патологоанатомічних відділень (ПАВ) дискутабельні. Відсутні внутрішній та зовнішній контролі якості патоморфологічних досліджень, системи контролю якості та ефективного управління.

**Метою** створення і впровадження системи менеджменту якості (СМЯ) було отримання ефективної і результативної системи управління якістю.

Впровадження СМЯ розпочалося з оцінки ресурсів і знань, порівняння існуючої документації і елементів управління якістю з вимогами стандарту ISO 9001. Були створені та затверджені перелік справ, форм первинної облікової документації, діючої нормативно-правової бази.

Створені матриці відповідальності визначили участь співробітників в процесі, ступінь відповідальності. Окреслені точки взаємодії підрозділів, верифіковано слабкі місця. За результатами аналізу матриць відповідальності розділені й уточнені права та відповідальність учасників. Визначені власники процесів та керівники, що несуть кінцеву відповідальність. Переглянуто функціональні обов'язки, проведено доповнення посадових інструкцій працівників. Як наслідок — чітке розмежування обов'язків та поліпшення загальної атмосфери у колективі.

Аналіз роботи лабораторії дав уявлення щодо хвилеподібного завантаження. Переглянутий алгоритм роботи лаборантів відділення з метою оптимізації роботи та дотримання оптимальних строків видачі висновків.

Розробка робочих інструкцій патогістологічних досліджень, формулювання обґрунтованих заявок дало змогу планувати закупівлі, зробити роботу відділення рівною та незалежною від поставок. Обґрунтовано та систематизовано рух (замовлення, отримання, витрати та списання) реактивів, обчислено вартість послуг.

Опитування головних споживачів патологоанатомічних послуг, лікарів клініки, виявило потреби у додаткових методах (Cell-block, маркування краю біоптату біопсії простати та ін.), впровадженню нових методик. Розробка та впровадження печатної форми патогістологічних висновків, введення до бланку реквізитів та контактів ПАВ були належно оцінені споживачами.

Всі нововведення були належним чином оцінені споживачами патогістологічних досліджень, що призвело до збільшення бажаючих приватних закладів заключити договори на обслуговування.

## Терапія на «відмінно»: морфологічна оцінка лікувального патоморфозу рака молочної залози

***Кошик О.О., Горбоконь Н.М.***

*Патоморфологічна лабораторія CSD Health Care, м. Київ*

Неоад'ювантна хіміотерапія (НХТ) — хіміотерапія, що проведена перед оперативним втручанням з приводу карциноми. За допомогою тонкоголкової аспіраційної біопсії або трепан-біопсії з одночасною біопсією вартового лімфатичного вузла та новітніх можливостей візуалізації, ще на доопераційному етапі можна чітко визначити діагноз пухлини, класифікувати, стадіювати та отримати дані щодо її молекулярного підтипу. В таких випадках, ще до операції, визначається індивідуалізований план лікування хворого та проводиться НХТ та гормонотерапія (ГТ).

Оцінити результати такого лікування можна на операційному матеріалі. Але морфологічна оцінка матеріалу від пацієнтів з проведеною НХТ потребує знань щодо специфічності розбору такого матеріалу, відбору зразків, особливостей патоморфологічних змін після НХТ, класифікаційних систем оцінки відповіді на лікування та визначення необхідних даних в патоморфологічному заключенні таких випадків.

В нашій країні за останні 40 років немає чітко окресленої класифікації патоморфологічних змін після НХТ, тому патоморфологи, якщо й визначають лікувальний патоморфоз, то тільки в описовій формі. Але цього, звичайно, недостатньо. Онкологи потребують чіткої категоризації щодо відповіді на НХТ у відповідності до загальноприйнятих класифікаційних систем в молочній залозі та аксилярних лімфатичних вузлах. Це висвітлює потребу в прийнятті єдиного підходу та класифікації оцінки відповіді на лікування, а також уніфікування патоморфологічних відповідей.

Оптимальне гістологічне заключення після НХТ може бути досягнуте тісною співпрацею між різними експертами, тому що потрібно описати утворення, що може бути відсутнім або пошкоджене лікуванням. Також необхідне порівняння гістологічної будови утворення до лікування та після нього.

Таким чином, патоморфолог відіграє ключову роль в морфологічній оцінці відповіді на лікування, що є дуже важливим прогностичним фактором для кожного пацієнта, кінцевою крапкою короткострокових клінічних випробувань та доповненням для досліджень.

## Необходимость применения иммуноцитохимических исследований при цитологической диагностике серозных выпотов

***Мариненко С.В., Болгова Л.С.***

*Национальный институт рака, г. Киев*

Цитологическая диагностика серозных жидкостей часто вызывает значительные затруднения в связи с выраженными пролиферативными изменениями мезотелия как при опухолевых, так и при неопухолевых заболеваниях.

**Цель настоящего исследования** — изучить изменения мезотелиальных клеток в серозных жидкостях и определить необходимость применения иммуноцитохимического исследования для уточнения гистогенеза патологического процесса.

**Материалом для исследования** явились результаты цитологических исследований 287 плевритов и 127 асцитов от 414 пациентов, обследованных в Национальном институте рака. В цитологическую лабораторию поступала на исследования серозная жидкость с различными клиническими диагнозами: экссудат неясной этиологии, опухоли пищеварительного тракта, дыхательной, выделительной, эндокринной систем, женских и мужских половых органов, мезенхимальных опухолей различной локализации.

По материалам 332 (80%) больных установлены правильные диагнозы, подтвержденные клиническими, рентгенологическими и, при возможности, гистологическим методами.

Серозные жидкости 55 (13%) больных содержали клетки с выраженными признаками некроза, что не позволило их оценить. Подобные цитологические данные исключали возможность применения иммуноцитохимических исследований.

Экссудативный материал 27 (7%) больных содержал клетки мезотелия с резко выраженными признаками пролиферации с наличием железистоподобных и солидных структур, что весьма затрудняло дифференциальную цитологическую диагностику. Подобные клеточные изменения являются показанием к применению иммуноцитохимических исследований.

Таким образом, результаты проведенных цитологических исследований серозных жидкостей позволили констатировать, что по материалам 332 (80%) больных установлен правильный диагноз. Серозные жидкости 55 (13%) пациентов содержали некротизированные клетки, которые невозможно было оценить при общепринятой методике окраски, и непригодны для проведения дополнительных исследований. Материал 27 (7%) больных подлежал иммуноцитохимическим исследованиям для уточнения гистогенеза патологического процесса.

## Методические рекомендации по морфологической диагностике и лечению гиперпластических процессов и предрака эндометрия

***Молошок А.А., Бугрей О.В., Гольдина Г.А., Рудич Ю.В., Шеремок Л.В.***

*Областное патологоанатомическое бюро.*
*Областной онкологический диспансер, г. Чернигов*

**Вступление**. Половина случаев развития рака эндометрия в пери и постменопаузе — результат малигнизации гиперпластических процессов. Согласно долгосрочному прогнозу ВОЗ уже через несколько лет в структуре женской онкологической заболеваемости рак эндометрия будет на первом месте в большинстве развитых стран.

**Цель**. Унифицировать метод оценки гиперпластических процессов эндометрия (ГЭ) клиницистами и патологоанатомами с использованием единой классификации его патологических состояний. Дать рекомендации по диагностике и адекватному лечению ГЭ и предрака эндометрия.

**Материалы и методы**. Методические рекомендации разработаны для врачей патологоанатомов и акушеров-гинекологов в соответствии с классификацией ВОЗ (1994 год). Приведены критерии морфологической дифференциальной диагностики гиперплазий эндометрия (ГЭ), (4 категории ГЭ) и признаки атипии эндометриального эпителия. Диагностическим критерием предраковых состояний эндометрия является наличие атипии эпителия желез эндометрия. Атипическая гиперплазия эндометрия — это прогрессирующее моноклональное мутационное повреждение с независимым от гормонального воздействия локальном ростом и называется эндометриальная интраэпителиальная неоплазия (ЭИН), это предрак. В рекомендациях указаны гистологические и иммуногистохимические признаки ЭИН. Задачи диагностики: исключить экстрагенитальную патологию, установить гормонозависимость гиперпластического процесса, использовать специальные методы исследования: УЗИ ОМТ, цитологию, гистероскопию, раздельное диагностическое выскабливание матки с последующим патогистологическим и иммуногистохимическим исследованиями. Согласно приказа № 676 от 31.12.2004 г. даны рекомендации по лечению ГЭ.

**Выводы**. Разработанные нами методические рекомендации унифицируют оценку состояния эндометрия клиницистами и патологоанатомами, рекомендуют адекватное обследование и лечение ГЭ и предрака эндометрия.

## Морфологическая характеристика рака эндометрия

***Молошок А.А., Гольдина Г.А., Рудич Ю.В., Шеремок Л.В., Ерко И.П.***

*Областное патологоанатомическое бюро. Областной онкологический диспансер, г. Чернигов*

**Вступление**. Рак эндометрия занимает первое место среди злокачественных опухолей женской половой сферы.

**Цель**. Проанализировать морфологические варианты рака эндометрия в различных возрастных группах, фоновые заболевания женских половых органов (ЖПО), сопутствующие заболевания, стадии процесса.

**Материал и методы исследования**. Проанализировано 112 историй болезни больных с раком эндометрия за 2010 г, другие заболевания ЖПО и сопутствующая патология.

**Результаты**. Эндометриоидные аденокарциномы наблюдались у 106 больных (90,8%), карциносаркомы у 3 — (2,6%), аденоакантома у 2 — (1,7%), серозный папиллярный рак у 1 — (0,9%). По возрасту пациенты с эндометриоидным раком распределялись: 30-39 — 3; 40-49 — 10; 50-59 — 32; 60-69–40; 70-79 — 20; 80-89 — 1. В возрасте 50-69 — 69,7%, 30-49 л. — 12,3%, 70-89 л. — 19,8%. По степени дифференцировки: G1 — 68 (64,2%); G2 — 31 (29,2%); G3 — 7 (6,6%). Оперированы с I стадией рака 72,6%, II ст. — 17%, Ш ст. — 9,41%, IV ст. — 0,9%. Умерло 13 больных (12,2%) от прогрессирования заболевания в течение 5 лет, 2 больные — от другого заболевания. Другие заболевания ЖПО: фибромиома — 51 (48,1%); кисты яичников — 36 (34%); аденомиоз — 15 (14,1%); ПВИ — 12 (11,3%); по 2 случая фибромы яичника и гидросальпинкса. Среди сопутствующих заболеваний: гипертоническая болезнь — 68 (60,7%), ожирение — 9 (8%), диабет — 7 (6,3%).

**Выводы**. Среди гистологических форм рака эндометрия превалируют эндометриоидные аденокарциномы, чаще в возрасте 50-69л. Преобладающая степень дифференцировки их — G1. Оперируются пациенты с I и II стадиями заболевания. Рак эндометрия чаще сочетается с фибромиомами и кистами яичников. Из сопутствующих заболеваний: гипертоническая болезнь, ожирение, диабет. При этом ожирение и сахарный диабет, наблюдались лишь у 8% и 6,3% пациентов соответственно.

## Індивідуалізація лікування хворих на рак простати за даними патогістологічного дослідження

***Перепьолкіна І.В.***

*Патоморфологічна лабораторія «CSD Health Care», м. Київ*

До основних задач при дослідженні передміхурової залози (ПЗ) відносяться: виявлення злоякісних пухлин, проведення диференційного діагнозу з передпухлинними захворюваннями (гіперпластичними або атрофічними процесами), з інвазією рака сечового міхура, кишечнику та метастазами раку інших локалізації. Для вирішення цих питань на сьогодні широко використовується імуногістохімічне дослідження: виявлення маркерів базальних клітин, білків, що надмірно експресуються клітинами пухлини, органоспецифічних маркерів.

Слід приділяти особливу увагу до матеріалу простатектомії з метою подальшого правильного стадіювання пухлини згідно класифікації TNM, для чого необхідно визначення наступних критеріїв: поширеність пухлини (пухлина займає одну долю або її частину, або розповсюджується на обидві долі), наявність інвазії в капсулу ПЗ, розповсюдження на сім'яні міхурці, оточуючі м'які тканини та інші органи, чистота країв резекції. Основою для цього є правильна розборка первинного операційного матеріалу.

На сьогодні градація рака ПЗ здійснюється за системою Глісона, заснована на оцінці гістологічної будови пухлини, формування залоз, типу росту пухлини відносно строми.

Отримані дані патоморфологічного дослідження (тип пухлини, ступінь її диференціювання, розповсюдженість) у поєднанні з клінічними даними (віком хворого, швидкістю подвоєння рівня ПСА, стадії захворювання) дозволяють обгрунтовано вибрати оптимальний план лікування.

## Дослідження поліморфізму rs3803662 гену LOC643714 у хворих на рак молочної залози

***Поліник С.І., Рибченко Л.А., Бичкова Г.М., Скибан Г.В., Клименко С.В.***

*ДУ «Національний науковий центр радіаційної медицини НАМН України», м. Київ*

Розвиток раку молочної залози (РМЗ) у 5% випадків зумовлений однонуклеотидними поліморфізмами (ОНП) з низькою пенентрантністю.

**Метою дослідження** було визначення частоти носійства ОПН rs3803662 гену LOC643714 у хворих на РМЗ жінок з радіаційним анамнезом та без нього.

**Матеріалом дослідження** слугувало ДНК 72 хворих на РМЗ: 40 ДНК жінок з радіаційно-обумовленим РМЗ (I група) та 32 ДНК пацієнток зі спонтанним РМЗ (II група). Визначення ОПН rs3803662 гену LOC643714 проводили методом полімеразної ланцюгової реакції (ПЛР) в реальному часі на ампліфікаторі LightCycler 480 (Roche, Швейцарія) за наступною програмою: Denaturation ДНК — 95ºC, 10 хв; 45 Cycling–Quantification, які проходили в три етапи 95 ºC 10 с, 60 ºC 10 с, 72 ºC 10 с; Melting Curves проходила також в три етапи 95 ºC 20 с, 40 ºC 20 с,85 ºC 0 с; Cooling — 40 ºC 30 с. Загальний об'єм реакційної суміші складав 20 мкл на реакцію та містив 10,4 мкл води для ПЛР, 1,0 мкл Reagent Mix, 2,0 мкл FastStart DNA Master HybProbe (Roche Diagnostics, Німеччина), 1,6 мкл MgCl2 та 5,0 мкл ДНК.

У хворих I групи гомозиготними носіями дикого алелю C за ОПН rs3817198 гену LOC643714 (генотип C/C) виявилися 45,0% (18 осіб), гетерозиготними (генотип C/T) — 35,0% (14 хворих), гомозиготними носіями мутантного алелю T (генотип T/T) — 20,0% (8 хворих), і відповідало закону Харді-Вайнберга ($\chi 2$=2,57; p=0,11).

У хворих II групи були визначені такі генотипи по поліморфізму rs3803662 гену LOC643714: C/C — 59,4% (19 осіб), C/T — 15,6% (5 хворих), T/T — 25,0% (8 осіб). Розподіл генотипів по поліморфізму rs3803662 гену LOC643714 у даній групі хворих не відповідав закону Харді-Вайнберга ($\chi 2$=13,34; p=0,0003). За адитивною та загальною моделями успадкування не знайдено статистично значимих відмінностей частоти досліджуваного ОПН між групами хворих.

## Цитоморфологічна діагностика пухлинних утворів молочної залози — досвід проведення

***Самкова Л.П., Бензель О.Ю., Поліщук Т.М.***

*Обласний онкологічний диспансер, м. Луцьк*

**Вступ**. Тонкоголкова пункція пухлинних утворів молочної залози (МЗ) з метою одержання цитологічного висновку є малотравматичним і високоінформативним методом в діагностиці раку МЗ і дає можливість в алгоритмі обстежень визначити характер процесу, оптимальну тактику лікування, об'єм оперативного втручання, наявність рецидивів. Достовірність цитологічних досліджень складає 98,4%.

**Мета**. Вивчити діагностичну цінність та якість проведення цитологічних досліджень при патології МЗ.

**Матеріали і методи**. Із заснуванням мамологічного центру (2009 р) всім пацієнтам з показами до цитоморфологічного дослідження проводилась пункційна біопсія (до 12% під контролем УЗД та мамографії). Матеріал достатній для висновку одержано в 88% випадків.

За 7 років нами відстежено результати досліджень пункційного матеріалу від 4306 жінок. З них встановлено: фіброаденом — 2322 (54%) , РМЗ — 1511 (35%), підозр на РМЗ — 384 (9%) і описових заключень — 89 (2%).

**Результати досліджень**. 81% цитологічних результатів звірено з гістологічними заключеннями. Неспівпадіння по характеру процесу складають 1,6% (гіпердіагностика — 1,4%, гіподіагностика — 0,2%). Розходження по морфологічній формі злоякісного процесу зареєстровано в 2,2% випадків.

Критерії злоякісності відповідають певним гістологічним формам цитологічної і гістологічної класифікацій, які характеризуються об'єктивними методологічними розбіжностями, що значно ускладнює співставлення результатів. Разом з тим, чітке дотримання вимог класифікації зводить до мінімуму можливість помилки.

Випадки цитологічної гіпердіагностики, підозр на РМЗ, де гістологічно встановлено доброякісний процес, для відстеження віддалених результатів внесено в електронний облік лабораторії.

**Висновки**. Високий відсоток достовірності цитологічних досліджень 98,4% і їх чутливість (99,8%) свідчать про доцільність їх застосування, як при первинному обстеженні, так і інтраопераційно. Інформативність, простота виконання, точність в визначенні характеру процесу (при умові прицільності взяття матеріалу), підтверджують об'єктивність широкого використання цитоморфологічного методу в діагностиці РМЗ.

## Патоморфоз лейомиом под воздействием прогестинов

***Таранова И.С., Вододюк О.В., Лукьянчук О.В.***

*Одесский национальный медицинский университет, г. Одесса*

Статистически доказано, что частота встречаемости лейомиомы матки варьирует от 20 до 80% среди всех гинекологических заболеваний в позднем репродуктивном и пременопаузальном возрасте. Данная работа указывает на патоморфологические изменения в структуре лейомиомы под воздействием применения прогестинов путем сравнительного анализа гистологических картин удаленных опухолей. С 2013 по 2015 г. на базе клиники ОНМедУ были обследованы и прооперированы 154 женщины с миомой матки, 19 (группа А1) подвергались лечению прогестинами в связи с гиперпластическим процессом эндометрия; остальные 135 (группа А2 ) этому лечению не подвергались. Было проведено сравнительное патоморфологическое исследование удаленных миоматозных узлов. Установлено, что в группе обследованных А1 на неизменном гормональном фоне под воздействием прогестинов наблюдается ряд гистологических признаков, присущих лейомиосаркомам. Во всех случаях отмечалась увеличенная митотическая активность, гиперклеточность и лимфогистоцитарная инфильтрация. Данные изменения соответствуют термину гладкомышечные опухоли с неопределенным злокачественным потенциалом. В то время как в группе А2, без влияния прогестинов, пролиферация клеток опухоли и васкуляризация стромы не наблюдалась. Установлено, что действие прогестинов можно расценивать как фактор увеличивающий ростовой потенциал опухоли , что требует более частого динамического наблюдения пациенток. Лечение гиперпластического процесса эндометрия у женщин при миоме матки требует тщательного выбора метода терапии.

## Молекулярный профиль опухоли — путь к индивидуализации терапии

***Храновская Н.Н.***

*Национальный институт рака, г. Киев*

Прогресс в терапии злокачественных новообразований может быть достигнут только при реализации принципа индивидуализированного лечения. В связи с этим необходим поиск новых схем, режимов химиотерапии, а также мишеней для назначения новых препаратов таргетной терапии, предиктивных биомаркеров. В пределах клинически однородных групп пациентов, опухоли часто характеризуются высокой гетерогенностью течения и ответа на терапию; по-видимому, подобное разнообразие связано с тем, что под видом одного и того же морфологического типа опухолей скрываются несколько разновидностей заболевания, различающихся по своему молекулярному профилю. Помимо рака грудной железы, гетерогенность заболевания как клиническая, так и молекулярная доказана для колоректального рака (КРР), рака поджелудочной железы (РПЖ), рака яичника (РЯ), рака мочевого пузыря (РМП), рака легкого и др. На основе молекулярного анализа предприняты попытки разработать новую классификацию злокачественных опухолей. В результате, выделены четыре подтипа РПЖ: 1.плоскоклеточный (squamous); 2.предшественник панкреатита (pancreatic progenitor); 3.иммуногенный (immunogenic); 4. ошибочно дифференцированный эндокринно-экзокринный (aberrantly differentiated endocrine exocrine). На основе статуса метилирования CpG островков, MSI, мутации гена BRAF, инфильтрации иммунокомпетентными клетками, амплификации генов, метаболических нарушений в опухолевых клетках, маркеров эпителиально-мезенхимального перехода выделены 4 подтипа КРР: CMS 1 (consensus molecular subtypes) MSI+ иммунный; CMS 2 канонический; CMS 3 метаболический; CMS 4 мезенхимальный. Каждый подтип имеет разные показатели выживаемости, и требует разных методов лечения. Предложена молекулярная классификация РЯ: серозная карцинома G1 (мутация KRAS или BRAF); серозная карцинома G2-3 (мутация TP53 >80%, дисфункция BRCA1); эндометриоидная карцинома (мутации CTNNB1, PTEN и PIC3CA, MSI); муцинозная карцинома (мутация KRAS); светлоклеточная карцинома (мутация или потеря гетерозиготности PTEN). Выделены подтипы инвазивного рака мочевого пузыря: люминальный (папиллярная гистология, мутации и транслокации FGFR3), чувствительность к неоадъювантной химиотерапии; P53-зависимый (инфильтрация стромальными фибробластами), устойчивость к неоадъювантной химиотерапии; базальный (плоскоклеточный), чувствительность к неоадъювантной химиотерапии; мезенхимальный (высокий метастатический потенциал).

В ходе молекулярно-генетических исследования получены основы классификации опухолей по молекулярным подтипам, однако для подтверждения результатов требуются дополнительные исследования. Новая классификационная схема может быть применена для разработки подходов к индивидуализации лечения больных злокачественными новообразованиями.

## «Егоїстичний» ген під прицілом: мішені для таргетної терапії

***Шапочка Д.О.***

*Патоморфологічна лабораторія «CSD Health Care», м. Київ*

З часів публікації книги Ричарда Докінза «Егоїстичний ген» пройшло 40 років. В ті ж роки зароджувалась і таргетна терапія, коли Д. Кехлер та С. Мільштейн вперше застосували in vitro антитіла для терапії. А в 1998 році FDA схвалила перший таргетний препарат — герцептин для терапії Her2-позитивного раку молочної залози (РМЗ).

Мішенню в декількох типах раку є рецептор епідермального фактору росту (EGFR). Клітини колоректального раку гіперекспресують EGFR і в 15% випадків чутливі до моноклональних антитіл цетуксімаб і панітумумаб. Резистентність до терапії пов'язана з мутаціями в генах KRAS, NRAS і BRAF.

15% аденокарцином легені мають мутації EGFR, які чутливі до інгібіторів тирозинкіназ (ТКІ) ерлотініб та гефітініб. Ще одним ТКІ є крізотініб. Розроблений для блокування ALK (5–7% пацієнтів), він виявився ефективним і при транслокаціях генів RET, ROS1 та ампліфікації гена CMET, що зустрічаються з частотою 1-2%.

ТКІ (імітініб та ін.) застосовуються також при хронічному мієлолейкозі (ХМЛ) і гастроінтестинальних стромальних пухлинах (ГІСТ). При ХМЛ мішенню є білок BCR-ABL, а при ГІСТ — ген c-kit, різні мутації якого мають різну чутливість до терапії.

Мутації гену c-kit зустрічаються і в меланомах, однак основною мішенню в них є BRAF, інгібітор якого (вемурафеніб)

став першим дійсно ефективним препаратом в боротьбі з меланомою.

Мутації генів BRCA значно підвищують ризик розвитку РМЗ та раку яєчників (РЯ), а чутливість до терапії BRCA-асоційованих пухлин відрізняється від спорадичних і зараз в практику входить перший PARP-інгібітор (олапаріб) для лікування BRCA-асоційованого РЯ.

Наука відкриває все нові мішені для таргетної терапії і молекулярна діагностика є критичною ланкою на шляху до ефективного лікування. Молекулярна лабораторія має працювати спільно з патоморфологічною і при цьому бути повноцінним підрозділом. Різноманітність генетичних змін робить необхідним застосування широкого спектру методів (ПЛР, секвенування, FISH та інші), що вимагає високого професіоналізму персоналу та постійного вдосконалення.

# ЗЛОЯКІСНІ НОВОУТВОРЕННЯ ГОЛОВИ, ШИЇ ТА ЛОРОРГАНІВ

## Питома вага раку серед вузлових утворень щитовидної залози, оперованих в Дніпропетровському міському ендокринологічному центрі

***[1]Брежнєв М.В., [1]Матвєєв К.О., [1]Тютюнов І.В., [1]Чабан Л.І., [1]Чебанов К.О., [1]Баранов І.В.,[2]Завізіон В.Ф., [1]Андрющенко С.В.***

*[1]КЗ «Міська багатопрофільна клінічна лікарня №4 Дніпропетровської обласної Ради»*

*[2]ДЗ «Дніпропетровська медична академія МОЗ України»*

В Дніпропетровській області щороку виявляється більше 200 випадків раку щитовидної залози (РЩЗ). Половина з них оперується в міському ендокринологічному центрі на базі КЗ «Міська багатопрофільна клінічна лікарня №4 Дніпропетровської обласної Ради».

**Мета роботи**. Аналіз хірургічної активності міського ендокринологічного центру.

**Матеріали та методи**. Проаналізовані історії хвороби пацієнтів, оперованих в центрі з приводу вузлових утворень щитовидної залози (ВУЩЗ) з 2006 по 2015 роки.

**Результати**. Прооперовано 4052 хворих, з них жінок 3642 та чоловіків 410. З них з приводу вузлових форм зобу виконано 3156 операцій, з приводу РЩЗ — 896. Серед хворих на РЩЗ з приводу первинного раку оперовано 830 хворих, 66 мали повторні втручання. Високодиференційовані форми РЩЗ були у 92,3%, медулярний рак — у 4,3%, решта хворих (3,4%) мали недиференційований РЩЗ. 27,3% оперованих хворих, що народилися у 1987 — 1992 роках (найближчі 6 років після аварії на ЧАЕС), та 21,6% хворих, що народилися у 1970 — 1986 роках (на момент аварії мали від 0 до 16 років), мали РЩЗ. Всього серед оперованих з приводу ВУЩЗ хворих, які на момент аварії на ЧАЕС були дітьми або народилися протягом найближчих 6 років після неї, рак був у 22,4%. Серед хворих, що народилися у 1950 — 1969 роках частка раку склала 21,8%, а серед тих, що народилися до 1950 року — 24,7%. Серед чоловіків, що народилися після аварії на ЧАЕС частка раку склала 46,7% від усіх ВУЩЗ, в інших вікових групах у чоловіків частка раку склала відповідно 39,4, 35,2 та 42,4%%.

**Висновки**. 1. Хворі, що народилися впродовж найближчих 6 років після аварії на ЧАЕС та мають ВУЩЗ, мають більший ризик встановлення діагнозу РЩЗ, в порівнянні з іншими хворими.

2. Більше шансів встановлення РЩЗ також мають хворі що народилися до 1950 року.

3. Майже кожен другий чоловік з ВУЩЗ має РЩЗ.

## Роль спеціалізованого відділення пухлин голови та шиї у поліпшені лікувальної допомоги онкологічним хворим по Хмельницькій області

***Бриндіков Л.М., Велєв А.М., Золотаревський С.А., Нємой М.В., Алимова М.В.***

*Хмельницький обласний онкологічний диспансер*

В організації допомоги хворим з пухлинами голови та шиї поглиблене вивчення пухлинних процесів данної галузі стало можливим після концентрації хворих у спеціалізованих лікувальних закладах. Так на базі обласного онкологічного диспансеру у січні 1985році було відкрито відділення пухлин голови та шиї на 40 ліжок. Хворі у цьому відділенні на базі онкодиспансеру отримують найбільш оптимальних спеціалізованих і комбінованих методів лікування. У поліклініці надається допомога в день звернення в обсязі амбулаторного обстеження і верифікації діагнозу Лікування призначається комплексно разом з радіологом та хіміотерапевтом. За період з 2001року по 2015 рік спостерігається збільшення числа хворих в поліклінічному кабінеті пухлин голови та шиї. Лікарями відділення ведеться активна профілактика раку голови та шиї. Так, у малій операційній поліклініки проводяться операції по видаленню передракових новоутворень голови та шиї. У відділенні щорічно отримують лікування більше як 700 хворих, а у 2015 році 1066 хв. Середнє перебування в стаціонарі дорівнює в 2015 році 14,4 ліжко-дні, при порівнянні цього показника з 2001 роком (21,3 ліжко-дні) існує тенденція по зменшенню тривалості перебування хворих у відділення. Хірургічна активнісь загальна 70,7% по онкохворих — 63,2%. Верифікація діагнозу у первинних онкохворих складає 98,7% 2015 р. Обсяг хірургічних втручань різни види резекцій гортані тотальні комбіновані та розширені ларінгектомії екстирпації білявушних та підщелепних слинних залоз струмектомій резекцій верхній та нижній щелеп верхньої та нижньої губ з одночасною та відстроченою пластикою дефекту місцевими тканинами. Оцінюючи показники онкозахворювання в ділянці голови та шиї за останні 15 років по Хмельницькій області можемо стверджувати що кількість хворих в майбутньому буде лише збільшуватися, тому максимальну увагу слід приділити кваліфікації отоларингологів стоматологів сімейних лікарів первинної та вторинної ланок.

## Випадок солітарної плазмоцитоми ротоглотки

***Вавілон Н.Є., Золотаревський С.А.***

*Хмельницький обласний онкологічний диспансер*

Солітарна плазмоцитома являється особливою формою мієломної хвороби.

Розрізняють солітарну кісткову та солітарну м'ягкотканинну плазмоцитому. Ізольовані плазмоцитоми складають 5-10% всіх злоякісних плазмоцитом.

Встановлено деяке значення іонізуючої радіації в розвитку захворювання. Існують докази генетичної схильності до розвитку мієломної хвороби.

Клінічна картина залежить від локалізації плазмоцитоми та їх ромірів. Солітарна плазмоцитома частіше являється ранньою стадією множинної мієломи.

Кісткові солітарні плазмоцитоми схильні до генералізації від 1 до 25 років після проведення радикальної терапії.

М'якотканинні солітарні плазмоцитоми можуть локалізуватись в любому органі, переважно в носоглотці, додаткових пазухах носа, верхніх дихальних шляхах. Ці пухлини не супроводжуються плазмоцитарною інфільтрацією кісткового мозку.

Захворювання розпочинається в більш ранньому віці і розвивається повільніше.

У своїй практиці ми спостерігали випадок солітарної плазмоцитоми ротоглотки. Хвора Ю. 27 років звернулась в Хмельницький обласний онкологічний диспансер зі скаргами на незручність в горлі при ковтанні, яка турбувала близько 1 міс. Під час огляду фарингоскопічно виявлено: на слизовій задньої стінки ротоглотки зліва лінійної форми рожевого кольору інфільтрат з гладкою поверхнею 0,5 на 2 см. Детальний огляд інших ЛОР органів органічної патології не виявив. Взято матеріал на пат. гістологічне дослідження. Отримано заключення - плазмоцитома. Змін з боку показників крові та сечі не виявлено. Хвора отримала радикальний курс локальної променевої терапії ( ДГТ ) рвд 2 Гр, свд 50 Гр. Виписана з позитивною динамікою у вигляді регресу пухлин приблизно на

50%. Через 1 міс. під час контрольного огляду ознак росту пухлини немає.

**Висновок**. Знання данної патології важливі не лише лікарям онкологам, але й ЛОР лікарям загальнолікарняної мережі, так як рання діагностика та вчасно проведене лікування може попередити більш загрозливе захворювання, таке як множинна мієлома.

## Діагностика раку щитовидної залози за допомогою тонкоголкової прицільної аспіраційної біопсії

***Венгер О.В., Батюк С.І., Бриндіков Л.М., Закрижевська Т.В.***

*Хмельницький обласний онкологічний диспансер*

Щорічно в Україні реєструється близько трьох тисяч нових випадків раку щитовидної залози (в Хмельницькій області більше 70). Частіше хворіють жінки. В структурі онкозахворюваності населення хвороба посідає десяте рангове місце. Для раннього виявлення раку щитовидної залози використовується тонкоголкова прицільна аспіраційна біопсія (ТІАБ) під контролем УЗД з наступним цитологічним дослідженням. ТІАБ є основним і високо-інформативним методом діагностики раку щитовидної залози. Даний метод кардіально міняє хірургічну тактику лікування хворих з вузловими утвореннями щитовидної залози і чітко визначає об'єм оперативного лікування.

В Хмельницькому обласному онкологічному диспансері за останні два роки (2014-2015 р.р.) було зроблено 1949 пункційних біопсій щитовидної залози. Обстеження проводилось на УЗД сканері Mindray DC-7 з використанням лінійного датчика L 14-6 МГц. ТІАБ проводилась по стандартній методиці з використанням голок 21G (голка від шприця 20 мл.) Покази до ТІАБ були наступні: вузли більше 8мм., наявність нечіткого контуру вузла, неоднорідність будови вузла (наявність мікрокальцинатів в структурі вузла).

Після проведення ТІАБ нами було виявленно:

1) Рак щитовидної залози - 21 хворий (в тому числі папілярні 16, медулярні 3, анапластичний 2).

2) Підозра на рак - 45 хворих.

3) Вузловий зоб з аденоматозною гіперплазією - 138 хворих.

4) Вузловий зоб з В-клітиною метаплазією - 5 хворих.

Всі хворі з цитологічним діагнозом рак щитовидної залози, підозра на рак були прооперовані. Діагноз був підтверджений гістологічно.

ТІАБ є сучасний метод ранньої діагностики раку щитовидної залози, який дає можливість вибрати вірну тактику лікування хворих, що впливає на соціальну адаптацію пацієнта. Чутливість метода в наших дослідженнях склав 98%.

Даний метод повинен використовуватись в протоколах досліджень хворих з вузловими утвореннями щитовидної залози.

## Зміни проліферативної і апоптотичної активності раку щитоподібної залози при неоадювантній хіміо-променевій терапії

***[1]Вінник Ю.О., [1]Горбенко В.М., [2]Васько А.Р., [3]Гаргін В.В.***

*[1]Харківська медична академія післядипломної освіти*

*[2]Львівський національний медичний університет ім. Д.Галицького*

*3Харківський національний медичний університет*

**Актуальність**. Променева терапія, яка практично завжди дає задовільні результати при добре-диференційованих формах раку щитоподібної залози (РЩЗ), не завжди дає добрі результати при низькодиференційованих та недиференційованих формах, що обумовлює розробку більш ефективних методів лікування.

**Мета**. Вивчення наслідків неоадювантної хіміо-променевої терапії (НХПТ) для проліферативних та апоптотичних процесів ракової тканини ЩЗ.

**Матеріали і методи**. Матеріалом для дослідження була тканина ЩЗ з гістологічно підтвердженим РЩЗ. В кожному випадку тканина представлена станом до початку лікування (біопсійний матеріал) та після лікування (операційний матеріал). Було проведено гістологічне, імуногістохімічне та морфометричне дослідження отриманого матеріалу.

**Результати**. Найбільш високі мітотичний індекс і проліферативна активність у первинному (біопсійному) матеріалі виявлені при дослідженні анапластичної карциноми (15,02±1,01). Відносний об'єм клітин з позитивним зафарбуванням Ki67 також найвищий в групі анапластичних карцином (79,56±5,03%). При недиференційованому РЩЗ цитоплазматична і ядерна експресія bcl-2 спостерігалась в 28,57% випадків.

Після проведення НХПТ показники експресії Ki67 показали зниження у всіх групах, але неочікуванно значне зменшення проліферації було виявлено в групі анапластичних карцином ( до 24,12±3,22%). В ході проведеної терапії відмічено і зміни анти-апоптотичного потенціалу пухлини, про що свідчить зміна показника експресії анти-апоптотичного білка bcl-2.

**Висновки**. Застосування неоадювантної хіміо-променевої терапії призводить до значних змін проліферативної активності, мітотичного індексу та анти-апоптотичного потенціалу при низькодиференційованих та недиференційованих формах раку, що є перспективним для подальшого вивчення в світлі їх резистентності до традиційних методів лікування РЩЗ.

## Вплив радіотермометричної індивідуалізації індукційної поліхіміотерапії на тривалість життя хворих зі злоякісними новоутвореннями порожнини рота, ротової та гортанної частини глотки занедбаних стадій

***Воробйов О.М., Шмикова О.В., Воробйов М.О.***

*КУ «Запорізький обласний клінічний онкологічний диспансер» ЗОР*

**Мета роботи**. Порівняти ефективність використання індукційної системної поліхіміотерапії (ПХТ) при застосуванні різних комбінацій хіміопрепаратів та променевої терапії з радіотермометричним контролем (РТМК), як методом індивідуалізації, при лікуванні хворих на місцеворозповсюджений рак слизової порожнини рота, ротової та гортанної частини глотки.

**Матеріали та методи**. Обстежено 214 хворих на рак слизової порожнини рота, ротової та гортанної частини глотки стадії T2-4N0-3M0, які пройшли комплексне лікування з індукційною системною ПХТ з використанням препарату цисплатини (когорта I, n=145) або поліплатиллену (когорта II, n=69) у поєднанні з променевою терапією. У 131 хворого до і після кожного курсу ПХТ досліджувалось температура пухлини та регіонарних лімфовузлів за допомогою радіотермометру РТМ-01-РЕС для визначення тривалості індукційної ПХТ.

**Результати**. Контроль змін температури у пухлині та метастазах дозволив оптимізувати тривалість ПХТ, яка в середньому склала 2,4 курси до початку променевої терапії. При аналізі виживання за Kaplan-Meier на графіку функція кумулятивної долі виживших у II групі достовірно вища ніж у I групі; при цьому медіана виживання у I групі склала 20 міс., а у II — 35 міс. (тривалість дослідження 47 міс.). Крива графіку функції виживання у частини хворих I та II групи, тривалість індукційної ПХТ котрих визначалась за допомогою РТМК, достовірно вища; при цьому медіана виживання в цих когортах склала 24 та 39 міс. відповідно.

**Висновки**. Застосування індукційної системної ПХТ з поліплатилленом при лікуванні хворих з раковими пухлинами порожнини рота, ротової та гортанної частини глотки має переваги перед використанням системної хіміотерапії з цисплатиною, при цьому РТМК дозволяє оптимізувати тривалість індукційної ПХТ та достовірно покращити результати лікування.

# Рак щитоподібної залози — актуальні питання сьогодення (згідно рекомендацій NCCN)

***Галай О.О.***

*Львівський державний онкологічний регіональний лікувально-діагностичний центр*

Згідно аналізу публікацій у PubMed клінічні рекомендації NCCN висвітлюють лікування різних видів раку щитоподібної залози (РЩЗ) і постійно оновлюються:

– При оцінці зразків тонкоголкової аспіраційної біопсії, які є невизначеними, та для допомоги у прийнятті рішення про лікування доцільно використовувати молекулярні діагностичні тести для виявлення індивідуальних мутацій (BRAF V600E, RET/PTC, RAS, PAX8/PPAR).

– Гемітиреоїдектомія є адекватним методом лікування при мінімально інвазивному фолікулярному раку ЩЗ, а також для папілярних мікрокарцином за умови, що пацієнти не були під впливом радіації, немає інших факторів ризику, пухлина □1 см і обмежена ЩЗ, без судинної інвазії.

– На відміну від папілярного або фолікулярного раку, лікування $^{131}$I може бути не ефективним у пацієнтів з гюртлеклітинним раком, тому що лише незначна частина гюртлеклітинних ракових клітин нагромаджує $^{131}$I.

– У пацієнтів, у яких відомо про випадки спадкового медулярного раку ЩЗ, проспективне сімейне обстеження з проведенням тесту на мутацію протоонкогена RET, дозволяє виявити носіїв захворювання задовго до появи клінічних проявів і симптомів. Використання традиційних методів стимуляції секреції кальцитоніну за допомогою пентагастрину або інфузії кальцію більше не рекомендується, оскільки підвищений рівень кальцитоніну є неспецифічним і недостатньо чутливим маркером медулярного РЩЗ.

– Застосування у хворих метастатичним диференційованим РЩЗ традиційної системної ХТ, зокрема доксорубіцину, є мінімально ефективним. На даний час, оцінюються мультитаргетні препарати інгібіторів кінази, та інгібітори мутації BRAF V600E, такі як вемурафеніб і дабрафеніб. Ленватініб і сорафеніб рекомендуються при лікуванні пацієнтів з радіойодрезистентним диференційованим РЩЗ; вандетаніб і кабозантініб — для лікування медулярного раку у пацієнтів з нерезектабельною місцево-поширеною або метастатичною хворобою.

– Переглянуто рекомендовані схеми системної терапії при анапластичному раку ЩЗ. Доцетаксел/доксорубіцин були додані до схем, які можуть бути використані з або без променевої терапії.

– Ад'ювантна дистанційна променева терапія може бути розглянута у пацієнтів з неоперабельною резидуальною пухлиною на шиї, що поширюється на життєво важливі структури і не піддається радіойодтерапії.

Поза тим, рекомендації NCCN не можуть передбачити всі можливі варіанти перебігу захворювання і не призначені замінити клінічну оцінку або індивідуалізацію лікування.

# Післяопераційні ускладнення у хворих на рак слизової порожнини рота і ротоглотки в залежності від типу пластичного закриття ранового дефекту

***[1]Галай О.О., [2]Білинський Б.Т., [1]Бондаренко С.Г., [1]Дуда О.Р., [1]Друзюк О.В., [1]Лудчак В.Ю., [1]Сендега І.М., [2]Сліпецький Р.Р., [2]Стернюк Ю.М., [1]Цьолко Т.Р., [1]Шмідт М.Р.***

*[1]Львівський державний онкологічний регіональний лікувально-діагностичний центр*

*[2]Львівський національний медичний університет ім. Данила Галицького*

**Вступ**. Реконструктивно-пластичні операції, які проводяться у хворих на місцево-поширений рак (МПР) слизової порожнини рота (СПР) і ротоглотки (РГ) не завжди закінчуються бажаним результатом — як в косметичному, так і в функціональному аспекті. Обговорюючи особливості післяопераційного перебігу, в першу чергу мають на увазі високу ймовірність розвитку місцевих ускладнень, які вагомо впливають на кінцевий результат.

**Матеріали та методи**. Проаналізовано результати лікування 124 хворих з МПР СПР і РГ у яких після видалення тканин виникав дефект, який не можна було закрити шляхом простого ушивання рани. В зв'язку з цим їм проведено первинна пластика шкірно-м'язовими або шкірно-жировими клаптями.

**Результати**. У 17 пацієнтів встановлення видалених тканини дна порожнини рота проводили за допомогою артеріалізованого шкірно-м'язового клаптя з включенням великого грудного м'язу. У 11 (64,7%) випадках, клапті зберегли високу стійкість і загоїлися первинним натягом на всьому протязі. В 3 (17,7%) хворих спостерігали розходження швів на незначній ділянці, а в 1 (5,9%) — частковий некроз, який не вплинув на кінцеве загоєння рани (табл.1). Тотальний та субтотальний некроз, внаслідок порушення кровоплину в харчуючій ніжці трансплантата, відзначено у 2 (11,8%) пацієнтів.

У 8 випадках при використанні шкірно-м'язового клаптя з кивальним м'язом післяопераційні ускладнення спостерігалися найчастіше, а саме у 6 (75%) хворих.

**Таблиця. Ускладнення при застосуванні різних типів клаптів**

| Вид пластики | Кількість хворих | Кількість ускладнень | | Тип ускладнення | | | |
|---|---|---|---|---|---|---|---|
| | | абс. | M±m,% | Крайовий некроз (n) | Частковий некроз (n) | Субтотальний некроз (n) | Тотальний некроз (n) |
| A | 17 | 6 | 35,2±11,6 | 3 | 1 | 1 | 1 |
| B | 8 | 6 | 75,0±15,3 | — | 4 | 1 | 1 |
| C | 29 | 12 | 41,4±9,1 | 3 | 7 | 2 | |
| D | 23 | 9 | 39,1±10,2 | 3 | 2 | 2 | 2 |
| E | 6 | 3 | 50,0±20,4 | 2 | 1 | — | — |
| F | 3 | 2 | 66,7±27,2 | 1 | — | 1 | — |
| G | 38 | 22 | 57,9±8,0 | 5 | 13 | 3 | 1 |
| Всього | 124 | 60 | 48,4±4,5 | 17 | 28 | 10 | 5 |

Шкірно-м'язові клапті: A– з включенням великого грудного м'яза, B–з включенням кивального м'яза, C– з включенням підшкірного м'яза;
Шкірно-жирові клапті: D– шийний, E– носо-губний, F– щічний, G– комбінація клаптів

Повне пригоєння шийного клаптя констатовано у 14 з 23 (60,1%) хворих. Він був використаний для пластики дефектів шкіри передньої поверхні шиї у 15 пацієнтів, а у 8 - для закриття значних дефектів щелепно-лицевої області. Субтотальний і тотальний некроз клаптя спостерігали у 4 (17,4%) пацієнтів. У 2 (8,7%) з них при закритті тканин сонного трикутника констатовано порушення кровоплину переважно у дистальних відділах клаптя, що призвело до некрозу шкіри площею від 2 до 4 см$^2$. При цьому зберігся фасціальний шар, що дозволило закрити сформований дефект вільною «острівковою» пластикою за Тіршем.

**Висновки**. Вибір пластичного матеріалу і оптимальне його застосування залежить від конкретної клінічної ситуації, об'єму хірургічного втручання, анатомічного розташування дефекту і його величини, що в свою чергу впливає на виникнення післяопераційних ранових ускладнень у хворих з МПР СПР і РГ.

## Фарингостома як поліетіологічне ускладнення раку гортані та глотки

***[1]Галай О.О., [2]Білинський Б.Т., [2]Лукавецький О.В., [2]Карп С.Ю.***

*[1]Львівський державний онкологічний регіональний лікувально-діагностичний центр*

*[2]Львівський національний медичний університет імені Данила Галицького*

**Вступ**. Рак гортані та глотки характеризується високою агресивністю та значною інвалідизацією пацієнтів. Незважаючи на те, що це пухлини візуальної локалізації, більшість пацієнтів на момент діагностики мають регіонарні (43%) або віддалені метастази (10%). Протягом тривалого часу рак гортані та глотки залишається місцево поширеною хворобою, що виправдовує агресивний лікувальний підхід. Провідним методом для лікування даної когорти пацієнтів є комбінований метод, в якому радикальне хірургічне втручання є ключовим елементом. Близько 2/3 первинних пацієнтів потрапляють до лікувальних закладів з III-IV стадіями захворювання. Така стадійність процесу не дає можливості обмежитись малотравматичними оперативними втручаннями і вимагає застосування розширено-комбінованих операцій, що супроводжуються високою травматичністю, небезпечними післяопераційними ускладненнями такими як фарингостома (ФС). В свою чергу ФС погіршує процеси післяопераційного відновлення та здовжує період реабілітації.

**Матеріали та методи**. Ретроспективний аналіз 30 історій хворіб пацієнтів з ФС після комбінованого лікування раку гортані та глотки за період 2012-2015 р.

**Результати**. Розподіл за статтю серед пацієнтів був наступним — чоловіки 93,3% (n=28), жінки 6,7% (n=2). Середній вік становив 57,2 роки (в межах від 42 до 73 років). Серед пацієнтів 90% (n=27) були затятими курцями та 60% (n=18) зловживали алкоголем. У 80% (n=24) було виявлено хронічну соматичну патологію, що супроводжувалась порушенням обміну речовин (хронічний гастрит, панкреатит, гепатит та цироз печінки). До операції гіпопротеїнемія мала місце у 40% (n=12) хворих. Неоад'ювантна променева терапія перед операцією мала місце у 56,7% (n=17) випадків.

**Висновки**. Фарингостома є одним з основних ускладнень післяопераційного періоду при комбінованому лікування раку гортані та глотки і носить поліетіологічний характер утворення. Врахування всіх анамнестичних факторів у пацієнтів з групи ризику дозволяє індивідуалізувати лікування з метою оптимізації тактики.

## Отсроченная фарингопластика после комбинированного лечения рака гортани и гортаноглотки

***Дубинина В.Г., Москаленко А.М.***

*Одесский национальный медицинский университет*

Известно, что фарингопластика, как реконструктивный этап после предварительно проведенной телегамматерапии (ТГТ) и ларингэктомии, традиционно сопровождается рисками таких послеоперационных осложнений, как несостоятельность швов, гнойно-септические осложнения (ГСО), формированием глоточных свищей и фарингостом, которые по данным разных авторов встречаются у 14 — 46% больных.

**Материал и методы**. Проведен ретроспективный анализ случаев 48 пациентов, пролеченным комбинированным методом по поводу рака гортани и гортаноглотки (I-IV стадии заболевания), которым изначально была проведена ТГТ СОД 60-65 Гр в 2 этапа, а затем была выполнена ларингэктомия. Проведение лучевого лечения по радикальной программе больным с запущенными формами рака было обусловлено их отказом от оперативного лечения после 1 (предоперационного) этапа ТГТ. Необходимость выполнения ларингэктомии больным с начальными стадиями заболевания была обусловлена рецидивом опухоли после её излечения ТГТ по радикальной программе. 19 пациентам ларингэктомия была завершена фарингопластикой местными тканями, а 29 — наложением фарингостомы с отсроченной фарингопластикой местными тканями или лоскутами на питающей ножке в сроки от 3,5 до 6,5 месяцев.

**Результаты**. Из числа больных с первичной пластикой глотки осложнения отмечалась у 5 больных (26,3%), что соответствует данным литературы. Из 29 пациентов, перенесших отсроченную фарингопластику, осложнения были отмечены лишь у 2 (6,9%) пациентов в виде частичной деэпидермизации пересаженного лоскута, которые не сопровождались нарушением целостности просвета глотки

**Выводы**. При комбинированном лечении рака гортаноглотки и гортани, после перенесенной ТГТ по радикальной программе, предпочтительным является выполнение отсроченной фарингопластики.

## Реконструктивно-реабілітаційні оперативні втручання у пацієнтів після радикального лікування раку гортані та глотки

***[1]Дуда О.Р., [2]Сліпецький Р.Р.***

*[1]Львівський державний онкологічний регіональний лікувально-діагностичний центр*

*[2]Львівський національний медичний університет імені Данила Галицького*

**Вступ**. 80% пухлин гортаноглотки переважно діагностуються у III-IV стадії. У таких випадках найкращою тактикою є хірургічне втручання у комбінації із післяопераційною променевою терапією (ПТ) та у окремих випадках хіміотерапією. Об'єм хірургічного втручання передбачає фаринголарингектомію, часто із лімфодисекцією шиї, що унеможливлює одномоментне закриття значного дефекту глотки та шийного відділу стравоходу.

Найбільш типові методи глотково-езофагальної реконструкції — ротація м'язово-шкірних лоскутів (великого грудного; дельтопекторального), інтерпозиція лівих відділів тонкої кишки, вільна пересадка тканин на судинній ніжці (шкірно-фасціальні лоскути з променевої частини передпліччя, передньолатеральної частини стегна), вільна пересадка порожньої кишки — в умовах радикального лікування пацієнтів лімітовані впливом ПТ на мікроциркуляцію тканин шиї. Застосування «філатовського стебля» адаптованого до умов судинного голоду може бути адекватною альтернативою.

**Матеріали і методи**. Нами проаналізовано клінічний випадок реконструкції глотки у пацієнта із запущеним раком

гортані з метастазами у лімфатичні вузли (ЛВ) шиї справа (T3pN2bM0G1), що знаходиться на лікуванні у ЛДОРЛДЦ з 2013 року. Пацієнту завдяки поетапному переміщенню «філатовського стебля» було реконструйовано харчову трубку та відновлено функцію мови шляхом голосового протезування новоствореного каналу.

**Результати**. Пацієнт Б., 45 р. розпочав спеціалізоване лікування у ЛДОРЛДЦ з 2013 р.: проведено неоад'ювантний курс ПТ за схемою РВД 2 Гр, СДВ 40 Гр на ділянку гортані та ЛВ шиї, через 3 тижні радикальне оперативне втручання — ларингектомія, операція Крайля справа (реконструкція глотки і стравоходу за рахунок залишкової слизової). Післяопераційний курс ПТ до СВД 60 Гр. Рана загоїлася без зауважень, що дозволило через 3 місяці провести класичне голосове протезування. Рецидив діагностовано через 20 місяців після початку лікування. Об'єм проведеного втручання — резекція ротоглотки, харчового каналу на шиї, кореня язика, селективна лімфодисекція I-III рівнів зліва — передбачав планове формування оро- та фарингостоми. Через 3 місяці розпочато проведення ряду оперативних втручань з реконструкції та пластики глотки та верхньої третини стравоходу за рахунок поетапного переміщення «філатовського стебля» адаптованого до ішемічного типу кровопостачання. Результат: відновлення харчування per os, встановлення нового голосового протезу. Даних за рецидив станом на 2016 рік не виявлено.

**Висновки**. «Філатовський стебель» може успішно застосовуватися для реконструкції глотки і стравоходу у зоні тканин, що мають знижену регенераційну здатність внаслідок променевої терапії. Водночас дана методика повинна застосовуватися як етап індивідуалізованого лікування пацієнта та враховувати клінічний перебіг захворювання.

## Досвід застосування внутрішньоартеріальної регіонарної поліхіміотерапії в комплексному лікуванні хворих на злоякісні пухлини голови та шиї

***Думанський Ю.В., Нікулін Р.В., Мінаєв О.А., Мінаєв О.О., Ласочко П.С.***

*Донецький національний медичний університет ім. М. Горького, м. Краматорськ*

**Актуальність проблеми**. За даними світової статистики злоякісні пухлини голови та шиї становлять близько 10% у структурі злоякісних пухлин усього організму.

**Мета роботи**. Аналіз і узагальнення результатів застосування внутрішньоартеріальної регіонарної поліхіміотерапії в комплексному лікуванні хворих на злоякісні пухлини голови та шиї.

**Матеріали і методи**. Проведено аналіз історій хвороб 77 пацієнтів на злоякісні пухлини голови та шиї, що проходили лікування в Краматорському онкологічному диспансері з 2010 по 2013 рр. Рак порожнини рота та ротоглотки зустрівся у 21 пацієнта відповідно (по 27,3%), в т.ч. язика 5 (6,5%), піднебінного мигдалика — 8 (10,3%); порожнини носа та приносових пазух — 5 (6,5%), шкіри голови — 3 (3,9%), гортані — 12 (15,6%), гортаноглотки — 7 (9,1%), слинних залоз — 8 (10,3%) пацієнтів. Хворих з початковими стадіями (I-II) було 19 (24,7%), з пізніми (III-IV) — 58 (75,3%). У всіх хворих проведено 174 курси внутрішньоартеріальної поліхіміотерапії (ВАПХТ), з них 97 (62,3%) повторних 48 пацієнтам; 55 (71,4%) осіб отримали комбіноване хіміопроменеве лікування. Курсу хіміотерапії передувала катетеризація зовнішньої сонної артерії або її гілок.

**Результати**. У всіх пацієнтів зафіксована резорбція пухлини щонайменше на 70%. Максимальні темпи регресії спостерігалися після 2 курсів ВАПХТ та курсу променевої терапії. У процесі лікування спостерігали такі ускладнення: тромбування катетеру — у 2 (2,6%), нагноєння післяопераційної рани — у 4 (5,2%), променевий епітеліит — у 50 (64,9%), гематологічні ускладнення (лейкопенія, анемія, тромбоцитопенія) — у 20 (26,0%), виражений реактивний набряк гортані — у 2 (2,6%) осіб, яким була виконана трахеостомія. Один пацієнт загинув внаслідок гострого ішемічного інфаркту головного мозку. Через три роки живі всі пацієнти I-II ст., а серед хворих з III-IV ст. спостерігаються та/або продовжують лікування в КОД 50 пацієнтів.

**Висновки**. Внутрішньоартеріальна регіонарна поліхіміотерапія в поєднанні з променевою терапією є ефективним методом в лікуванні хворих на злоякісні пухлини голови та шиї пізніх стадій. Наведена методика дозволяє досягти задовільнених показників тривалості та якості життя хворих при зниженні загальнотоксичної дії хіміопрепаратів і потребує подальшого вивчення та вдосконалення.

## Кореляційний аналіз позитронно-емісійної томографії з комп'ютерною томографією при діагностиці плоскоклітинного раку ротової порожнини різного рівня диференціювання

***Дядик О.О., Лисак А.В.***

*Національний медичний університет ім. О.О. Богомольця м. Київ*

**Актуальність**. За даними Всесвітньої Організації Охорони Здоров'я (ВООЗ) у 2005 році в світі від пухлин, що вражали ЛОР-органи загинуло приблизно 390000 людей. За інформацією ВООЗ число нових захворювань до 2020 року збільшиться на 50%. Карциноми ЛОР-органів займають 6 місце по частоті виникнення серед усіх пухлин. Більша частина цих пухлин становить плоскоклітинний рак (до 90%). Аденокарциноми, саркоми та пухлини м'яких тканин займають друге місце, на третьому місці рідкісні пухлини даної локалізації.

**Мета**. Провести порівняльну оцінку даних позитронно-емісійної томографії з комп'ютерною томографією (ПЕТ-КТ) та гістологічним, імуногістохімічним дослідженням (ІГХД) при плоскоклітинному раку різного ступеню диференціювання (G1-G3).

**Матеріали та методи**. В роботі, що була виконана на базі патологоанатомічного та діагностичного відділень, задіяні матеріали від 121 пацієнта, які пролікувались в госпіталі Бундесверу м. Ульм у період 01.05.2012 р. по 01.01.2015. Середній вік пацієнтів склав 66 років (від 35 до 95 років), серед них 101 чоловік (83,5%) та 20 жінок (16,5%). Всім пацієнтам було виконано передопераційну ПЕТ-КТ з визначенням SUV (Standardized Uptake Values). В подальшому весь матеріал для визначення рівня диференціювання був класифікований за ANNEROTH et al. (1987) та BRYNE et al. (1992). Крім того, всім пацієнтам було виконано ІГХД із маркерами Ki67, pHH3, CD3, CD20. Нами було визначено залежність між рівнем диференціювання пухлини G1, G2, G3; проліфераційним індексом, кількістю мітозів та Standardized Uptake Values при PET-KT діагностиці. Для запобігання хибних позитивних результатів, при значній запальній реакції, застосовувались ІГХД із маркерами CD3,CD20.

**Результати**. При дослідженні препаратів забарвлених гематоксиліном-еозином та ІГХД було виявлено плоскоклітинний рак G1 у 22 випадку, G2 — у 44 випадках та G3 — у 55випадках. Порівнюючи з PET-KT результатами ми отримали середнє значення для SUV G1-10,8; G2-16,23; G3-21,27.

**Висновок**. Отримані результати свідчать про залежність проліфераційного індексу Ki-67, кількості мітозів у пухлині pHH3 до рівня гістологічного диференціювання пухлини та у свою чергу до стандартизованого значення накопичення (метаболізму) глюкози в тканині пухлин, що дозволяє на дооперційному, діагностичному етапі спрогнозувати рівень злоякісності пухлини у хворих з подальшим вибором тактики ведення хворого та прогнозу захворювання.

## Комбинированное применение классификационных систем TIRADS и TBSRTC для прогнозирования злокачественности узловой тиреоидной патологии

***Караченцев Ю.И., Корчагин Е.П., Гойденко Н.И., Хазиев В.В., Дубовик В.Н., Сазонов М.Е., Герасименко Л.В.***

*ГУ «Институт проблем эндокринной патологии им. В.Я. Данилевского НАМН Украины», г. Харьков*

В мировой клинической практике для классификации узловой патологии щитовидной железы (ЩЖ) и стратификации риска злокачественности применяются специально разработанные системы: TIRADS (Thyroid Imaging Reporting and Data System) — при ультразвуковом исследовании и TBSRTC (The Bethesda System for Reporting Thyroid Cytopathology) — при цитологическом. Сочетанное исследование эхографических и цитологических признаков злокачественности может улучшить точность диагностики, в связи с чем дана оценка эффективности использования комбинации двух классификационных систем — ультразвуковой TIRADS и цитологической TBSRTC.

Приведены данные проспективного исследования 214 больных, оперированных по поводу узловой патологии ЩЖ с анализом и интерпретацией результатов ультразвукового, цитологического и окончательного гистологического исследований.

При сравнении групп TIRADS и TBSRTC получен низкий уровень значимости ($p>0,05$), свидетельствующий об отсутствии различий в прогностической ценности указанных систем. Однако, при сравнении результатов комбинированного применения систем TIRADS и TBSRTC получены высокие уровни значимости ($p<0,05$), указывающие на большую диагностическую эффективность их сочетанного применения. Данное предположение подтверждается и проведенным анализом чувствительности, специфичности и прогностической ценности методов. Так, положительное значение при сочетанном применении ультразвуковой и цитологической систем обладало более высокой чувствительностью (93,2%), чем каждого из тестов в отдельности. Специфичность увеличилась до 96% против 88 и 93% по каждому тесту соответственно. Объединение систем обеспечило более точный индивидуальный прогноз: почти в 90% случаев прогнозируемый злокачественный характер новообразований ЩЖ был установлен на дооперационном этапе. При этом до 98% возросла и прогностическая ценность тестирования на отсутствие злокачественности.

## Використання галектину - 3 у діагностиці вузлових форм захворювань щитоподібної залози

***Кебало Д.І., Пащенко С.М.,Волошина Н.М., Мірошникова Н.П., Юрченко К.Н., Званцева Е.Д.***

*Запорізька медична академія післядипломної освіти*

*Запорізький медичний університет*

Тонкогольна аспіраційна біопсія з цитологічним дослідженням препарату є основним методом диференційної діагностики вузлових утворень щитоподібної залози (ЩЗ). Діагностика фолікулярних пухлин ЩЗ на доопераційному етапі визиває особливі складності, які зв'язані з відсутністю точних цитологічних критеріїв для диференційної діагностики доброякісних і злоякісних захворювань ЩЗ. Доля таких невизначених аспіратів може досягати 30%. Пошук нових методів доопераційної діагностики, дає надії на вирішення питання покращення діагностики раку ЩЗ та зменшити кількість операцій. Один з активно вивчаємих онкомаркерів, який дозволяє диференціювати аденоми ЩЗ і злоякісні пухлини — галектин-3, глікопротеін із сімейства лектинів, являється маркером розвитку неопластичного процесу. Галектини експресуються багатьма епітеліальними і імунними клітинами. Приймають участь у пухлинній прогресії: клітинній адгезії, в процесах проліферації, диференціювання та апоптозу клітин, стимулює ангіогенез, залучений в процеси злоякісної трансформації і метастазування.

**Мета нашого дослідження** — вивчити можливості використання галектину-3 у діагностиці вузлових форм захворювань щитоподібної залози.

Обстежено 198 хворих, які звернулись з вузловими вадами ЩЗ. Усім хворим з вузловими вадами щитоподібної залози була зроблена ТАБ. Встановлено, що при імуноцитохімічному методі обстеження у матеріалах злоякісних пухлин ЩЗ у 90-95% випадків спостерігалась яскрава реакція на галектин -3 при фолікулярному та папілярному раку. При доброякісних пухлинах ця реакція була слабкою, або була відсутня. Таким чином, імуноцитохімічний метод може бути запропонований для диференційній діагностиці між злоякісними та доброякісними пухлинами ЩЗ.

## Прогностичне і предиктивне значення маркерів віруса папіломи людини у пацієнтів з місцевопоширеними карциномами ротової порожнини і ротоглотки

***Ковальов О.О., Рябошапка А.М.***

*ДЗ «Запорізька медична академія післядипломної освіти МОЗ України»*

Незважаючи на те, що майже у 50% хворих рак ротової порожнини асоційований з вірусною інфекцією, предиктивна і прогностична роль маркерів віруса папіломи людини 16/18 типів (ВПЛ) в канцерогенезі цих пухлин вивчена недостатньо.

У 60 пацієнтів з місцевопоширеними (T3-4N1-2M0) карциномами ротової порожнини і ротоглотки у біопсійних зразках з пухлин визначали частоту койлоцитозу, експресію вірусного білка Е6 ВПЛ, білків p16INK4a та p53. Пацієнти отримували комбіноване та комплексне лікування згідно національних стандартів.

У всіх обстежених пацієнтів виявлено одночасну експресію Е6 ВПЛ і p16INK4a, у 37 пацієнтів (61,7%) — білка p53. Койлоцитоз виявлено у 50 пацієнтів (83,3%).

Після комбінованого та комплексного лікування у 11 (18,3%) пацієнтів зареєстровано стабілізацію захворювання, у 25 (41,7%) — часткову відповідь, у 24 (40,0%) — повну відповідь. Медіана загальної виживаності (ЗВ) становила 17 міс., 1-річна ЗВ склала 66,7%, 2-річна — 35%.

Виявлено прямий кореляційний зв'язок експресії p16INK4a ($\rho=0,3$, $p=0,024$) і обернений кореляційний зв'язок експресії p53 ($\rho= -0,3$, $p=0,019$) з безпосереднім ефектом комбінованого лікування. При низькій експресії p16INK4a (2 бали) і високій експресії p53 (4«+») повних відповідей на комбіноване лікування (іХТ з ПТ) не було.

До моделі Кокса пропорційних ризиків було включено категорії T та N, ступінь диференціювання пухлини, експресії p16INK4a, Е6 ВПЛ та p53, частоту койлоцитозу. Найсильнішими і значущими факторами були поширеність первинної пухлини (ВР 2,2, 95% ДІ 1,3 - 3,5, $p = 0,003$) та експресія p53 (ВР 1,3, 95% ДІ 1,1 - 1,7, $p = 0,016$).

Кращий безпосередній ефект комбінованого лікування був асоційований з вищою експресією p16INK4a. Високі показники експресії p53 пов'язані з низькою ефективністю комбінованого лікування. Зроблено висновок, що пацієнтам з експресію p16INK4a на рівні 2 балів і з експресією p53 4«+» на першому етапі доцільно виконувати хірургічне втручання. Експресія p53 є незалежним фактором негативного прогнозу загальної виживаності. Частота койлоцитозу, експресія Е6 ВПЛ 16/18 і p16 INK4a мають обмежене прогностичне значення.

## Папиллярний рак щитовидной железы опыт 30 лет послечернобыльского периода

***Коваленко А.Е., Процык В.С., Таращенко Ю.Н., Солодянникова О.И., Саган Д.Л.***

*ГУ «Институт эндокринологии и обмена веществ им. В.П.Комиссаренко НАМН Украины», г. Киев*

*Национальный институт рака, г. Киев*

Представлены результаты лечения 6429 пациентов с папиллярным раком щитовидной железы за период с 1990 по 2015 гг. Срок наблюдения составил от 1 до 25 лет. Возраст больных ранжировал от 7 до 74 лет. Пациентов женского пола было 5149 (80,1%), мужского — 1280 (19,9%). Дооперационная диагностическая программа была основана на определении онкологической опасности впервые выявленных тиреоидных узлов при помощи ультразвукового и цитологического исследований (чувствительность 97,3%, специфичность 88,5%, диагностическая точность 97,7%). Папиллярные карциномы щитовидной железы, развившиеся в ранний послеаварийный период, отличались агрессивным течением. Распространенные опухоли категории $T_3$ и $T_4$ отмечены в 52,9% наблюдений, регионарное метастазирование $N_{1a}$ и $N_{1b}$ — у 53,9% пациентов. Высокий биологический потенциал злокачественности этих опухолей заставил перейти на радикальную терапевтическую программу. Проведено 5677 (88,3%) тиреоидэктомий, 752 (11,7%) операций органосохраняющего характера, 2022 (31,5%) диссекций шеи. Прецизионная оперативная техника с визаульным мониторингом возвратных гортанных нервов и паращитовидных желез позволила снизить количество осложнений (стойкий ларингеальный парез - 2,1%, стойкий гипопаратиреоз — 0,8%). Повторные операции по поводу резидуальных и рецидивных метастазов выполнены в 8,3% наблюдений. Кумулятивная пятилетняя выживаемость по Каплан-Мейер составила 99,1%, десятилетняя — 98,9%, пятнадцатилетняя — 98,9%.

Риск развития карцином щитовидной железы у лиц пострадавших в детском возрасте в результате аварии на Чернобыльской АЭС сохранится длительное время. Проведение тиреоидного скрининга этой группы населения позволит выявить заболевание на ранних стадиях развития. Дооперационно установленный диагноз предусматривает выполнение тиреоидэктомии, профилактической диссекции центрального отсека, по показаниям модифицированной диссекции боковых отсеков шеи с последующей аблативной терапией радиоактивным йодом.

## Аналіз ефективності хіміопроменевої терапії у хворих на рак ротової порожнини в залежності від рівня експресії імуногістохімічних маркерів

***Коробко Є.В., Процик В.С.***

*Національний інститут раку, м. Київ*

**Вступ**. Щорічно в Україні реєструється більше 2,5 тисяч нових випадків захворювання на рак ротової порожнини (РРП). 47,3% хворих звертаються за медичною допомогою з III–IV стадіями захворювання та потребують проведення комбінованого та комплексного лікування з використанням хіміотерапії. На сьогоднішній день не розроблені чіткі показання до призначення таксановмісної хіміотерапії. Вивчення ІГХ маркерів, таких як бета-тубулін та тау-білок, дозволить на молекулярному рівні обґрунтувати доцільність використання таксанів та отримати кращі результати лікування.

**Матеріал та методи**. Нами проведено лікування 143 хворих на плоскоклітинний РРП II — IV стадій з використанням індукційної хіміотерапії та променевої терапії до СВД 60 Гр за розщепленою методикою. 68 хворих I групи отримували хіміотерапію за схемою TPF (доцетаксел в дозі 75 мг/м$^2$ або паклітаксел в дозі 200 мг/м$^2$, цисплатин 100 мг/м$^2$ та 5-фторурацил 4000 мг/м$^2$), 75 хворих II групи — PF. Проведено порівняння безпосередніх та віддалених результатів комбінованого та комплексного лікування в залежності від обраної схеми ПХТ. Проаналізована гематологічна токсичність проводимої хіміопроменевої терапії та її вплив на якість життя хворих. Проведено ІГХ дослідження з визначенням рівнів експресії β-тубуліна та τ-білка (експресію — та + оцінювали як низьку, а ++ та +++ — як високу) та їх вплив на безпосередні та віддалені результати комбінованого лікування хворих на РРП.

**Результати**. Включення в схему лікування препаратів групи таксани вірогідно покращило показники 5-тирічної виживаності хворих на РРП: 42,65 ± 6,00% у хворих I групи та 30,67 ± 5,32% — у хворих II групи.

Встановлено прогностичне значення імуногістохімічних маркерів на безпосередні та віддалені результати лікування хворих на РРП з використанням таксанів. Так у хворих з низьким рівнем β-тубуліну призначення таксанів на 37,05% частіше приводить до повної регресії пухлини та на 17,23% покращує 5-річну виживаність по відношенню до хворих з високим рівнем експресії.

У хворих з низьким рівнем експресії τ білка призначення таксанів на 43,87% частіше приводить до повної регресії пухлини порівняно з хворими, які мали високий рівень експресії. На віддалені результати лікування рівень експресії τ-білка не впливає.

**Висновки**. Проведення індукційної хіміо- та променевої терапії з використанням таксанів покращує безпосередні та віддалені результати комбінованого та комплексного лікування, не призводячи до значної гематологічної токсичності та погіршення якості життя хворих на РРП. Оцінка рівня експресії імуногістохімічних маркерів допомагає вибрати групу хворих, у яких призначення таксанів дозволить отримати кращі результати та провести функціональнозбережні хірургічні втручання.

## Роль онкомаркерів в лор-онкології

***Костишин І.Д., Романчук В.Р., Гірна Г.А.***

*Івано-Франківський національний медичний університет*

*Івано-Франківський клінічний обласний онкологічний диспансер*

Рак гортані є однією із актуальних і складних проблем в сучасній онкології. 60-70% пацієнтів перебувають в III-IV стадіях захворювання, що є причиною незадовільної ефективності різноманітних методів лікування. На жаль, до цього часу недостатньо опрацьований алгоритм на етапах діагностики, лікування і динамічного спостереження хворих. Одним із шляхів рішення цієї проблеми може бути впровадження в клінічну практику вивчення біологічних тканинних маркерів.

Нами вивчались показники онкомаркерів Ki-67 і ERCC1 двох груп хворих на рак гортані, які в плані комбінованого лікування отримали передопераційну дистанційну гамма терапію. Першу групу склали 28 хворих, які прожили 5 і більше років, другу 32 хворих, виживаність яких менше 5 років. Вік хворих від 34 до 81 року. Особливих відмінностей розподілу за віком між двома групами не виявлено. У двох групах найбільше хворих було із III і IV стадіями (17-19). Статистично значущої відмінності за стадіями захворювання між двома групами не відмічено. Виявлено відмінність за локалізацією раку гортані. Так у першій групі складково-підскладкова локалізація зустрічалася у половини хворих, а в другій лише у 19%. хворих. За формою росту пухлини групи практично не відрізнялись. Гістологічно в першій групі у всіх хворих був зроговілий плоскоклітинний рак, в другій 10% - не зроговілий.

При проведенні аналізу показників онкомаркерів, для 1 групи хворих, не було виявлено статистично значущої зміни показника Ki-67 до опромінення та після опромінення і операції. Така ж картина спостерігалась і у хворих 2 групи (двостороння критична область).

Однак, слід зауважити, що для односторонньої критичної області можна говорити про збільшення (p=0,04) показника Ki-67 у хворих 2 групи, в той же час зміни цього показника для групи хворих 1 групи не виявлено.

Розбіжностей показників ERCC1 в кожні групі в динаміці і між групами не відмічено.

**Висновки**. Складково-підскладкова локалізація раку гортані є найбільш сприятливою. Онкомаркер ERCC1 не є інформативним. Збільшення показника онкомаркера Ki-67 після опромінення може бути прогностичною ознакою, яка свідчить про короткий безрецидивний період і високу ймовірність розвитку рецидиву захворювання. Більш глибоке вивчення онкомаркерів при раку гортані і не тільки, покращить показники ранньої діагностики і лікування.

## Вибір реконструктивної методики у хворих на рак слизової оболонки ретромолярного трикутника

***Кравець О.В., Хлинін О.В., Ситник А.В.***

*КЗ «Черкаський обласний онкологічний диспансер» Черкаської обласної ради*

Хірургічне лікування хворих на рак слизової оболонки ретромолярного трикутника у II-IV стадії вимагає пластичного заміщення дефекту, оскільки загоєння вторинним натягом у цій зоні навіть при невеликих дефектах призводить до грубого рубцювання та розвитку контрактури нижньої щелепи. Залежно від розмірів дефекту ретромолярного трикутника застосовують різні реконструктивні методики.

Метою даного дослідження було вивчення можливостей використання палатинального слизово-окісного клаптя та шкірно-фасціального клаптя надключичної артерії при пластичному заміщенні середніх та великих дефектів ретромолярного трикутника.

Проведено ретроспективний аналіз реконструктивно-відновного лікування 24 пацієнтів на рак слизової оболонки ретромолярного трикутника II-IV стадій, з яких чоловіків — 22 (93,6%), жінок — 2 (6,4%). Вік хворих коливався від 46 до 72 років. Пластичне заміщення дефектів ретромолярного трикутника проводили з урахуванням їх розмірів та локалізації. Палатинальний слизово-окісний клапоть використали для усунення невеликих та середніх дефектів до 20 см 2 у 9 хворих. Шкірно-фасціальний лоскут надключичної артерії був застосований при великих більших 20 см2 дефектах у 15 хворих. Вивчали післяопераційні ускладнення, функціональні результати, а також порушення у донорській зоні.

Нами не відмічено некрозів, інфекційних ускладнень у жодного хворого при пластичному заміщенні дефекту палатинальним слизово-окісним клаптем. Повна епітелізація донорської зони завершилася через 4 тижні. Порушень у місці забору клаптя не було. У випадку пластики шкірно-фасціальним клаптем надключичної артерії некротичних ускладнень не спостерігали. У 3 пацієнтів в донорській зоні мало місце часткове розходження країв післяопераційної рани та загоєння вторинним натягом. Функціональних порушень у місці забору клаптя не відмічали. Харчування через рот відновлено у всіх 24 пацієнтів на 10-12-ту добу. Відкривання рота у повному обсязі досягнуто у всіх хворих.

Застосування палатинального слизово-окісного клаптя та шкірно-фасціального лоскута надключичної артерії дозволяє вирішити проблему пластичного заміщення більшості післяопераційних дефектів ретромолярного трикутника. Відзначено високі показники приживлення клаптів, функціональної реабілітації та мінімальні порушення у донорських зонах.

## Пластичне заміщення половинних дефектів язика з використанням реґіонарних та вільних клатів

***Кравець О.В., Хлинін О.В., Ситник А.В.***

*КЗ «Черкаський обласний онкологічний диспансер» Черкаської обласної ради*

Резекція більше ніж 30% об'єму язика потребує його реконструкції. Більшість хірургів для пластичного заміщення половинних дефектів язика використовують променевий клапоть передпліччя. Роль субментального клаптя не визначена.

У дослідження включені 30 пацієнтів на рак оральної частини язика. У 16 хворих пластичне усунення половинних дефектів язика проведено субментальним клаптем, у 14 — променевим. За віком, статтю, класифікацією TNM обидві групи були зіставні. Виключення склали пацієнти з N2-3 метастазами.

Порівнювали тривалість хірургічного втручання, перебування хворого у стаціонарі, післяопераційні ускладнення, відновлення функції мовлення та ковтання, порушення у донорській зоні. Тривалість операції з використанням субментального клаптя в середньому становила 5 годин 20 хвилин проти 8 годин при застосуванні променевого аутотрансплантата. Термін стаціонарного лікування склав в середньому 15 днів у обох групах пацієнтів. За частотою післяопераційних ускладнень, ступенем відновлення функцій мовлення та ковтання обидві групи були зіставні. Порушень у донорській зоні при заборі субментального клаптя не було. Утворення гіпертрофічних рубців, оніміння тканин передпліччя та тильної поверхні долоні відзначено у більшості хворих після взяття променевого клаптя передпліччя.

Використання субментального клаптя є методом вибору при заміщенні половинних дефектів язика, оскільки забезпечує зіставні з променевим аутотрансплантатом показники функціональної реабілітації, зменшує тривалість хірургічного втручання та мінімізує порушення в донорській зоні.

## Підвищення ефективності діагностики та хірургічного лікування хворих на рак гортані і глотки

***Лукач Е.В., Сережко Ю.О., Клочков Є.І., Діхтярук В.Я., Стрежак В.В., Цимбалюк Є.І.***

*ДУ «Інститут отоларингології ім. проф. О.С. Коломійченка НАМН України» м. Київ*

За даними Національного канцер-реєстру України, серед злоякісних пухлин верхніх дихальних шляхів, рак гортані (РГ) складає від 3 до 5,6 , а рак гортаноглотки (РГГ) — 1,1-1,3%. У первинних хворих на РГ та РГГ Т1- Т2 виявляється у 30-40% та 20% відповідно. З Т3-Т4 — близько 60%.

**Мета дослідження**. Підвищити ефективність діагностики і хірургічного лікування хворих на РГ та РГГ впровадженням методів ендоскопії, способів оперативного втручання і реабілітації.

**Матеріали та методи**. Обстежено та проліковано 289 хворих на РГ (235) та РГГ (54) віком 34-82 років (середній — 59). РГ I (42), II (88), III (84), IV (21) стадій. РГГ II (5), III (27), IV (22) стадій. Гістологічно спостерігався плоскоклітинний рак: зроговілий (56%), незроговілий (32%). Інші (12%): бородавчатий (3), папілярний (2), мікроінвазивний (3), in situ (2) та аденокарцинома. Відеоендоскопія гортані — відеобронхоскоп EVIS Lucera AFI BF-F260 (Olimpus, Японія) при білому світлі та аутолюмінесценції (АЛ).

**Результати роботи**. Морфологічне дослідження показало, що тканини із зони зі слабкою позитивною АЛ істотно частіше відповідють простій гіперплазії багатошарового плоского епітелію, а відсутня при ендоскопії тканинна АЛ відповідає плоскоклітинному раку. Метод АЛ при фібровідеоендоскопії дає чутливість, специфічність та точність — 92,2%, 20% та 79,1% відповідно.

Розроблено та удосконалено способи реконструкції, після видалення пухлини, середнього відділу гортані та глотки при застосуванні аутотрансплантатів, які покращили функціональну реабілітацію та якість життя хворих.

Вдосконалена пластика трахеостоми, яка за несприятливих умов втручання запобігає звуженню та деформації отвору стоми, забезпечує достатнє дихання після ларингектомії.

Таким чином, впровадження АЛ методу ендоскопії, розроблених способів оперативного втручання покращують, як діагностику РГ та РГГ, так і функціональні результати лікування і реабілітації хворих на дану патологію.

## Близькофокусна рентгенотерапія раку шкіри голови (актуальність методу, варіанти фракціонування)

***Лук'янчук О.В., Коротинська Л.В., Савчук Ю.І., Рябченко Н.І., Янович Н.М.***

*Одеський обласний онкологічний диспансер*

За даними Українського канцер-реєстру рак шкіри посідає провідне місце в структурі захворювань і смертності серед основних форм злоякісних новоутворень.

В Одеському регіоні ця патологія перебуває на першому місці.

У лікуванні даної патології провідним методом є променева терапія, зокрема, короткодистанційна рентгенотерапія (КР).

Данний вид лікування здійснюється нами на апараті РУМ-21М.

Протягом останніх 5 років КР отримали 2675 хворих на рак шкіри голови.

Спостерігається порівняльна стабільність частоти даної патології протягом 2011-2015р.р., хоча зберігається тенденція до збільшення числа хворих в порівнянні с попереднім п'ятиріччям.

До визначення разових і сумарних доз підходили диференційовано.

За рекомендаціями ВОЗ від 2008 року, а також з урахуванням літературних даних, нами впроваджені методики променевої терапії із застосуванням великого фракціонування дози (5 фракцій по 8,4 Гр СОД — 42 Гр), та зверхкрупного фракціонування (однократне опромінення СОД — 27,6 Гр).

Методом однократного опромінення за 2014 — 2015 р.р. проліковано 143 пацієнта. 98% хворих, це хворі старше 60 років, з обмеженою рухливою можливістю, яки мають супутні захворювання, інваліди, самотні люди.

В результаті впровадження цих методів лікування в рази зменшилося навантаження на апарат, знизилися експлуатаційні витрати, зменшилась потреба в стаціонарному лікуванні, практично немає видачі листів тимчасової непрацездатності. Ефективність лікування за нашими і літературними даними не відрізняється від стандартного: загоєння раневої поверхні настає через 1 місяць, косметичний ефект добрий, кількість рецидивів 3%.

Перевагою КР є мала травматичність, практична відсутність протипоказань, лікування в амбулаторних умовах, відсутність матеріальних витрат з боку хворого, добрий косметичний результат, відсутність загального радіаційного впливу на хворого через м'яке рентген випромінювання (40-90 кВ), тому КР є оптимальним методом лікування раку шкіри у хворих старше 60 років.

## Целесообразность применения селективной внутриартериальной химиотерапии в сочетании с лучевой терапией при лечении больных со злокачественными новообразованиями орбиты

***Малецкий А.П.***

*ГУ «Институт глазных болезней и тканевой терапии им. В.П.Филатова НАМН Украины», г. Одесса*

**Актуальность**. Хирургическое лечение злокачественных новообразований орбиты (ЗНО)-самостоятельно и в сочетании с телегамматерапией (ТГТ) не всегда приводит к желаемому результату. Мы предположили, что сочетание селективной внутриартериальной химиотерапии (СВАХ) и ТГТ позволит достигнуть более высокого результата лечения ЗНО.

**Цель работы**. Изучить эффективность адъювантной СВАХ (цисплатин) в сочетании с ТГТ у больных со ЗНО.

**Материал**. Анализ проведен у 21 больного (возраст (48,6±13,9) лет). В семи случаях было произведено удаление ЗНО, а затем СВАХ в сочетании с ТГТ, а 14 больным производилась СВАХ в сочетании с ТГТ. СВАХ проводилась путем катетеризации темпоральной артерии (суммарная доза (СД) цисплатина 118,8± 43,8) мг). СД лучевой терапии (45,6±14,9) Гр. Оценка результатов лечения в первой группе больных производилась по наличию или отсутствию рецидивов, а во второй — по степени регрессии опухоли (полная, частичная регрессия и продолженный рост) через 20-25 дней после завершения ТГТ, спустя 4 мес. и более. Сроки наблюдения от 3 до 60 месяцев.

**Результаты**. У 6 из 7 больных первой группы рецидив опухоли отсутствовал, а у одного больного был отмечен рецидив через 12 мес. У больных второй группы во всех случаях был достигнут положительный результат лечения по завершении ТГ Т. У шести больных была отмечена полная регрессия опухоли через 20-25 дней, а у восьми - частичная. Через 3-4 месяца и последующие месяцы (до 6 мес.) у 13 из 14 больных наблюдалась полная регрессия опухоли, а в одном случае - продолженный рост ангиосаркомы орбиты.

Необходимо отметить, что у 14 больных удалось сохранить остроту зрения от 0,1 до 1,0.

**Заключение**. Анализ показал, что применение селективной внутриартериальной химиотерапии (цисплатин) повышает чувствительность опухолевых клеток к лучевой терапии, что способствует активизации резорбции опухоли и достижению более высоких клинического и функционального результатов.

## Трёхлетняя безрецидивная выживаемость больных дифференцированными формами рака щитовидной железы после комбинированного лечения

***Москаленко А.М., Антонюк А.В., Заволока А.В., Ратушненко В.А.***

*Одесский областной онкологический диспансер*

Распространённость рака щитовидной железы (РЩЖ) составляет 0,5-1,5% от всех случаев злокачественных новообразований. Дифференцированные формы составляют до 85% от всех случаев РЩЖ. При лечении дифференцированных форм РЩЖ в настоящее время выполняется как гемитиреоидэктомия, так и тотальная тиреоидэктомия (ТТ) с последующей радиойодтерапией (РИТ). Данное исследование посвящено оценке эффективности комбинированного метода лечения дифференцированного рака щитовидной железы, увеличению безрецидивной выживаемости больных.

**Материал и методы**. Выполнен анализ историй болезни 56 больных с дифференцированными формами РЩЖ, пролеченных комбинированным методом в Одесском областном онкодиспансере в 2010-2015 гг. Пролечено больных: мужчин — 14 (25%), женщин — 42 (75%), с I стадией заболевания — 18 (32,1%), со II — 31 (55,4%), с III — 7 (12,5%). Через 4-6 недель после ТТ все больные получили РИТ в дозе 5250 до 6400 МБк. По окончанию РИТ все больные начали приём L-тироксина в адекватной супрессивной дозе под контролем ТТГ и ТГ. В связи с выявлением при контрольных УЗИ и сцинтиграфии метастазов в лимфоузлы шеи, средостения и лёгкие, 16 больных получили повторные курсы РИТ. 40 больных получили по 1 курсу РИТ, 12 - 2 курса, 2 больных — 3 курса и 2 больных — 4 курса РИТ за 3,5 года.

**Результаты**. В изучаемой группе пациентов летальных случаев не отмечено, наблюдаемая трёхлетняя выживаемость составила 100%. У 1 больной отмечен продолженный рост первичной опухоли, у 4 больных — метастатическое поражение лёгких, что потребовало продолжения специального лечения. Трёхлетняя безрецидивная выживаемость пациентов составила 91,1%

**Выводы**.

1. Выполнение ТТ, в отличие от гемитиреоидэктомии, позволяет использовать I 131 для диагностики рецидива и лечения пациентов.

2. ТТ с последующей РИТ у пациентов с дифференцированными формами рака щитовидной железы является эффектив-

ной и способствует увеличению безрецидивной выживаемости больных.

## Анализ эффективности различных методов лечения рака языка

*[1]Овчаренко Е.П., [2]Мацишевский А.В., [2]Пилипюк Н.В., [1]Рожковская Г.М., [1]Цвиговский В.М., [1]Дорофеева Т.К., [3]Стасюк Ю.В, [1]Мяснянкина А.О.*

*[1]Одесский Национальный Медицинский Университет*

*[2]КУ «Городская клиническая больница №11», г. Одесса*

*[3]ГУ «Институт стоматологии НАМН Украины», г. Одесса*

Мировая значимость проблемы лечения рака языка определяется широким географическим распространением данной патологии, значительным процентом случаев среди опухолей головы и шеи, недостаточной эффективностью традиционных методов лечения.

Целью данной работы является поиск наиболее эффективных методов лечения рака языка на основе сравнения собственных результатов и данных, известных из литературы.

Показана высокая эффективность монолучевой и химиолучевой терапии на ранних стадиях, а также необходимость оперативного лечения при поздних стадиях. 19 больным выполнены реконструктивные пластические операции с помощью кожно-пекторальных лоскутов на сосудистой ножке, а также кожно-мышечных лоскутов.

Увеличение эффективности лечения рака языка представляется возможным за счет усовершенствования традиционных методов, а также сочетания наружного и внутреннего облучения, присоединения СВЧ-гипертермии после криодеструкции, химиотерапии с помощью селективной внутриартериальной катетеризации язычной артерии. Привлекает внимание инновационная разработка Национального Института Рака (г. Киев) по восстановлению противоопухолевого иммунитета с помощью противоопухолевой аутовакцины на основе дендритных клеток.

## Ефективність використання препаратів з антигіпо-ксантною та антиоксидантною дією після тиреоїдектомії

***Пасько А.Я., Скрипко В.Д., Бойко В.В., Скрипко Ю.В.***

*ДВНЗ «Івано-Франківський національний медичний університет»*

**Вступ**. Одним із важливих ускладнень при хірургічному лікуванні хворих на рак щитоподібної залози в післяопераційному періоді являється гіпопаратиреоз, частота якого коливається від 0,5% до 4,8%. Виникаюча при стійких та транзиторних гіпопаратиреозах гіпокальціємія, є частим ускладненням та складає до 63%. Післяопераційній гіпопаратиреоз з більшою ймовірністю виникає у пацієнтів, які перенесли кілька операцій в ділянці шиї або у випадках, коли проводиться тиреоїдектомія в поєднанні з лімфодисекцією. За рахунок значної травматизації відбувається пошкодження чи порушення кровопостачання паращитоподіних залоз (ПЩЗ), що призводить до ішемії та гіпоксії залоз. Таким чином, обґрунтованим є вивчення ефективності призначення препаратів з антиоксидантною та антигіпоксантною дією в післяопераційному періоді хворим, яким проводилось оперативне втручання з приводу захворювань щитоподібної залози.

**Мета**. Покращити результати лікування хворих, яким проводилось оперативне лікування з приводу раку щитоподібної залози, шляхом розробки методів профілактики та комплексного лікування післяопераційного гіпопаратиреозу.

Об'єкт і методи дослідження. В основу дослідження покладено результати комплексного обстеження і лікування 70 осіб з різною патологією ЩЗ, які перебували на стаціонарному лікуванні в хірургічному відділенні Івано-Франківської центральної міської клінічної лікарні та в Івано-Франківському обласному онкологічному диспансері з 2013 по 2016 роки. Серед обстежених хворих було 46 жінок (65,7%; 95% ДІ 53,4-76,7) та 24 чоловіків (34,3%; 95% ДІ 23,3-46,6%). 26 із 70 хворих (37,1%; 95% ДІ 25,9-49,5%) була проведена гемітиреоїдектомія, 16 із 70 хворих (22,9%; 95% ДІ 13,7-34,4%) — субтотальна резекція долі ЩЗ, 14 із 70 хворих (20,0%; 95% ДІ 11,4-31,3%) — тиреоїдектомія, 14 із 70 хворих (20,0%; 95% ДІ 11,4-31,3%) — тиреоїдектомія із центральною та периферичною лімфодисекцією.

В залежності від ведення післяопераційного періоду, хворі з ознаками післяопераційного гіпопаратиреозу були розподілені на 2 групи.

І група хворих отримувала базову терапію в післяопераційному періоді згідно наказу МОЗ України №574 від 05.08.2009., хворі ІІ групи додатково до базової терапії отримували препарат Цитофлавін д/в по 10 мл на 0,9% NaCl 200 мл протягом 7 днів.

Ефективність лікування оцінювали на основі визначення рівнів загального та іонізованого Са, ПТГ, рівнів продуктів окисної модифікації білків (ОМБ), малонового альдегіду, дієнових коньюгатів та ферментів антиоксидантної системи (АОС), яке проводилось на 1-шу, 3-тю і 7-му добу післяопераційного періоду. Всі результати були піддані статистичній обробці за допомогою програми «Statistica 6.0»

**Результати, їх обговорення**. У 53 (75,7%; 95% ДІ 64,0-85,2%) хворих ми відзначили достовірне зниження рівня іонізованого Са і паратгормону на 1-шу добу післяопераційного періоду ($p<0,05$), тобто ми виявили у них ознаки гіпопаратиреозу. Аналізуючи результати лікування хворих 2-ох груп, ми відзначили достовірне підвищення рівнів іонізованого Са і паратгормону тільки у ІІ групі хворих ($p<0,05$), яке відбувалось вже на 3-тю добу лікування, а на 7-му добу рівні даних показників практично у всіх пацієнтів достовірно не відрізнялись від групи норми ($p>0,05$), що пояснюється антигіпоксантним ефектом Цитофлавіну, внаслідок якого покращується оксигенація тканин.На 1-шу добу післяопераційного періоду ми відзначили достовірне підвищення продуктів ОМБ ($p<0,05$) та достовірне зниження ферментів АОС ($p<0,05$) у 2-ох групах хворих у порівнянні з групою норми. У хворих, яким додатково призначали Цитофлавін, дані показники досить швидко поверталися до норми, і на 7-му добу достовірно не відрізнялись від групи норми практично у всіх хворих ($p>0,05$), що пояснюється антиоксидантним ефектом цитофлавіну, в основі якого лежить здатність до підвищення рівнів клітинних антиокидантів за рахунок активного компоненту — бурштинової кислоти.

**Висновки**. Використання в післяопераційному періоді антигіпоксантно-антиоксидантної терапії у пацієнтів після проведеної тиреоїдектомії, є патогенетично обґрунтованим методом лікування в комплексній терапії хворих на післяопераційний гіпопаратиреоз.

## Факторы риска, определяющие выживаемость больных опухолями слезной железы эпителиального генеза

***Полякова С.И.***

*ГУ «Институт ГБ и ТТ им. В.П.Филатова НАМН Украины», г. Одесса*

**Актуальность**. Опухоли слезной железы эпителиального генеза (ОСЖЭГ) рецидивируют и метастазируют в 26-60% случаев. Перерождение плеоморфной аденомы в различные формы рака отмечено в 16,4 — 57,1% случаев.

**Цель исследования**. Изучить клинико-морфологические факторы риска, определяющие выживаемость больных опухолями слезной железы эпителиального генеза.

**Материал и методы**. Анализ выживаемости проведен у 234 пациентов ОСЖЭГ, лечившихся в ГУ «Институт ГБ и ТТ им. В.П.Филатова НАМН Украины», с использованием кокс–регрессионного анализа по А.Вальду и функций выживаемости по методу Каплан-Майера. Сроки наблюдения - от 1 до 435 месяцев.

**Результаты исследования**. Выявлены шесть признаков, позволяющие прогнозировать выживаемость для каждого конкретного больного (статистическая оценка модели высокая: $\chi^2 = 103,5$, p = 0,0000). Установлено, что линейный размер опухоли более 54 мм снижает выживаемость больных в 3,4 раза, наличие аденокарциномы — в 3,0 раза, возраст больного старше 45 лет — в 1,9 раза, рецидив опухоли — в 1,8 раза, мужской пол и поражение кости, определяемое во время операции — в 1,7 раза. Это позволило определить шесть групп риска больных по прогнозу выживаемости: I группа риска — сумма (Σ) HR факторов риска = 0; II группа — Σ HR составляет 1,66 — 1,90; III группа — Σ HR составляет 3,10 — 5,33; IV группа - Σ HR составляет 6,53 — 8,0; V группа — Σ HR сумма всех коэффициентов факторов риска составляет 8,05 — 10,2; VI группа — Σ HR составляет 11,4 — 13,3. При Σ HR всех выявленных прогностических факторов = 13,5, исход заболевания максимально неблагоприятный.

При благоприятном локальном контроле со своевременным выявлением возможного рецидива опухоли шансы на благоприятное течение заболевания с хорошим исходом повышаются.

**Выводы**. Установлены факторы риска плохого жизненного прогноза у больных ОСЖЭГ, к которым отнесены: размер опухоли более 54 мм, гистологический тип опухоли — аденокарцинома, возраст больного более 45 лет, развитие рецидива опухоли, мужской пол больного, поражение кости опухолью.

Определены шесть групп риска больных ОСЖЭГ, позволяющие прогнозировать исход заболевания.

## Гипергомоцистеинемия при раке щитовидной железы: клиническое значение

***Ратушненко В. А., Антонюк А.В., Москаленко А.М.***

*Одесский областной онкологический диспансер*

Гомоцистеин (ГЦ) — серосодержащая аминокислота, является медиатором в метиониновом цикле (промежуточный продукт обмена аминокислот метионина и цистеина), протекающем в клетках. Несмотря на важную роль серосодержащих аминокислот в канцерогенезе, пока еще не найден ответ относительно клинического значения ГЦ при раке щитовидной железы (ЩЖ).

**Цель**. Изучить содержание общего ГЦ в сыворотке крови (СК) при раке ЩЖ и обосновать клиническое значение показателя.

**Объект**. Больные с высокодифференцированным (ВД) раком ЩЖ (фолликулярный и папиллярный рак) — 20 человек; группу сравнения составили пациенты с доброкачественными опухолями (ДО) ЩЖ (фолликулярные аденомы; коллоидный микро — и макрофолликулярный зоб) — 20 человек; в контрольную группу (КГ) вошли практически здоровые лица — 34 человека. Возраст обследуемых от 32 до 59 лет, мужчин — 20 и женщин 54 человека. Учитывая важную роль фолиевой кислоты и Витамина В12 в метаболизме ГЦ, в исследование включены только те пациенты, у которых содержание указанных аналитов было в пределах нормы.

**Методы**. Содержание общего ГЦ в СК определяли в ферментативной циклической реакции, биохимическими наборами Homocysteine FS производства DiaSys Diagnostic Systems GmbH, Germany.

**Результаты**. У практически здоровых лиц уровень общего ГЦ составил 2–13 мкмоль/л; у больных с ДО ЩЖ — 2–15 мкмоль/л; у больных с ВД раком ЩЖ — 21–32 мкмоль/л.

**Обсуждение**. Поскольку метаболизм ГЦ осуществляется в клетках, наличие гипергомоцистеинемии у больных раком ЩЖ (при вполне достаточным уровне фолиевой кислоты и Витамина В12), можно объяснить высвобождением ГЦ из смешанных дисульфидных связей с белками (цитоплазматическими и мембранными), как результат их конформационных перестроек в раковых клетках и последующей «миграцией» свободного ГЦ из поврежденных раковых клеток в кровь. Поэтому в клиническом аспекте гипергомоцистеинемию при новообразованиях ЩЗ можно рассматривать как независимый фактор риска злокачественной трансформации тиреоцитов.

## Ендоскопічний ефект локальної втрати аутолюмінесценції слизової оболонки при раку голосової складки

***Сережко Ю.О., Клочков Є.І., Лукач Е.В.***

*ДУ Інститут отоларингології НАМН України м. Київ*

При люмінесцентному гістологічному дослідженні аутолюмінесценція (АЛ) здорових тканин голосової складки спостерігається в зеленій частині оптичного спектру. Вона є сумарною люмінесценцією її окремих структур. Цитоплазма епітеліоцитів базального і парабазального шарів епітелію слизової оболонки випромінює зелене світло меншої інтенсивності, ніж клітини зовнішнього шару і базальна мембрана епітелію. В зоні ядра епітеліальних клітин люмінесценція відсутня. Волокнисті структури основи слизової оболонки демонструють досить інтенсивну зелену АЛ.

При люмінесцентному морфологічному дослідженні тканин раку гортані було встановлено, що мала місце зелена АЛ волокнистих структур строми пухлини і відсутність свічення клітин ракової паренхіми. Сполучнотканинна строма ракової пухлини демонструвала той же характер та рівні АЛ, які притаманні волокнистим структурам нормальної слизової оболонки. Люмінесценція клітин ракового епітелію була повністю або майже повністю відсутньою. Відсутність АЛ клітин ракової паренхіми на рівні тканини спричиняє ефект локальної втрати АЛ поверхні голосової складки при аутолюмінесцентній ендоскопії.

При екзофітній формі пухлини ростуть в просвіт голосової щілини та поширюються поверхнево в напрямку передньої і задньої комісури. При звичайній ендоскопії у таких випадках спостерігається новоутворення голосової складки з дрібногорбистою поверхнею, що виступає над слизовою оболонкою. Люмінесцентна ендоскопія гортані виявляє негативну АЛ, яка чітко обмежує ділянку раку голосової складки. Спостерігається ендоскопічний ефект локальної відсутності АЛ ушкодженої пухлиною ділянки на тлі позитивної АЛ оточуючої слизової оболонки.

При змішаному екзоендофітному ураженні пухлина, поряд з поширенням по поверхні слизової оболонки, яке пов'язане з руйнуванням та заміщенням нею епітеліального покрову, інфільтрує підепітеліальну ділянку та глибші шари тканини аж до внутрішньої поверхні щитоподібного хряща. Ендоскопічна картина, що спостерігається у таких випадках при звичайній та аутолюмінесцентній ендоскопії, буде відповідати проявам наявного екзофітного компоненту злоякісної пухлини.

Таким чином, використання аутолюмінесцентної ларингоендоскопії додає інформативності ендоскопічному дослідженню, дозволяє більш чітко візуалізувати рак гортані.

## Особливості перебігу та лікування пацієнтів із рідкісними гістологічними формами раку гортані

***Сліпецький Р.Р., Фецич Т.Г.***

*Львівський національний медичний університет імені Данила Галицького*

**Вступ**. Рак гортані (РГ) є другим за частотою раком серед пухлин голови та шиї. Перебіг захворювання при цьому визначається такими незалежними прогностичними факторами як вік, соматичний статус пацієнта, стадія захворювання, а також особливість патоморфологічної будови пухлини. Рідкісні гістологічні форми РГ за даними літератури складають 2-10% усіх випадків та представляють значний інтерес серед науковців.

**Матеріал та методи**. У дослідження включено 1691 випадок РГ з 2005 по 2015 рр., з яких виокремлено 46 рідкісних гістологічних форм РГ (2,7%). За морфо-етіологічними критеріями їх було поділено на 3 групи: група сарком (n=4), пухлини залоз гортані (n=22) та підтипи плоскоклітинного раку (ПР) гортані (n=23). У межах кожної групи виявлено характерні особливості перебігу захворювання та прогностичні фактори відповідно до гістологічної будови.

**Результати**. Верукозний варіант ПР (n=4) характеризувався локальним інвазивним та екзофітним ростом пухлини, розмірами 6,4±2,1 см, ураженням справжніх голосових зв'язок, відсутністю метастазування за час спостереження (6,6 р.) та відповіді на променеву терапію (ПТ); загальна виживаність (ЗВ) склала 4,4±2,2 р. Веретеноклітинний варіант ПР (n=8) асоціювався із значним зловживанням тютюнокурінням (26,3±2,4 сигарети/день) та алкоголем (150,0±20,4 г/день), погіршенням прогнозу при метастазах у регіонарні лімфатичні вузли; ЗВ склала 1,9±0,6 р. Папілярний варіант (n=4) уражав надскладковий відділ гортані (75%) у вигляді плоскоклітинної папіломи з екзофітним характером росту та невеликими розмірами пухлини (1,1±0,2 см); ЗВ=1,7±0,6 р. Найнесприятливішими формами були базалоїдний варіант ПР (n=4; ЗВ=0,8±0,3 р.) та саркома (n=4; ЗВ=0,7±0,4 р.). Варто зазначити, що у групі аденокарцином гортані (n=19) основною скаргою була виражена біль у горлі (79%) у зв'язку із периневральною інвазією; хірургічне лікування достовірно ($p<0,05$) збільшувало локальний контроль та покращувало віддалені результати у порівняні із ПТ; ЗВ = 1,5±0,5 р. При аденокістозному РГ (n=3) пухлина уражала надскладковий (66%) або підскладковий (33%) відділ гортані у вигляді кровоточивої виразки із підслизовим поширенням, характеризувалася пізнім рецидивом у вигляді віддалених гематогенних метастазів; ЗВ = 1,9±1,2 р.

Висновки. Для більшості досліджених пухлин описана кількість випадків у літературі є дуже малою, тому рекомендації щодо перебігу та лікування базуються на дослідженнях «випадок-контроль» та «серії випадків». У випадку виявлення рідкісної форми РГ рекомендовано проводити індивідуалізоване лікування.

## Переваги променевого лікування раку гортані ранніх стадій на лінійному прискорювачі

***[1]Соколовська М.В., [1]Мечев Д.С., [2]Єфремова Н.А., [2]Вінцевич Л.В., [2]Плешков М.Д.***

*[1]Національна медична академія післядипломної освіти імені П.Л. Шупика, м. Київ*

*[2]Київський міський клінічний онкологічний центр*

**Мета дослідження**. Вивчити ефективність променевого лікування хворих на рак гортані I-II стадій на лінійних прискорювачах (ЛП).

**Матеріали та методи**. Проліковано 63 хворих на рак гортані ранніх стадій. Пацієнти віком від 44 до 78 років. I стадія (T1N0M0) діагностована у 12 хворих, II (T2N0M0) — у 51 пацієнта. Рак надскладчастого відділу гортані у 30 хворих, складчастого — у 33. У всіх був морфологічно підтверджений плоскоклітинний рак.

Конформне фотонне опромінення на лінійному прискорювачі ONCOR Impression Plus (Siemens) з енергією випромінювання 6 МеВ отримали 27 пацієнтів. В контрольній групі (36 хворих) опромінення проводилось на гамматерапевтичних апаратах (Рокус-АМ, Тератрон).

Променеве лікування всім хворим здійснювали спліткурсом. РОД = 2–2,3 Гр, 5 разів на тиждень до СОД = 66–70 Гр за два етапи. На I етапі СОД складала 40–44 Гр, 2 тижні перерва, на II етапі СОД = 26–30 Гр.

**Результати**. Радіотерапія в усіх пацієнтів супроводжувалась місцевими променевими реакціями і ушкодженнями. Однак при опроміненні на ЛП променеві зміни достовірно рідше розвивалися на слизовій (острівцевий епітеліїт — 37,0% проти 69,4%) та на шкірі (сухий епідерміт — 3,7% проти 22,2%) і ступінь їх вираженості була меншою, ніж при радіотерапії на гамматерапевтичних апаратах.

Вивчення віддалених результатів радіотерапії хворих показало, що більш ніж на 20% загальне трирічне виживання в досліджуваній групі вище ніж у контрольній (88,89% проти 66,67%). Вищими в досліджуваній групі виявилися і показники одно- та дворічного виживання (на 12–16%).

**Висновки**. Конформне опромінення на лінійному прискорювачі, за рахунок зменшення негативних наслідків на нормальні тканини, дозволяє в повному обсязі підводити до пухлини дози, необхідні для повної ерадикації пухлини.

Ефективність променевого лікування раку гортані I–II стадій на лінійному прискорювачі є вищою в порівнянні із радіотерапією на гамматерапевтичних апаратах.

## Центральна дисекція шиї як достовірний фактор ризику розвитку післяопераційного гіпопаратироїдизму

***Стернюк Ю.М., Березюк М.І., Прихнюк І.О.***

*Львівський національний медичний університет імені Данила Галицького*

Покази до центральної лімфаденектомії (ЛАЕ) шиї, особливо за cN0 папілярних раків щитоподібної залози (ПРЩЗ) надалі залишаються предметом суперечливих дискусій. Основою до такої дискусії є не тільки сумнівна перевага тироїдектомії (ТТ) з центральною ЛАЕ супроти тільки ТТ, а й вища частка операційних ускладнень за операції з центральною ЛАЕ.

**Матеріал та методи**. Обстежено 987 пацієнтів з ПРЩЗ стадії cN0 стосовно виникнення транзиторного і постійного парезів поворотного гортанного нерва (ПГН) та гіпокальцемії (ГК). Клініко-статистичн групи: ТТ (n=344); ТТ + іпсілатеральна центральна ЛАЕ (n=360); ТТ + двобічна центральна ЛАЕ (n=283).

**Отримані результати**. Частка транзиторного парезу ПГН в клініко-статистичній групі ТТ складає 3,2%, в ТТ + однобічна центральна ЛАЕ — 3,7%, ТТ + двобічна центральна ЛАЕ — 5,8%. Відповідно частка постійного парезу ПГН у згаданих групах складає 1,1%, 0,7% та 2,5%. Різниці статистично не достовірні ($P>0,05$).

Частка транзиторного гіпопаратироїдизму в клініко-статистичній групі ТТ складає 26,7%, в ТТ + однобічна центральна ЛАЕ — 36,0%, ТТ + двобічна центральна ЛАЕ — 50,9%. Відповідно частка постійного гіпопаратироїдизму у згаданих групах складає 6,5%, 7,3% та 15,2%. Вірогідне підвищення відмічається в групі пацієнтів ТТ + двобічна центральна ЛАЕ (P□0,001). В групі ТТ + однобічна центральна ЛАЕ різниця не істотна.

Обговорення отриманих результатів та висновки. Проведене дослідження вказує, що операція ТТ + двобічна центральна ЛАЕ представляє собою суттєвий фактор ризику розвитку післяопераційного гіпопаратироїдизму. Для зменшення цього ризику при ПРЩЗ за стадії cN0 доцільно обмежитись однобічною центральною ЛАЕ. Двобічну центральну ЛАЕ доцільно проводити лише за субопераційного підтвердження метастатичного ураження центральної групи лімфатичних вузлів.

## Виникнення орофарингоезофагальних дефектів після онкохірургічного втручання в шийному відділі дихальних та стравопровідних шляхів

***Стрежак В.В.***

*ДУ «Інститут отоларингології ім. проф. О.С. Коломійченка НАМН України», м. Київ*

**Вступ**. Орофарингоезофагальні дефекти (ОФЕД) в шийному відділі дихальних та стравопровідних шляхів, як правило виникають після пошкодження їх стінок і пов'язані в першу чергу з онкохірургічними втручаннями (ларингектомії, резекції гортані, фаринготомії з видаленням пухлин та ін.). Також пошкодження стінок в шийному відділі дихальних та стравопровідних шляхів може відбуватись внаслідок пухлинного росту, запальних процесів, застосування методів консервативного лікування, таких як променева терапія, хіміотерапія та їх комбінації. Можливі і інші чинники які потребують дослідження.

В світовій літературі вони зустрічаються під різними назвами такими, як фаринго-шкіряні фістули або післяопераційні слинні фістули, які після ларингектомії зустрічаються за даними літератури в 2–65% випадків. Після спонтанно утвореної фістули більш, як у 50% випадків може утворитись стійка слизово-шкіряна фарингостома, яка значно погіршує якість життя хворих.

**Мета дослідження**. Вивчити вплив попереднього спеціального лікування на утворення в післяопераційному періоді орофарингоезофагальних дефектів (ОФЕД) в шийному відділі стравопровідних шляхів.

**Матеріали та методи**. Досліджувались безпосередні та віддалені результати перебігу хвороби в групі ларингектомованих хворих, оскільки серед них спостерігається абсолютна більшість як планових так спонтанних ОФЕД.

Вивчені результати лікування 100 хворих, яким була проведена операція — ларингектомія у відділі онкопатології ЛОР-органів в 2013–2014 роках . В першу групу дослідження увійшли результати лікування хворих, яким під час ларингектомії сформований плановий ОФЕД шийного відділу стравопровідних шляхів (53 хворих) .В другу увійшли результати лікування хворих, у яких після ларингектомії сформувався спонтанний ОФЕД шийного відділу стравохідних шляхів (47 хворих).

**Результати**. Найчастіше спонтанні ОФЕД утворюються у хворих, які попередньо перед ларингектомією отримували повні курси променевого та комбінованого лікування, яке включало опромінення та хіміотерапію (35/47, 74,5%), в той час коли у групі без попереднього спецлікування спонтанні ОФЕД утворились тільки у 2-х хворих (2/47; 4,3%) з статистично значимою різницею ($p<0,05$). Відповідно з цими даними проводилось планове формування ОФЕД, яке в зону ризику включило 36 хворих (36/53; 67,9%) після променевого самостійного та комбінованого лікування.

## Хірургічні підходи лікування пухлин слинних залоз

***Цьолко Т.Р.***

*Львівський державний онкологічний регіональний лікувально-діагностичний центр*

**Вступ**. Пухлини слинних залоз складають від 0.5 до 1.5% усіх пухлин людини і можуть зустрічатись у будь-якому віці, але найчастіше їх виявляють у 40-60 років. Не зважаючи на те, що вперше описані такі новоутворення ще у 1793 році, проте до сьогодні нема однозначності у виборі тактики лікування даного захворювання. Метою цієї роботи є спроба визначити адекватні методи хірургічного лікування для різних типів пухлин слинних залоз.

**Матеріали та методи**. Проаналізовані результати лікування хворих за 2013-2015 роки. Так в 2013 р. отримали хірургічне лікування 61 пацієнт (привушна залоза - 48, підщелепна — 11, малі слинні залози — 2), в 2014 — 49 (привушна залоза - 39, підщелепна — 8, малі слинні залози — 2). З них 5 (в 2013) та 6 (в 2014) були оперовані з рецидивом хвороби.

**Результати**. Основні гістологічні форми: плеоморфна аденома виявлена в 45 випадках, плоскоклітинна карцинома — 20, аденолімфоми-12,аденокарцинома—8,цистаденоїдніийрак—3. Були також і рідкісні гістологічні форми — саркома з дендритних клітин, світло клітинна карцинома, міоепітеліальний рак, негоджкінська лімфома та ін. Хірургічне лікування проводилось в різних об'ємах: видалення пухлин в 59, резекція слинної залози 13, субтотальна паротидектомія, паротидектомія 16. При потребі виконувались різні види лімфодисекцій. В 3 випадках була проведена резекція нижньої щелепи, в одному верхньої щелепи, в 1 випадку пухлина видалялась з парафаренгіального простору, і 1 хворому виконана пластика лицевого нерву використовуючи n. accesorius. Інтраопераційна візуалізація лицевого нерву проводилась з використанням голкового електростимулятора. Оцінка віддалених результатів: рецидиви після видалення пухлин склали 14,2%, після резекції залози — 6,8%. Візуалізація лицевого нерва дозволяє попередити травматичні парези.

**Висновки**. Наші дослідження підтвердили думку про те, що будь-які пухлини привушної слинної залози повинні лікуватись в спеціалізованому центрі, де досвідчений хірург може виконати адекватну операцію - з візуалізацією всіх гілок лицевого нерву і дотриманням правил абластики. Це дозволяє зменшити частоту рецидивів та досягнути бажаного функціонального та косметичного результату.

## Радиомодификация химиолучевой терапии при лечении слизистой ротоглотки

***Яценко Л.Д., Евтушенко О.И., Паламарчук В.В.***

*Национальная медицинская академия последипломного образования им. П.Л.Шупика, г. Киев*

*Национальный институт рака*

ГУ «Институт отоларингологии им. проф. А.С.Коломийченка НАМН Украины», г. Киев

Одним из ведущих методов лечения онкологических больных слизистой полости рта и ротоглотки — является химиолучевая терапия. Особенно актуально проведение данного вида лечения у лиц с III — IV стадией развития опухолевого процесса, численность которых достигает 70%. У больных с IV стадией химиолучевая терапия является единственным методом воздействия на оухолевый процесс.

Неудовлетворительные результаты лучевой терапии связаны, как с распространенностью опухолевого процесса у больных не подлежащих оперативному лечению, так и с относительно невысокой радиочувствительностью. Одним из возможных направлений повышения эффективности лучевой терапии является использование способов и средств, позволяющих расширить радиотерапевтический потенциал, т. е. селективно усилить повреждение опухоли и снизить радиопоражаемость нормальных тканей.

Вопросы радиомодификации обсуждаются на протяжении многих лет и в настоящее время сформулированы как проблема управления радиочувствительностью или более точно — управление тканевыми реакциями на облучение.

Эффективность действия её зависит не от последовательности воздействий, а от степени селективности на опухоль, что приводит в конечном счете к избирательному усилению противоопухолевого эффекта путем либо аддитивности, либо синергизма, либо потенцирования, поэтому необходим постоянный поиск эффективных схем и режимов современного лечения.

Нами были разработаны дозы, режимы и схемы проведения радиохимиотерапии. Лучевая терапия проводилась по общепринятой методике. Радиомодификацию осуществляли при помощи двух препаратов - центуксимаба и цисплатины. Цетуксимаб вводили в дозе 400 мг/м2 за 7 дней до проведения лучевой терапии и по 250 мг/м2 еженедельно. На 10 сутки параллельно с действием цетуксимаба вводили цисплатину по 20 мг/м2 с 10 по15 день.

Механизм действия цетуксимаба заключался в прекращении подачи сигнала к ядру клетки, что способствовало угнетению пролиферации, ангеогенеза, усилению апоптоза опухолевых клеток и повышению чувствительности к лучевой терапии. Сочетаное применение цетуксимаба, цисплатины и лучевой терапии приводит к летальному и сублетальному воздействию на опухолевые клетки. Разрушающему лучевому воздействию подвергаются найболее активные опухолевые клетки, способные к метастазированию.

Таким образом, использование современного таргетного препарата цетуксимаба в сочетании с цисплатиной целесообразно применять при химиолучевой терапии в качестве модификаторов.

## Експресія маркерних білків епітеліальних стовбурових і прогеніторних клітин при захворюванні на рак порожнини рота

*[1]Процик В.С., [1]Грабовий О.М., [2]Кірєєва С.С., [2]Юрченко Н.П., [2]Першко Н.Ю.*

*[1]Національний інститут раку, м. Київ*

*[2]ІПКК НАН України, м. Київ*

Досліджували експресію маркерних білків епітеліальних стовбурових і прогеніторних клітин епітелію слизової порожнини рота:CD44, ALDH1,CK5/14, p63 у плоскоклітинному раку порожнини рота на всіх стадіях гістопатологічної прогресії, до та після лікування.

**Матеріал та методи**: 1 група-біопсії нормальної слизової (10 спост., ч., 32–68 р., не палили, матеріал суд-мед. експ.); 2 група — біопсії пухлини та слизової на відстані від пухлини до лікування (13 спост., ч., 43–79 р., хворі на рак ротової порожнини); 3 група -біопсії первинної пухлини до лікування та операційний матеріал пухлини після лікування (базова променева терапія та хіміотерапія) від цих же хворих (13 спост., ч., 40–70 р.). Експресія оцінювалась за допомогою моноклональних технологій. Імуногістохімічні реакції оцінювали за допомогою індексу мічення клітин (ІМ%); визначали гістотопографію мічених клітин та ІМ(%) у клітинних шарах епітелію слизової та у пухлині в залежності від гістопатологічних змін у слизовій, клінічної стадії хвороби (TNM), рівня диференціювання пухлини та після терапії.

У слизовій (морфологічної норма) експресія білків CD44, ALDH1, CK5/14, p63 реєструється у найбільшому відсотку клітин базального шару епітелію (коливання ІМ(%),базальний шар,26,0%-63,0%; супрабазальні шари 0,0–7,6%), що свідчить про нормальні процеси диференціювання. У слизовій на відстані від сформованого плоскоклітинного раку визначено експресію маркерних білків CD44, ALDH1, CK5/14, p63 у невластивих для норми клітинах супрабазальних шарів, частка яких зростала у диплазіях, Ca in situ та на межі інвазії плоскоклітинному раку 1-го ступеню та у первинній пухлині. Це свідчить про участь клітин, які експресують маркерні білки стовбурових/прогеніторних клітин, у формуванні трансформованого фенотипу. Після терапії відмічено суттєве збереження субпопуляцій пухлинних клітин з фенотипом стовбурових клітин CD44+, ALDH1+, CK5/14+, p63+. Отримані результати свідчать про резистентність клітин з фенотипом CD44+, ALDH1+, CK5/14+, p63+ до сучасних схем терапії раку порожнини рота, що потребує розробки таргетної терапії.

## Селективна шийна лімфодисекція із збереженням нервово-судинних структур в зоні кивального м'яза

*Процик В.С., Трембач О.М., Коробко Є.В.*

*Національний інститут раку, м. Київ*

**Актуальність**. При проведенні шийних лімфодисекцій грудинно-ключично-соскоподібний м'яз повністю виділяється із фаціального ложа на протязі операційної рани. Це призводить до порушення як інервації, так і кровопостачання та рубцевої деформації.

**Матеріали та методи**. Для збереження нервово-судинних структур в зоні кивального м'яза при проведенні селективної шийної лімфодисекції запропонований хірургічний доступ до регіонарних лімфатичних вузлів (ЛВ), який не потребує повного оголення кивального м'язу і відокремлення його від шкіри по зовнішньо-задньому краю.

Хірургічне втручання виконувалось наступним чином: розтин шкіри проводили по передньому краю кивального м'язу від соскоподібного відростку до надключичної ділянки, розтинали підшкірний м'яз шиї на цьому рівні. Відсепаровували шкірний клапоть допереду – до середньої лінії шиї. Виділяли передньо-нижню поверхню грудинно-ключично-соскоподібного м'язу на протязі розтину шкіри. Під мобілізований кивальний м'яз підводили крючок Фарабефа та відводили його латерально та зовні. Таким чином, утворювався широкий доступ до шийних ЛВ II A, II B, III та V A рівнів. Видаляли клітковину та ЛВ цих рівнів до переднього краю грудинно-ключично-соскоподібного м'язу. В подальшому видаляли клітковину та ЛВ I A, I B груп та медіальну частину II A і III груп, які знаходяться попереду від кивального м'яза. Операцію завершували ушиванням шкіри з підведенням активного дренажу типу «гармошка».

За даною методикою проведені селективні шийні лімфодисекції у 19 хворих на рак язика з N1 одночасно з видаленням первинної пухлини. При спостереженні хворих на протязі 18 місяців регіонарні рецидиви не виявлені.

**Висновок**. Запропонований метод селективної шийної лімфодисекції мало травматичний, не призводить до ускладнень, забезпечує достатній доступ до ЛВ II A, II B, III та V A рівнів та сприяє збереженню функції кивального м'язу.

## Морфометричні параметри неоглотки після ларингектомії у чоловіків різних конституційних типів

*Феджага І.П., Костюк О.Г., Сережко Ю.О., Логаніхіна К.Ю., Хмарський О.В., Палада С.І., Малащук К.О.*

*Вінницький обласний клінічний онкологічний диспансер*

*Вінницький національний медичний університет ім. М.І.Пирогова м. Вінниця*

Рак гортані є найбільш поширеним онкологічним захворюванням ЛОР-органів, яке найчастіше спостерігається у чоловіків в віці 35-60 років. В Україні, III-IV стадії раку гортані складають від 45 до 70% пацієнтів, більшість з яких потребують виконання ларингектомії. З допомогою комп'ютерної томографії нами проведене вивчення морфометричних параметрів шиї та гортанної частини глотки у чоловіків різних конституційних типів з раком гортані перед операцією та після ларингектомії. Найбільш виражене зменшення розмірів неоглотки після ларингектомії виявлене у чоловіків з ектоморфним соматотипом, що в ряді випадків за даними (Mclean et al., 2012) супроводжується явищами дисфагії. З метою профілактики післяопераційного звуження ГЧГ нами запропонована методика формування неоглотки, суть якої полягає у Т-подібному ушиванні дефекту глотки після видалення гортані з перевагою поперечної частини Т-подібного шва у доліхоморфних чоловіків із визначеним соматотипом за методикою Хіт-Картера. Методика застосована у 18 пацієнтів, в яких при проведенні морфометричних досліджень встановлено їх збільшення на 20-30% в порівнянні із застосуванням стандартної методики ушивання неоглотки учоловіків доліхоморфного соматотипу, що дозволяє профілактувати

# ТОРАКАЛЬНА ОНКОЛОГІЯ

## Малоинвазивная хирургия рака пищевода

***Байдо С.В., Винницкая А.Б., Голуб Д.А., Опарин А.С.***

*LISOD — Больница израильской онкологии, г. Киев*

**Цель**. Поделиться нашим опытом малоинвазивных операций при раке пищевода (РП). Ввиду особенностей анатомии пищевода, который большей своей частью расположен в грудной полости, тораколапаротомический доступ является намного более травматичным нежели использование лапаро- и торакоскопии.

**Методы**. С 2011 года нами выполнено 18 операций при РП. По локализации рака: желудочно-пищеводный переход — 6 (33,3%), пищевод — 4 (22,2%), кардиальный отдел желудка — 3(16,7%), комбинированной локализации — 5 (27,8%). Нами проведено 6 (33,3%) торакоскопических операций на пищеводе, остальные 12 (66,7%) — лапароскопически трансхиатальным доступом. На реконструктивном этапе выполнено 8(44,4%) эзофагоэнтеростомий по Ру с использованием циркулярного степплера, 5 (27,8%) пластик пищевода толстокишечным трансплантатом и 5 (27,8%) эзофагогастростомий с использованием линейного степплера.

**Результаты**. Средний возраст пациентов составил 60 (44-74) лет, среди них 5 (27,8%) женщин и 13 (72,2%) мужчин. Среднее время операции — 383 (280-560) минуты; интраоперационная кровопотеря — 100 (50-300) мл. Послеоперационное пребывание пациента в стационаре — 10 (7-26) суток. Объем лимфодиссекции составлял в среднем 29 (7-60) лимфоузлов.

**Выводы**. Использование малоинвазивных операций при раке пищевода позволяет сократить время послеоперационного пребывания пациентов в стационаре, уменьшить болевой синдром, а также частоту раневых осложнений. На ряду с этим лапаро- и торакоскопические доступы позволяют добиться R0 края резекции и в полном объеме провести лимфодиссекцию.

## Сывороточный уровень VEGF как маркер прогноза у больных раком легкого

***Басилайшвили С.Ю., Стариков В.И., Трунов Г.В.***

*Харьковский национальный медицинский университет*

**Введение**. Рак легкого (РЛ) является наиболее распространенной опухолью, которая длительное время остается основной причиной смерти среди онкологических заболеваний. На сегодня недостаточно изучены прогностические факторы для прогноза эффективности лечения и выживаемости больных РЛ.

**Цель работы** — выяснить возможную связь между содержанием маркера ангиогенеза VEGF в сыворотке крови больных немелкоклеточным раком легкого (НМРЛ) и прогнозом выживаемости больных.

**Материалы и методы**. Обследовано 97 больных НМРЛ 3А стадии в возрасте 40–72 года. Больные распределены на две группы: контрольная (50 больных) и исследуемая (47 больных). Проведено общее клиническое, морфологическое и рентгенологическое обследование всех больных. Содержание VEGF у больных исследуемой группы определяли методом иммуноферментного анализа с использованием стандартных наборов «Вектор-Бест» (Россия). Больные контрольной группы изучены ретроспективно, им выполнялись радикальные операции и проводилось 4 курса полихимиотерапии по схеме EP. Больным исследуемой группы также выполнялись радикальные операции, с последующей химиотерапией по предложенной нами методике. Определяли уровень онкомаркера VEGF в крови больного до операции (VEGF 1) и через месяц после операции (VEGF 2). Рост VEGF после операции являлся плохим прогностическим фактором. Затем вычисляли коэффициент соотношения К = VEGF 2 / VEGF 1 и по его значению выбирали режимы адъювантной полихимиотерапии (Патент на полезную модель №101212). При значении К<0,7 назначают курс полихимиотерапии по схеме этопозид + цисплатина, а при значении К>0,7 — по схеме доцетаксел + гемцитабин.

**Результаты**. Исходный уровень содержания сывороточного VEGF был повышенным у 75,6% больных. Однолетняя выживаемость в контрольной группе составила — 58%, в исследуемой — 74,5%. Трехлетняя выживаемость составила в контрольной группе 46%, в исследуемой — 61,7%.

**Выводы**. Предложенный нами метод позволил спрогнозировать эффективность химиотерапии и повысить выживаемость больных исследуемой группы.

## Современные эндоскопические методики в диагностике пищевода Барретта

***[1]Биленко Е.Д., [2]Биленко А.А., [2]Машуков А.А., [2]Згура А.Н.***

*[1]ООО Медицинский центр «МЕДИКАП», г. Одесса*

*[2]КУ Одесский областной онкологический диспансер*

**Вступление**. Пищевод Барретта (ПБ) является одним из предраковых состояний пищевода. По данным статистики частота развития аденокарцином пищевода составляет 5–13% у больных ПБ. Использование традиционных клинических, эндоскопических методов диагностики не привели к улучшению диагностики этого заболевания. Одним из современных методов эндоскопической диагностики, позволяющих рассчитывать на улучшение диагностики ПБ, а, следовательно, и ранних форм рака пищевода, является видеоэндоскопия с использованием NBI технологии (узкоспектральная визуализация изображения).

**Целью** нашего исследования явилось изучение диагностических возможностей NBI эндоскопии в выявлении ПБ.

**Материалы и методы**. Нами проведен ретроспективный анализ протоколов и видеоархива эндоскопических исследований у больных гастроэзофагеальной рефлюксной болезни (ГЭРБ). При этом использовались видеоэндоскопы фирмы «Olympus» CV-160 и CV-170 OPTERA. С 2010 по 2015 гг. традиционное эндоскопическое исследование в белом свете позволило выявить ГЭРБ у 214пациентов, у 198 больных ГЭРБ диагностирована с использованием NBI технологии. В первой группе больных ПБ был выявлен у 14 (6,5%), во второй — у 23 (11,6%) пациентов. Диагноз ПБ был подтвержден данными патоморфологического исследования (наличие метаплазии эпителия по кишечному типу).

**Полученные результаты**. Стандартное эндоскопическое исследование не всегда позволяет четко визуализировать характер и степень выраженности изменений макроскопической картины, а, следовательно, прицельно взять биопсию. Сопоставление данных эндоскопии с результатами биопсии выявило общую точность метода 68,3%. Осмотр в режиме NBI предоставляет ряд преимуществ: возможность изучить микроархитектонику слизистой оболочки пищевода, оценить степень цилиндроклеточной метаплазии, изучить сосудистый рисунок в поверхностном слое слизистой пищевода, что обеспечивает возможность дифференциальной диагностики ПБ и рака пищевода. Возможность прицельной биопсии в режиме NBI повысила общую точность исследования до 85,5%.

**Вывод**. Таким образом, использование NBI видеоэндоскопии с прицельной биопсией повышает эффективность выявления ПБ (общая точность 85,5%). Что неизбежно отразится на результатах лечения как этого заболевания, так рака пищевода.

## Фибробронхоскопическое исследование в свете изучения гистогенеза рака легкого

***Болгова Л.С., Супрун Г.И.***

*Национальный институт рака, г. Киев*

Раскрытие вопросов гистогенеза рака легкого может способствовать более рациональному подходу не только к лечению, определению прогноза, но и разработке профилактического направления в онкопульмонологии.

Настоящее исследование направлено на изучение характера роста раковой опухоли по отношению к слизистой оболочке бронхиального дерева, что может уточнить некоторые аспекты гистогенеза.

Проведено фибробронхоскопическое исследование 26 больных РЛ в возрасте от 50 до 79 лет. Чаще всего пациенты были в возрастной группе от 60 до 70 лет. Мужчин было 18 (69%), женщин — 8 (31%).

Все наблюдения верифицированы гистологическим методом. Плоскоклеточный рак превалировал и обнаружен у 15 (58%) больных, железистый и мелкоклеточный тип диагностирован по 4 (15%) наблюдения, низкодифференцированный рак без определения четкой гистологической формы установлен у 2 (8%) и у одного пациента выявлен рак легкого без уточнения гистологического типа и степени дифференцировки.

Установлено, что у всех больных просвет бронха был значительно сужен опухолью, растущей извне и экзофитным образованием. У 18 (69%) пациентов прослеживался рост раковой ткани извне бронха. При этом слизистая оболочка бронха была мало изменена, иногда была разрыхленной и бугристой, имела розовый или белесый цвет. У 8 (31%) больных кроме компонента извне отмечался и экзофитный рост опухоли. У 13 (50%) пациентов отмечалась обтурация бронхов и разрастание опухоли извне по двум и трем бронхам протяженностью до 3–4 см, но слизистая оболочка при этом была малоизмененной или отечной с разрыхлением некоторых участков.

Полученные данные свидетельствуют о росте опухоли в превалирующем большинстве больных извне бронха, а наличие экзофитного компонента не исключает его начала из перибронхиальных структур. Результаты исследований позволяют предположить начало развития рака легкого (гистогенез) не из бронхиального эпителия. Подобный результат получен нами ранее при комплексном морфологическом исследовании и согласуется с данными литературы соответствующих экспериментальных работ.

## Хирургическое лечение злокачественных опухолей грудной стенки с одномоментной реконструкцией

***Борисюк Б.О.***

*Национальный институт рака, г. Киев*

Реконструкция больших дефектов грудной стенки, уменьшение респираторной функции и послеоперационные осложнения являются важными проблемами в лечении пациентов со злокачественные опухоли грудной стенки (ЗОГС).

**Цель**. Сравнить методы реконструкции грудной стенки; проанализировать осложнения после хирургического лечения ЗОГС.

**Материалы и методы**. С 1996 по 2015 годы, 109 пациентов с ЗОГС получили специальное лечение. Возраст пациентов от 14 до 76 лет, средний возраст 48 лет. Гистологические варианты опухолей: ангиосаркома (n=14), хондросаркома (n=29), остеосаркома (n=7), экстраабдоминальный десмоид (n=11), злокачественная мезенхимома (n=15), метастатические опухоли (n=16), другие опухоли (n=17). Хирургическое лечение выполнено 91 пациенту: резекция грудины и рёбер (n=9), резекция 1–3 рёбер (n=33), резекция 4–8 рёбер (n=28), субтотальная или частичная резекция грудины (n=21). Сочетанные операции с резекциями лёгкого, диафрагмы и перикарда были выполнены в 23 случаях. Дефект грудной стенки варьировал от 12 до 750 см$^2$.

**Результаты**. Методы реконструкции дефекта грудной стенки — мембрана Gore-tex или сетка (n=31), титановые пластины+сетка (n=22), аутотрансплантации (n=30), мышечные лоскуты (n=8). Для больших дефектов (150–750 см$^2$) титановые пластины+сетка (сэндвич реконструкция) — оптимальный способ реконструкции грудной стенки с позиции обеспечения стабильности грудной стенки, меньшей частоты дыхательной недостаточности. У 47 пациентов наблюдали осложнения I и II классов, у 18 — III класса, у 3 — IV класса (классификация Clavien-Dindo). Самыми частыми осложнениями были дыхательная недостаточность (n=8) и экссудативный плеврит (n=22). Эмпиему плевры с отторжением протеза наблюдали в 4 случаях.

**Выводы**. Большие дефекты грудной стенки могут быть безопасно восстановлены титановыми пластинами и сеткой (сэндвич-реконструкция) с хорошим косметическим и функциональным результатом.

## Результати хірургічного лікування хворих із метастазами злоякісних новоутворень різних локалізацій у легені.

***Бороров Л.В., Ганул А.В., Кондрацький Ю.М., Борисюк Б.О., Совенко В.М., Шевченко А.І., Кобзєв О.І.***

*Національний інститут раку, г. Київ*

**Вступ**. Метастазування злоякісних пухлин у легені за даними різних авторів виявляється у 1,6–55,4% хворих в залежностіості від локалізації та гістологічної структури первинної пухлини. До недавнього часу поява віддалених метастазів у легені та інші органи вважалась ознакою дисемінації злоякісного процесу та безнадійності хворого. Таким пацієнтам нерідко призначали лише симптоматичну терапію або відмовляли в проведенні спеціального лікування.

**Метою роботи** є покращення результатів хірургічного і комплексного лікування хворих із метастазами злоякісних пухлин у легені.

**Матеріали і методи**. У відділенні пухлин органів грудної порожнини проведено хірургічне і комплексне лікування 386 хворим із метастазами злоякісних пухлин у легені. Критеріями відбору пацієнтів для хірургічного видалення метастазів з легень вважали: радикальне хірургічне видалення первинної пухлини; відсутність метастичного ураження інших органів; кількість метастатичних вузлів повинна бути обмеженою і доступною для повного хірургічного видалення. Для досягнення часткової регресії, чи стабілізації процесу, за показаннями, проводили неоад'ювантну хіміотерапію. Ризик самого оперативного втручання не повинен бути високим. Оптимальними оперативними втручаннями при видаленні легеневих метастазів були економні атипові резекції, рідше — лобектомії. Виконання пневмонектомії при метастатичних ураженнях легень не бажано, але можливо при великих солітарних вузлах, розташованих в корені легені у пацієнтів молодого віку.

**Результати**. За даними канцер-реєстру Національного інституту раку проведено аналіз фактичної 5-річної виживаності хворих. Найкращі результати отримані при хірургічному та комплексному лікуванні хворих із метастазами у легені злоякісних пухлин нирки — 72,8%, матки — 44,2%, прямої кишки та ободової кишки — 32,6%, м'яких тканин — 30,0%. У хворих на злоякісні новоутворення грудної залози, кісток та легені ці показники гірші і складають відповідно — 27,1%, 22,1% та 12,3%.

**Висновки**. Результати проведеного дослідження дозволяють зробити висновок про доцільність видалення метастазів із легень для покращення результатів лікування хворих із злоякісними пухлинами різних локалізацій.

## Первый опыт трахеобронхопластических операций в Киевском городском онкологическом центре

*[1]Верещако Р.И., [2]Завертыленко С.П., [1]Пискорский А.А., [1,2]Бацей И.С., [2]Токарь Д.А., [3]Олейник Ю.Н., [2]Семенченко А.А., [2]Швыдак Р.В.*

*[1]Национальный медицинский университет имени А.А. Богомольца, г. Киев*

*[2]Киевский городской клинический онкологический центр*

*3Украинская военно-медицинская академия, г. Киев*

**Цель**

1 — повышение резектабельности у больных раком легкого с низкими функциональными резервами;

2 — органосохраняющие операции при опухолевом поражении бронхиального дерева;

3 — выполнение радикальной операции при инвазии опухолью главного бронха;

4 — ликвидация свища культи главного бронха.

**Материалы и методы** В клинике кафедры онкологии НМУ имени А.А. Богомольца, на базе Киевского городского клинического онкологического центра в отделении торакальной хирургии в 2014–2015гг. выполнено 19 трахеобронхопластических операций. Возраст пациентов колебался от 36 до 75 лет (средний — 61,1 г.). Мужчин и женщин было 15 и 4 соответственно. Показаниями для резекции бронхиального дерева с последующей реконструкцией были: 1 — поражение опухолью долевого бронха до его устья; 2 — поражение опухолью долевого бронха с распространением инвазии на промежуточный или главный бронхи. Показаниями для резекции бифуркации трахеи были: 1 — поражение опухолью главного бронха до его устья; 2 — несостоятельность культи главного бронха после пневмонэктомии. По системе TNM больные распределялись следующим образом: T2N0M0 — 1, T2N1M0 — 2, T3N0M0 — 3, T3N1M0 — 10, T3N2M0 — 1, T4N2M0 — 1. В одном случае бронхопластическая операция выполнена в связи с инвазией правого главного бронха ганглиомой средостения. Выполнено 11 вариантов трахеобронхопластических операций: 1 — клиновидная резекция бифуркации трахеи с целью ликвидации свища культи правого главного бронха (2); 2 — пневмонэктомия справа с клиновидной резекцией бифуркации трахеи (4); 3 — верхняя билобэктомия с клиновидной резекцией правого главного бронха (1); 4 — нижняя билобэктомия с клиновидной резекцией правого главного бронха (1); 5 — верхняя лобэктомия слева с циркулярной резекцией левого главного и нижнедолевого бронхов (3); 6 — верхняя лобэктомия справа с циркулярной резекцией правого главного и промежуточного бронхов (1); 7 — верхняя лобэктомия слева с клиновидной резекцией левого главного бронха (3); 8 — нижняя лобэктомия слева с клиновидной резекцией левого главного бронха (1); 9 — верхняя лобэктомия справа с клиновидной резекцией правого главного бронха (1); 10 — средняя лобэктомия с клиновидной резекцией, промежуточного бронха (1); 11 — изолированная клиновидная резекция правого главного бронха (1). Опухолевая инвазия легочной артерии, потребовавшая ее резекции, была в трех наблюдениях. Среди оперированных больных ателектаз доли (двух долей) легкого наблюдался у 10 пациентов, у 4 из них — инфицированный. Ателектаз легкого был у двух пациентов, в одном случае инфицированный. Гистологический тип опухолей в большинстве случаев (14) представлен плоскоклеточным раком. У 1 (5,2%) пациента послеоперационный период осложнился несостоятельностью шва бифуркации трахеи. Летальных исходов не было.

**Выводы** Таким образом, трахеобронхопластические операции позволяют: повысить резектабельность рака легкого, увеличить число органосохраняющих вмешательств, ликвидировать свищ культи главного бронха.

## Медиастиноскопия в оценке внутригрудной лимфаденопатии

*[1]Высоцкий А.Г., [2]Ступаченко Д.О., [1]Ганул А.В., [1]Кондрацкий Ю.Н., [1]Борисюк Б.О., [1]Совенко В.М.*

*[1]Национальный институт рака г. Киев*

*[2]Донецкое областное клиническое территориальное медицинское объединение*

По современным представлениям, при подозрении на вовлечение в опухолевый процесс лимфоузлов средостения при раке легкого требуется их морфологическая оценка. Такая же ситуация складывается при выявлении лимфаденопатии средостения неясного генеза. Наибольшей чувствительностью и специфичностью среди существующих методик является медиастиноскопия.

**Цель исследования**. Оценить диагностическую возможность медиастиноскопии при медиастинальной лимфаденопатии неясной этиологии и при раке легкого.

**Материал и методы исследования**. Ретроспективное двуцентровое исследование, основанное на данных, полученных в результате выполнения медиастиноскопии по Carlens в Донецком областном клиническом территориальном объединении (г. Донецк с 2005 по 2014 гг.) и Национальном институте рака (г. Киев с 2015 по 2016 гг.). Исследуемой группой являлись пациенты с медиастинальной лимфаденопатией различной этиологии. Наличие данной патологии у всех больных выявлялось при КТ ОГП (либо ПЭТ — 14 случаев).

**Результаты**. Выполнено 346 медиастиноскопии. Диагностировано опухолевое поражение лимфоузлов средостения при раке легкого у 193 пациентов (55,78%). Выявлено 112 случаев саркоидоза Бека (32,36%). В 32 наблюдениях (9,24%) обнаружена воспалительная гиперплазия, у 5 больных (1,41%) — туберкулезное поражение, и в 4 случаях (1,15%) — лимфома (Ходжкина — 3, неходжкинская — 1). Отмечено два осложнения (0,5%) — повреждение правой легочной артерии при биопсии неоперабельного перибронхиального рака правого легкого. Кровотечение удалось остановить путем тугого тампонирования медиастиноскопического канала. Тампон удален на третьи сутки. В другом наблюдении отмечен транзиторный парез левой половины гортани.

**Выводы**. Медиастиноскопия является безопасным высокоинформативным методом морфологической верификации медиастинальной лимфаденопатии различного генеза и является методом выбора для оценки лимфогенного распространения рака легкого.

## Оценка дыхательной функции при планировании хирургического лечения у пациентов с раком легкого

*Ганул А.В., Высоцкий А.Г., Захарычев В.Д., Шамрай Д.В.*

*Национальный институт рака, г. Киев*

Ежегодно выявляют около 1.8 миллионов новых случаев заболевания раком легкого. В то время, как существуют руководства по определению тактики хирургического лечения рака легкого, нет общепринятых рекомендаций по предоперационной оценке дыхательной функции.

**Цель работы**. Проанализировать данные литературы по планированию хирургического лечения у пациентов с раком легкого.

**Материалы и методы**. Публикации из базы данных PubMed по предоперационной оценке дыхательной функции и планированию хирургического лечения у пациентов с раком легкого.

**Результаты**. Наиболее часто используемые тесты для оценки дыхательной функции — объем форсированного выдоха за 1 секунду (ОФВ1) и диффузионная емкость легких (diffusion capacity of carbon monoxide (CO) = DLCO). При отсутствии сопутствующей кардиальной патологии ОФВ1 считается абсолютно достаточным тестом, а его показатели 2 и 1,5 литра являются пороговыми для определения «пригодности» пациента

для пневмонэктомии и лобэктомии соответственно. При несоблюдении вышеуказанных критериев показана дальнейшая оценка дыхательной функции с определением ожидаемого послеоперационного ОФВ1 и DLCO. Если эти показатели меньше 40%, рекомендовано проведение кардиопульмонального нагрузочного теста. Потребление кислорода более 20 мл на 1 кг за 1 мин ассоциировано с низким риском резекции легких, в то время как менее 10 мл на 1 кг в мин ассоциировано с высоким риском операции, что является основанием для отказа от радикального хирургического лечения. Кроме того, существуют нагрузочные тесты (6-мин ходьба или подъем без остановок по лестнице), результаты которых коррелируют с ОФВ1 и DLCO. Например, при подъеме на 5-й этаж без остановок ОВФ1 будет больше 2 л, что свидетельствует о «пригодности» для пневмонэктомии.

**Выводы**. 1) при отсутствии у пациента сердечно-сосудистой патологии, ОФВ1≥1,5 (2) л является абсолютно достаточным показателем для выполнения лобэктомии и пневмонэктомии соответственно; 2) если ОФВ1≤1,5 (2) л, требуется углубленная оценка дыхательной функции вплоть до нагрузочного кардиореспираторного теста; 3) простые нагрузочные тесты (подъем по лестнице) могут быть успешно использованы в клинической практике для оценки дыхательной функции.

## Комплексне лікування хворих на колоректальний рак з метастатичним ураженням легень

***[1]Дубініна В.Г., [1]Сєвергін В.Є., [2]Максимовський В.Є., [2]Чайка М.О.***

*[1]Одеський національний медичний університет, Україна*

*[2]Університетська клініка Одеського національного медичного університету*

Досить часто перебіг пухлинного процесу у хворих на колоректальний рак ускладнюється метастатичним ураженням легень (до 10% хворих). Оптимальною тактикою у такому випадку є виконання циторедуктиних втручань з наступною хіміотерапією за однією із відомих схем. Але досить часто важкість супутньої соматичної патології, возраст, а також небажання деяких пацієнтів підлягати травматичній операції є обмежуючими факторами лікування.

Нами з 2013 р. розпочато застосування методики радіочастотної термоаблації метастатичних пухлин легені. Проліковано 15 хворих віком від 47 до 79 років, виконано 39 термоаблацій пухлиних осередків від 1 до 3,5 см. Введення зонду виконували чрезшкірно під ренгенологічним контролем.

Ускладненя у вигляді пневмотораку спостерігалися у 2 хворих (13,3%). Летальних випадків не було. В термін до року прожило 3 хворих, до 2 років — 7, до 3 років — 5. Мініінвазивність втручання не обмежувала своєчасне проведення хіміотерапії.

Таким чином радіочастотна термоаблація може бути методом вибору лікування солітарних метастазів колоректального раку в легені при неможливості хірургічного втручання.

## Діагностика та паліативне лікування периферичного раку легені

***Дубініна В.Г., Лук'янчук О.В., Севергін В.Є.***

*Одеський Національний медичний університет*

Рання діагностика та ефективне лікування раку легень, є одним з найважливіших напрямків сучасної медицини. Диференційна діагностика яка базується тільки на клінічних даних, особливо на початку захворювання дуже скрутна та практично не здійснена. З ціллю верифікації етіології процесу периферичного раку легені найчастіше потрібно виконати оперативне втручання. Але ж, у де якої кількості хворих літнього віку які мають супутню патологію (серцеву або легеневу недостатність, порушення мозкового кровообігу), виконання оперативних втручань не можливо.

Трансторакальна пункціонна біопсія новоутворень під контролем апарата КТ або ангіографа, дозволяє своєчасно та вірно встановити діагноз, запобігаючи використання оперативного втручання та загальної анестезії. Завдяки вище згаданому методу біопсії можливо в 100/ встановити діагноз.

Наявність метода радіочастнотної абляції (РЧА) дозволяє знищити злоякісні новоутворення діаметром до 5 см, без виконання розтину. Тривалість оперативного втручання не перевищує 10 хвилин. Оперативне втручання виконується також за допомогою апарата КТ або ангіографа.

Основною групою хворих є пацієнти з важкою супутньою патологією, які мають одне або два злоякісних новоутворення в легені розмірами не більше 5 см. В клініці трансторакальна пункціонна біопсія виконана у 57 хворих на периферичний рак легенів. Чоловіки — 42, жінки — 15, віком від 54 до 79 років.

Ускладнення у вигляді пневмотораксу виникло у 5 хворих, яким було виконано дренування плевральної порожнини.

Трансторакальна пункціонна біопсія з послідуючим виконанням РЧА, у хворих на периферичний рак легені з важкою супутньою патологією є альтернативою оперативному втручанню.

## Гендерні особливості сучасного перебігу раку легені

***[1]Думанський Ю.В., [2]Столярова О.Ю., [1]Степко В.А., [1]Синяченко О.В.***

*[1]Донецький національний медичний університет ім. М.Горького, м. Красний Лиман*

*[2]Національний інститут раку, м. Київ*

**Мета роботи**. Оцінити перебіг раку легені (РЛ) у чоловіків і жінок (локалізацію, форму, гістологічний варіант, ступінь диференціації, стадійність, характер метастазування пухлинного процесу) та виживаність хворих різної статі. Під наглядом перебував 1071 хворий на РЛ у віці від 24 до 86 років, серед яких було 887 (83%) чоловіків і 184 (17%) жінки. Жодний з обстежених осіб з приводу основного захворювання раніше не був прооперований, а після встановлення діагнозу усі пацієнти отримували променеву терапію, ¾ з них — комбіновану радіохіміотерапію. Частота розподілу чоловіків та жінок з РЛ складає як 5:1. Гендерні особливості РЛ торкаються локалізації патологічного процесу (у чоловіків частіше зліва і в середостінні, у жінок — праворуч, локально у верхніх, середній та нижніх частках), параметрів стадійності пухлини в маніфестному дебюті захворювання (у жінок рівень вищий), форми пухлини (переважання центральної у чоловіків й периферійної у жінок), частоти плоскоклітинної карциноми у чоловіків та аденокарциноми у жінок. Для чоловіків характерне метастазування в медіастинальні лімфатичні вузли, нирки і стегнові кістки, для жінок — в підключичні, пахові лімфовузли, щитоподібну залозу, головний мозок, очі, черевну стінку, щелепи, ключиці, хребет, лобкову, крижову, клубову кістки, крижовоздухвинні й кульшові зчленування. Існує статевий диморфізм перебігу РЛ, але 3- і 5-річна виживаність хворих однакова. У здорових чоловіків параметри онкомаркерів в сироватці крові більші, але їх зростання при РЛ превалює саме у жінок, що стосується трансформуючого фактору зростання β1, судинного ендотеліального фактору зростання, остеопонтину, остеокальцину, α2-макроглобуліну та фібронектину. Отримані дані будуть корисними для розробки раціональної медичної технології діагностики РЛ у чоловіків та жінок а також проведення радіохіміотерапії хворих різної статі.

## Отдаленные результаты лечения доброкачественных опухолей пищевода лазерным излучением

***Зайцев С.Л., Кондрацкий Ю.Н., Разумейко И.В.***

*Национальный институт рака, г. Киев*

Малоинвазивное ендоскопическое лазерное лечение доброкачественных заболеваний пищевода есть и остается одним из наиболее перспективных направлений современной медицины.

Перспективность данного направления определяет постоянный поиск новых и совершенствование имеющихся средств и методов диагностики и лечения опухолей пищевода. Определенные успехи в разработке лазерных методов лечения и промышленный выпуск отечественных специализированных лазерных медицинских установок создали условия для более широкого использования лазерного излучения в практической медицине. При этом индивидуализация подбора длины волны лазера, выбор оптимальной плотности мощности лазерного излучения и нужного режима воздействия на опухоль в каждом конкретном случае, в зависимости от вида, локализации и распространенности опухолевого процесса — дает оптимальный лечебный эффект.

С этих позиций нами использован лазер инфракрасного диапазона спектра (ND-YAG лазер) с длиной волны 1,06 мкм. для эндоскопической эксцизии опухолей пищевода. В клинике доказано, что данный вид лазерного излучения оказывает выраженное коагулирующее воздействие по сравнению с другими длинами волн.

В НИР было пролечено за последние 20 лет 86 пациентов с доброкачественными опухолями пищевода. 20% образований располагалось в проксимальном отделе пищевода, 52% в брюшном его отделе и 28% в области кардиального жома. Морфологически это были эпителиальные опухоли (полипы, аденомы). По отношению к раку пищевода они составили 6,1%. Фактически любое новообразование пищевода в связи с перспективой его роста, угрозой осложнений и возможностью малигнизации подлежит удалению. В первую очередь это касается пациентов преклонного возраста, имеющих тяжелые сопутствующие заболевания.

Эпителиальные опухоли, расположенные на длинной и узкой ножке удалялись эндоскопически с помощью электроэксцизии с последующей коагуляцией основания полипа лазером. Полипы на широком основании удалялись только лазерным излучением.

Коагулированные ткани некротизирровались и отторгались в течение 4–6 дней. На месте полипов образовывались ожоговые раны, как правило, неправильной формы, которые заживали достаточно быстро, без грубой рубцовой деформации. Оперированные нами пациенты находятся под наблюдением от 1 до 20 лет. Рецидива заболевания ни у одного пациента не было отмечено.

Таким образом использование лазерного излучения позволяет выполнять хирургическое вмешательство с высокой точностью, строгим дозированием воздействия, а следовательно, и с минимальной инвазивностью. Внедрение лазерных технологий в клинику дало возможность оперировать соматически отягощённых больных и тяжелой сопутствующей патологией. Лазеры позволяют целый ряд вмешательств проводить в амбулаторных условиях.

## Оптимізація лікування герміногенних пухлин середостіння

***Захаричев В.Д., Ганул А.В., Борисюк Б.О.***

*Національна медична академія післядипломної освіти ім. П.Л. Шупика, м. Київ*

*Національний інститут раку, м. Київ*

Герміногенні пухлини середостіння (ДОС) складають одну з найбільш поширених груп первиних новоутворень середостіння , займають по частоті друге місце після пухлин вилочкової залози.

Виконано аналіз хірургічного та комплексного лікування 206 хворих ДОС. Зрілі тератоми діагностовано у 118 (60,5%) пацієнтів, злоякісні — у 88 (39,5%0), з них у 87 — несеміномні ГО.

Несеміномні злоякіс ДОС , згідно до класифікації IGCCCG, відносяться до групи високого ризику з несприятливим прогнозом.

Всі пацієнти зрілими тератомами оперовані радикально, без після операційних ускладнень. При злоякісних несеміномних ГО застосовувались різні варіанти лікування , вибір яких залежав від клінічної стадії пухлини і часу освоєння методу лікування в клініці. Комплексне лікування передопераційною хіміотерапією (BEP) застосовується у відділенні останні 15 років.

При використанні комплексного лікування 5-летняя виживаність склала при I стадії 100%, при II — 71,5%, при IIIA — 62,7%, при IIIB — 10,3%, після хірургічного лікування — 86%, 22%, 0% і 0% відповідно.

Лікування злоякісних ГО середостіння має бути комплексним. Лікування слід починати з неад"ювантної ПХТ. На першому етапі лікування, схемою вибору ПХТ являється BEP, яка проводиться в передопераційному періоді в кількості 4 курсів.

Хірургічне видалення резидуальної пухлини , що залишилась після хіміотерапії , слід виконувати у всіх пацієнтів несеміномних ГО середостіння.

З застосовуваних хірургічних способів видалення злоякісних ГО великих розмірів краще доступи типу «clamshel» або «hemiclamshel».

Ад"ювантну ПХТ необхідно проводити після нерадикальної операції , наявності життєздатності пухлинної тканини більше 10% в видаленому препараті.

## Випадок успішного хірургічного лікування первинно-множинного метахронного раку нижньогрудної ділянки стравоходу та гортані

***Зовтун В.В., Сірик О.О., Науменко С.В., Сташенко О.Д .***

*Миколаївський обласний онкологічний диспансер*

*КЗ Херсонський обласний онкологічний диспансер*

**Вступ**. Виникнення новоутворень другої локалізації у хворих зі злоякісними пухлинами голови та шиї не є рідкістю. Найбільш часто ці пухлини локалізуються в стравохідному та дихальному тракту. Лікування такого контингенту хворих є складною та не до кінця вирішенною проблемою. Виникненння рецидиву після консервативних методів лікування та з'явленням метахронної пухлини ставить перед хірургом питання про розширення об'єму хірургічного втручання. Так, рецидив раку гортані після хіміопроменевої терапії та розвиток раку нижньогрудної ділянки стравоходу є показом для ларингоезофагектомії з одномоментною пластикою стравоходу трансплантатом зі шлунку. В доступній літературі ми не зустріли опису подібних операцій в Україні.

**Матеріали та методи**. Тотальна екстирпація стравоходу з ларингектомією з одномоментною реконструкцією ізоперистальтичним трансплантатом зі шлунку з анастомозом з горлянкою вперше застосована в Миколаївському обласному онкологічному диспансері з лютого 2016 р. Хворий П., 1958 р.н., Дз: Рецидив са гортані,ст.3, після хіміопроменевої терапії (2015 р.), плоско клітинний. Плоскоклітинний рак нижньогрудної ділянки стравоходу, Ст.2, стан після передопераційного курсу ДТГТ, СОД-46 Гр. Основні етапи операції — трахеотомія, інтубація трахеї через трахеостому, мобілізація гортані, бокова торакотомія справа, мобілізація стравоходу з лімфовузлами, дренування плевральної порожнини, закриття рани, верхньосерединна лапаротомія, мобілізація шлунку по малій та великій кривизні, виділення та відсічення абдомінального відділу стравоходу, діафрагмотомія, формування ізоперистальтичного трансплантату з великої кривизни шлунку, пілоропластика, проведення шлункового трансплантату через заднє середостіння одномоментно з видаленням через шию стравоходу в блоці з гортанню, анастомоз з горлянкою, закриття лапаротомної рани, та рани на шиї, оформлення трахеостоми, дренування ран.

**Результати та їх обговорення**. За даною методикою прооперовано одного хворого. Загоєння ран первинним натягом, харчування через рот відновлено на 10 добу.

**Висновки**. Виникнення пухлини другої локалізації стравоходу у хворого на рак гортані з вичерпаними можливостями хіміопроменевої терапії, низька чутливість раку стравохода до хіміотерапії та тимчасовий ефект від променевої терапії по-

требують агресивного хірургічного втручання. Одномоментна екстирпація стравоходу з гортанню та пластикою стравоходу ізоперистальтичним трансплантатом зі шлунку з анастомозом з горлянкою може бути методом вибору на сучасному етапі.

## Усунення великого дефекту перикарда поліпропіленовою сіткою після видалення тимоми

***Зовтун В.В., Науменко С.В., Резніченко О.І.***

*Миколаївський обласний онкологічний диспансер*

**Вступ**. Дефекти перикарда, виникаючі після видалення пухлин середостіння з місцево розповсюдженим ростом, потребують проведення первинних відновлювальних мір, як профілактики вивиху серця. Поліпропіленова сітка є добрим пластичним матеріалом для усунення подібних дефектів.

**Матеріали та методи**. Видалення пухлини середостіння з резекцією перикарда та пластикою його дефекту вперше застосована в Миколаївському обласному онкологічному диспансері з лютого 2016 р. Хворий Г., 1942 р.н., Дз: Пухлина передньо-верхнього середостіння. На КТ-ОГП в передньому середостінню утворення неправильної форми розміром 9,5х5,8х9,5 см., прилягаюче до верхньої порожнистої вени, висхідної гілки аорти, перикарду. Основні етапи операції — повна стернотомія, мобілізація пухлини з резекцією перикарда, медіастінальної плеври справа, видалення пухлини. Дефект перикарда розміром 8х7 см. усунено поліпропіленовою сіткою окремими швами по периметру, дренування обох плевральних порожнин, остеосинтез грудини, закриття рани. ПГЗ-епітеліоїдна тимома, тип , інвазивний ріст в тканини.

**Результати та їх обговорення**. За даною методикою прооперовано одного хворого. Загоєння ран первинним натягом, виписаний на 12 добу.

**Висновки**. Усунення великих дефектів перикарду є обов'язковим етапом при оперативному видаленні пухлин середостіння і як один з варіантів є застосування при цьому поліпропіленової сітки.

## Радикальне лікування хворих на рак верхньо-грудної частини стравоходу

***Кіркілевський С.І., Крахмальов П.С., Кондрацький Ю.М., Фридель Р.І.***

*Національний інститут раку, м. Київ*

**Мета**. Щороку, в Україні захворює на рак стравоходу біля 2000 осіб, серед них біля 300 — на рак верхньо-грудної частини стравоходу (10–15%). Традиційно, цьому контингенту пацієнтів застосовують паліативне консервативне лікування (радіохіміотерапія). Метою роботи було покращання ефективності лікування хворих на рак верхньо-грудної частини стравоходу за рахунок радикального видалення пухлини після неоад'ювантної радіохіміотерапії.

**Матеріали і методи**. Дослідну групу склали 9 хворих на рак верхньо-грудної частини стравоходу, яким було проведено комплексне лікування із застосуванням радикального оперативного втручання у об'ємі субтотальної езофагоєктомії після неоад`ювантної радіохіміотерапії (2 цикли променевої терапії з сумарною вогнищевою дозою 60 Гр, та 2 цикли внутрішньоартеріальної селективної поліхіміотерапії за схемою цисплатин-5-фторурацил).

**Результати та обговорення**. Використання 2 циклів неоад'ювантної радіохіміотерапії під час операції дозволило відступати від пухлини у оральному напрямку на 1–2 см, замість традиційних 4 см. За даними післяопераційного патоморфологічного дослідження вогнища пухлинного росту у краї резекції не визначалися. Оперативне втручання суттєво поліпшило безпосередні результати та якість життя хворих. Відзначається тенденція до покращання віддалених результатів, але дані у зв'язку з малим терміном спостереження ще не є достовірними.

**Висновки**. Комплексне лікування хворих на рак верхньо-грудної частини стравоходу із застосуванням радикального оперативного втручання у об'ємі субтотальної езофагоєктомії після неоад`ювантної радіохіміотерапії дає змогу провести радикальне лікування таким пацієнтам, отже покращити якість життя та результати лікування.

## Неоад'ювантна хіміопроменева терапія з внутрішньоартеріальним введенням цитостатиків у хворих на рак стравоходу

***Кіркілевський С.І., Фридель Р.І., Кондрацький Ю.М., Крахмальов П.С.***

*Національний інститут раку, м. Київ*

Рак стравоходу — високозлоякісне захворювання, що супроводжується раннім лімфогенним метастазуванням. Найбільш ефективним в лікуванні пацієнтів з даною нозологічною формою вважається тримодальний підхід. Для визначення ефективності доопераційного хіміопроменевого лікування у хворих на рак стравоходу проведено рандомізоване дослідження, в якому здійснено порівняльний аналіз стандартної хіміопроменевої терапії і внутрішньоартеріальної. У дослідження увійшли 69 хворих на рак внутрішньогрудного відділу стравоходу. У 34 пацієнтів застосована доопераційна хіміопроменева терапія з внутрішньоартеріальним введенням цитостатиків, а у 35 — стандартна хіміопроменева терапія. Безпосередні результати не відрізнялися за частотою регресії, післяопераційних і токсичних ускладнень. Однорічна виживаність вивчена у 49 хворих, в зв'язку з невеликим терміном від початку дослідження, становить 70,83±9,48% в групі внутрішньоартеріальної хіміотерапії, 56±10,13% в групі стандартного доопераційного хіміопроменевого лікування. За рахунок внутрішньоартеріального введення цитостатиків і створення максимальної концентрації хіміопрепарату в пухлини стравоходу підвищується резектабельность і локальний контроль.

## Одномоментное хирургическое лечение синхронных первично-множественных злокачественных опухолей

***Кобзев О.И., Ганул А.В., Кондрацкий Ю.Н., Киркилевский С.И., Борисюк Б.О., Бороров Л.В., Совенко В.М., Крахмалёв П.С., Шевченко А.И.***

*Национальный институт рака, г. Киев*

Под первичной множественностью опухолей в настоящее время понимают независимое возникновение и развитие у одного больного двух или более новообразований. При этом пораженными могут быть не только разные органы различных систем, но и парные (молочные железы, легкие и др.), а также мультицентрически один орган.

В соответствии со сроками выявления выделяют синхронные и метахронные ПМЗО. Синхронными считают две и более злокачественные опухоли, выявленные одновременно или в срок до 6 месяцев, метахронными — опухоли, выявленные через больший промежуток времени.

В отделении опухолей органов грудной полости НИР находилось на лечении 11 больных с синхронными опухолями. Возраст пациентов варьировал от 39 до 65 лет.

У 10 пациентов была IB стадия рака легкого (T2N0M0), у одного — IIIA (T3N1M0). Плоскоклеточный рак выявлен в 6 случаях, аденокарцинома — в 5. Вторые опухоли были следующими: рак желудка — 7 (T1N0M0 — 3, T2N0M0 — 4); рак почки — 4 (T1aN0M0 — 1, T2N0M0 — 3).

Были выполнены следущие оперативные вмешательства: лобэктомия с дистальной субтотальной резекцией желудка — 3, проксимальной резекцией желудка — 1, нефрэктомией — 2; нижняя билобэктомия справа с проксимальной резекцией же-

лудка — 1; пневмонэктомия с дистальной субтотальной резекцией желудка — 2, нефрэктомией — 1, резекцией почки — 1.

При выполнении симультанных операций по поводу синхронных ПМЗО в послеоперационном периоде осложнений не было. У 1 пациента с раком легкого IIIA стадии (T3N1M0) отмечено прогрессирование заболевания через 8 месяцев.

Таким образом, одномоментное хирургическое лечение расширяет возможности радикального лечения синхронных ПМЗО.

## Віддалені результати хірургічного лікування хворих на ранні стадії недрібноклітинного раку легені

***Колеснік О.П., Шевченко А.І.***

*Запорізький державний медичний університет, м. Запоріжжя*

Рак легені залишається одним з найпоширеніших злоякісних новоутворень у всьому світі. Повне видужання можливе лише на ранніх стадіях, при застосуванні хірургічного лікування, яке на сьогодні має два важливих аспекти — визначення доцільного об'єму видалення паренхіми легені та обсягу лімфодисекції.

**Метою** нашого дослідження було визначення ефективності повної систематичної медіастинальної лімфодисекції (ПСМЛД).

Всього лікування проведено 152 хворим з I–II стадіями недрібноклітинного раку легені (НДКРЛ), у період з 2008 по 2012 рік.

Післяопераційні ускладнення відмічені у 30 хворих (19,7%), причому у 6 пацієнтів спостерігалось 2 та більше ускладнень (3,9%). У хворих, яким виконували пульмонектомії, ускладнення спостерігались частіше, у порівнянні з хворими після лобектомій (15,1% та 9,2%, відповідно).

Загальна 5-ти річна виживаність хворих, яким виконано ПСМЛД, склала 57,7±8,0%, а хворих без ПСМЛД — 41,8±5,3% (log rank p<0,05).

У таблиці, детально подано показники загальної п'ятирічної виживаності хворих.

Таблиця

*Загальна п'ятирічна виживаність хворих на РЛ після хірургічного лікування в залежності від стадії та обсягу хірургічного втручання,%*

| Стадія процесу | Лобектомія | | Пульмонектомія | |
|---|---|---|---|---|
| | НПМЛД | ПСМЛД | НПМЛД | ПСМЛД |
| I стадія | 61,3±7,3 (n=54) | 66,7±15,7 (n=9) | 0 (n=11) | 86,2±9,1 (n=16) |
| II стадія | 44,5±10,7 (n=26) | 20,8±18,4 (n=6) | 0 (n=17) | 23,1±11,7 (n=13) |

**Висновки**. Виконання ПСМЛД є важливим етапом хірургічного лікування хворих на НДКРЛ. Констатовано статистично значуще збільшення загальної п'ятирічної виживаності пацієнтів, яким виконано ПСМЛД. Для отримання статистично значущих результатів у хворих на НДКРЛ з I стадією необхідно проведення додаткових досліджень з включенням більшої кількості хворих.

## Результати використання програми FTS у хворих на рак стравоходу та рак шлунку з розповсюдженням на стравохід

***Кондрацький Ю.М.***

*Національний інститут раку, м.Київ*

Проведено оцінку ефективності адаптованого протоколу передопераційної підготовки та прискореної реабілітації пацієнтів так званий fast truck surgery при хірургічному лікуванні раку грудного відділу стравоходу. Даний протокол створений на підставі аналізу безпосередніх результатів оперативного лікування 210 хворих на рак стравоходу та заснований на принципах ПРП, а саме: інформування пацієнта про тактику лікування, відмова від використання механічного очищення товстого кишечника, відмова від премедикації опіоїдними анальгетиками, відмова від передопераційного голодування, використання регіональної анестезії та короткодіючих анальгетиків, контроль і рестрикція інфузії розчинів до і під час операції, мініінвазивні оперативні доступи застосування ретракторів і ранорозширювачів для експозиції операційного поля, лапаро та торакоскопічна хірургія, запобігання гіпотермії під час і після операції, призначення високих концентрацій кисню до операції, максимальне зменшення використання опіоїдних анальгетиків, відмова від рутинного дренування черевної порожнини, раннє видалення сечового, центрального венозного і епідурального катетера, зонда і дренажів, призначення прокінетиків в післяопераційний період, призначення раннього інтра чи післяопераційного ентерального харчування, рання активізація пацієнта, майже повна відмова від гемотрансфузій.

Розроблений алгоритм застосований у 30 хворих на рак стравоходу та кардії. В основній групі післяопераційні ускладнення виникли у 3 (10%) пацієнтів, в тому числі неспроможність стравохідно-кишкового анастомозу — 1, післяопераційний панкреатит — 1, післяопераційна пневмонія -1. Летальних випадків не було. У контрольній ретроспективної групі (n=50) хворим операції виконувалися в аналогічному обсязі після стандартної передопераційної підготовки. У контрольній групі післяопераційні ускладнення відзначені в 10 (20%) випадках, померло 4 (8%) хворих. Середній післяопераційний ліжко-день в основній групі склав 7 (5–15), в контрольній — 18. Таким чином, розроблений нами протокол передопераційного обстеження і підготовки пацієнтів дозволяє значно зменшити частоту післяопераційних ускладнень і летальність, що призводить до скорочення термінів перебування в стаціонарі.

## Вивчення протипухлинного впливу Амітозину у відділенні торакальної онкології

***[1]Крахмальов С.М., [2,3]Потопальський А.І., [1]Ганул В.Л., [1]Крахмальов П.С.***

*[1]Національний інститут раку, м. Київ*

*[2]Інститут молекулярної біології і генетики НАН України, м. Київ*

*3Інститут оздоровлення і відродження народів України*

У відділенні торакальної онкології (завідувач — член кореспондент НАН та АМН України, В.Л. Ганул) у 1999 р. проведені клінічні випробування препарату Амітозин, згідно з рішенням МОЗ України № 6 від 24.06.99 р.

Практично всі хворі (61) добре переносили лікування Амітозином: відсутній побічний ефект, суб'єктивне покращення самопочуття після проведеного лікування, у більшості хворих відмічено зниження виразності клінічних симптомів захворювання. В 16,8% випадків виявлено позитивний ефект проведеної терапії: тривала ремісія захворювання, знеболюючий ефект, суб'єктивне покращання самопочуття, покращення апетиту. У більшості хворих спостерігалась часткова регресія як первинних пухлин, так і їх метастазів. Найбільш чутливими до проведеного лікування виявились саркоматозні пухлини. У 3-х хворих мала місце повна регресія пухлини (мезотеліома плеври, ангіосаркома, метастази раку молочної залози в лімфатичні вузли середостіння). Віддалені результати лікування аналізувати передчасно, але маємо спостереження ремісії захворювання більше 2-х років.

Побічних ефектів (пригнічення гемопоезу, нудота, блювання, алопеція) не спостерігалось.

**Висновки**. Застосування нової методики паліативного лікування неоперабельних хворих зі злоякісними новоутвореннями в грудній порожнині з використанням препарату Амітозин виявило тенденцію до покращення безпосередніх і віддалених результатів лікування. Відмічена задовільна

переносимість проведеної хіміотерапії, можливість проведення багатьох курсів лікування Амітозином. Обнадійливі попередні безпосередні і віддалені результати дозволяють передбачити, що в арсеналі паліативної терапії з'явився новий високоефективний препарат.

## Залежність загальної кумулятивної виживаності хворих на рак легені від наявності паранеопластичного ревматичного синдрому

*Лисенко С.А., Притуляк С.М., Стрижалковський О.В., Дроненко В.Г., Лисенко Н.М., Скрильов В.В.*

*Вінницький національний медичний університет ім. М.І. Пирогова*

*Вінницький обласний клінічний онкологічний диспансер*

З раком легені (РЛ) пов'язана велика кількість паранеопластичних синдромів (ПНС), домінуючим серед яких є паранеопластичний ревматичний синдром (ПНРС), який проявляється ознаками ураження кістково-суглобового і зв'язкового апарату.

**Мета**. Вивчення залежності загальної кумулятивної виживаності у хворих на РЛ від наявності ПНРС.

**Матеріали та методи**. Проведено вивчення віддалених результатів лікування у 707 хворих на РЛ, які знаходились на діагностиці та лікуванні в торакальній клініці Вінницького обласного клінічного онкологічного диспансеру протягом 2009-2012 років: 515 (72,84%) пацієнтів без проявів ПНРС та 192 (27,16%) — з ПНРС. Загальну однорічну, 2-х, 3-х, 4-х та 5-річну кумулятивну виживаність хворих аналізували за методом Каплана-Мейера. Для порівняння кривих виживаності хворих двох груп використовували логранговий тест із $p<0,05$.

**Результати**. Вивчення віддалених результатів лікування хворих на РЛ показало, що існує достовірна відмінність у загальній кумулятивній виживаності в залежності від наявності або відсутності ПНРС. Так у пацієнтів з симптомами ПНРС вона нижча на всіх термінах спостереження.

Достовірна різниця в 1-річній виживаності у хворих на РЛ без ПНРС (48,05±2,20%) та у хворих з симптомами ПНРС (38,54±2,51%) складала 9,51% ($p<0,01$), 2-річній — 8,16% ($p<0,01$), тобто 31,96±2,07% та 23,80±3,09%. Відповідно і різниця в 5-річній загальній кумулятивній виживаності — 6,75% ($p<0,01$): 17,64±2,15% — у хворих на РЛ без ПНРС та 10,89±4,14% — у пацієнтів з наявним ПНРС.

**Висновки**. Загальна кумулятивна виживаність у хворих на РЛ з ПНРС на всіх термінах спостереження достовірно нижча ($p<0,01$), ніж у аналогічних хворих без ПНРС (різниця в одно-, 2-х та 5-ти річній виживаності: 9,51%, 8,16% та 6,75% відповідно).

## Віддалені результати лікування хворих на рак легені по матеріалам торакальної клініки ВОКОД

*Лисенко С.А., Притуляк С.М., Ткач А.А., Стрижалковський О.В., Луцкер О.О., Тацюк Я.В., Луценко О.А., Матяш В.Р., Олексюк О.В.*

*Вінницький національний медичний університет ім. М.І. Пирогова*

*Вінницький обласний клінічний онкологічний диспансер*

Рак легені є однією з найпоширеніших форм пухлин у світі. В загальній структурі захворюваності та смертності від злоякісних новоутворень чоловічого населення дана патологія посідає 1 місце в багатьох країнах ЄС, США, а також в Україні. Згідно з останніми даними Національного канцер-реєстру, в Україні стандартизований світовий показник захворюваності на рак легені складав у 2013 році 21,9, смертності — 16,8 на 100 тис. населення. Водночас, грубі показники захворюваності на рак легені склали 35,6 та смертності — 27,5 на 100 тис. населення відповідно. Щороку в Україні діагностують близько 17,6 тис. нових випадків раку легені (2012 рік), водночас помирає близько 14,1 тис. хворих.

**Мета**. Вивчення віддалених результатів лікування хворих на рак легені (однорічна, 2-х, 3-х, 4-х та 5-річна кумулятивна виживаність).

**Матеріали та методи**. В дослідження ввійшли всі хворі на рак легені, які знаходились на діагностиці та лікуванні в торакальній клініці Вінницького обласного клінічного онкологічного диспансеру протягом 2009-2012 років (707 пацієнтів). Було прослідковано однорічну (12 місяців) загальну виживаність, 2-ох (24 міс), 3-х (36 міс), 4-х (48 міс) та 5-річну (60 міс) виживаності цих хворих. Для вивчення та аналізу кривих загальної кумулятивної виживаності використовували логранговий тест із $p<0,05$ за Капланом-Мейером.

**Результати**. Однорічна кумулятивна виживаність хворих на рак легені складала 45,40±1,87%, двохрічна — 29,70±1,73%. Загальна виживаність на 3-й рік спостереження дорівнювала 23,33±1,69%, на 4-й рік — 18,86±1,70% відповідно. І найвагоміший показник в оцінці віддалених результатів, п'ятирічна загальна виживаність хворих на рак легені, обрахована по матеріалам нашої клініки складала 16,40±1,83%.

**Висновки**. Дані наших спостережень стосовно виживаності хворих на рак легені цілком перекликаються із даними багатьох вітчизняних та іноземних авторів.

## Залежність загальної виживаності хворих на рак легені від загальноклінічних факторів

*Лисенко С.А., Костюк О.Г., Шамрай В.А.*

*Вінницький національний медичний університет ім. М.І. Пирогова*

*Вінницький обласний клінічний онкологічний диспансер*

Як відомо, велике значення в прогнозі і лікуванні хворих на рак легені (РЛ) мають такі загальноклінічні фактори, як стать, локалізація та стадія пухлини.

**Мета**. Вивчення залежності загальної виживаності хворих на РЛ від статі, локалізації та стадії пухлини.

**Матеріали та методи**. Для дослідження включено хворих на РЛ (707 пацієнтів), які знаходились на обстеженні та лікуванні в торакальній клініці ВОКОД впродовж 4 років (з 2009 по 2012 роки). По статевому складу вони розподілились на 609 (86,1%) чоловіків та 98 (13,9%) жінок. У 388 (54,9%) пацієнтів пухлина локалізувалась у правій легені, у 319 (45,1%) — у лівій. По клініко-анатомічним формам РЛ виявлено такий розподіл: у 410 (57,9%) хворих був центральний РЛ, у 283 (40,0%) — периферична форма ракової пухлини легені та у 14 (2,1%) — атипові форми РЛ (переважно медіастинальна). І стадію РЛ було діагностовано у 155 (21,9%) пацієнтів, II стадію — у 78 (11,0%), IIIA та IIIB стадію — у 170 (24,1%) та 173 (24,5%) хворих відповідно та IV стадію — у 131 (18,5%) пацієнта. Оцінку загальної виживаності хворих проводили за методом Каплана-Мейера із $p<0,05$.

**Результати**. При аналізі загальної виживаності хворих на РЛ з розподілом за статтю виявлено, що не було відмінності між даним показником у чоловіків та жінок ($p>0,1$). При порівнянні загальної виживаності хворих на РЛ з розподілом за стороною ураження також помітно, що вона не відрізнялась при правосторонньому або лівосторонньому розміщенні пухлини легені ($p>0,1$). Якщо ж розглядати кумулятивну виживаність хворих на РЛ в залежності від локалізації, виявлено високу достовірну відмінність ($p<0,001$) на всіх термінах спостереження. Так, загальна виживаність при периферичному РЛ була найвищою (5-річна — 24%), потім — при центральному (5-річна — 13%), і найнижчою була виживаність при атипових формах РЛ (2-річна — 15%). При оцінці загальної виживаності хворих на РЛ в залежності від стадії підтверджується відомий факт: із збільшенням стадії РЛ виживаність на всіх термінах спостереження ($p<0,01$) різко падає (5-річна: 38% та 23% при I та II стадіях, 16,5% та 4,5% при IIIA та IIIB стадіях; 3-річна — 8% при IV стадії).

**Висновки**. Суттєвий вплив на загальну виживаність хворих на РЛ мають локалізація (клініко-анатомічна форма) та стадія пухлини.

## Вплив проведеного спеціального протипухлинного лікування на віддалені результати у хворих на рак легені

***Лисенко С.А., Притуляк С.М., Ткач А.А., Стрижалковський О.В., Луцкер О.О., Тацюк Я.В., Луценко О.А., Матяш В.Р.***

*Вінницький національний медичний університет ім. М.І. Пирогова*

*Вінницький обласний клінічний онкологічний диспансер*

На сьогодні «стандартними» для хворих на рак легені (РЛ), вважаються комплексні підходи, які включають радикальну операцію, поліхіміотерапію (ПХТ) та променеву терапію (ПТ).

**Мета**: вивчення віддалених результатів у хворих на рак легені в залежності від проведеного спеціального протипухлинного лікування.

**Матеріали та методи**. Аналіз виживаності базувався на вивченні матеріалів 534 хворих на РЛ, які з 2009 по 2012 роки знаходились на стаціонарному лікуванні у ВОКОД. Перша група — це 265 хворих, у яких основним методом було радикальне хірургічне лікування (49,6%). З них: хірургічне (самостійне) — у 108 (20,2%); комбіноване — хірургічне+ПТ — у 68 (12,7%) та хірургічне+ПХТ — у 48 (9%) хворих; комплексне — хірургічне+ПХТ+ПТ — у 41 (7,7%) пацієнта. Друга група — 269 хворих, які отримали консервативне протипухлинне лікування (50,4%). Самостійна ПТ застосовувалась у 53 (9,9%), ПХТ — у 149 (27,9%), а комбінована ПХТ+ПТ — у 67 (12,6%) хворих. Для оцінки загальної виживаності хворих використано логранговий критерій із $p<0,05$ за методом Каплана-Мейера.

**Результати**. Встановлено, що загальна виживаність хворих на РЛ достовірно відрізнялася між різними методами лікування ($p<0,001$) на всіх термінах спостереження. Так, у хворих першої групи показники 3-річної виживаності (58%) були більш ніж в 2 рази вищі, ніж аналогічні у хворих другої групи (24%). А найвищі показники 5-річної виживаності характерні для методів, де домінуючим було радикальне хірургічне лікування хворих на РЛ: спочатку комплексне, хірургічне+ПХТ+ПТ (42%), потім самостійне хірургічне (36%), хірургічне+ПТ (33%) та хірургічне+ПХТ (19%). Значно гірші віддалені результати консервативного протипухлинного лікування хворих на РЛ. 3-річна виживаність для них склала: після самостійної ПТ — 21%, після самостійної ПХТ — 14% та найнижча кумулятивна виживаність, 13%, після комбінованої ПХТ+ПТ.

**Висновки**. Найкраще на загальну 3-х та 5-ти річну виживаність хворих на рак легені впливає проведення радикального хірургічного лікування.

## Коморбідна серцево-судинна патологія у хворих на рак легень

***[2]Літвіняк Р.І., [1]Лукавецький Н.О., [2]Гіпп І.Г.***

*[1]Львівський національний медичний університет імені Данила Галицького*

*[2]Львівський державний онкологічний регіональний лікувально-діагностичний центр*

За даними Європейського товариства кардіологів та анестезіологів щодо ведення хворих, які підлягають некардіальній хірургії, ризик периопераційних кардіоваскулярних ускладнень залежить від типу та тривалості хірургічної процедури, загального стану пацієнта та наявних супутніх захворювань, в тому числі серцево-судинної системи (2013). Ймовірність 30-денної смерті чи виникнення інфаркту міокарду у хворих, яким проводиться оперативне втручання на органах грудної клітки становить понад 5%.

**Мета**. Встановити частоту супутніх захворювань серцево-судинної системи у хворих на рак легень, яким проводилося хірургічне лікування.

**Матеріали і методи**. Проведено аналіз 55 історій хвороб пацієнтів, які були радикально оперовані з приводу раку легень у Львівському онкологічному регіональному центрі за період 2010-2011 рр. Частоту захворювань серцево-судинної системи встановлювали, базуючись на клініко-анамнестичних даних, результатах лабораторно-інструментальних досліджень (ЕКГ, ЕхоКГ, КТ, тощо), консультаціях суміжних спеціалістів.

**Результати**. У 72,7% (40) хворих виявлено ішемічну хворобу серця, при цьому дифузний кардіосклероз діагностовано у 38 пацієнтів, що становить 69,1% від усієї кількості пацієнтів; також виявлено по 4 (7,3%) випадки постінфарктного кардіосклерозу і стабільної стенокардії. Другим найпоширенішим захворюванням була гіпертонічна хвороба — 26 (47,3%) випадків, з яких I стадія складала 7,7% (2 хв.), II ст. — 73,1% (19), а III ст. — 19,2% (5). Два хворих в анамнезі перенесли ГПМК у вигляді ішемічного інсульту. Виявлено наступні порушення ритму та провідності: надшлуночкова та шлуночкова екстрасистолії — 1 та 3 випадки відповідно, тахісистолічний варіант фібриляції передсердь — у 2 хворих, блокада передньої гілки лівої ніжки пучка Гіса та блокада правої ніжки пучка Гіса — у 3 і 1 пацієнтів відповідно. У 45,5% (25) хворих було поєднання 2 і більше патологій.

**Висновок**. У більшості пацієнтів наявна клінічно значима серцево-судинна патологія. Адекватна доопераційна оцінка стану хворих дозволить визначити ризик оперативних втручань.

## Вік пацієнта, як фактор прогнозу хірургічного лікування раку стравоходу та кардіального відділу шлунка

***Лукавецький Н.О., Фецич Т.Г.***

*Львівський національний медичний університет ім. Данила Галицького*

Вікова група понад 65 років у розвинутих країнах стрімко збільшується. Натомість пацієнти старшого віку, в тому числі з пухлинами верхнього відділу травного тракту, погано представлені у клінічних дослідженнях.

**Метою роботи** було визначити вплив вікового чинника хворого на результати хірургічного лікування пацієнтів хворих на рак стравооду та кардіального відділу шлунка.

**Матеріали і методи**. Клінічну групу склали 68 пацієнтів старшого (>65 років) та 142 молодого віку (<65років), хворих на рак стравоходу та кардіального відділу шлунка, які були оперовані протягом 2004–2011рр. у клініці кафедри онкології та медичної радіології Львівського національного медичного університету імені Данила Галицького. Жоден з пацієнтів не отримував до та після операції хіміо/променеве лікування. Клінічні та морфологічні параметри порівнювались у двох групах. Оцінку виживаності проводили шляхом аналізу кривих Каплан-Майєра.

**Результати досліджень та їх обговорення**. У пацієнтів похилого віку хворих на рак кардіального відділу шлунка місцево поширений процес виявлявся у 38 (86,36%) пацієнтів, серед пацієнтів молодшого віку — у 79 (86.8%) пацієнтів. Серед пацієнтів похилого віку з раком стравоходу місцево поширений процес було діагностовано у 18 (75,0%) хворих, а молодого віку у 39 (76,47%) хворих.

**Висновки**. Пацієнти старшого віку можуть бути радикально оперовані з прийнятним ризиком післяопераційних ускладнень. Медіана тривалості життя когорти молодших пацієнтів є меншою ніж хворих старшого віку і складає відповідно 15.4 і 20.2 місяців.

## Діагностика та лікування раку стравоходу у Вінницькому обласному клінічному онкологічному диспансері

***Притуляк С.М., Ткач А.А., Стрижалковський О.В., Луцкер О.О., Тацюк Я.В., Лисенко С.А., Луценко О.А., Матяш В.Р., Олексюк О.В.***

*Вінницький національний медичний університет ім. М.І.Пирогова*

*Вінницький обласний клінічний онкологічний диспансер*

**Актуальність**. Рак стравоходу (РС) вважається однією з найбільш злоякісних пухлин людини з несприятливим прогнозом. Результати спеціального лікуваня цієї паталогії є малозадовільними.

**Матеріали та методи**. Всього протягом 1998–2015 років у Вінницькій області було виявлено 1730 випадків захворювання на РС. Плоскоклітинний рак склав 68,45%. Найчастіше злоякісне новоутворення вражало середньо- та нижньогрудний відділи органу. I–II стадія злоякісного процесу встановлена у 50,8% хворих, IV стадія — 26,8% випадків.

**Результати**. Спеціальне лікування отримало 723 пацієнта (41,8%). 207 (12%) пацієнтів з різних причин відмовились від лікування. Ще у 14.8% були виявлені протипокази, а 31,2% хворих через розповсюдженність злоякісного процесу не підлягали спецлікуванню.

Аналіз даних групи спеціального лікування показав, що більшість хворих проліковано тільки променевим методом — 323 (42,3%). 155 (24,4%) хворим проводилось суто хірургічне лікування та 19.7% пацієнтів отримали самостійну поліхіміотерапію. Загалом у торакальному відділенні Вінницького обласного клінічного онкологічного диспансеру проведено 253 оперативних втручаннь у радикальному об'ємі. Виконувались: операція Люїса — 192 випадки, операція Гарлока — 46 хворих, операція Торека — 3 пацієнтів, тотальна екстирпація стравоходу за Мак-Кьюном -–12 випадків та операція Оринджа (трансхіатальна екстирпація стравоходу) — двічі. Частота післяопераційних ускладнень — 4,2%. Післяопераційна летальність склала 4,3%. За останні 5 років застосовано новітні методики корекції дисфагії у хворих — стентування стравоходу (129 пацієнтів) та формування стравохідно-тонкокишкових шунтів (75 хворих), які практично витіснили архаїчні гастростомії. Після спеціального лікування 5-річна загальна виживаність пацієнтів становила 20,6%.

**Висновки**. Захворюванність на РС у Вінницькій області має тенденцію до зменшення. За період з 1998 по 2015 роки покращились показники діагностики раку стравоходу. Проведення хірургічного лікування в радикальному та паліативному об`ємах покращують якість та тривалість життя пацієнтів.

## Интраоперационные внутриплевральные кровотечния при хирургическом лечении рака легкого

***Сенников И.А.***

*Харьковский национальный медицинский университет*

**Цель**. провести анализ внутриплевральных интраоперационных кровотечений, возникающих при хирургическом лечении больных раком легкого и выработать оптимальную тактику хирурга в данной ситуации.

**Материалы и методы** Нами проведен анализ внутриплевральных интраоперационных кровотечений при радикальном хирургическом лечении 1728 больных раком легкого. Средний возраст прооперированных больных составил 58,3 лет. Центральный рак был у 61,2% больных, периферический у 38,8%. При гистологическом исследовании преобладал плоскоклеточный рак (54,1%), на долю железистого рака приходилось 15,3%.

При выполнении операций был использован боковой доступ. Во время операции кровотечение имело место у 32 больных, что составило 1,85% от общего числа оперированных. Операции выполнялись торакальными хирургами высокой квалификации. У всех пациентов с осложнением имел место местнораспространенный рак легкого (T2-4N1-2M0). Наиболее частым осложнением было кровотечение из сосудов корня легкого (24 больных), причем у 13 из них при операции на правом легком. У 14 больных кровотечение развилось при отрыве верхней легочной вены от опухоли и у 6 при частичном разрыве легочной артерии в момент ее отделения от главного бронха, пораженного опухолью. Кровотечение из левого предсердия имело место у 3-х больных, как следствие отрыва опухоли во время ее выделения. Вторая группа внелегочных кровотечений наблюдалась у 5 больных: кровотечение из аорты у 2, из верхней и нижней полых вен у 4 больных.

Общая летальность при интраоперационных кровотечениях составила 8%.

**Результаты**. Анализ причин интраоперационных кровотечений показывает, что последние обусловлены не техническими ошибками хирурга, а распространенностью процесса и распадом опухоли при манипуляции с сосудами.

При повреждении крупных сосудов первоочередной задачей является временный гемостаз путем прижатия поврежденного сосуда к корню легкого пальцами или тупфером. Второй хирург на фоне временного гемостаза выполняет пневмонэктомию или перевязывает максимальное число сосудов корня легкого, чтобы тем самым выключить легкое из кровотока.

**Вывод**. Опыт остановки интраоперационных кровотечений показывает, что соблюдение последовательности действий и слаженность работы оперирующих хирургов и анестезиолога позволяют в большинстве случаев справиться с этими тяжелыми осложнениями.

## «Кісткова форма» раку легені

***[1]Синяченко О.В., [1]Думанський Ю.В., [2]Столярова О.Ю., [2]Кметюк Я.В.***

*[1]Донецький національний медичний університет ім. М.Горького, м. Красний Лиман*

*[2]Національний інститут раку, м. Київ*

**Метою і задачами дослідження** стали вивчення частоти метастатичного ураження різних відділів хребта, периферійних кісток та суглобів, зв'язок з клінічними ознаками раку легені (локалізація, форма, гістологічний варіант, ступінь диференціації, стадійність, характер позакісткового метастазування), оцінка залежності від супутніх захворювань, вплив на ускладнення променевої й хіміотерапії, а також на виживаність хворих. Під наглядом перебував 1071 хворий на рак легені у віці від 24 до 86 років. Жодний з обстежених осіб з приводу основного захворювання раніше не був прооперований, а після встановлення діагнозу всі пацієнти отримували променеву терапію, 73% з них — комбіновану радіохіміотерапію. Метастатичне ураження скелету спостерігається у 22% від числа хворих на рак легені, серед яких співвідношення змін хребта, периферійних кісток та суглобів складає 2:2:1, а ще у 3% з них відзначається проростання пухлини в ребра, на що в цілому чинять дію локалізація раку (переважно у верхній частки), його форма (переважно периферична) і гістологічний варіант (переважно аденокарцинома), що пов'язано з іншими клінічними проявами захворювання (наявністю компресійного синдрому й проростанням пухлини в трахею з одного боку, метастазуванням в хребет, здухвинну кістку і щелепи з іншого), корелює з числом віддалених метастазів в лімфатичні вузли та органи, залежить від супутньої патології, впливає на характер ускладнень радіохіміотерапії і окремих протипухлинних препаратів. У хворих з метастазами в скелет виявились вірогідно більшими параметри судинного ендотеліального фактору зростання на 17%, остеокальцину на 15%, остеопонтину на 11%, трансформуючого фактору зростання β1 на 9%, кальцію, що зв'язаний з альбуміном, на 8%, фібронектину на 5%, а прогнознегативними ознаками по відношенню до кісткових метастазів — відповідно більше 600 пг/мл, 20 нг/мл, 50 нг/мл, 520 нг/мл, 65 мг/л и 800 мкг/мл.

## Применение дендритных клеток в иммунотерапии рака легкого

***Совенко В.М., Ганул А.В, Храновская Н.М., Орел В.Э., Скачкова О.В., Борисюк Б.О., Кондрацкий Ю.Н., Бороров Л.В., Кобзєв О.И.***

*Национальный институт рак, г. Киев.*

**Введение**. Результаты лечения больных раком легкого остаются неудовлетворительными. Пятилетняя выживаемость общей популяции больных раком легкого не превышает 10–15%. В мире проводится большое количество клинических исследований по изучению возможностей улучшения результатов хирургического лечения немелкоклеточного рака легкого II–IIIA стадии с помощью химиотерапии и лучевой терапии. Большие надежды возлагаются на развитие методов иммунотерапии для повышения эффективности лечения больных раком легкого. В качестве природных адъювантов при создании противоопухолевых вакцин с успехом используют дендритные клетки.

**Материалы и методы**. В течение 2004-2016 гг. нами были включены в исследование 120 больных немелкоклеточным раком легкого II–IIIA стадии. Материалом для аутовакцины служат дендритные клетки больного, выращенные из моноцитов крови при культивировании с собственными опухолевыми клетками.

**Результаты**. Использование дендритноклеточной (ДК) аутовакцины у больных немелкоклеточным раком легкого IIБ–IIIA стадии улучшает отдаленные результаты лечения: пятилетняя выживаемость в основной группе составила 35,9%, в сравнении с 26,9% в контрольной группе ($p<0,05$). ДК-аутовакцинотерапия у больных раком легкого вызывала выраженные изменения в состоянии иммунной системы: статистически достоверное увеличение абсолютного количества натуральных киллерных клеток, повышение цитотоксической активности лимфоцитов, активацию антигенспецифического клеточного иммунного ответа. Иммунотерапия методом введения ДК, нагруженных опухолевыми антигенами, не сопровождалась развитием токсических и аутоиммуных реакций у больных.

**Выводы**. Аутологичный опухолевый материал и ДК, выращенные из собственных моноцитов больного, обеспечивают индивидуальную модель лечения. Мы рекомендуем включать в программу лечения больных раком легкого вакцинотерапию на основе ДК.

## Роль адаптации респираторной системы в комплексной предоперационной подготовке больных раком легких.

***[1]Стариков В.И., [2]Винник Ю.А., [1]Гаврилов А.Ю.***

*[1]Харьковский национальный медицинский университет*

*[2]Харьковская медицинская академия последипломного образования*

**Цель исследования** — улучшить результаты хирургического лечения больных раком легких (РЛ) за счет изучения роли адаптации респираторной системы (РС) в предоперационной подготовке.

**Матириалы и методы**. В работе приведены результаты анализа предоперационной подготовки оперативного лечения (ОЛ) 135 больных РЛ. Мужчин было 121 (89%), женщин — 14 (10,4%), возраст от 38 до 74 лет. Учитывалась роль адаптации РС в комплексной подготовке и оценке функциональной операбельности.

**Результаты и обсуждение**. Были оценены результаты предоперационной подготовки к ОЛ 135 больных РЛ. Важное значение в подготовке больных придавалось улучшению адаптивной функции РС на фоне активной бронхолитической терапии с использованием небулайзеров, применялся метод адаптационного коллабирования легочной ткани на стороне предстоящего ОЛ. Всем пациентам до операции проводилось обследование функционального состояние РС, включающее определение такие основополагающих расчетных показателей, как COPD-индекс и прогнозируемый послеоперационный объем форсированного выдоха за первую секунду (ппоОФВ1) на основании которого, по рекомендациям Британского торакального общества, определяется операбельность пациентов.

COPD-индекс = (индекс Тиффно + ОФВ1)/100.

ппо ОФВ=ОФВ1 * [(19-б) — а]/[19-б];

а — количество удаляемых сегментов, не находящихся в ателектазе, б — количество ателектазированных удаляемых сегментов (BTS and Society of Cardiothoracic surgeons of Great Britain and Ireland Working Party, 2001). Диагностика бронхообструкции (индекс Тиффно менее 70% от должного) производилась в соответствии с критериями GOLD (updated 2007). Установлено, что пациентов с прогнозируемым послеоперационным ОФВ, менее 40% следует считать неоперабельными.

**Вывод**. Изучение нами роли адаптации РС в предоперационной подготовке, позволило сформулировать оптимальную концепцию определения операбельности, что улучшило результаты хирургического лечения больных РЛ.

## Лечение больных немелкоклеточным раком легкого 3А стадии

***Стариков В.И., Басилайшвили С.Ю., Майборода К.Ю.***

*Харьковский национальный медицинский университет,*

*Харьковский областной клинический онкоцентр*

**Введение**. Лечение больных немелкоклеточным раком лёгкого (НМРЛ) 3А стадии — одна из наиболее сложных проблем клинической онкологии. Это связано, прежде всего, с распространением опухоли: метастазированием в лимфатические узлы средостения и возможным субклиническим отдаленным микрометастазированием. Больные с 3 стадией составляют 40% среди впервые выявленных больных раком легкого.

**Цель работы** — оценить эффективность различных вариантов комбинированного лечения местнораспространенного НМРЛ 3А стадии.

**Материалы и методы**. Обследовано 147 больных НМРЛ 3А стадии. Всем больным были выполнены радикальные операции с обязательной медиастинальной лимфодиссекцией. В первую группу (сравнения) вошли 80 больных, которые получали следующее лечение: радикальная операция, затем 4 курса адъювантной ПХТ по схеме ЕР (этопозид + цисплатин). Больные второй группы (37 больных) получали перед операцией 2 курса предоперационной ПХТ по схеме ЕР с 3-недельным интервалом, затем им выполнялась радикальная операция и через 3-4 недели проводилось 4 курса адъювантной ПХТ. В третью группу вошли 30 больных, которым проведена радикальная операция, после нее 2 курса ПХТ с последующим облучением средостения на линейном ускорителе типа «VARIAN» (Clinac 600c, USA), РОД 2 Гр, СОД 34-40 Гр.

**Результаты** — однолетняя выживаемость в первой группе составила — 57,2%, во второй — 75,3%, в третьей — 81,2%. Трехлетняя выживаемость составила в первой группе 47%, во второй — 62,1%, в третьей — 68,8%.

**Выводы** — неоадъювантная предоперационная химиотерапия дает частичный эффект менее чем у половины больных НМРЛ, поэтому ее проведение не всегда является целесообразным. Проведение в послеоперационном периоде двух курсов химиотерапии с последующей лучевой терапией улучшает 3-летнюю выживаемость по сравнению с другими вариантами лечения. Применение комбинации лучевой и химиотерапии в послеоперационном периоде является перспективным направлением, однако, требует дальнейшего изучения.

## Морфологическая оценка эффективности неоадъювантной полихимиотерапии у больных раком легкого

***Стариков В.И., Якимова Т.П., Басилайшвили С.Ю.***

*Харьковский национальный медицинский университет*

**Введение**. При 3А стадии рака легкого (РЛ) стандартом лечения рекомендуется проведение 2 курсов неоадъювантной полихимиотерапии (НПХТ). Однако, часто не наблюдается объективного эффекта от ее проведения. В тоже время проведение НПХТ отодвигает сроки выполнения радикальной операции и ухудшения состояния больных.

**Цель исследования**. Изучить лечебный патоморфоз в опухоли у больных РЛ, получивших НПХТ с последующей операцией.

**Материалы и методы**. Для морфологического исследования использовали гистопрепараты от 27 больных в возрасте от 46 до 68 лет мужского пола, первым этапом лечения которых была полихимиотерапия. Они получали перед операцией 2 курса НПХТ по схеме ЕР (цисплатин в дозе 70 мг/м$^2$ поверхности тела в первый день, этопозид в дозе 120 мг/м$^2$ в 1-3 дни в/в) с 3х недельным интервалом.

**Результаты**. После химиотерапии в опухолях развиваются неравномерные атрофические и дистрофические процессы, представленные очагами регрессии, некрозов и их организацией со значительным подавлением митотической активности до 4,5‰ и 100% патологических митозов. Вместе с тем, наряду с деструктивными изменениями, имеются обширные солидные поля практически неизменённой или мало измененной опухолевой структурой и высокой митотической активностью 17‰ и до 41,14% патологических митозов. В целом, после НПХТ только у 34% больных имелась умеренно выраженную степень терапевтического повреждения опухоли. В опухоли появляются неравномерное уменьшение объема паренхимы и четко визуализируются расслаивающие опухолевый монолит островки соединительной ткани, уже опухолевой стромы.

**Выводы**. Терапевтический патоморфоз рака легких после НПХТ характеризуется слабой степенью повреждения на клеточном и тканевом уровнях с увеличением количества патологических митозов при стабильном митотическом индексе, активацией локальных стромальных иммунных реакций и апоптоза. Это объясняет отсутствие клинического эффекта от НПХТ у большинства больных РЛ и ставит под сомнение вопрос о целесообразности ее проведения.

## Профилактика и лечение послеоперационных осложнений при раке пищевода

***Стариков В.И., Трунов Г.В., Майборода К.Ю.***

*Харьковский национальный медицинский университет*

*Харьковский областной клинический онкологический центр*

**Актуальность**. Наиболее частыми осложнениями хирургического лечения рака пищевода становятся легочные, сердечно-сосудистые, тромбоэмболические, несостоятельность анастомоза встречается сравнительно редко.

**Цель работы** — анализ хирургических осложнений, причин их развития и определение путей их профилактики.

**Материалы и методы**. Анализ результатов лечения 215 больных раком пищевода, которым выполнена резекция пищевода (операция Льюиса, 129 больных) и резекция проксимального отдела желудка с нижнегрудным отделом пищевода (операция Осава-Гарлока, 86 больных). У 28% выполнены комбинированные операции.

**Результаты**. Несостоятельность пищеводно-желудочного анастомоза развилась у 7 больных (3,2%). У 5 больных в связи с этим развилась эмпиема плевры, что потребовало дренирования плевральной полости. Один больной умер от прогрессирования гнойного процесса, остальные выздоровели. Частичный некроз перемещенного в плевральную полость желудка встретился в 2-х случаях. У этих больных была предоперационная лучевая терапия на опухоль 70 Гр в связи с отказом от операции. Острая перфоративная язва культи желудка с эмпиемой плевры встретилось у одного больного, анастомоз при этом был состоятельным. Острое расширение желудка встретилось в 5 случаях, в 4 из них консервативное лечение принесло положительный эффект, одному больному были вынуждены выполнить гастроэнтероанастомоз. Ротация желудочного трансплантата после операции Льюиса наблюдалась в 1 случае. Осложнение было диагностировано на 7 сутки после операции и потребовало повторного хирургического вмешательства. Рубцовое сужение пищеводного анастомоза, рефлюкс-эзофагит, демпинг синдром не встречались.

**Выводы**. Для профилактики несостоятельности анастомоза важно соблюдение ряда условий: отсутствие натяжения сшиваемых органов, хорошее кровоснабжение, редкое наложение швов. При стойком парезе культи желудка показана дренирующая операция. Лучевая терапия на опухоль оказывает негативное действие на репарацию.

## Трансторакальая трепан биопсия в диагностике опухолей средостения

***Стариков В.И., Трунов Г.В., Шаповалов Д.В., Гаврилов А.Ю.***

*Харьковский национальный медицинский университет*

*Харьковский областной онкоцентр*

**Актуальность**. Знание морфологической структуры опухоли средостения имеет решающее значение для выбора лечебной тактики и определения прогноза заболевания.

**Цель** — повысить процент морфологической верификации и улучшить качество дифференциальной диагностики опухолей средостения.

**Материалы и методы**. Анализированы истории болезни 142 больных, которые находились на обследовании в торакальном отделении Харьковского онкоцентра за период с 2011по 2015 гг. Трансторакальную трепан биопсию осуществляли под местной анестезией под рентгенологическми контролем. Использовали иглы и биопсийный пистолет фирмы «Bard Magnum».

**Результаты**. Морфологическое подтверждение диагноза получено у 140 пациентов, что составило 98,6%. Гистологически диагноз установлен у 133 больных (93,7%), только цитологически — у 7 (4,9%). Из всех морфологически подтвержденных диагнозов злокачественная опухоль выявлена у 130 пациентов (91,5%). Из них диагноз лимфома Ходжкина установлен у 62 человек (43,7%), неходжкинская лимфома выявлена у 21 (14,8%) больного. Тимома верифицирована у 20 больных (14,1%), метастазы опухолей других локализаций в средостение — у 11 пациентов (7,8%). Злокачественная тератома выявлена у 5 больных (3,5%), а нейросаркома — у 4 (2,8%). Доброкачественные образования верифицированы у 10 пациентов (7,0%), из них саркоидоз внутригрудных лимфоузлов у 5 пациентов (3,5%), неврином — у 2 (1,4%), киста — у 1 (0,7%), туберкулез выявлен у 1 (0,7%), воспалительная природа установлена у 1 (0,7%). Проведение трансторакальных трепан биопсий осложнилось кровохарканьем у 2 больных (1,4%), малым гемотораксом у 1 больного (0,7%). Данные больные лечились консервативно. Парциальный пневмоторакс развился у 3 больных (2,1%), из них никто не нуждался в дренировании плевральной полости.

**Выводы**. Трансторакальная трепан биопсия является высокоэффективным методом диагностики опухолей средостения, позволяя верифицировать диагноз в 98, 6% случаев.

## Реконструктивно-пластические операции при раке легких

***Сташенко А.Д., Сирик А. А., Цапив Р.Н., Чухно А.В., Дорошенко А.А., Карпенко К.В., Пинчук А.Н.***

*КУ Херсонского областного совета «Херсонский областной онкологический диспансер»*

Реконструктивно-пластические (бронхопластические) операции при злокачественных опухолях легких применяются относительно редко, хотя в большинстве исследований отмечается высокая эффективность таких вмешательств.

Нами проведен ретроспективный анализ 72 операций больным немелкоклеточным раком легкого, которые с 1980 г. оперированы в отделении торакальной хирургии. Мужчин — 63 (87,5%), женщин — 9 (12,5%). Возраст пациентов колебался от 27 до 76, в среднем 58,2±1,4 года. Локализация опухоли справа составила 62 случая (86,1%), слева — 10 (13,9%). I ст. выявлена у 13 (18%) больных, II ст. — у 23 (31,9%), III ст. — у 36 (50%).

Больше всего выполнено верхних лобэктомий с циркулярной резекцией главного бронха — 57, чаще всего справа — 44; верхняя лобэктомия с клиновидной резекцией главного бронха — 13; нижняя лобэктомия с циркулярной резекцией промежуточного бронха — 2.

Осложнения после операции зарегистрированы у 16 пациентов (11,52%), умерло — 2; послеоперационная летальность — 2,7%. В обоих случаях после верхней лобэктомии с клиновидной резекцией главного бронха возникла несостоятельность анастомоза, острая эмпиема плевры; причина смерти — арозивное кровотечение из легочной артерии.

5-летняя выживаемость в группе анализа составила 78% при раке легкого I стадии, 56,6% при II стадии и 36,4% при III стадии

**Выводы**:

1) бронхопластическая лобэктомия не снижает радикальность хирургического вмешательства при немелкоклеточном раке легкого по сравнению с пневмонэктомией, при условии адекватной лимфодиссекции;

2) применение различных вариантов бронхопластических операций повышает резектабельность при раке легкого;

3) бронхопластические операции по сравнению с пневмонэктомией сохраняют более высокие показатели кардио-респираторного резерва и повышают качество жизни больных.

## Роль медиастиноскопии при диагностике лимфаденопатий средостения

***[1]Сташенко А.Д., [1]Сирик А. А., [1]Цапив Р.Н., [1]Чухно А.В., [1]Дорошенко А.А., [1]Карпенко К.В., [2]Зовтун В.В.***

*[1]КУ Херсонского областного совета «Херсонский областной онкологический диспансер»*

*[2]Николаевский областной онкологический диспансер*

**Вступление**. Диагностика внутригрудных лимфаденопатий различной этиологии, в том числе сочетающихся с диссеминированными поражениями легких, остается одной из важных проблем современной торакальной хирургии и онкологии в целом. Клинико-рентгенологическая симптоматика внутригрудных лимфаденопатий, как правило, крайне скудна и не патогномонична; даже использование большого количества диагностических тестов не снижает число ошибочных диагнозов, которое до настоящего времени достигает 50%. Следствием диагностических ошибок является неадекватное лечение больных.

**Объект и методы исследования**. В торакальном отделении за 2012–2115 годы выполнено 110 медиастиноскопий. Для исследования удалялись паратрахеальные, ретрокавальные, трахеобронхиальные, бифуркационные л/у.

**Основные результаты**. Метастазы — 51, лимфогранулематоз — 20; саркоидоз — 25; лимфосаркома — 4; неспецифический лимфаденит — 8; саркома Капоши — 1; тимома — 1.

Осложнений не наблюдалось. Летальность — 0. У 100% пациентов с внутригрудными лимфаденопатиями был верифицирован диагноз, что позволило назначить адекватное лечение, а не проводить полихимиотерапию при рентгенологических признаках метастазирования.

**Выводы**: Мы отдаем предпочтение медиастиноскопии как основному методу диагностики внутригрудных лимфаденопатий, который обладает множеством преимуществ в сравнении с другими инвазивными методами, а также отсутствием осложнений.

## Хирургическое лечение рака пищевода

***[1]Сташенко А.Д., [1]Сирик А. А., [1]Цапив Р.Н., [1]Чухно А.В., [1]Дорошенко А.А., [1]Карпенко К.В., [2]Зовтун В.В.***

*[1]КУ Херсонского областного совета «Херсонский областной онкологический диспансер»*

*[2]Николаевский областной онкологический диспансер*

**Вступление**. Злокачественные опухоли пищевода и кардиоэзофагеальной зоны принято считать одними из наиболее прогностически неблагоприятных заболеваний пищеварительного тракта. Среди опухолей желудочно-кишечного тракта они занимают 3 место после рака желудка и прямой кишки. Около 70% больных выявляются в III и IV стадиях.

**Объект и методы исследования**. Ретроспективный анализ хирургического лечения 131 больных с раком пищевода, которые были оперированы в 2004-2015 годах в отделении торакальной хирургии Херсонского областного противотуберкулезного диспансера, торакальном отделении Херсонского областного онкологического диспансера.

**Основные результаты**. Мужчины — 118 (90,1%), женщины — 13 (9,9%). Возраст до 50 лет — 16 больных (12,2%), 50–60 лет — 92 (70,23%), 60–70 лет — 16 (12,2%), старше 70 лет — 7 (5,37%). Гистологическая структура оперированных: аденокарцинома — 20,6%, плоскоклеточный рак без ороговения — 51,9%; плоскоклеточный ороговевающий рак — 26,5%. По стадиям больные разделились следующим образом: II стадия — 8 больных (6,1%); III ст. — 95 (72,5%); IVA ст. — 28 (21,4%). Локализация поражения в верхней трети пищевода у 3 больных (2,3%), средняя треть — 79 (60,3%), нижняя треть — 49 (37,4%). Выполнено 66 экстирпаций пищевода из трех доступов с одномоментной эзофагогастропластикой; 29 субтотальных резекций пищевода с одномоментной эзофагогастропластикой; 2 операции по Тореку; 24 экстирпации пищевода трансхиатальным доступом с одномоментной эзофагогастропластикой; 1 операция Льюиса; 8 проксимальных резекций желудка с резекций нижней трети пищевода; 1 экстирпация пищевода из трех доступов с одномоментной эзофагоколонопластикой. Послеоперационная летальность составила 10,48%. Несостоятельность анастомоза при наложении его на шее составила 15,7%, при этом ни одна из них не привела к смерти.

**Выводы**. Мы отдаем предпочтение экстирпации пищевода из трех доступов с одномоментной эзофагогастропластикой с наложением анастомоза на шее при любой локализации опухоли, что дает возможность расширить зону лимфодиссекции, повысить радикальность операции, предупредить летальные послеоперационные осложнения.

## Рак гастроезофагеальної зони на тлі діафрагмальної кили

***Степко В.А.***

*Донецький національний медичний університет ім. М.Горького, м. Красний Лиман*

**Мета роботи** — оцінити частоту супутньої кили стравохідного отвору діафрагми (КСОД) у хворих на езофагеальний і гастроезофагеальний рак (EC, GEC), вплив її на клініко-лабораторні прояви цих онкологічних захворювань та ефективність лікувальних заходів. Під наглядом перебували 169 хворих (2/3 чоловіків і 1/3 жінок у віці від 34 до 83 років), серед яких GEC мав місце в 73% спостереженнях,

ЕС — в 27%. Аденокарцинома й плоскоклітинний рак встановлено відповідно у 75% та 11% від числа пацієнтів, що страждають на GEC, і у 9% й 91% з ЕС. Окрім того, у 8% випадків GEC діагностовано перстнеподібноклітинну форму раку, а у 6% недиференційовану. Серед усіх обстежених хворих співвідношення IA:IB:IIA:IIB:IIIA:IIIB:IV стадій раку склало як 1:1:2:8:8:8:15. Високодиференційований ступінь пухлини встановлений в 19% спостережень, помірнодиференційований — в 28%, низькодиференційований — в 15%, недиференційований — в 7%, невизнаний ступінь — в 31%. У 7% від числа пацієнтів з раком шлунково-стравохідної зони захворювання перебігає на тлі діафрагмальної кили, що істотно погіршує виживаність хворих. КСОД при GEC і ЕС визначає параметри характеру пухлинного процесу й метастазування, причому, зв'язок з плоскоклітинною морфологічною формою хвороби властивий тільки чоловікам, а з тяжкістю перебігу раку — жінкам. У випадках діафрагмальної кили існують обернені кореляційними зв'язки тривалості життя померлих хворих від початку проведення лікувальних заходів із стадійністю раку, який супроводжується підвищенням в крові концентрації трансформуючого фактора зростання β1, а у випадках супутньої діафрагмальної кили ці показники ще більше зростають. Наявність КСОД у хворих на GEC і ЕС чинить вплив на збільшення частоти летальних ускладнень в ранньому післяопераційному періоді з приводу пухлинного процесу.

## Роль трансторакальних трепан-біопсій у диференційній діагностиці новоутворень легенів та межистіння

***[1,2]Суховерша О.А., [1]Бондаренко І.М., [2]Кужевський І.В., [2]Біленький І.В., [2]Гуртовий В.А., [1]Завізіон В.Ф., [2]Шкарупа Г.Б., [2]Сазонов С.П., [2]Шкарупа Д.Г., [2]Бобров О.О.***

*[1]ДУ «Дніпропетровська державна медична академія» МОН України*

*[2]КЗ «Дніпропетровська міська багатопрофільна клінічна лікарня №4» ДОР*

**Вступ**. В останні десятиріччя підвищилось значення точної діагностики пухлин легенів та межистіння, що обумовлено впровадженням нових методів діагностики та лікування пацієнтів.

**Мета дослідження**. Поліпшення результатів диференційної діагностики пухлин легенів та межистіння за рахунок оптимізації використання трансторакальних трепан-біопсій (ТТБ) під КТ-контролем.

**Матеріал та методи**. Простежено результати дифдіагностики пухлин легенів та межистіння шляхом ТТБ у 241 хворих (167 чоловіків та 74 жінок) за період 2011–2015 рр.

**Результати дослідження**. У 233 хворих (96,7%) патологічний процес був верифікований гістологічно. Серед ускладнень — пневмоторакс у 10 пацієнтів (4,1%) та кровохаркання у 6-х (0,4%). Попередній діагноз «рак легенів» (РЛ) на основі КТ був встановлений у 167 пацієнтів, однак був підтверджений лише у 125 (74,8%). У 13 пацієнтів верифіковані метастази інших пухлин в легені, у 8 — туберкульоз, у 19 — гнійно-запальні захворювання у 2-х — доброякісні пухлини. Попередній діагноз «злоякісні пухлини межистіння» був підтверджений лише у 37 з 53 хворих (69,8%) — у 16 — тімоми, у 21 — лімфоми. У 7 пацієнтів був РЛ, у 5 — доброякісні пухлини, у 2 — метастази інших пухлин, у 2 — хронічне неспецифічне запалення. Попередній діагноз «метастази інших пухлин в легені» був підтверджений у 10 з 12 хворих, у 2-х був РЛ. У цілому зміна первинного діагнозу після біопсії проведена у 65 хворих (27,0%).

**Висновки**. Методика ТТБ під КТ-контролем дозволяє встановити структуру патологічного вогнища при пухлинах легень та межистіння, забезпечуючи високий процент верифікації при низькій частоті ускладнень. Використання ТТБ дозволяє проводити молекулярно-генетичні дослідження і тим самим здійснювати диференційну діагностику пухлин, індивідуалізувати лікувальну тактику пацієнтів.

## Лікування метастатичного плевриту у хворих на рак молочної залози з використанням внутрішньоплевральної гіпертермічної хіміотерапії

***Ткач А.А., Притуляк С.М., Стрижалковський О.В., Луцкер О.О., Тацюк Я.В., Лисенко С.А., Луценко О.А., Матяш В.Р., Олексюк О.В.***

*Вінницький національний медичний університет ім.М.І.Пирогова*

*Вінницький обласний клінічний онкологічний диспансер*

**Вступ**. Пухлинні плеврити (ПП) являються одним із найбільш частих ускладнень злоякісних новоутворень людини. Частота розвитку ПП при раку молочної залози — 48%. Одним із найбільш ефективних методів лікування метастатичних плевритів (МП) є внутрішньоплевральнагіпертермічна хіміотерапія (ВПГХТ).

**Матеріали та методи**. Було вивчено результати лікування 56 хворих на рак молочної залози із МП,яким проводилась ВПГХТ у торакальному відділенніВінницькогоонкологічн ого диспансеру протягом 2009-2015 рр. Всім хворим була проведена відеоторакоскопія з біопсією та полідренуванням геміторакcу ураженого метастатичним процесом. Обов'язковим було імуногістохімічнедослідження з визначенням рецепторного статусу метастазів в плевру. Було використано спосіб ВПГХТ, коли за допомогою екстракорпорального нагрівального контуру з вбудованим насосом протягом 2-х годин циркулює 50 мг ципластину в ізотонічному фізіологічному розчині нагрітому до 43°С. Процедуру повторювали двічі за госпіталізацію з перервою 1-2 дні. Більшість хворих отримали хіміотерапевтичне або гормональне лікування після закінчення внутрішньоплевральних процедур.

**Результати**. Встановлено,що ВПГХТ дозволяє рестадіюватипухлиний процес, збільшує терапевтичний ефект хіміотерапії, дозволяє призначити специфічне лікування в залежності від гормонального статусу метастазів в плевру. Достовірно покращився фізичний статус пацієнтів за шкалами EGOG і Карновського. Проведення ВПГХТ супроводжується мінімальним рівнем післяопераційних ускладнень та незначними токсичними проявами хіміотерапії. Протипоказами до ВПГХТ є значний спайковий процес плевральної порожнини, пристінковий та міждольовий плеврит.

**Висновки**. ВПГХТ у хворих на рак молочної залози з метастатичним плевритом забезпечує надійний плевродез, підвищує показники річного виживання,покращує якість життя даного контингенту пацієнтів.

## Результаты хирургического лечения метастазов колоректального рака в легкие

***Шамрай Д.В., Бороров Л.В., Кондрацкий Ю.Н., Ганул А.В., Борисюк Б.О.***

*Национальный институт рака, г. Киев*

Колоректальный рак (КРР) — один из самых распространенных видов злокачественных новообразований в мире. На долю легочных метастазов (ЛМ) КРР приходится до 15% случаев. При отсутствии хирургического лечения пятилетняя выживаемость пациентов с ЛМ КРР составляет 5-10%.

**Цель**: оценить результаты и целесообразность хирургического удаления ЛМ КРР.

**Материалы и методы**. В течение 1982–2014 годов в отделе опухолей грудной полости Национального института рака 101 пациенту в плане комплексного лечения выполнено хирургическое удаление ЛМ КРР. Мужчины (50) составили 49,5% пациентов, женщины (51) — 50,5%. Возраст пациентов от 24 до 77 лет, средний — 52,47 года. По объему оперативных вмешательств чаще выполнялись атипичные резекции легких — 70

случаев (69,3%), реже — лобэктомии и пульмонэктомии — 24 (23,8%) и 6 (5,9%) случаев соответственно, сегментэктомия — 1 случай (1%). Проведен анализ выживаемости больных ЛМ КРР с момента установления диагноза «колоректальный рак» и с момента первой операции на легком, трех и пятилетней выживаемости в зависимости от длительности безрецидивного периода.

**Результаты**. Выживаемость больных КРР, у которых развились ЛМ с момента установления диагноза «колоректальный рак»: 1 год — 98,96%; 3 года — 90,26%; 5 лет — 63,74%; 10 лет — 33,56%. Выживаемость больных с ЛМ КРР с момента первой операции на легком: 1 год — 85,71%; 3 года — 51,64%; 5 лет — 32,62%; 10 лет — 24,02%. Трехлетняя выживаемость больных ЛМ КРР с момента установления диагноза «колоректальный рак» при длительности безрецидивного периода менее 1 года — 68,9%, более 1 года — 84,3%. пятилетняя выживаемость — 60,7% и 75,0% соответственно. В 32 случаях (31,7%) наблюдали повторные метастазы в легкие, для лечения которых были предприняты 14 атипичных резекций легких, 4 лобэктомии и 1 пневмонэктомия. Пятилетняя выживаемость в этих случаях составила 18,8%. Существенных отличий в отдаленных результатах лечения ЛМ КРР у мужчин и женщин не выявлено ($p > 0,05$).

**Выводы**.

1) полученные результаты подтвердили эффективность и целесообразность хирургического лечения больных ЛМ КРР, поскольку 32,62% пациентов прожили 5 лет, а 24% — 10 лет;

2) длительность безрецидивного периода — наиболее значимый прогностический фактор при хирургическом лечении ЛМ КРР;

3) повторные атипичные резекции легких при ЛМ КРР увеличивают выживаемость пациентов.

## Лечение злокачественных поражений плевры с применением внутриплевральной перфузионной химиогипертермии

***Шевченко А.И., Ганул А.В., Борисюк Б.О., Совенко В.М., Бороров Л.В., Высоцкий А.Г.***

*Национальный институт рака, г. Киев*

**Введение**. Опухолевые процессы в плевральной полости, как первичные так и вторичные, сопровождаются патологическим накоплением экссудата, что значительно затрудняет лечение данной категории больных. Разработка и внедрение новых методов лечения направлено на повышение их эффективности и улучшение качества жизни пациентов.

**Цель исследования**. Оценить эффективность внутриплевральной перфузионной химиогипертермии при лечении больных со злокачественными поражениями плевры.

**Материалы и методы**. За период с 2002 по 2014 гг. по разработанным нами методикам пролечено 30 пациентов со злокачественной мезотелиомой плевры и 23 больных с метастатическим экссудативным плевритом (10 больных — рак молочной железы, у 2 — рак яичников, у 2 — рак лёгкого, у 2 — меланома, у 1 — липосаркома, у 1 — ангиосаркома, у 1 — рак щитовидной железы, у 4 — метастатический плеврит анонимного раку). Трем больным выполнена торакотомия, плевролиз, мобилизация лёгкого, дренирование плевральной полости с последующей гипертермической перфузией в раннем послеоперационном периоде.

**Результаты**. Лечение больные с метастатическим экссудативным плевритом переносили удовлетворительно. У всех больных после проведенной процедуры в динамике отмечалась стойкая облитерация плевральной полости, что значительно повышало качество их жизни и позволяло в дальнейшем проводить химиолучевую терапию в зависимости от нозологии основного заболевания.

Изучены результаты лечения больных злокачественной мезотелиомой плевры с применением внутриплевральной перфузионной химиогипертермии. Основную группу составили 30 больных, контрольную — 51 больной. Медиана выживаемости в основной группе составила 20,5 мес. и 10,7 мес. в контрольной, однолетняя выживаемость — 82,42±7,16% и 44,55±8,12% соответственно. При применении самостоятельной методики лечения (16 больных основной и 39 контрольной групп) однолетняя выживаемость в основной группе составила 81,25±9,76%, медиана — 20,5 мес., в контрольной — 40,31±9,71%, медиана — 10,3 мес. При применении внутриплевральной перфузионной химиогипертермии в раннем послеоперационном периоде после циторедукции (14 больных основной и 12 — контрольной групп) однолетняя выживаемость в основной группе составила 83,24±10,85%, в контрольной — 54,78±15%, медиана — 18,9 и 12,5 мес. соответственно. Три года в основной группе прожили 9 (30%) больных, 5 лет — 5 (16,6%) больных. Одна пациентка находилась под наблюдением 10 лет после окончания лечения.

**Выводы**. Внутриплевральная перфузионная химиогипертермия является методом выбора при лечении больных со злокачественными поражениями плевры. Применение данной методики приводит к стойкому плевродезу, что значительно улучшает качество жизни пациентов и позволяет проводить дальнейшее химиолучевое лечение. У больных со злокачественной мезотелиомой плевры применение гипертермической перфузии выполнимо в качестве как самостоятельного метода лечения, так и в комбинации с циторедуктивным оперативным вмешательством.

## Опыт симультанных операций при злокачественных заболеваниях легких, средостения в сочетании с ишемической болезнью и пороками сердца

***[1]Шкарупа Г.Б., [2]Максименко С.В., [1]Шкарупа Д.Г., [1]Сазонов С.П., [1]Суховерша А.А., [1]Бобров А.А., [2]Яровенко В.В., [2]Кривякин В.В.***

*[1]«Днепропетровская городская многопрофильная клиническая больница №4»ДОС»*

*[2]«Днепропетровский областной клинический центр кардиологии и кардиохирургии»ДОС»*

**Вступление**. Внедрение современных методов диагностики и хирургического лечения тяжелых сопутствующих сердечно-сосудистых заболеваний увеличивает число радикально оперированных больных раком легкого, средостения.

**Цель исследования** оценка целесообразности проведения симультанных операций у больных со злокачественными опухолями легких и средостения (ЗОЛС).

**Материал и методы**. Изучены результаты одномоментных операций на легких и сердце у 4 онкобольных за 2015 год.

**Результаты исследования**. Этапное хирургическое лечение больных с ЗОЛС в сочетании с ИБС и пороками сердца сопряжено с серьезными осложнениями. Выполнение первым этапом операции по поводу опухоли создает высокий риск развития острой сердечной недостаточности во время вмешательства или в послеоперационном периоде. Выполнение первым этапом операции на сердце, приводит к отсрочке удаления опухоли, а значит и прогрессирования заболевания. Симультанные операции из стернотомного доступа позволяют избежать больному не только повторных обследований, операций и наркозов, но и существенно сокращают материальные затраты и психологическую травму.

Во всех случаях операции проведены в полном объеме и без осложнений, пациенты были выписаны с выздоровлением.

Клинический случай: Больной Б. Рак нижней доли левого легкого IВст. Сопутствующий: Хроническое ревматическое сердце. Комбинированный митральный порок сердца с преимуществом рестеноза. Комбинированный аортальный порок сердца, легочная гипертензия 1ст. Персистирующая фибрилляция предсердий СН IIА ст. Операция: продольная стернотомия, нижняя лобэктомия слева, резекция язычковых сегментов. Протезирование аортального клапана, ревизия митрального клапана.

**Выводы**.

1. Симультанные операции являются методом выбора у онкологических больных с кардиохирургической патологией, имеют выраженное медико-экономическое преимущество перед последовательно выполненными операциями, не приводят к значимому повышению риска оперативного лечения.

2. Совместная работа онкоторакального и кардиохирурга позволяет повысить операбельность больных со злокачественными заболеваниями органов грудной полости.

## Результати лікування хворих на рак легень в Тернопільській області за 1996-2015 роки

***Шкробот Л.В., Гуменюк В.В., Яременко А.В., П'ясецький В.Й., Чорний Н.Б.***

*КУТОР «Тернопільський обласний клінічний онкологічний диспансер»*

**Мета**: Провести аналіз безпосередніх і віддалених результатів радикального і спеціального лікування хворих на рак легень в Тернопільській області.

**Матеріал і методи**: Проаналізовані результати в 523 хворих радикально оперованих і результати спеціального лікування хворих на рак легень за 1996-2015 роки.

**Результати**: За даний період в ТОКОД поступило 7336 хворих на рак легень. В 2015 р. звичайний показник захворюваності на 100 тис. населення становив 32,9 ( в Україні 34,2 за 2015 р.). Прооперовано всього 523 хворих (7,13%). З них у 130 (20,3%) проведено розширені пневмонектомії з лімфаденектомією (у 28 хворих з внутрішньоперикардіальним перев'язуванням судин), 299 (57,2%) лоб- і білобектомії (у 24 хворих — органозберігаючі бронхопластичні операції), 111 (21,2%) сегментектомії і атипові крайові резекції. В зв'язку з застосуванням при обстеженні хворих комп'ютерної томографії та неоад'юантної поліхіміотерапії, починаючи з 2005 року у відділенні проведено лише 4 пробні торакотомії. Після операцій померло 12 хворих (2,3%). Охоплення спеціальним лікуванням у 2015 р. склало 41,3% (в Україні — 42,6% за 2015р.), показник летальності хворих на рак легень до року — 57,4% ( в Україні 61,7% за 2015р.), 5-річне виживання лікованих в I-II ст. — 34,8%, нелікованих — 14,9%; лікованих в III ст. — 15,7%, нелікованих — 9,0%; лікованих в IV ст. — 3,1%, нелікованих — 1,4%.

**Висновки**:

1. Протягом останніх п'яти років показники охоплення спеціальним і радикальним лікуванням хворих на рак легень в Тернопільській області складає — 41,3% (2015 р.).

2. Неоад'юантна поліхіміотерапія дозволяє збільшити операбельність хворих на рак легень.

## Некоторый опыт применения современных биоклеевых технологий в онкохирургической практике

***Ярынич К.В., Ярынич В.И., Скородумов Ю.А., Чалый А.С., Крамар Т.М., Люля И.Э., Гришко М.П., Калинюк А.С.***

*КУ «Кировоградский областной онкологический диспансер»*

**Цель**. Дать оценку эффективности применения биологической клеевой композиции «Сульфакрилат» для улучшения соединения тканей и герметизации швов в локальной зоне оперативного вмешательства в онкохирургической практике.

**Материалы и методы**. Наш клинический опыт основывается на наблюдении за 297 больными со злокачественными опухолями органов грудной и брюшной полостей, у которых с 2013г при плановых, ургентных, реконструктивных операциях применялся биоклей «Сульфакрилат». Выполнено: атипичных резекций легких — 37, лобэктомий — 43, пневмонэктомий — 22, резекций пищевода — 34 (операции Люиса — 15, Гарлока — 19), резекций поджелудочной железы — 11, резекций печени — 9, гемостаз при разрывах селезенки — 4, гемиколэктомий — 47, резекций прямой кишки — 30, аллопластика вентральных грыж — 9, паховых — 4, склеивание десерозаций кишечника — 11, ушиваний перфораций — 7, биопсий опухоли — 29.

**Результаты исследования**. В подавляющем большинстве случаев (96,5%) планируемая цель достигнута. Клей создает хорошую «биологическую фиксацию» серозных поверхностей. Показаниями для местной обработки раневой поверхности клеем было также неполное удаление опухоли при паллиативных операциях и при взятии биопсии злокачественного новообразования. Биологическая совместимость, отсутствие токсичности, способность осуществлять эффективный гемостаз и аэростаз раневых поверхностей, бактерицидность «Сульфакрилата» позволило добиться низкого процента осложнений (0,8%) после оперативных вмешательств у больных.

**Выводы**. Применение биоклея «Сульфакрилат» позволяет улучшить конечные результаты хирургического лечения в онкологической практике и снизить процент послеоперационых осложнений. Биогерметик прочно занял достойное место в арсенале средств, применяемых при оперативных вмешательствах.

# ДІАГНОСТИКА, ЛІКУВАННЯ ТА ПРОФІЛАКТИКА РАКУ ГРУДНОЇ ЗАЛОЗИ

## Применение послеоперационной компрессии мягких тканей передней грудной стенки и подмышечной области у больных после хирургических вмешательств по поводу рака молочной железы

***Бондар С.В., Трухин Д.В., Атанасов В.Д., Кичук Д.П.***

*КУ «Одесский областной онкологический диспансер»*

*Одесский национальный медицинский университет*

**Целью** данного исследования является улучшение результатов хирургического лечения больных раком молочной железы

**Задачи исследования**. Разработать способ ведения больных после хирургических вмешательств на молочной железе с использованием компрессии кожных лоскутов передней грудной стенки и подмышечной области. Сравнить течение послеоперационного периода у больных контрольной и исследуемой группы после хирургических вмешательств по поводу рака молочной железы (определить сроки и интенсивность лимфореи, количество и степень выраженности осложнений воспалительного характера (сером) в ближайшем послеоперационном периоде).

**Материалы и методы исследования**. 248 больных раком молочной железы, которым в плане кобинированного и комплексного лечения было выполнено хирургическое вмешательство в объеме радикальной мастэктомии (по Маддену, Пейти или Холстеду) или квадрантэктомии с подмышечно-подключичной лимфаденэктомией. Отбор в контрольную или исследуемую группы осуществлялся с помощью рандомизации конвертами.

С 1 суток после выполнения радикального хирургического вмешательства больным исследуемой группы (121 пациент) выполнялась компрессия мягких тканей передней грудной стенки и подмышечной области с помощью тугого эластичного бинтования, до момента прекращения лимфореи. В контрольной группе (127 пациентов) компрессия не выполнялась. В обеих группах дренирование подмышечной области осуществлялось с помощью активного вакуумного дренажа.

***Результаты лечения***. У больных контрольной группы была сокращена длительность лимфореи с 20,2±3,6 до 13,1±2,4 суток, а также количество и степень выраженности местных воспалительных осложнений — с 7,0±2,3% до 3,3%±1,4%.

**Выводы**. Таким образом, применение послеоперационной компрессии мягких тканей передней грудной стенки и подмышечной области у больных РМЖ после хирургических вмешательств позволяет значительно сократить длительность лимфореи, частоту и степень выраженности местных воспалительных осложнений.

## Антиоксидантна корекція гематологічної токсичності системної терапії раку молочної залози

***Бондаренко І.М., Прохач А.В., Ходжуж Мохаммад І.М.***

*ДЗ «Дніпропетровська медична академія», м. Дніпропетровськ*

**Вступ**. У більшості хворих на рак молочної залози в період проходження поліхіміотерапії реєструються явища системної токсичності, частота і тяжкість яких збільшуються по мірі проходження курсів спеціальної лікарської терапії. Найбільш частою побічною дією цистостатиків є виникнення лейкопенії.

**Мета**. Покращити результати системної терапії раку молочної залози шляхом вдосконалення методів профілактики та лікування гематологічної токсичності із застосуванням антиоксидантної терапії.

**Матеріали та методи**. Досліджувалася частота виникнення лейкопенії, анемії, тромбоцитопенії впродовж 2 циклів лікування у пацієнток з неоперабельним раком молочної залози, що отримували стандартную хіміотерапію з таксанами та антрациклінами. В контрольній групі у 110 пацієнток застосовувалися стандартні методи корекції гематологічної токсичності (колоніестимулючі фактори, препарати заліза тощо). У групі пацієнток з досліджуваним препаратом 80 жінок отримували профілактично поміж курсами хіміотерапії отримували антиоксидант тіотриазолін у фіксованій дозі. У випадку виникнення лейкопенії в групі з досліджуваним препаратом пацієнтки отримували колоніестимулючі фактори поряд із ін'єкційним введеням тіотриазоліну.

**Результати досліджень**. Частота реєстрації лейкопеній на 1 курсі хіміотерапії в контрольній групі становила 70,9% на 1 тижні після введення препарату, та 38,2% на 2 тижні. В групі з досліджуваним препаратом ці показники становили 25,2% та 22,2% відповідно ($p<0,001$). При цьому частота лейкопенії 1 ступеню у контрольній групі становила 18 випадків, у досліджуваній групі — 5 випадків; 2 ст. — 27 та 13 відповідно; 3 ст. — 25 проти 1 випадку; 4 ст. — 8 та 1 ($p<0,001$). На 2 циклі хіміотерапії в контрольній групі спостерігалася відповідна частота лейкопеній 70,3% (1 тиждень) та 38,8% (2 тиждень); у групі з досліджуваним препаратом — 28,8% та 8,8% відповідно. Розподіл лейкопеній за ступенями тяжкості мав аналогічний характер, як і на першому циклі.

**Висновки**. В групі пацієнток з досліджуваним препаратом кількість випадків лейкопенії була вірогідно нижча ($p<0,001$), ніж в контрольній групі пацієнток. При цьому спостерігалася більш низька частота глибоких лейкопеній (2 ступеню і вище), ніж в контрольній групі.

## Мастопатії у хворих, які мали органозбережні операції з приводу раку молочної залози

***Галайчук І.Й., Шкробот Л.В., Туманова О.Р., Олексій О.П., Болюх О.В.***

*Тернопільський державний медичний університет*

*Тернопільський обласний клінічний онкологічний диспансер*

**Вступ**. В останнє десятиріччя, коли активно впроваджуються органозбережні операції, проблема мастопатії у хворих на рак молочної залози (РМЗ) стає актуальною.

**Матеріал і методи**. Під спостереженням знаходилось 27 жінок віком 36–62 років, у яких були виконані органозбережні операції при комбінованому лікуванні РМЗ. У всіх пацієнток були маммографічні (BI-RADS) та сонографічні ознаки вузлової, дифузної або фіброзно-кістозної мастопатії. Морфологічне підтвердження мастопатії ґрунтувалось на гістологічному дослідженні тканин країв видаленої частини молочної залози. Рак молочної залози Tis було встановлено у 3-х пацієнток, I-ої стадії — у 9, II-ої стадії — у 15 хворих.

Схема лікування РМЗ складалась із неоад'ювантних циклів хіміотерапії, променевої терапії, оганозбережних операцій, гормонотерапії. У післяопераційний період здійснювалась корекція протипухлинного лікування на основі визначення молекулярного підтипу РМЗ. Лікування мастопатії полягало у призначенні мастодинону (або циклодинону), вітамінів A/E, заспокійливих препаратів. Маммографічні обстеження здійснювали на момент встановлення діагнозу та через 6, 12, 24 місяців після операції. Період спостереження за пацієнтами від 1,5 до 5 років.

**Результати**. Гістологічно у 9 випадках було встановлено фіброзну мастопатію, у 11 — фіброзно-кістозну, у 7 — склерозуючий аденоз. Проліферацію епітелію I-го ступеню констатовано у 10, II-го — у 13, III-го ступеню — у 4-х пацієнток. У жінок репродуктивного віку відновлювався менструальний цикл через 6-10 місяців після завершення хіміотерапії. Ще через 3-6 місяців з'являлись клінічні ознаки мастопатії. Суб'єктивні симптоми мастопатії зменшувались або зника-

ли, проте маммографічна щільність молочних залоз у 78% випадків залишалась без змін.

**Висновки**. При виконанні органозбережних операцій з приводу РМЗ необхідно морфологічно верифікувати форму мастопатії з визначенням характеру проліферації епітелію.

Доцільно здійснювати медикаментозне лікування мастопатії у жінок на РМЗ після органозбережних операцій з врахуванням рецепторного статусу пухлини, функції яєчників і щитоподібної залози.

## Поліплоїдізація як адаптивна відповідь і прояв резистентності злоякісних пухлин

*[1]Геращенко Б.І., [2]Салміна К., [2]Еренпрейса Е.*

*[1]Інститут експериментальної патології, онкології і радіобіології ім. Р.Є. Кавецького НАН України, м. Київ*

*[2] Біомедичний науково-навчальний центр, м. Рига, Латвія*

Протипухлинна терапія, в якій застосовуються іонізаційна радіація та хіміотерапевтичні препарати, на жаль не завжди буває ефективною, особливо по відношенню до онкологічних захворювань на пізніх стадіях. Механізм резистентності злоякісних пухлин досі вважається малозрозумілим. Відомо, що опромінення деяких типів ракових клітин in vitro здатне викликати поліплоїдію, яка асоціюється з експресією таких стовбурових маркерів, як OCT4, SOX2 і NANOG, проте в результаті деполіплоїдізації виникають клоногенні мітотично активні «нащадки». Не виключено, що процес поліплоїдізації–деполіплоїдізації, який потенційно може бути пов'язаний з радіо- або хіміорезистентністю, також має місце in vivo, однак дане припущення потребує експериментального підтвердження. В цій роботі досліджувалося 30 жінок (вік: 31–75 років), діагностованих на рак молочної залози. Значна кількість пацієнтів (n = 28) мала місцево-поширену форму рака переважно із стадією III. Як діагностична біопсія так і операційний матеріал, тобто хірургічно видалені первинні пухлини після 3–9 курсів неоад'ювантної хіміотерапії (НХ) стандартними дозами паклітакселу та доксорубіцину, досліджувалися за допомогою цитометрії ядерної ДНК з використанням оптичного мікроскопу. Імунофлуоресценція застосовувалася з метою оцінки експресії маркерів проліферації (Ki-67), «стовбуровості» (SOX2 і NANOG) та інвазивності (CD44). В діагностичних біопсіях аналіз ДНК гістограм показав, що 14 пацієнтів мали первинні пухлини, які містили пара-триплоїдні клони. Ці випадки в порівнянні з 16 іншими випадками, в яких пухлини містили пара-еуплоїдні клони, мали процентне зростання клітин з плоїдністю, що перевищує 4.5c, а також клітин позитивних на Ki-67. З 10 випадків діагностованих як «тричі негативні», 6 були пара-триплоїдними. Серед тих випадків, які були резистентними до НХ (згідно зі шкалою Міллера-Пайна), переважна більшість мала пара-триплоїднісь. В основному НХ-індукована поліплоїдізація спостерігалася за рахунок пара-триплоїдних клонів. Поліплоїдні клітини були позитивні на Ki-67, SOX2, NANOG і CD44. Таким чином, поліплоїдні клітини можуть служити джерелом адаптивної відповіді злоякісних пухлин, а також бути проявом їх резистентності.

## Морфофункціональні зміни периферичних нервів у хворих на рак грудної залози зумовлені застосуванням таксанів

*Голотюк І.С, Геращенко С.Б., Голотюк С.І., Крижанівська А.Є., Горошко С.С.*

*Івано-Франківський національний медичний університет*

*Івано-Франківський обласний клінічний онкодиспансер*

Застосування в стандартних схемах хіміотерапії таксанів нерідко ускладнюється розвитком хіміотерапевтично індукованої периферичної нейропатії .

Нами вивчались морфофункціональні зміни з боку периферичних нервів зумовлені паклітакселом.

В дослідження було включено 10 хворих на рак грудної залози (T1-4N2-3M0), які отримували 4-6 неоад'ювантних курсів поліхіміотерапії (ПХТ) за схемою АТ: паклітаксел (175 мг/м$^2$ довенно 1 день), доксорубіцин (60 мг/м$^2$ довенно 1 день). Після досягнення регресії пухлини хворим проводилась радикальна мастектомія по Patey.

Визначення ступеня важкості паклітаксел-індукованої периферичної нейропатії проводилось згідно з критеріями токсичності CTC-NCI version 2.0. . Морфологічні зміни досліджувались шляхом гістологічного дослідження латерального та медіального пекторальних нервів шляхом проведення світлооптичного та морфометричного дослідження поперечних зрізів .

**Отримані результати**. Неврологічним обстеженням після четвертого циклу ПХТ, встановлено зниження больової ( 60%), температурної (40%), вібраційної (20%) і пропріоцептивної (50%) видів чутливості, а також зниження глибоких сухожилкових рефлексів (50%).

Отримані дані комплексного морфологічного дослідження видалених нервових тканин свідчать, що паклітаксел — індукована периферійна нейропатія є аксоно-шваннопатією, у патоморфогенезі якої суттєву роль відіграють порушення мітохондріального апарату обох компонентів мієлінових і безмієлінових нервових волокон.

Дані прояви свідчать про токсичне ураження нервових волокон, яке спричиняє зниження вібраційної, пропріоцептивної чутливості .

Згідно із критеріями токсичності CTC-NCI версії 2.0 у 20% пацієнтів було встановлено сенсорну нейропатію III ступеня важкості,у 30% II ступеня , у 30% I ступеня важкості сенсорної нейропатії і у 20% пацієнтів моторну нейропатію I ступеня.

**Висновок**. Отримані результати вказують на виражену нейротоксичну дію Паклітакселу, яка вимагає особливої уваги із пошуком шляхів можливої профілактики та корекції нейропатії , адже загальноприйнятих схем її лікування на даний час не існує.

## Особливості моніторингу хворих на рак молочної залози в Україні

*Готько Є.С., Цигика Д.Й., Жеро С.В., Ігнатко В.Я., Погорєлова Н.Є.*

*ДВНЗ «Ужгородський національний університет»*

**Вступ**. Протягом останніх десятиліть захворюваність на метахронний рак молочних залоз (РМЗ) зростає більш стрімко ніж на унілатеральний РМЗ. Ряд вітчизняних та закордонних дослідників зауважують, що однією з причин зростання захворюваності на цю форму раку є покращених можливостей її виявлення.

**Мета роботи**. Провести аналіз методів виявлення метахронного РМЗ, оцінити якість моніторингу хворих на рак молочної залози в умовах спеціалізованих онкологічних установ України.

**Методи дослідження**. Проведено ретроспективний та проспективний аналіз результатів діагностики 195 хворих на метахронний РМЗ, які отримували лікування в період з 1995 до 2011 року в онкологічних установах семи областей України.

**Результати**. Серед хворих на метахронний РМЗ першу пухлину виявляли самі пацієнтки у 65 випадках (33,33%), на долю мамографічного методу припало 47 випадків (24,10%), при ультразвуковому обстеженні (УЗО) молочних залоз було виявлено 5 випадків раку (2,56%). У 78 хворих на метахронний РМЗ (40,01%) не було відомостей про метод виявлення першого раку. Метахронна пухлина виявлялась за допомогою мамографії у 107 випадках (54,87%), а при застосуванні УЗО молочних залоз — у 14 хворих (7,18%). Самовиявлення метахронної пухлини було відмічено у 63 (32,31%) хворих на метахронний рак молочних залоз. Не було відомостей про метод виявлення метахронного раку у 11 хворих (5,64% випадків).

Зважаючи на те, що хворі на рак молочної залози після проведеного лікування знаходяться на обліку в онкологічних установах рівень самовиявлення метахронної пухлини повинен бути нижчим ніж при унілатеральному РМЗ. Адже, крім набутої онконастороженості жінок, які отримали лікування з приводу раку молочної залози повинна бути й професійна насторога лікарів-онкологів, які проводять моніторинг цих пацієнток.

**Висновки**. Враховуючи однакові показники самовиявлення пухлин у хворих на первинний (33%) та метахронний (32%) рак молочних залоз система моніторингу пролікованих пацієнток є малоефективною. Для покращення показників раннього виявлення цієї патології необхідно ущільнити графік контрольних оглядів та збільшити період активного моніторингу.

## Особливості імуногістохімічного статусу бластоми у хворих на рак молочної залози Подільського регіону

*Дроненко В.Г., Костюк О.Г., Какарькін О.Я., Бірюкова К.І.*

*Вінницький національний медичний університет ім. М.І.Пирогова*

*Вінницький обласний клінічний онкологічний диспансер*

**Актуальність**. Рак молочної залози залишається актуальною проблемою сучасної онкології, в Україні займає перше місце в структурі захворюваності і смертності від злоякісних пухлин у жінок. Значний прогрес в лікуванні раку молочної залози внесли дослідження по виявленню в пухлині стероїдних рецепторів естрогену і прогестерону.

**Матеріали та методи**. Проаналізовано архівні дані результатів імуногістохімічного (ІГХ) дослідження 1135 хворих на рак молочної залози Подільського регіону за останні 5 років.

**Результати**. Встановлено, що серед 1135 жінок якісна реакція рецепторів естрогену була наступною: позитивна — у 862 (76%) жінок, негативна 273 (24%). Кількісна естрогенова чутливість містила слідуючі відомості: відсутня (0-10%) у 454 (40%) жінок; низька (11-33%) — 454 (20%), середня (34-66%) — 68 (6%) жінок, висока (100%) — 386 (34%) жінок; прогестеронова відповідь була такою: негативна — 511 (45%) хворих, позитивна — 624 (55%). Кількісна прогестеронова реакція становила наступне: відсутня (0-10%) у 533 (47%) жінок, низька (11-33%) — 227 (20%) жінок, середня (34-66%) — 137 (12%), 1 висока (100%) — 238 (21%). Аналізуючи наявність рецепторів до естрогену і прогестерону, в залежності від віку хворих, встановлено наступні закономірності: в передменопаузальном періоді переважають естрогенові рецептори у 772 (68%) хворих, в постменопаузальному більше прогестеронових рецепторів 612 (54%) хворих, тоді як в похилому та старечому віці, вбільшости випадків, рецептори відсутні . Аналіз на протеїн Ki-67 дав такі відомості :0 — 227 (20%); 10-20% — 488(43%); 20-50% — 124(11%); ,більше 50% — 295 (26%). До факторів пухлинного росту відноситься HER-2/neu-білок, вироблення якого регулюється геном HER-2/neu. Позитивний рак молочної залози має агресивний перебіг, швидкий ріст та розповсюдження, ніж HER-2 негативний, що дозволяє визначити «прихований» проліферуючий потенціал даної пухлини і оцінити ступінь злоякісності, а також розділити пацієнтів на групи з відносно сприятливим і несприятливим прогнозом. Стосовно HER-2/neu нами встановлено: низький рівень — у 499(44%) хворих, середній — 386(34%), високий — 249 (22%).

**Висновки**. Використання клініко-морфологічного діагностичного алгоритму з обовязковим проведенням (ІГХ) дозволяє індивідуалізувати тактику лікування (хіміотерапія, гормонотерапія) хворих пролонгувати їх виживання. Отримані дають цінну прогностичну інформацію та дозволяють призначити адекватне лікування хворих на рак молочної залози.

## Молекулярні підтипи як фактор індивідуалізації хворих на рак молочної залози

*Ельхажж М.Х., Бондаренко І.М., Прохач А.В.*

*ДЗ «Дніпропетровська медична академія»*

**Вступ**. Молекулярні підтипи (МП) стають все більш вагомим фактором впливу на розробку тактики лікування хворих на рак молочної залози (РМЗ).

**Мета дослідження**. Визначити розповсюдженість, незмінність МП, та їх вплив на особливості метастазування і виживаність хворих з РМЗ.

**Матеріали і методи**. Нами встановлені МП у 7521 хворих на РМЗ, їх стабільність чи змінюваність — у 67 жінок. Загальна виживаність визначена серед 491 пацієнтки, особливості метастазування за критеріями RECIST — у 306.

**Результати та обговорення**. Розподіл на МП склав: люмінальний А (ЛА) — 69%, люмінальний В (ЛВ) — 9%, HER-2/neu-позитивний — 7%, потрійний негативний (ПН) — 15%. Врахування Ki-67 (≥14%) збільшило ЛВ МП до 19% за рахунок зниження ЛА. Стабільними МП залишалися у 53,2% хворих, змінювалися 44,8%. Найчастіше у процесі лікування змінювалися люмінальні МП, тоді як ПН та HER-2/neu-позитивний — рідко. Загальна виживаність при метастатичному РМЗ зменшувалася у такій послідовності: ЛА — 32,9 міс, ЛВ — 31,5 міс, ПН — 24,8 міс, HER-2/neu-позитивний — 22,6. В такій самій залежності збільшувалися середні показники Ki-67 та P53, що свідчило про їх прогностичне значення при РМЗ поряд з МП. Доведено, що найбільш агресивним є ПН та HER-2/neu-позитивний МП, при якому найчастіше виявлялося метастазування в головний мозок. Таргетна терапія у таких хворих дозволила подолати HER-2/neu-позитивність як фактор негативного прогнозу.

**Висновок**. Визначення МП РМЗ є простим та ефективним засобом формування індивідуалізованих принципів лікування РМЗ.

## Сумарний розмір маркерних пухлинних вогнищ як фактор прогнозу метастатичного раку молочної залози

*[1]Ельхажж М.Х., [1]Бондаренко І.М., [1]Завізіон В.Ф., [1]Ходжуж М.І., [1]Скляр А.С., 2Шевченко М.А., [2]Шерстньова Т.Г., [1]Артюшенко Л.Т., [3]Яцуба С.А., [3]Андрющенко В.С., [3]Василенко І.В.*

*[1]ДЗ «Дніпропетровська медична академія МОЗ України»*

*[2]ТОВ «RDP Ukraine», м. Дніпропетровськ*

*[3]КЗ «Міська багатопрофільна клінічна лікарня №4 Дніпропетровської обласної Ради»*

Розмір пухлини є одним з найважливіших прогностичних показників прогнозу раку молочної залози (РМЗ).

**Ціль роботи**. Вивчити прогностичне значення сумарного розміру маркерних пухлинних вогнищ (СРМПВ) у хворих на РМЗ.

**Матеріали та методи**. У 76 хворих віком від 31 до 76 років (середній вік — 52,3 роки), які отримували 2 лінію поліхіміотерапії з приводу РМЗ, оцінка ефективності проводилася за допомогою комп'ютерної томографії з застосуванням критеріїв RECIST версія 1.0. За необхідності додатково застосовували ультразвукову діагностику та остеосцинтіграфію. Відстежені безрецидивна та загальна виживаність.

**Результати та обговорення**. У 43 хворих СРМПВ був менше 50 мм (група 1) , у 16 — від 50 до 99 мм (група 2), у 13 було 100 — 150 мм (група 3), та у 2 — більше 150 мм (група 4). Безрецидивна виживаність у хворих першої групи була 14 місяців, другої та третьої — 16 місяців, у хворих з СРМПВ більше 150 мм безрецидивний період склав 5 міс. Загальна виживаність в першій групі була 41 місяць, в другій — 46 місяців, в третій — 35, в четвертій — 15 місяців. Аналіз кривих Каплана-Майєра

показав, що загальна виживаність хворих з СРМПВ менше 100 мм була вищою, ніж у випадках більше 100 мм.

**Висновки**. СРМПВ зворотньо пропорційно корелює з прогнозом як безрецидивної, так і загальної виживаності хворих на метастатичний РМЗ.

## Опыт внедрения и развития онкопластической хирургии рака молочной железы в условиях специализированного центра

***Жигулин А.В., Палица В.Я., Дмитренко О.А., Бондаренко В.В., Винницкая Д.К., Винницкая А.Б., Бернштейн Г.Б.***

*LISOD — Больница Израильской Онкологии, г. Киев*

**Введение**. Органосохраняющая онкопластическая хирургия (ОСОХ) рака молочной железы (РМЖ) с последующей радиотерапией доказала свою эффективность и безопасность не только в эстетическом, но и в онкологическом плане. Представлен опыт Центра Современной Маммологии (ЦСМ) Больницы израильской онкологии LISOD, организованного в 2008 г. согласно критериям EUSOMA.

**Материалы и методы**. Все пациенты обсуждались на междисциплинарном онкологическом консилиуме согласно международных стандартов. При удалении опухолей до 20% от объема железы доступы и формирование лоскутов планировались с учетом принципов редукционной маммопластики и мастопексии. При удалении большего объема использовались привнесенные ткани с боковой грудной, брюшной стенки, либо торакодорсальный лоскут. Представлены внутренние алгоритмы выбора операций. У всех больных применялась цветовая маркировка и исследование края резекции удаленного препарата. Проводилась фотофиксация всех пациенток на всех этапах лечения.

**Результаты**. 2007- 12.2015 в ЦСМ выполнено 352 ОСОХ операции у 345 пациенток с РМЖ. Средний возраст составил 52(22-85) г, средний размер опухоли — 3,2(0,6-15) см, средний вес удаленного препарата — 107,8(5-1034) г. Двусторонние опухоли были у 6 (1,7%) пациенток. Терапевтические мамопластики применены в 115(32,7%) случаях, значительные паренхиматозные ротации — в 36(10,2%), привнесение ткани извне молочной железы — в 85(24,1%), симметризирующие операции — 27(7,8%). Аксиллярная лимфаденэктомия выполнена в 150(42,6%) случаях, биопсия сигнального лимфоузла — в 229(65,1%). Опухоль в крае резекции выявлена у 14(3,9%) пациенток. Уровень ранних осложнений составил 24,4%. Отдаленные результаты отслежены у 291(84,3%) пациентов на протяжении 35,2(6-103) месяцев. Местные рецидивы выявлены у 7(1,9%), системные — у 32(9,2%) и 18(5,2%) пациенток умерло.

**Выводы**. ОСОХ в условиях специализированного ЦСМ является оптимальным вариантом в комплексном лечении РМЖ, позволяет обеспечить радикализм лечения без ущерба для эстетического вида молочной железы и улучшить качество жизни пациенток. Планирование онкопластических операций должно проводиться одновременно с разработкой общего плана онкологического лечения и реабилитации.

## Одномоментная реконструкция в комплексном лечении рака молочной железы в условиях специализированного центра

***Жигулин А.В., Палица В.Я., Дмитренко О.А., Бондаренко В.В., Винницкая Д.К., Винницкая А.Б., Бернштейн Г.Б.***

*LISOD — Больница Израильской Онкологии, г. Киев*

**Введение**. Реконструкция молочной железы является неотъемлемым этапом в лечении рака молочной железы (РМЖ). Представлен опыт Центра Современной Маммологии (ЦСМ) Больницы израильской онкологии LISOD, организованного в 2008 г. согласно критериям EUSOMA.

**Материалы и методы**. Все пациенты обсуждались на междисциплинарном онкологическом консилиуме согласно международным стандартам. При отсутствии прямых противопоказаний (инфильтративно-отечная форма РМЖ) всегда предлагалась коже- или сосоксохраняющая мастэктомия с одномоментной реконструкцией (ОР). Вариант операции — с использованием аутологичного лоскута (TRAM, торакодорсальный (ТДЛ)), импланта (1 или 2-этапная) или сочетания лоскута с имплантом, выбирался с учетом клинической ситуации и пожелания пациентки. Представлены внутренние алгоритмы выбора операций. Проводилась фотофиксация пациенток на всех этапах лечения.

**Результаты**. 2007- 12.2015 в ЦСМ выполнено 125 ОР 102 пациенткам. Средний возраст составил 49(29-71) л, средний размер опухоли — 4,9(0,4-12)см, средний вес удаленного препарата — 468,6(96-2136)г. Двусторонние операции выполнены 21(20,6%) пациенткам. Одноэтапные реконструкции имплантом выполнены в 53(42,4%) случаях, двухэтапные — в 48(38,4%), TRAM — в 4(3,2%), ТДЛ — в 9(7,2%), ТДЛ + имплант — в 8(6,4%). В 22(17,6%) случаях применялся ацелюлярный дермальный матрикс, в 8(6,4%) — синтетическая сетка. В 31(24,8%) случаях выполнялась кожередукционная мастэктомия, в 40(32%) — сосоксохраняющая. Аксиллярная лимфаденэктомия выполнена в 47(37,6%) случаях, биопсия сигнального лимфоузла — в 56(44,8%). Уровень ранних осложнений составил 33,6%, было удалено 9(12,1%) имплантов. Отдаленные результаты отслежены у 88(86,3%) пациентов на протяжении 31,1(4-77) месяцев. Местные рецидивы выявлены у 1(0,9%), системные — у 14(13,7%), и 5(4,9%) пациенток умерло.

**Выводы**. ОР молочной железы при необходимости мастэктомии должна всегда предлагаться пациенткам с РМЖ, при отсутствии прямых противопоказаний. Этот метод позволяет значительно повысить качество жизни пациенток при обеспечении радикальности лечения. Планирование операций должно проводиться одновременно с разработкой общего плана лечения и реабилитации.

## Циторедуктивні операції в лікуванні деструктивних форм пухлин молочної залози

***[1]Завізіон В.Ф., [1]Машталер В.Є., [2]Чебанов К.О., [2]Баранов І.В., [2]Малюк Ю.Ю., [2]Бєсєдін О.М., [2]Пундик Г.М., [2]Кудрявцев А.С., [2]Білозорова А.К., [2]Кирилова Л.А., [2]Диба І.М., [1]Артюшенко Л.Т., [2]Андрющенко С.В.***

*[1]ДЗ «Дніпропетровська медична академія МОЗ України»*

*[2]КЗ «Міська багатопрофільна клінічна лікарня №4 Дніпропетровської обласної Ради»*

Як внаслідок природньої історії пухлинного процесу у нелікованих хворих, так і внаслідок неконтрольованого розвитку раку молочної залози (РМЗ) у жінок, що лікуються з приводу метастатичних форм хвороби в багатьох випадках пухлини мають деструктивні прояви. Одним з паліативних методів лікування таких хворих є циторедуктивні операції (ЦРО).

**Мета роботи**. Проаналізувати власний досвід застосування ЦРО з приводу деструктивних форм РМЗ.

**Матеріали та методи**. За період з 2000 по 2015 рр у відділенні гнійно-септичної хірургії КЗ МБКЛ №4 проведено 71 ЦРО, серед яких — 65 мастектомії, 6 — некректомії з елементами циторедукції. У 11 з них в доопераційному періоді виконана хіміоемболізація з приводу кровотечі з розпаду пухлини або загрози кровотечі. Середній вік хворих склав 56 років. Усі хворі були розглянуті на онкологічному консиліумі.

**Результати та обговорення**. Серед прооперованих хворих у 69 був РМЗ, у 1 — злоякісна фіброзна гістіоцитома та у 1 — занедбана листовидна пухлина.

У 20 хворих рани були закриті переміщеними шкірно-жировими клаптями з черевної стінки, у 32 — рани були зашиті наглухо, у решти — загоєння вторинним натягом. Використо-

вувалося активне дренування ран з застосуванням вітчизняної системи «Сільфон». Середній ліжко-день склав 13,3. В післяопераційному періоді померло 3 хворих: 1 — від гострого інфаркту міокарду, 1 — від гострої легеневої недостатності та 1 — від гострої постгеморагічної анемії внаслідок ДВС-синдрому. 67 хворих після операції продовжили протипухлинну терапію.

**Висновки**. ЦРО є операціями вибору при деструктивних формах РМЗ. Виконання ЦРО дозволяє соціально адаптувати хвору, позбавляє ускладнень пухлинного процесу, які загрожують життю, та дає змогу продовжити протипухлинне лікування.

## Особенности локальных рецидивов при первичнооперабельном раке молочной железы

***Запухляк В.И., Терзийский М.В., Огородник Ю.Ю.***

*Областной онкологический диспансер, г. Николаев*

В НООД с 2005 по 2015 гг. проанализировано 3560 историй болезней. Выявлено 87 пациенток с рецидивом РМЖ, которые разделены на 2 группы: 1 гр. (60 п.)–пред или послеоперационной лучевой терапией, 2 гр. (27 п.)–без лучевой терапии. Объем операций в 1группе: секторальная резекция–5, радикальная квадрантэктомия–24, радикальная мастэктомия–23 (по Холстеду–1, по Пейти–6, по Маддену–16, простая–3), подкожная мастэктомия с пластикой–4. Во 2 группе: секторальная резекция–2, радикальная квадрантэктомия–4, радикальная мастэктомия–15 (по Холстеду–1, по Пейти–7, по Маддену–10, простая–3), подкожная мастэктомия с пластикой–3. По стадии 1группа: 1–13 (21,6%), 2А–23 (38,3%), 2Б–10 (16,7%), 3А–10 (16,7%), 3Б–4 (6,7%). 2 группа: 0–(TisN0M0)– 2 (7.4%), 1–14 (51,8%), 2А –6 (22,2%), 2Б –3 (11,1%), 3А –2 (7,4%). Во 2 группе преобладают начальные стадии РМЖ (0-2А)–81,4%, а в 1группе-60,0%. Гистологические формы: cancer in situ–2 (2,3%), инвазивный протоковый рак–59 (68,6%), инвазивный дольковый рак–10 (11,5%), смешаный рак–10 (11,5%), нет данных–6 (6,8%). Время до появления рецидива составило от 6 мес. до 20 лет. В 1гр. до 5 лет рецидив диагностирован в 40 случаях (66,7±5,9%), а во 2 гр. 23 (85,2±6,8%). Максимальное количество рецидивов во 2 гр. реализовались в 1-2 года, а в 1гр. — 3-4 года. Наиболее частая возрастная группа 41-50 лет — 36 (41,3%). Появление отдаленных метастазов и рецидива наблюдалось у 10 (11,5%) пациенток. Всего выполнено 92 операции: удаление оставшейся молочной железы–38 случаях, иссечение послеоперационного рубца–32(3- с резекцией ребер), секторальная резекция –18, подкожная мастэктомия с пластикой–4.

**Выводы**. После РМЭ частота локальных рецидивов не зависит от проведенной лучевой терапии (3,5%-без ЛТ и 3,25% с ЛТ). Частота возникновения локальных рецидивов после ОСО составила без лучевой терапии –7,4% и 3,3% с лучевой. До 5 лет реализуется большинство локальных рецидивов (79,4%). В случае рецидива РМЖ основной метод лечения комплексный (хирургический+лучевая и химиогормонотерапия).

## Соотношение экспрессии ER PR HER2 Ki67 в трепан-биопсиях и операционном материале рака молочной железы после неоадъювантной полихимиотерапии

***Захарцева Л.М., Аникусько Н.Ф., Нейман А.М., Катеринич А.А., Дятел М.В., Захарцев Ю.О.***

*Киевский городской клинический онкологический центр*

**Вступление**. Рак молочной железы многие годы занимает первое место в структуре онкологических заболеваний женщин в Украине. Несмотря на большие успехи в лечении рака молочной железы, остается еще много проблем. В настоящее время довольно широко используются неоадъювантная полихимиотерапия с учетом прогностических факторов, определяемых по материалах трепан-биопсии опухолей. После проведенного лечения экспрессия рецепторов ER PR HER2 Ki67 в операционном материале может меняться.

**Актуальность**. Оценка состояния опухоли более информативна в операционном материале, так-как исследуется больший объём биологического материала. Однако при планировании неоадъювантной полихимиотерапии для ее персонализации необходима информация о возможной чувствительности в тому или иному лечению. Данная работа посвящена изучению изменений экспрессии ER PR HER2 Ki67 в материале трепан-биопсии опухоли и в операционном материале после проведенного неоадьювантного лечения.

**Материалы и методы исследования**. Проведено исследование экспрессии ER PR HER2 Ki67 трепан-биопсии и операционного материала 68 пациентов проходящих лечение в Киевском городском клиническом онкологическом центре с 2005 по 2015 г. в возрасте от 23 до 65 лет. Использовались методы: гистологический, иммуногистохимический: ER (1D5) PR (636) Her-2/neu (CB11) Ki67 (MIB-1).

**Результаты**. В 11% случаев после неоадъювантной полихимиотерапии снизился индекс пролиферации (Ki67) в операционном материале по сравнению с трепан-биопсией. Уровень экспрессии рецепторов стероидных гормонов увеличился в 48% случаев В 8% случаев в операционном материале не обнаружена экспрессия PR, в 6% ER. Статус HER-2(neu) изменился в 4% случаев.

**Выводы**. Уровень экспрессии рецепторов ER PR HER2 Ki67 может меняться на фоне проведения неоадьювантной полихимиотерапии. С учетом обнаруженных изменений целесообразно проводить исследвание рецепторов ER PR HER2 Ki67 в трепан-биопсией, а также в операционном материале после неоадьювантной химиотерапии, что позволит корректировать и индивидуализировать адьювантное лечение пациентов.

## Оптимізація неоад'ювантного лікування хворих на первинно неоперабельний рак грудної залози

***Іванкова О.М.***

*Національний інститут раку, м. Київ*

**Вступ**. Невпинне зростання захворюваності на рак грудної залози (РГЗ) та смертності від даної патології, незважаючи на використання мамографічного скринінгу та сучасних методів лікування, потребує нових підходів до рішення цієї важливої проблеми.

Щороку у понад 20% хворих на момент встановлення діагнозу реєструють місцево поширені РГЗ, які часто є первинно неоперабельними. На першому етапі їх лікування є доцільним застосування хіміопроменевої терапії (ХПТ). Для підсилення променевого впливу на пухлину та подолання первинної і набутої резистентності злоякісних клітин використовують радіомодифікатори. Одним із таких є тегафур, який завдяки впливу на механізми репарації ДНК та синхронізації клітинного циклу, має здатність посилювати променеву деструкцію пухлинних клітин.

**Мета**. Підвищення ефективності неоад'ювантного лікування хворих на місцево поширений первинно неоперабельний РГЗ шляхом подолання резистентності та підсилення контролю над пухлиною.

**Матеріали та методи**. У дослідження було включено 101 хвору на первинно неоперабельний РГЗ від 45 до 72 років з II b — III с стадіями захворювання, у яких не було зафіксовано позитивного ефекту після проведення 4-х курсів неоад'ювантної поліхіміотерапії на основі антрациклінів. 51 пацієнтці контрольної групи проведено курс дистанційної променевої терапії (ПТ)за традиційною методикою, 50 пацієнткам основної групи ПТ була доповнена використанням радіомодифікаторів (фторпіримідинів). Застосовувався цитостатичний препарат тегафур (перорально 800 мг вранці і 400 мг ввечері протягом усього курсу ПТ), всім хворим проводилась відповідна терапія супроводу.

**Результати**. Ефект від цитостатичної терапії, за даними моніторингових досліджень, був більш вираженим у хворих

основної групи, яким проводилася ПТ на фоні фторпіримідинів, з них у 35 хворих (68,63±6,5%) спостерігалася часткова і повна регресія пухлини грудної залози. У пацієнток контрольної групи часткова і повна регресія спостерігалася у 22 (44,0±7,02%) хворої (p <0,05).

**Висновок**. Застосування променевої терапії в поєднанні з фторпіримідинами сприяє посиленню протипухлинного ефекту терапії та подоланню резистентності пухлин і доцільне при лікуванні первинно неоперабельного раку грудної залози.

## Неод'ювантна гормонотерапія, як метод лікування місцево-розповсюдженого гормонозалежного раку грудної залози у жінок репродуктивного віку

*[1]Ігнат М.В., [1]Русин А.В., [2]Ігнат В.І., [1]Рішко М.Ф.*

*[1]Ужгородський національний університет*

*[2]Закарпатський обласний клінічний онкологічний диспансер, м. Ужгород*

За останнє десятиріччя відбулися кардинальні зміни тактики ведення та лікування пацієнток, хворих на рак грудної залози (РГЗ). Поступово хірургічне лікування зменшується за обсягом від радикальних та модифікованих мастектомій до квадрантектомій. Для запобігання генералізації захворювання, зменшення обсягу операції при злоякісних пухлинах грудних залоз повинно доповнюватися адекватними системними та локо-регіонарними протипухлинними заходами. Метою проведення неоад'ювантного лікування є зменшення розмірів первинної пухлини та її регіонарних метастазів, що дозволяє перевести первинно нерезектабельний РГЗ у резектабельний, підвищення абластики під час операції та зниження ризику розвитку мікрометастазів, покращити якість життя хворих на РГЗ.

В Закарпатському обласному клінічному онкологічному диспансері розроблено метод неоад'ювантної гормонотерапії місцево-розповсюдженого гормонозалежного РГЗ у жінок репродуктивного віку, що включає застосування агоністу лютеїнізуючого гормона рилізинг-гормона (Золадекс 3,6мг підшкірно 1 раз на 28 днів) у поєднанні із антиестрогеном (Тамоксифен 20мг 1 раз на добу). Відібрано 55 пацієнток у віці від 42 до 53 років, середній вік 47, з люмінальним А типом, T2-3N0-1M0, G1- G2. При аналізі пацієнток з гормонозалежним РГЗ репродуктивного віку, які отримували гормонотерапію протягом 4 місяців, виявлено, що повної регресії пухлини не відзначали в жодної з пацієнток. Часткову регресію в діапазоні від 32% до 64% спостерігали у 51 пацієнтки (92,7%). Стабілізацію процесу виявили у 4 пацієнток (7,3%). Прогресування пухлинного процесу не спостерігали.

**Результати** свідчать, що проведення неоад'ювантної гормонотерапії дозволило досягти значної регресії пухлини у більшості пацієнток, що відповідно уможливило виконання органозберігаючих операцій у 92,7% хворих.

## Визначення мутаційного статусу гена her-2/neu у хворих на рмз відповідно до рекомендацій asco

*[1]Клімук Б.Т., [1]Дуган О.М., [2]Клименко С.В.*

*[1]НТУУ «Київський політехнічний інститут», Національний науковий центр радіаційної медицини НАМН України, м. Київ*

*[2]ДУ «Національний науковий центр радіаційної медицини НАМНУ», м. Київ*

В залежності від експресії HER-2/neu рак молочної залоз (РМЗ) класифікують як HER-2/neu-позитивні (HER-2+) та HER-2/neu-негативні (HER-2-). Гіперекспресія HER-2/neu свідчить про важке протікання та поганий прогноз захворювання.

Гіперекспресію білка визначають імуногістохімічним методом, а ампліфікацію гена — методом гібридизації in situ (ISH) в різних модифікаціях.

Американська спільнота клінічних онкологів (ASCO) вперше опублікувала рекомендації щодо клінічного застосування тестів пухлинних маркерів.

**Метою роботи** було оцінити практичне значення змін запроваджених рекомендаціями ASCO 2013 в порівнянні з попередніми, які діяли з 2007 року по проведенню аналізу FISH у хворих РМЗ серед українських жінок.

У дослідження включені результати проведення FISH аналізу 827 жінок, захворілих на РМЗ в період з 2008 по 2015 роки.

Визначення мутаційного статусу гена HER-2/neu здійснювали за допомогою FISH на базі відділу медичної генетики «Національний науковий центр радіаційної медицини» НАМН України.

За 2008–2013 нами було проаналізовано 452 зразки РМЗ, з яких 49,32% це випадки без виявлення ампліфікації гена HER-2/neu, 45,76% позитивні, частка сумнівних випадків склала 1,34%. Також в досліджуваній вибірці пухлинних тканин були виявлені зразки з коампліфікацією гена HER-2/neu, що склали 1,79% та були віднесені до групи сумнівних випадків та 1,79% невдач.

Після запровадження рекомендацій за ASCO 2013 року спостерігається статистичне зменшення випадків без виявлення ампліфікації гена HER-2/neu (49,33%>41,64%), та зростання частки випадків з позитивним результатом (45,76%<53,15%) при використанні критеріїв 2013 року. Зросла кількість невизначених результатів щодо наявності ампліфікації гена HER-2/neu порівняно з періодом використання критеріїв 2007 року (1,34%<4,11%; p=0,015).

Рекомендації ASCO 2013го року щодо визначення мутаційного статусу гена HER-2/neu у хворих на РМЗ являються більш ефективними за попередні.

## Адъювантная терапия раннего (I и II стадии) рака молочной железы в Украине — результаты проспективного многоцентрового неинтервенционного исследования DOCET_L_01552 — (A Breast Cancer Registry of Adjuvant Strategies — POLBREAST)

*Ковалев А.А.*

*ГУ «ЗМАПО МЗ Украины», г. Запорожье*

Одним из факторов снижения смертности в группе больных клинически ранним раком молочной железы (РМЖ) является адекватно проведенная адъювантная терапия, современный подход к которой основан на изучении молекулярных подтипов и биологии опухоли. Материал и методы. Для изучения существующих протоколов системного лечения в Украине было предпринято проспективное многоцентровое обсервационное неинтервенционное исследование DOCET_L_01552 — (A Breast Cancer Registry of Adjuvant Strategies — POLBREAST). В рамках исследования проведен набор 585 пациентов РМЖ I-II стадий, лечившихся с 25 декабря 2007 по 31 декабря 2010 года в 7 онкологических учреждениях страны, представляющих различные регионы Украины. Необходимые для анализа данные получали из медицинской документации на протяжении трех лет во время последовательных визитов.

**Результаты**. Проведенный анализ показал, что у большинства больных (88,1%) операция выполнялась как первый этап лечения. Несмотря на ранние (I и IIA) стадии и отсутствие мультицентрического роста опухоли у большинства пациентов (почти 80%) была выполнена полная мастэктомия. Операция на лимфатических узлах подмышечной ямки выполнена у 555 больных (94,9%), в то время как их метастатическое поражение обнаружено лишь у 77 пациентов. Адъювантная комби-

нированная химиотерапия была запланирована у 460 больных (80,7%), фактически проведена у 378 (64,7%). Приоритетным выбором была комбинированная химиотерапия с применением антрациклинов — FAC/FEC/CAF/CEF (43,3%) или CMF (15,1%). Препаратами, назначаемыми наиболее часто, были циклофосфамид (30,0%) и доксорубицин (25,9%). Часто в протоколах использовалась эндокринотерапия при отсутствии в опухоли клеток со стероидными гормональными рецепторами. Несмотря на высокую частоту HER/2 позитивных опухолей, доцетаксел и трастузумаб в адъювантном режиме на протяжении 2007-2010 г были применены лишь у 0,2% больных. Общая 3-х летняя выживаемость в исследуемой группе, с учетом тех больных, с которыми утеряна связь в процессе наблюдения, составила 92,7%, 3-х летняя выживаемость без признаков прогрессирования — 88,0%, что является ниже, чем в некоторых странах с такими же стадиями заболеваниями.

**Вывод**. В Украине существует настоятельная необходимость пересмотра существующих национальных стандартов адъювантной терапии раннего рака молочной железы и создание системы контроля за реализацией национальных и локальных клинических протоколов.

## Перший досвід дослідження циркулюючих пухлинних клітин у відстеженні ефективності ад'ювантної гормонотерапії раку молочної залози

*[1]Ковальов О.О., [2]Грудинська Т.В., [3]Завізіон В.Ф., [2]Цветаева-Берест Д.А., [4]Артеменко М.В., [3]Завізіон М.Б.*

*[1]ДЗ «Запорізька медична академія післядипломної освіти МОЗ України»*

*[2]КЗ «Запорізький обласний клінічний онкологічний диспансер Запорізької обласної Ради»*

*[3]ДЗ «Дніпропетровська медична академія МОЗ України»*

*[4]КЗ «Міська багатопрофільна клінічна лікарня №4 Дніпропетровської обласної Ради»*

В онкологічній практиці одним з найскладніших питань є контроль ефективності ад'ювантної терапії (АТ), в т.ч раку молочної залози (РМЗ). Зазвичай ефективність лікування контролюється шляхом етапного клінічного, рентгенологічного та ультразвукового обстеження. Однак визначення доклінічних метастазів за допомогою приведених методів дослідження практично неможливе, тому одним з найбільш інформативних методів дослідження стану хвороби у радикально оперованих хворих є визначення циркулюючих пухлинних клітин (ЦПК) у периферичній крові.

**Ціль роботи**. Вивчити інформативність дослідження ЦПК у хворих на РМЗ, що отримують АТ.

**Матеріали та методи**. Вміст ЦПК в периферичній крові визначали у 160 жінок, що закінчили головний перелік лікувальних заходів (операція, неоад'ювантна та ад'ювантна хіміотерапія (АХТ), променева терапія) з приводу операбельних стадій гормонозалежного РМЗ перед початком ад'ювантної гормонотерапії (АГТ) та в процесі лікування. Визначення ЦПК проводилося шляхом пропускання через лейкоцитарний фільтр (ЛЕЙКОСЕПТR -Пк) 120-150 мл цільної венозної крові, седиментації та дезагрегації клітин шляхом 10-хвилинного центрифугування, лізису еритроцитів та пошаровим нанесенням центрифугату на предметні скельця. Мазки було фарбовано за Романовським-Гімзою, візуалізація вмісту фільтру проводидась при ×200, ×400 та ×1000 збільшенні світлового мікроскопу.

**Результати та обговорення**. По закінченню головного переліку лікування у 28 хворих ЦПК не визначалися, у 47 хворих знайдено незначну кількість (у 2 — 6 скельцях) поодиноких здебільшого дистрофічно змінених ЦПК, у 49 хворих мала місце помірна (у 7-40 скельцях) та у 31 — висока (в 40 — 65 скельцях) кількість ЦПК. В останніх також виявляли комплекси ЦПК. В процесі АГТ спостерігали зменшення кількості ЦПК, в деяких випадках до повної елімінації.

**Висновки**. Зменшення кількості ЦПК в периферичній крові хворих на РМХ свідчить про ефективність АГТ. Результати дослідження можуть бути екстрапольовані на АХТ. Повна елімінація ЦПК дозволяє сподіватися на тривалий безрецидивний період. Питання про необхідність продовження ад'ювантної терапії після її завершення при наявності в крові ЦПК залишається відкритим.

## Предиктивное значение экспрессии ABC-транспортеров (Pgp, MRP1, BCRP) в опухоли больных раком молочной железы

*Ковалев А.А., Цветаева-Берест Д.А., Грудинская Т.В.*

*ГУ«ЗМАПО МОЗ Украины», г.Запорожье*

**Вступление**. Приблизительно 50-55% пациенток с раком молочной железы (РМЖ) прогрессирует на фоне химиотерапии. Актуальным является поиск метода индивидуализации лечения, основанного на изучении маркеров терапевтической резистентности.

**Цель**. Улучшение результатов индивидуализации лечения больных РМЖ с помощью определения ABC-транспортеров (BCRP, pGp, MRP1) в тканях опухоли.

Объект и методы. Проведен анализ результатов лечения 100 пациенток с РМЖ T2-4N1-2M0-1 (ст. II-IV). Кроме стандартных исследований произведен иммуногистохимический анализ опухоли на экспрессию BCRP, pGp и MRP1. В качестве первичных антител были использованы антитела фирмы DBS Anti — P-Glycoprotein (p170), (клон F4), фирмы Millipore Anti –MRP (клон MRPm6) Anti — BCRP (клон BXP-21). Применялась система визуализации EnVision FLEX+ со стандартным протоколом окраски. Визуальная оценка осуществлялась на микроскопе Imager.A1m (фирмы ZEISS) при увеличении x100, x200, x400 раз. Для Anti — MRP и Anti — BCRP позитивным контролем служила паренхима печени человека; для Anti — P-Glycoprotein (p170) надпочечник человека.

**Результаты**. Выявлены следующие варианты экспрессии BCRP, pGp, MRP1: отсутствие экспрессии, цитоплазматическая экспрессия на уровне 1+, 2+, 3+ и мембранная экспрессия. Мембранная экспрессия одного и более ABC-транспортеров выявлено у 28% больных. Отсутствие мембранной экспрессии при любом уровне цитоплазматической экспрессии у 72% больных.

Наблюдали высокий уровень корреляции между вариантами экспрессии ABC–транспортеров и эффектом от проведенного лечения (коэффициент корреляции составил $r = 0,5$ $p<0,001$). Прогрессию у пациенток с мембранным окрашиванием наблюдали в 71,5%, эффект от лечения (CR +PR +SD ) был лишь у 28,5%. При отсутствии мембранного окрашивания у 12,5% регистрировали прогрессию, общий ответ у 87,5%. Мембранная коэкспрессия двух ABC -транспортеров была ассоциирована с еще большей частотой прогрессий (87,5%). Мемабранная коэкспрессия трех транспортеров не встречалась. 1-летнее время без прогрессирования в группе больных с мембранным окрашиванием составила 27%, в группе без окрашивания 51,4% ($p<0,01$).

**Выводы**. Экспрессия маркеров резистентности BCRP, pGp и MRP1 на мембране опухолевых клеток коррелирует с отсутствием эффекта от химиотерапии. Маркеры терапевтической резистентности позволяют индивидуализировать план лечения и прогнозировать эффективность химиотерапии у больных с разными стадиями РМЖ.

## Анализ маммографических исследований за 2015 год по данным Полтавской областной клинической больницы восстановительного лечения и диагностики

*[1]Корнеев О.В., [2]Могила О.О., [1]Муковоз О.Є.*

*[1]ВГУЗУ Украинская медицинская стоматологическая академия, г. Полтава*

*[2]Полтавская областная клиническая больница восстановительного лечения и диагностики*

**Вступление**. Рак молочной железы является самой частой злокачественной опухолью у женщин, составляя 22,9% в структуре онкологических заболеваний. Массовые обследования женского населения с применением маммографического скрининга (МС) обеспечивают снижение смертности от рака молочной железы и резкое сокращение числа радикальных мастэктомий. Главная задача МС — выявление непальпируемых опухолей и протоковых раков в ранней стадии.

**Материал и методы исследования**. При анализе 820 маммографий выполненных в 2015 году было выявлено 114 случаев рака молочной железы, подтвержденных морфологически и 28 случаев доброкачественных образований. Маммография выполнялась по стандартной методике на маммографе фирмы «General Electric» с компрессией молочной железы в двух базисных проекциях — прямой и боковой.

**Результаты исследования и их обсуждение**. Были выделены 3 группы патологических образований. Первая: узловые образования которые определялись у 106 (13%) пациенток. Спикулоподобные тяжи от образования к субареолярной области и в окружающие ткани отмечались в 95 случаях, что составило 83%. Данные тяжи расценивались нами как признаки перифокального отека и лимфостаза, свидетельствующие о распространении процесса. В 11 случаях в железистых треугольниках локальная фокусная тень не содержала спикулоподобные тяжи в окружающие ткани. Вторая группа -это 8 случаев отечно-инфильтративной формы рака молочной железы. На маммограмах отмечалось увеличение объема железистой ткани в сравнении со здоровой стороной, утолщения кожи до 2-3мм, выраженная неоднородность структуры за счет грубых фиброзных тяжей при отсутствии премаммарного промежутка. Третья группа была представлена доброкачественными образованиями (28 случаев). Из них фиброаденомы — 19 и 9 случаев составили кисты.

**Выводы**. Таким образом, маммография достаточно успешно может использоваться в комплексном обследовании молочных желез как при скрининге (без жалоб), так и при наличии жалоб на уплотнение в структуре железы либо после первичного клинического осмотра, как объективный и достоверный клинический метод оценки и выбора тактики лечения.

## Імуногістохімічні дослідження рецепторів естрогенів, прогестерону, HER2/NEU, KI-67 в пухлині у хворих на вторинно-набряковий рак грудної залози

*[1,2]Красносельський М.В., [1,2]Білий О.М.*

*[1]ДУ «Інститут медичної радіології ім. С.П. Григор'єва НАМН України», Харків*

*[2]Харківський національний медичний університет*

**Вступ**. Вторинно-набряковий рак грудної залози (ВНРГЗ) є однією з найскладніших проблем сучасної онкомамології. Досі не розроблено єдиних стандартів лікування цієї групи хворих. Вивчення маркерних мультимодальних співвідносин на етапах лікування та пошук нових є доцільним для індивідуалізації лікування.

**Матеріали і методи**. Обстежено 13 хворих на ВНРГЗ T4b стадії віком від 40 до 68 років. Усім хворим після проведення трепан-біопсії проводили гістологічне дослідження та імуногістохімічне дослідження рецепторного статусу пухлини РЕ, РП, стану маркерів HER2/new та Ki-67.

**Результати**. При аналізі морфологічної структури пухлини протоковий рак діагностовано у 9 (70%), часточковий — у 4 пацієнтів (30%). За критерієм G у 12 хворих діагностовано G3, у 1 хворої — G2, тобто переважали пухлини G3, що свідчить про більш агресивний характер цієї групи пухлин. Переважна кількість пацієнток були рецепторопозитивні, лише у 2 спостерігалася негативна реакція. Рівень HER2/new в дослідженій групі був або негативний. Лише у 2 хворих виявлено гіперекспресію HER2/new. Встановлено тенденцію до збільшення рівня Ki-67 в досліджуваній групі — у 9 хворих він був вищий 30%, в 6 хворих навіть вище 60%. Загалом третинно негативний ВНРГЗ був встановлений у 2 хворих (15,4%). Цим пацієнткам після першої лінії неоад'ювантної поліхіміотерапії (НПХТ) без клінічної регресії розпочата друга лінія НПХТ із включенням таксанів та запропоновано герцептин. Імунофенотипічно люмінальний тип А виявлено у 6 хворих, люмінальний тип В — у 5, базальноклітинний у 2.

**Висновки**. У переважної більшості хворих цієї групи встановлену високу агресивність пухлини (G3, високий рівень Ki-67). З урахуванням переважно люмінальних типів пухлин закономірний початок регресії у більшості хворих в процесі першої лінії НПХТ. Дослідження триває.

## Місце лазерних технологій у проведенні масового тестуванння жінок на наявність мутацій в гені BRCAI

*[1]Крук Т.В., [1]Пересунько О.П., [2]Єрмоленко С.Б.*

*[1]ВДНЗ України «Буковинський державний медичний університет», м. Чернівці*

*[2]Чернівецький національний університет ім. Ю. Федьковича*

Тривають пошуки безконтактних оптичних спектральних діагностичних методів, які можуть конкурувати з дороговартісними молекулярно-генетичними дослідженнями у хворих на РМЗ та використовуватись в якості попередніх тестових скринінгових методів діагностики.

**Мета**. Розробити попередні лазерні методи діагностики плазми крові у пацієнток з діагнозом рак молочної залози (РМЗ) для подальшого відбору на генотипування.

Матеріали та методи. Дослідження при проведенні інфрачервоної (ІЧ) спектрометрії була плазма крові: I група — практично здорові (62), у яких не визначаються мутації у генах BRCAI, GSTPI, GSTTI та p53; II група — родичі хворих та пацієнти контрольної групи (17) у яких визначались дані мутації; III група — хворі на РМЗ з вище вказаними мутаціями (22). Визначали відношення кожного попереднього піку до подальшого: 1170 / 1165, 1165/1150, 1150/1140, 1140/1130, 1130/1100, 1100/1070, 1070/1025.

**Результати**. Одержані в результаті оптичних досліджень спектри характеризуються наявністю смуг поглинання, серед яких ми виділяли дві — перша 1000-1800 см-1 та друга 2800-3500 см-1. Характерною виявилася різниця в поведінці спектра поглинання в ділянці 1300-1700см-1 для пацієнтів 3-ї групи у порівнянні з контрольною групою. Встановлено, що діагностична точність методу ІЧ спектрометрії склала 78%, чутливість — 83%. Отримані нами попередні дані показують, що оптичний метод ІЧ — спектроскопії плазми крові пацієнток, хворих на РМЗ, потребує подальших досліджень в якості тестового скринінгового методу діагностики у жінок, що мають ризик захворіти на РМЗ.

**Висновок**. Попереднє тестування мутацій гена BRCA1 з використанням безконтактних лазерних оптичних методів, показують перспективність подальших досліджень в області онкогенетики та молекулярної біології для розвитку сучасних високоефективних технологій з зміною пріоритетів на профілактичну направленість і відбір жінок у групу генетичного ризику з метою виявлення раку на доклінічній стадії.

## Визначення BRCA1 (мутації 185DELAG І 5382INSC), ГЛУТАТІОН-S-трансферази (GSTP1, GSTT1), білка p53 та експресії естрогенів в індивідуалізації лікування хворих на рак молочної залози

***Крук Т.В.***

*ВДНЗ України «Буковинський державний медичний університет», м. Чернівці*

В світі інтенсивно вивчаються мутації в генах BRCAI та II, які різниться між окремими популяціями. Знання спектру цих мутацій, дозволяє за допомогою ДНК-діагностики виявляти групи ризику розвитку захворювання, визначати прогноз захворювання та індивідуалізувати лікування.

**Мета**. Провести генотипування BRCA1 ,GSTP1, GSTT1, та p 53 і визначення експресії естрогену у крові хворих на рак молочної залози для подальшого індивідуалізованого лікування (хіміотерапії).

**Матеріали та методи**. Вивчення мутацій генів нами проводилося в крові 100 пацієнтів, хворих на РМЗ молекулярно-генетичним методом. Досліджували мутації 185delAg та 5382insC гену BRCAI, p53, генів глутатіон-S-трансферази GSTP1 та GSTT1. Естрогенні рецептори вивчались імуногістохімічним методом в біоптатах від 100 хворих. Попередньо досліджували гістологічний зріз пухлини, потім на парафінових зрізах з того ж блоку проводили імуногістохімічне визначення естрогенних рецепторів із використанням пероксидазного методу.

**Результати**. При низькій експресії естрогену та прогестерону в пухлині (<20%), наявності мутацій BRCAI, p53, GSTP1 та GSTT1 хворих віднесли до групи агресивного клінічного перебігу раку. При наявності мутантного (VV) та гетерозиготного (iV) варіанту поліморфізму гену GSTP1 та аналогічних варіантів (DD) та (iD) гену GSTT1 у хворих прогнозується підвищена чутливість до препаратів, які використовуються для поліхіміотерапії раку. Проводиться додаткове визначення мутацій генів GSTP1 та GSTT1 наявність яких обумовлює не тільки більш агресивним перебіг захворювання, але й дає можливість прогнозувати чутливість пацієнтів до проведення індивідуалізованої поліхіміотерапії.

**Висновок**. Результати такого обстеження дозволяють зробити висновок про можливість застосування цього комплексного методу дослідження в прогнозуванні ризику виникнення раку молочної залози з подальшим підбором індивідуального лікування (хіміотерапії).

## Структурні і функціональні зміни в щитоподібній залозі у пацієнток із злоякісними новоутвореннями молочної залози які постраждали від аварії на ЧАЕС

***Литвиненко О.О., Бугайцов С.Г., Краснопольська О.С.***

*Національна академія медичних наук України, м. Київ*

*ДУ «Національний науковий центр радіаційної медицини», м. Київ*

Рак молочної залози (РМЗ) діагностовано у 29 пацієнток віком 38 — 76 років, які вважаються потерпілими від аварії на ЧАЕС: із стадією розповсюдженості пухлинного процесу: протокова карцинома in situ (DCIS) 1 хвора, T1N0M0 — 3 пацієнтки, T1N1M0 2 хворі і T1N2M0 — 1 хвора, T2N0M0 — 2 хворі, T2N1M0 –11 хворих, T3N1M0 — 4 хвора, T4N1M0 — 1 хвора і T4N2M0 — 2 хворі, T2N1M1 — 2 хворих. Структурні зміни в щитоподібній залозі (ЩЗ) у хворих на РМЗ виявлені у 25 пацієнток — 86,2%. У восьми — 27,58% діагностовано вузловий зоб. У трьох — 10,34% — змішаний зоб, хронічний тиреоїдит у 3 пацієнток — (10,34%), у одної пацієнтки (3,44%) паралельно з наявністю злоякісного новоутворення в молочній залозі діагностовано — рак ЩЗ безпосередньо в клініці. Сім пацієнток –24,13% мали хронічний аутоімунний тиреоїдит, який було діагностовано паралельно з проведенням діагностики основного захворювання. У 1 пацієнтки — 3,44% під час ультразвукового дослідження виявлений хронічний аутоімунний тиреоїдит, але лабораторний показник — АТПО знаходився в межах нормальних значень. Зміна показників вільного тироксину зафіксовані у 2 пацієнток — 6,89%, він знаходився нижче нижньої межі нормальних значень. Показники ТТГ були змінені у 3 пацієнток — 10,34% і знаходились вище зазначеної верхньої межі норми, і перевищували їх значення в середньому в 2,9 рази. Цифрові значення АТПО вище норми були зареєстровані у 7 пацієнток — 24,13% з хронічним аутоімунним тиреоїдитом. У 20 пацієнток — 68,96% при морфологічному дослідженні діагностована інвазивна протокова карцинома, у дев'яти — 31,03% — інвазивна долькова карцинома.

## Применение метформина в неоадъювантной терапии рака молочной железы у больных с метаболическим синдромом

***[1]Любота Р.В., [1]Чешук В.Е., [1]Верещако Р.И., [1]Зотов А.С., [2]Аникусько Н.Ф., [2]Любота И.И.***

*[1]Национальный медицинский университет имени А.А. Богомольца, г. Киев*

*[2]Киевский городской клинический онкологический центр*

**Цель исследования**. Изучение влияния метформина на эффективность неоадъювантной системной противоопухолевой терапии (НСПТ) рака молочной железы (РМЖ) у больных с метаболическим синдромом (МС).

**Материалы и методы**. В исследование включено 54 пациентки в возрасте от 46 до 77 лет (средний возраст 59±1,5 г), больных РМЖ II-III стадии, которые проходили лечение в клинике кафедры онкологии НМУ им. А.А. Богомольца на базе КГКОЦ с 2010 по 2014 г. Всем больным наряду с исследованиями, которые регламентированы стандартами диагностики РМЖ, проводили исследования направленные на выявление МС согласно критериям IDF (2005 г.). С целью коррекции МС части больным назначали метформин по 500 мг три раза в сутки. Эффективность предоперационной системной терапии оценивали согласно критериям RECIST и по Miller и Payne (2003 г.).

**Результаты**. В результате проведенного исследования всех больных (n = 54) РМЖ, в зависимости от назначения метформина при проведении НСПТ, разделили на 2 группы: контрольную и опытную. В контрольную группу включили 36 пациенток с МС и РМЖ, которым проводили НСПТ по стандартной схеме, а в опытную — 18 больных РМЖ с МС, которые получали метформин одновременно с НСПТ. У больных из опытной группы достоверно чаще наблюдалась полная регрессия (ПР) опухоли по сравнению с больными из контрольной группы 28% против 6% соответственно, а клинически значимый эффект терапии (ЧР+ПР) достигнут у 67% пациенток, принимавших метформин против 25% в контрольной группе. У 53% больных, которые не принимали метформин наблюдалась стабилизация опухолевого процесса. Статистически значимые различия в выражении морфологического патоморфоза (по Miller и Payne, 2003) обнаружены при V степени патоморфоза — 6% больных в контрольной группе против 31% — в опытной.

**Выводы**. По данным исследования назначения метформина больным РМЖ с МС при проведении НСПТ приводит к повышению эффективности последней, а именно:

1. Увеличению количества случаев клинически полной регрессии опухоли на 22% и частичной регрессии на 20%;
2. Повышению числа клинически значимых ответов (ЧР+ПР) на НСПТ на 42% у больных, которые принимают метформин;
3. Увеличению частоты полной морфологической регрессии (V степень) на 25%.

## Ліпофілінг у хірургічному лікуванні хворих на рак грудної залози

***Мотузюк І.М., Сидорчук О.І., Костюченко Є.В.***

*Національний медичний університет імені О.О. Богомольця, м. Київ*

**Вступ**. Ліпофілінг виконується з метою відновлення об'єму, форми, контурів, консистенції грудної залози (ГЗ), ліквідації дефектів та асиметрії після спеціального хірургічного лікування.

**Мета**. Покращення безпосередніх результатів лікування хворих на рак ГЗ.

**Матеріали та методи**. У дослідження увійшли 42 пацієнтки на рак ГЗ (T1-2 N1-2 M0). У основній групі 21 пацієнтка пройшла ліпофілінг після спеціального хірургічного лікування. У контрольній групі 21 хворій ліпофілінг не проводився. Проведено анкетування та оцінено ефективність та безпечність ліпофілінгу за шкалою LENT-SOMA.

**Результати**. За 3 місяці після ліпофілінгу пацієнти основної групи відмітили покращення пружності ГЗ (оцінка за 5-бальною шкалою до — 2,24±0,7, після — 3,62±0,74, p<0,01), об'єму (до — 1,95±0,74, після — 3,81±0,87, p<0,01), форми (до — 1,57±0,51, після — 3,67±0,73, p<0,01), еластичності шкіри ГЗ (до — 2,57±0,51, після — 3,14±0,96, p<0,05), тургору шкіри ГЗ (до — 1,86±0,73, після — 3,38±0,86, p<0,01), симетричності ГЗ (до — 1,62±0,59, після — 3,76±0,94, p<0,01), відсутність деформацій ГЗ (до — 2,05±0,8, після — 3,29±0,85, p<0,01). За У пацієнток достовірно знизилася інтенсивність болю (до — 0,95±0,8, після — 0,52±0,51, p<0,05), телеангіектазії (до — 1,14±0,79, після — 0,71±0,56, p<0,05), атрофія (до — 1,81±0,93, після — 1,1±0,89, p<0,05), набряк (до — 1,48±0,87, після — 0,95±0,8, p<0,05) та фіброз (до — 2,05±0,97, після — 1,48±0,75, p<0,05). Пацієнтки після проведення ліпофілінгу у 86% випадків відзначили покращення загального стану ГЗ. Не спостерігалося жодних ускладнень або локальних рецидивів у пацієнток основної групи, у той час як в контрольній групі був один випадок капсульної контрактури.

**Висновки**. Ліпофілінг є малоінвазивним та малотравматичним методом, забезпечує ретельне усунення дефектів тканин після спеціальних методів лікування, покращує якість життя хворих. Ліпофілінг не впливає на перебіг основного захворювання, потребує нетривалого перебування пацієнтів у стаціонарі (1 ліжко-день).

## Еволюція хірургічного лікування раку молочної залози

***Мриглоцький М.М., Савран В.В., Савран В.Р.***

*Національний медичний університет імені Данила Галицького, м. Львів*

На розробку принципів радикальної мастектомії медичне суспільство затратило понад 150 років. Подальший розвиток пішов в напрямку розширення обсягу лімфодисекції. Рандомізовані дослідження не виявили суттєвої різниці в ефективності класичної мастектомії та її розширених варіантів.

В другій половині минулого сторіччя чітко намітилася тенденція до зменшення обсягу хірургічного втручання — мастектомія за Пейті. Наступними дослідженнями встановлено, що метастатично уражені лімфатичні вузли при I-II і, навіть, III стадіях РМЗ переважно розташовані в межах I рівня лімфатичного відтоку, а в інших відсутні. Запропонувано зменшити не тільки обсяг втручання (зберігають обидва грудних м'яза) але і об'єм регіонарної лімфодисекції (тільки I-II рівні) — мастектомія за Мадденом.

Мамографічного скринінгу змінив головні параметри РМЗ: меншими стали розміри T та частота pN+, зросла кількість хворих з пухлинами які не пальпуються та cancer in situ. Цей прогрес створив реальні умови до зменшення обсягу хірургічного втручання. Хірурги стали виконувати операції, які до 70-х років минулого сторіччя відносили до категорій "tabu": квадрантектомію, лампектомію, туморектомію.

Введення в практику біопсії сигнального («сторожового») лімфатичного вузла стало підставою відмовитися від проведення регіонарної лімфодисекції за умови відсутності в них метастазу. Наявність же в ньому метастазу передбачає видалення пахвових лімфатичних вузлів в межах I та II рівнів відтоку. Останнім часом запропоновано утраматися від аксилоярної лімфодисекції навіть за наявності мікро- або ізольованих макрометастазів в 1-2 сторожових вузлах.

У випадках мастектомії реконструкція залози стала обов'язковим елементом лікування РМЗ в Америці та Європі. Вона призводить до відновлення психологічного стану у 80-90% хворих. Перевагу віддають протезуванню власними тканинами (шкірно-м'язові клапті). Заключний етап реконструкції (сосок, ареола) відпадає за умови виконання у хворої мастектомії зі збереженням альвеолярного комплексу.

## Место тонкоигольной аспирационной биопсии под контролем ультразвукового метода в диагностике заболеваний грудной железы

***Мякиньков В.Б., Козинец А.Л., Нагаев Е.А., Швец О.Ф., Фадеева Е.А.***

*КУ Херсонского областного совета «Херсонский областной онкологический диспансер»*

**Вступление.** Для решения вопросов тактики и методов лечения заболеваний грудной железы важнейшим фактором является цитоморфологическая верификация диагноза. Несмотря на высокую информативность современных методов визуализации — прежде всего маммографии (МГ) и ультразвукового исследования (УЗИ), не всегда можно провести дифференциальную диагностику злокачественных и доброкачественных образований без пункционной биопсии очага с последующим цитологическим исследованием пунктата. Целью данного исследования является оценка использования тонкоигольной аспирационной биопсии (ТИАБ) под контролем УЗИ в алгоритме лучевой диагностики заболеваний грудной железы.

**Материалы и методы**. За 2009-2015 г.г. произведена прицельная ТИАБ под контролем УЗИ у 3803 женщин с очаговой патологией грудной железы. Показаниями для проведения пункционной биопсии под контролем УЗИ было наличие образования, выявленного при проведении МГ или УЗИ с целью цитологической верификации диагноза. В случае выявления кисты изучалось состояния внутренних стенок, проводился контроль за дренированием кисты.

**Результаты**. Ультразвуковой контроль во всех случаях обеспечил точное попадание иглы в патологический очаг. Материал, достаточный для цитологического исследования, был получен в 2875 случаях (75.6%). Злокачественные новообразования были выявлены в 822 случаях, доброкачественные — в 775 случаях, солитарные кисты в 1278 случаях. При наличии крупных кист проводилась склеротерапия и повторная пункционная биопсия на фоне патогенетического лекарственного лечения. Количество рецидивов кист составило 10.5%.

**Выводы**. Пункционная биопсия под УЗ-контролем является высокоинформативной методикой при наличии непальпируемых образований грудной железы. Методика позволяет с высокой точностью оценить степень опорожнения кисты и произвести склеротерапию. Использованию биопсии под контролем УЗИ способствует четко определяемое соотношение иглы и искомого образования, отсутствие лучевой нагрузки, возможность проведения манипуляции в реальном масштабе времени.

## Опыт организации кабинета цифровой маммографии в онкологическом диспансере

***Мякиньков В.Б., Сокур И.В.***

*КУ Херсонского областного совета «Херсонский областной онкологический диспансер»*

**Вступление**. Рак молочной железы (РМЖ) является одной из важнейших проблем современной онкологии. Многочисленными работами показано, что чем раньше выявляется опухоль, тем дольше продолжительность и лучше качество жизни заболевших женщин. При обнаружении РМЖ на I стадии заболевания 10-летняя выживаемость составляет 90–95%. В то же время, при отсутствии системы ранней диагностики РМЖ 5-летняя выживаемость составляет 55–58%. Маммография — наиболее высокоинформативный и эффективный метод диагностики РМЖ. В последние годы развитие маммографии идет в направлении внедрения цифровой техники, что обусловлено наличием определенных недостатков в проведении пленочной маммографии, а именно: — невозможность изменения характеристик снимка после выполнения экспозиции; — ограничения при диагностике небольших малоконтрастных образований; –трудоемкий процесс проявки, необходимость в помещении для архива.

**Методы и материалы**. В КУ ХООД работает кабинет цифровой маммографии, на оснащении которого находится цифровой полноформатный цифровой маммограф Selenia (Hologic, USA). С марта 2013 года по январь 2016 года проведено обследование 12954 женщин. Произведено 49816 маммограмм. Наряду с основными проекциями применялись нестандартные укладки, прицельные маммограммы, дуктографии, пневмокистографии.

**Результаты**. Среди выявленной патологии преобладали различные формы мастопатии. Доброкачественных новообразований — 1425 (11%), РМЖ — 576 (4,45%) случаев. Минимальный размер выявленного РМЖ составил 4 мм. В 16 случаях РМЖ был выявлен только по наличию сгруппированных микрокальцинатов.

**Выводы**. Использование цифровой маммографии повышает качество полученных изображений, позволяет проводить более точную и детальную диагностику за счет возможностей постпроцессинговой обработки полученных изображений, увеличивает пропускную способность кабинета маммографии, сокращает время постановки диагноза. Кроме того, с учетом стоимости маммографической пленки и химических реактивов, экономия бюджетных средств в Херсонском областном онкологическом диспансере за отчетный период составила более 2 млн. гривен.

## Про показання до застосування профілактичної мастектомії

***Мясоєдов С.Д., Сорокін Б.В., Мясоєдов Д.В., Терсенов Я.О., Кошель К.В.***

*Національна медична академія післядипломної освіти імені П.Л. Шупика МОЗ України, м. Київ*

Серед сучасних методів попередження раку молочної залози (РМЗ) чільне місце посідає первинна та вторинна профілактика, що, зокрема, передбачає виконання часткових резекцій або профілактичної мастектомії (ПМ). Досвід клініки та особистий досвід окремих пластичних хірургів у світі становить сотні спостережень. У вітчизняній онкології ПМ ще не знайшла свого визнання та виконується казуїстично рідко та за особливими показаннями.

У клініці кафедри онкології НМАПО імені П. Л. Шупика перша двобічна ПМ з ендопротезуванням виконана у два етапи у 2000 р та 2002 р. в пацієнтки, яка страждала на двобічний фіброаденоматоз молочних залоз з виразним проліферативним процесом, масталгією та інсулін-залежним цукровим діабетом, а також низкою тяжких супутніх захворювань, що виключали застосування медикаментозної терапії. Відновлення маси видаленої молочної залози здійснено вітчизняними безоболонковими ендопротезами з поліакриламіду, що були попередньо насичені інсуліном та фурациліном. Післяопераційний перебіг був неускладнений. Протягом наступних 15 років стан пацієнтки залишався задовільним, операцій на молочних залозах їй більше не виконували.

У клініці показанням до виконання однобічної ПМ вважали випадки поєднання РМЗ на ранній стадії з ураженням контрлатеральної молочної залози передпухлинним захворюванням. З цього приводу одномоментно виконується лікувальна та підшкірна ПМ з ендопротезуванням. Аналогічну тактику вважаємо доцільною при часточковому РМЗ, що у різний термін уражає контрлатеральну молочну залозу на симетричних ділянках, а також у випадках стійкої канцерофобії. Одномоментне виконання лікувальної мастектомії та ПМ становить, по суті, здійснення вторинної профілактики розвитку двобічного РМЗ. Подібна тактика виключає виконання у подальшому різних корегуючих операцій естетичного спрямування, оскільки при цьому використовуються два ендопротези однакового розміру та форми. Досвід лікування хворих на передпухлинні захворювання молочної залози дозволяє вважати, що, за певних показань, двобічна та однобічна ПМ мають стати стандартними хірургічними втручаннями, спрямованими на вторинну профілактику РМЗ.

## Саркоми молочної залози: аналіз статистичних даних з восьми областей України

***Нітефор Л.В., Галайчук І.Й., Гоч К.Г., Радецька М.В.***

*Тернопільський державний медичний університет*

*Тернопільський обласний клінічний онкологічний диспансер*

**Вступ**. Саркоми молочних залоз є досить рідкісними та маловивченими (Adem, 2004). Вони складають менше 1,0% усіх злоякісних пухлин грудних залоз і статистичні дані не відображені у бюлетенях Національного канцер-реєстру України.

**Мета дослідження**. Ретроспективний статистичний аналіз хворих на саркоми молочних залоз (СМЗ), які знаходяться в інформаційній базі канцер-реєстрів восьми областей України.

**Матеріали і методи**. За період 2000–2015 рр. було зареєстровано 285 хворих на саркоми молочних залоз у Тернопільській (197), Волинській (35), Івано-Франківській (6), Львівській (9), Полтавській (4), Рівненській (1), Херсонській (25) та Хмельницькій (8) областях.

**Результати**. Статистично саркому кодують так само як рак молочної залози — С50, але реєструють у графі «без стадії». Пухлини проміжної гістологічної структури (наприклад, філоїдна фіброаденома пограничної злоякісності) кодують під шифром доброякісної патології Д24 або Д48. Суб'єктивний компонент реєстрації очевидний.

Лікування хворих на СМЗ. Комбіноване лікування (ПХТ або променева терапія) у поєднанні з хірургічним було проведено у 189 (66,3%) хворих. Структура операцій: мастектомії за Голстедом — 31 (16,4%), за Пейті — 77 (40,7%), за Мадденом — 60 (31,8%), підшкірна ампутація молочної залози — 7 (3,7%), радикальна квадрантектомія або секторальна резекція молочної залози — 14 (7,4%). Ад'ювантну цитостатичну хіміотерапію у комбінації з променевою терапією отримали 85 (29,8%) пацієнтів, 11 (3,9%) хворих не отримували лікування через відмову або протипоказання до спецлікування.

Діагноз «саркома» був підтверджений цитологічним або гістологічним дослідженнями. У 67,7% випадків було встановлено ангіосаркому (193 хворих), у 15,5% — саркому (44 хв.), у 14,0% — фібросаркому (40 хв.) та у 2,8% — лейоміосаркому (8 хв.).

**Висновки**. Ретроспективний аналіз бази даних обласних канцер-реєстрів виявив значну дисоціацію статистичних показників СМЗ в різних регіонах України.

Для виключення суб'єктивного фактору під час діагностики та реєстрації СМЗ необхідно запровадити обґрунтування

діагнозу «саркома» на основі поєднання гістологічних та імуногістохімічних методів диференційної діагностики.

## Опыт применения биопсии сигнального лимфоузла в стадировании рака молочной железы

***Палица В.Я., Жигулин А.В., Дмитренко О.А., Бондаренко В.В., Винницкая Д.К., Винницкая А.Б., Бернштейн Г.Б.***

*LISOD — Больница Израильской Онкологии, г. Киев*

**Введение**. На ранних стадиях рака молочной железы (РМЖ) метастатическое поражение регионарных лимфоузлов обнаруживается лишь в 10–30% случаев (Schwartz, 2004). Концепция биопсии сторожевого лимфоузла (БСЛУ) революционно изменила тактику лечения РМЖ. Результаты многочисленных рандомизированных исследований (NSABP B-32, Amaros, SENTINA, NSABP B-27, ACOSOG Z0010, ACOSOG Z0011) доказали эффективность и безопасность БСЛУ в стадирование РМЖ 1–2 стадии, при клинически и рентгенологически не пораженных лимфоузлах. Согласно современным рекомендациям (NCCN, ESMO, ASCO и др.), БСЛУ — признана стандартом в лечении РМЖ.

Представлен опыт Центра Современной Маммологии (ЦСМ) Больницы Израильской онкологии LISOD, организованного в 2008 г. согласно критериям EUSOMA.

**Материалы и методы**. За период с 2007 по 12.2015 г. в ЦСМ LISOD выполнено 318 БСЛУ у 311 пациенток с РМЖ. Двусторонние опухоли были у 7 (2,2%) пациенток. Все пациенты проходили процедуру междисциплинарного консилиума. Тактика лечения определялась согласно стандартам NCCN. Средний возраст составил 52 (22–85) г. Мастэктомии с БСЛУ — 83 (26%), лампэктомии с БСЛУ — 229 (72%). В 6 (2%) случаях БСЛУ проводилась как отдельная манипуляция, перед проведением неоадъювантной химиотерапии (НХТ), в 31 (9,7%) — после НХТ, и в 14 (4,5%) пациенток — после предварительного хирургического вмешательства на молочной железе.

Распределение пациенток, в зависимости от размера опухоли: Tis — 19 (5,6%), T1a — 6 (1,8%), T1b — 12 (3,7%), T1c — 99 (31,5%), T2 — 162 (51%), T3 — 16 (5%), T4a — 1 (0,3%), T4b — 4 (1,2%). Для выявления СЛУ использовалось 3 метода: лимфосцинтиграфия в 259 (81,5%) случаях, хромолимфография — в 23 (7,2%), комбинация обеих методик — в 29 (9,1%). В 7 (2,2%) случаях, когда СЛУ не идентифицировался, выполнялся сэмплинг лимфоузлов (лимфодиссекция 1-го уровня).

**Результаты**. Среднее количество удалённых СЛУ у одной пациентки составило 2,2 (1–6). Уровень идентификации составил 97,8%. Ложно-отрицательный (патгистологический) результат получен у 11 (3,5%) пациенток: в четырёх случаях выполнялась аксиллярная лимфодиссекция (АЛД) в отстроченном периоде, в 7(2,2%) — проводилась лучевая терапия на пути лимфооттока. Ложно-положительный результат получен в 6 (1,9%) случаях. АЛД выполнена у 48(15%) пациенток, при обнаружении метастазов в СЛУ по данным интраоперационного гистологического исследования на замороженных срезах. У 18 (37,5%), из них выявлено метастазирование в остальных лимфатических узлах, у 30 (62,5%) поражение только СЛУ. У 270 (85%) пациенток использование метода БСЛУ позволило не выполнять АЛД. Отдаленные результаты отслежены у 264 (83,0%) пациенток. Средний срок наблюдения составил 37,2 (6–103) месяцев. Регионарные рецидивы не выявлены, системные — у 11 (3,5%) пациенток, 6 (2%), из них умерли.

**Выводы**. БСЛУ является надежным и безопасным методом стадирования РМЖ, при условии комплексного лечения в специализированных центрах. Метод эффективен после НХТ, при удалении не менее трех СЛУ (SENTINA). БСЛУ позволяет избежать неоправданных операций — АЛД, и сохранить качество жизни пациенток на прежнем уровне.

## Распространение базальноподобного рака молочной железы в условиях крупного промышленного региона юго-востока Украины

***Погорелая Т.Ю., Пащенко С.Н., Щуров Н.Ф.***

*ДУ «ЗМАПО», г.Запорожье*

**Цель исследования**. Изучить некоторые особенности распространения базальноподобного рака молочной железы в различных районах промышленной зоны юго-востока Украины.

**Задачи**:

1.Изучить некоторые показатели лимфограммы больных БРМЖ.

2. Изучить степень экспрессии маркера пролиферации Ki-67 в зависимости от места проживания больных БРМЖ.

3. Изучить степень резистентности больных БРМЖ, проживающих в различных районах г.Запорожья с разными показателями канцерогенов. Материалы и методы. В исследование включено 150 больная возрастом от 29 до 73 лет, проходившие лечение в ЗОКОД в 2011–2014 гг. Гистологические препараты окрашивали обычным способом и проводили иммуногистохимичекое исследование по стандартной методике.

**Результаты**. Были проанализированы результаты иммуногистохимических исследований больных БРМЖ, в частности от степени экспрессии маркера пролиферации Ki-67, от особенности лимфограмми в зависимости от места проживания. Была установлена тенденция к увеличению экспрессии маркера пролиферации Ки-67 при оценке больных, проживающих в различных районах города Запорожье (от экологически благоприятных в районы, находящиеся близко к крупных промышленных объектов). Больные, проживающие в районах с неблагоприятными экологическими условиями, имеют высокий процент больших лимфоцитов в периферической крови — до 30% -такие показатели характерны для организма больных БРМЗ с низкой степенью резистентности.

**Выводы**. Больные, проживающие в экологически чистых районах отдаленных от промплощадки имеют высокий уровень малых лимфоцитов и высокий уровень резистентности. Выявлена позитивная экспрессия маркера пролиферации Ki-67 у всех больных, проживающих в Заводском районе г.Запорожья. Состояние окружающей среды связано с провоцированием БРМЖ.

## Дослідження поліморфізму rs3803662 гену LOC643714 у хворих на рак молочної залози

***Поліник С.І., Рибченко Л.А., Бичкова Г.М., Скибан Г.В., Клименко С.В.***

*ДУ «Національний науковий центр радіаційної медицини НАМН України», м. Київ*

Розвиток раку молочної залози (РМЗ) у 5% випадків зумовлений однонуклеотидними поліморфізмами (ОНП) з низькою пенентрантністю.

**Метою дослідження** було визначення частоти носійства ОПН rs3803662 гену LOC643714 у хворих на РМЗ жінок з радіаційним анамнезом та без нього.

**Матеріалом дослідження** слугувало ДНК 72 хворих на РМЗ: 40 ДНК жінок з радіаційно-обумовленим РМЗ (I група) та 32 ДНК пацієнток зі спонтанним РМЗ (II група). Визначення ОПН rs3803662 гену LOC643714 проводили методом полімеразної ланцюгової реакції (ПЛР) в реальному часі на ампліфікаторі LightCycler 480 (Roche, Швейцарія) за наступною програмою: Denaturation ДНК — 95ºC, 10 хв; 45 Cycling–Quantification, які проходили в три етапи 95ºC 10 с, 60ºC 10 с, 72ºC 10 с; Melting Curves проходила також в три етапи 95ºC 20 с, 40ºC 20 с,85ºC 0 с; Cooling — 40ºC 30 с. Загальний об'єм реакційної суміші складав 20 мкл на реакцію та містив 10,4 мкл води для ПЛР, 1,0 мкл Reagent Mix, 2,0 мкл FastStart DNA

Master HybProbe (Roche Diagnostics, Німеччина), 1,6 мкл MgCl2 та 5,0 мкл ДНК.

У хворих I групи гомозиготними носіями дикого алелю C за ОПН rs3817198 гену LOC643714 (генотип C/C) виявилися 45,0% (18 осіб), гетерозиготними (генотип C/T) — 35,0% (14 хворих), гомозиготними носіями мутантного алелю T (генотип T/T) — 20,0% (8 хворих), і відповідало закону Харді-Вайнберга ($\chi2$=2,57; p=0,11).

У хворих II групи були визначені такі генотипи по поліморфізму rs3803662 гену LOC643714: C/C — 59,4% (19 осіб), C/T — 15,6% (5 хворих), T/T — 25,0% (8 осіб). Розподіл генотипів по поліморфізму rs3803662 гену LOC643714 у даній групі хворих не відповідав закону Харді-Вайнберга ($\chi2$=13,34; p=0,0003). За адитивною та загальною моделями успадкування не знайдено статистично значимих відмінностей частоти досліджуваного ОПН між групами хворих.

## Особливості прогресії раку молочної залози на моделі локальних рецидивів після мастектомії

***Присташ Ю.Я., Гулей Р.В., Петрончак О.А., Савран В.Р.***

*Національний медичний університет імені Данила Галицького, м. Львів*

**Вступ**. Локальні рецидиви (Рц) після мастектомії виникають у м'яких тканинах грудної стінки та шкірі. За гістологічною будовою вони аналогічні первинній пухлині. Залишається нез'ясованою конкордатність рецепторного статусу первинної пухлини та її Рц. Проведено аналіз рецепторного статусу пухлини в процесі прогресування хвороби на моделі локальних Рц після мастектомії.

**Матеріал і методи**. Рецепторний статус (РЕ, РП, HER 2/nue) визначено у 131 хворих з локальними Рц РМЗ. У 30 осіб порівняли рецепторний статус первинної пухлини і локальних Рц. У всіх хворих з Рц віддалених метастазів РМЗ не діагностовано.

**Результати дослідження**. Серед 131 хворої з локальними Рц спостерігали наступні варіанти пухлин: на люмінальний тип А припадає 32,8% спостережень, люмінальний тип В — 26,8% (в загальній популяції первинних пацієнтів — А тип + В тип РМЗ діагностують у 65–75% хворих), триплет негативну форму — 26,0% (в загальній популяції хворих — 15% спостережень), HER- позитивну — 14,5% (в загальній популяції хворих це становить 25–33%) відповідно.

Не виявлено співпадіння рецепторного статусу первинної пухлини та її локальних Рц (після мастектомії). В структурі Рц відсоток гормональних рецепторів зменшився на 26,7%. В більшій мірі це стосується люмінального-А РМЗ (37,5%). За люмінального-В РМЗ редукція статевих рецепторів склала 14,3%. Одночасно серед хворих з локальними Рц РМЗ зросла кількість HER позитивних ( на 28,5%) та триплет негативних форм РМЖ (на 25%).

**Висновки**. В локальних Рц раку молочної залози після мастектомії та ад'ювантної терапії зростає кількість триплет негативних форм пухлин. Крім того, існує певний дисонанс в рецепторному статусі первинної пухлини і в локальних Рц РМЖ. Для вибору подальшого адекватного лікування локальних Рц хворі повинні мати підтвердження рецепторного статусу пухлини на матеріалі рецидиву.

## Медикаментозна профілактика раку молочної залози

***Савран В.Р.***

*Національний медичний університет імені Данила Галицького, м. Львів*

Проаналізовано результати рандомізованих подвійно-сліпих плацебо-контрольованих досліджень по профілактиці раку молочної залози (РМЗ) у здорових жінок, віднесених до групи підвищеного ризику. Для профілактики РМЗ запропоновано дві групи препаратів: селективні модулятори естрогенових рецепторів [тамоксифен (ТАМ) і ралоксифен (РАЛ)] та інгібітори ароматази (ІА) — аромазин і анастрозол.

Перше дослідження започатковано у 1986 р. в Англії під егідою Royal Marsden Hospital (2.471 здорова особа з позитивним сімейним анамнезом; ТАМ — 20 мг/день упродовж 8 років. За медіани (Ме) спостереження за жінками 70 міс. очікуваного профілактичного ефекту не виявлено, за Ме спостереження 13 років ТАМ зменшив частоту РМЗ на 22%.

Трайл IBCIS-1 (1992-2001 рр.; 7.154 жінки; позитивний сімейний анамнез; ТАМ 20 мг/день 5 р.; Ме спостереження 16 р.). Редукція РМЗ 29%, захисний вплив ТАМ довготривалий і утримується >10 років.

Протокол ITPS (1992–1995 рр.; 5.408 осіб). Захисний вплив ТАМ стосується тільки групи жінок з високим ризиком виникнення РМЗ.

Трайл NSABP — P1 (1992–1997 рр.; 13.388 жінок, ТАМ 5 р.). Редукція частоти виникнення інвазивного РМЗ склала 49%. Трайл NSABP — P2 STAR: (1999–2002 рр.; 19.747 жінок; РАЛ проти ТАМ). Ралоксифен дещо менш ефективний за ТАМ але немає канцерогенного впливу на слизову матки.

У профілактиці РМЗ більш ефективні ІА: А). NCIC CTG MAP.3 (2004–2010 рр.; 4.560 менопаузальних жінок; аромазин, 25 мг/день упродовж 5 р.,). Редукція частоти інвазивного раку — 65%; Б). Трайл IBCIS-2 (2003–2012 рр.; 3.864 менопаузальних жінок; анастрозол 1 мг/день, упродовж 5 р.). Редукція частоти інвазивного РМЗ — 53%.

Побічні ефекти профілактики РМЗ стали на перешкоді практичної реалізації проекту: канцерогенна дія на слизову тіла матки (ТАМ), зростання тромбемболічних ускладнень (ТАМ і РАЛ); артралгія, поглиблення остеопорозу (ІА), вазомоторна семіотика менопаузи (ТАМ, РАЛ, ІА); фінансова токсичність (ІА).

**Висновок**: у менопаузальних жінок ІА більш ефективні в профілактиці РМЗ і їм притаманна менш небезпечна побічна дія.

## Метод дренирования ран после радикальных моделирующих операций у больных раком грудной железы

***[2]Сидорчук О.И., [2]Мотузюк И.Н., [2]Зайчук В.В., [2]Лобанова О.Е., [1]Ляшенко А.А., [1]Молид С.А., [2]Верещако Р.И.***

*[1]Национальный институт рака, г. Киев*

*[2]Национальний медицинский университет имени А.А.Богомольца, г. Киев*

Исследованием охвачено 525 пациентки (средний возраст — 52±2,3 л.) с диагнозом рака грудной железы T1-3N0-1M0. 262 пациентки составили основную группу и 263 — контрольную. Использована система, состоящая из дренажной трубки (Блейка) и низковакуумного контейнера. Для установки трубки выполнялся доступ по средней аксилярной линии по нижнему краю зоны роста волос в подмышечной ямке. Трубка проводилась через подмышечный участок к медиальному краю раны после квандрантэктомии или мастэктомии и по нижней части периметра раны к ее медиальному краю после подкожной мастэктомии с эндопротезированием грудной железы. В контрольной группе выполнялось рутинная установка дренажа в подмышечный участок.

Количество гнойно-септических осложнений в основной группе составило у 2 (0,8%) пациенток, в контрольной — 13 (5%). Средняя длительность серозных выделений в основной группе составила 13,2±2 суток, тогда как в группе контроля данный показатель достиг 16±3,1 суток. Необходимость дополнительных пункций сером возникла у 13(5%) больных основной и 249 (94,7%) — контрольной групп. Умеренную боль отмечались у 13 (5,8%) пациенток основной и 31 (11,8%) пациенток контрольной групп. Средний койко-день больных основной группы составил 14,7±2 суток, в контрольной группе — 17±2,5 суток (p<0,05).

**Выводы**. Таким образом, данная методика дренирования ран после выполнения радикальных моделирующих операций является простой и эффективной, позволяет уменьшить необходимость пункций пооперационных ран для удаления экссудата и сократить количество воспалительных осложнений. Кроме того, при использовании упомянутой методики отмечена тенденция к сокращению длительности послеоперационных выделений и пребывания пациенток в стационаре. Учитывая отсутствие необходимости пункций послеоперационных ран есть возможность ведения больных после радикальных моделирующих операций в условиях дневного стационара, что позволяет сэкономить расходы на лечение.

## Профілактика ранніх післяопераційних ускладнень у хворих на рак грудної залози

*[1]Сидорчук О.І., [1]Мотузюк І.М., [1]Зайчук В.В., [1]Лобанова О.Є., [2]Олійниченко П.І., [1]Верещако Р.І.*

*[1]Національний медичний університет імені О.О.Богомольця, м. Київ*

*[2]Київський міський клінічний онкологічний центр, м. Київ*

Дослідженням охоплено 350 жінок хворих на рак грудної залози (РГЗ), з них — 148(42,3%) — основної та 202 (57,7%) хворих контрольної груп.

Хворих на РГЗ з (T1-2N0M0) було 177, з них — 77 (43,5%) — основної, та 100 (56,5%) — контрольної груп. Пацієнток з місцево-поширеним РГЗ (T2-4N1-2M0) було 173, з них — 71 (41%) основної та 102 (59%) — контрольної груп. Хворим основної групи під час операції рана оброблялась 0,06% розчином натрію гіпохлориту (НГ), одержаним на апараті ЕДО-3М.

Післяопераційні ускладнення у хворих на «ранній» РГЗ відмічені у 21 (27%) хворої основної та 54 (54%) — контрольної груп. Гнійно-септичні (ГС) ускладнення виникли у 1 (1,3%) хворої основної та 10 (10%) — контрольної груп. Сероми — у 18 (23,4%) хворих основної та 42 (42%) — контрольної груп. Середній об'єм серозних виділень (СОСВ) склав 254±20,9мл та 314±10,1 мл відповідно. Середній ліжко/день хворих основної групи становив 15,1±0,4 та 16,8±0,6 в контрольній ($p<0,05$).

Ускладнення у пацієнток з місцево-поширеним РГЗ виявлені у 22 (31%) хворих основної та у 58 (57%) — контрольної груп. Сероми становили 17 (24%) випадків в основній та 43 (42%) — в контрольній групах. СОСВ склав 218±9мл в основній та 290±6мл в контрольній групах. ГС ускладнення виявлені у 5 (7%) хворих основної та 12 (12%) — контрольної груп. Середній післяопераційний ліжко/день основної групи становив 16,5±0,3. В групі контролю цей показник був 17,6±0,4 ($p<0,05$).

В цілому ускладнення в основній групі відмічені у 43 (29%), а в контрольній — у 112 (55%) хворих.

Обробка операційної рани НГ дозволила зменшити відсоток ГС ускладнень з 11% в основній до 4% — в контрольній групах. СОСВ в основній групі становив 208,4±8,6 мл та 302±7,4 мл ($p<0,05$) в групі контролю. Середній післяопераційний ліжко/день у хворих основної групи був 15,8±0,3 та 17,1±0,4 — в контрольній ($p<0,05$).

**Висновок**. Використання НГ на етапі хірургічного лікування хворих на РГЗ дозволила зменшити загальний відсоток післяопераційних ускладнень, що призвело до скорочення післяопераційного часу перебування хворих у стаціонарі.

## Рак Педжета грудної залози

*[2]Сидорчук О.І., [2]Мотузюк І.М., [2]Зайчук В.В., [2]Верещако Р.І., [1]Досенко І.В., [1]Лобода А.Д., [1]Кротевич М.С., [1]Ляшенко А.О., [1]Молід С.О.*

*[1]Національний інститут раку, м. Київ*

*[2]Національний медичний університет імені А.А.Богомольца, м. Київ*

Нами проаналізовано результати органозберігаючого (ОЗО) і реконструктивного хірургічного лікування 34 хворих на рак Педжета (РП) грудної залози (ГЗ) з розповсюдженням пухлини T1-20-1M0 за період 2008-2015рр. Середній вік пацієнток склав 52±3,1 років. У 31 (91,2%) РП ГЗ був асоційований з інфільтративною формою РП ГЗ, і лише у 3 (8,8%) РП ГЗ не виходив за межі сосково-ареолярного комплексу (САК). Всім пацієнтам з «ізольованим» РП ГЗ були виконані ОЗО з використанням техніки Грізотті. Крім того, дана процедура проведена у 5 (14,7%) хворих РП ГЗ з асоційованим РГЗ. У 2 (5,9%) пацієнток була застосована техніка L.Ribeiro. Чотирьом (11,8%) виконана ОЗО по типу «інвертованого Т», в двох (5,9%) випадках — S-техніка. Мастектомію з одномоментною реконструкцією ГЗ TRAM-клаптем пройшли 6 (17,6%) хворих РП ГЗ і мастектомію з одномоментною реконструкцією торако-дорзальним клаптем з ендопротезуванням силіконовими імплантами — 5 (14,7%) пацієнток. Підшкірна мастектомія з видаленням САК і одночасним ендопротезуванням силіконовими імплантами була використана у 5 (14,7%) хворих РП ГЗ. Медіана часу спостереження склала 33 місяці. За час спостереження локорегіонарний рецидив захворювання виник в одному (2,9%) випадку після ОЗО (S-техніка), а віддалені метастази — у двох (5,9%) пацієнток після модифікованої мастектомії з ендопротезуванням.

**Висновки**. Виконання ОСО у хворих РПГЗ не погіршує віддалені результати лікування у даної категорії хворих.Враховуючи, що практично у всіх випадках РП ГЗ визначається асоційований РГЗ, лікування проводиться залежно від стадії хвороби та її біологічної агресивності.

## Ендоскопічна діагностика внутрішньопротокових новоутворень грудної залози

*Смоланка І.І., Аксьонов О.А., Білоненко Г.А.*

*Національний інститут раку, м. Київ*

*Український науково-практичний центр ендокринної хірургії та трансплантації ендокринних органів і тканин, м. Київ*

Ендоскопічна мамодуктоскопія (ЕМДС) — відносно нова діагностична методика, яка забезпечує пряму візуалізацію та безпосередню біопсію внутрішньопротокових новоутворень (ВПНУ) грудної залози (ГЗ). ЕМДС характеризується задовільною (90,3%) чутливістю але недостатньою (47,4%) специфічністю. За даними наукової літератури недостатня специфічність ЕМДС зумовлена високою (13,7–31,9%) частотою хибнопозитивних результатів, причинами яких можуть бути зникнення крихких ВПНУ внаслідок передопераційних ендоскопічних маніпуляцій, або залишення їх невидаленними після традиційних втручань при периферійному розташуванні.

Нами вперше в Україні проведено 112 ЕМДС. Використовували 2–канальний дуктоскоп фірми Karl Storz (Німеччина) із зовнішнім діаметром 1,3 мм. Результати ЕМДС оцінювали за рекомендаціями Японської асоціації грудної дуктоскопії. Референтним методом були результати гістологічних досліджень. Показники чутливості, специфічності і точності. розраховували за стандартними формулами.

Нормальну ендоскопічну картину встановили в 27 (24,1%) випадках, солітарні папіломи — в 45 (40,2%), численні папіломи — в 17 (15,2%), папіломи з підозрою на малігнізацію — в 11 (9,8%), запальні зміни — в 7 (6,3%) і внутрішньопротокову карциному — в 3 (2,7%). У 2 (1,7%) пацієнток дослідження не завершено через звуження проток. Отримали 10 (8,9%) хибнопозитивних результатів. Чутливість ЕМДС як діагностичного тесту склала 90,3%, специфічність — 47,4% і точність — 80,2%.

За нашими даними провідною (80,0%) причиною хибнопозитивних результатів ЕМДС було периферійне, більше ніж 3 см від соска розташування ВПНУ.

Для поліпшення ефективності хірургічного лікування ВПНУ ГЗ нами запропоновано методику подвійного передопераційного черезпротокового та черезшкірного маркування під візуальним ендоскопічним та ехографічним контролем, що полегшує пошук і забезпечує адекватне видалення патологічних осередків, сприяє скороченню тривалості

і зниженню травматичності хірургічних втручань. Перший досвід застосування даного способу доводить, що селективна дуктектомія з подвійним передопераційним маркуванням ВПНУ ГЗ є ефективною і перспективною методикою.

## Оптимізація радикальних оперативних втручань у хворих на рак грудної залози шляхом детекції сторожового лімфатичного вузла.

*Смоланка І.І., Кострица О.І., Лигирда О.Ф., Іванкова О.М.*

*Національний інститут раку, м. Київ*

**Вступ**. Визначення раціонального об'єму лімфодисекції при початкових стадіях раку грудної залози (РГЗ) залишається однією з актуальних проблем в онкомамології. Методика ідентифікації сторожових лімфатичних вузлів (СЛВ) була розроблена з метою мінімізації ускладнень при радикальних оперативних втручаннях. Проведення повної регіонарної лімфодисекції приводить до багаточисельних післяопераційних ускладнень і часто не являється виправданим при РГЗ. Вважалося, що наявність неоад'ювантної поліхіміотерапії (НПХТ) в анамнезі є протипоказанням до детекції СЛВ у хворих на РГЗ. В світі розпочато дослідження в цьому напрямку. Попередні результати дають оптимістичні прогнози.

**Мета**. Покращення якості життя пацієнток, оперованих з приводу РГЗ.

**Матеріали і методи**. Нами досліджено 95 хворих на початкові стадії РГЗ при розмірі пухлини менше 3 см та 9 пацієнток з IIа–IIб стадією при розмірі пухлини більше 3 см віком від 39 до 65 років. Пацієнткам з IIа–IIб стадією (T2N0M0 де T 3 см, T3N0M0) інтраопераційне дослідження СЛВ було виконане після проведення 4 курсів НПХТ. Для проведення статичної сцинтіграфії мічений 99мТс нанокол (0,4 мл, активністю 200–400 МБк) вводився перитуморально. В разі успішної візуалізації СЛВ, відмічалася його проекція та через 1 добу виконувалась інтраопераційна детекція СЛВ, здійснювалася його резекція та гістологічний експрес-контроль. Для детекції СЛВ хромографічним методом (70 хворих початкових стадій) під час операції було використано 1% водний розчин метиленового синього, 3 мл якого вводили навколо пухлини. Накопичення препарату в місцях розташування СЛВ спостерігали через 15 хв., забарвлений СЛВ вилучали та проводили гістологічне експрес-дослідження, за результатами якого проводилась регіонарна лімфодисекція в необхідному обсязі. Аналогічним хромографічним методом було проведено детекцію СЛВ у 9 хворих після проведеної НПХТ.

**Результати та їх обговорення**. Візуалізація СЛВ з використанням 99mTc-наноколу була успішною у 92%. При візуалізації СЛВ у хворих з початковими стадіями розчином барвника ефективність методу склала 91,4%. При «негативных» СЛВ та морфологічному підтвердженні N0 у пацієнток РГЗ стадии T in situ та T1N0M0 повна регіонарна лімфодиссекція не виконувалась, що не вплинуло на віддалені результати лікування та допомогло уникнути багатьох п/о ускладнень. У хворих після НПХТ невдала детекція СЛВ спостерігалась в 1 випадку, ефективність методу склала 88,9%.

**Висновки**. Інтраопераційне дослідження СЛВ є сучасним і ефективним методом детекції стану ЛВ, яке дозволяє визначити показання та обсяг лімфодисекції при лікуванні початкових стадій РГЗ, що суттєво покращує якість життя пацієнток. Дослідження детекції СЛВ у хворих після НПХТ продовжувати доцільно і перспективно.

## Ефективність системно-селективної хіміотерапії в комплексному лікуванні хворих на місцево поширений рак грудної залози з використанням магнітотермії.

*Смоланка І.І., Досенко І.В., Лобода А.Д., Супруненко О.А.*

*Національний інститут раку, м. Київ*

Розроблено нову методику комплексного лікування хворих на місцево поширений рак грудної залози (МП РГЗ) із застосуванням системно-селективної неоад'ювантної поліхіміотерапії (ССНПХТ) за схемою САР з використанням магнітотермії (МТ).

В дослідження включено 66 пацієнток на МП РГЗ IIБ-IIIА стадій. Хворі були рандомізовані на дві групи. Основну групу (ОГ) склали 32 хворі на МП РГЗ, які отримали 4 курси НПХТ за схемою САР: 1 день внутрішньоартеріально (ВА) вводився циклофосфамід в дозі 600 мг/м$^2$ та системно доксорубіцин 50 мг/м$^2$, 2 день ВА карбоплатин 300 мг/м$^2$. У 1 та 2 дні, одразу після закінчення введення цитостатиків хворим проводили сеанс МТ за вихідної потужності 50 Вт, протягом 30 хв. за допомогою апарату «Магнітерм» (фірма «Радмір», Україна). При проведенні сеансу МТ аплікатор апарату «Магнітерм» розташовували у проекції пухлини. Контрольну групу (КГ) склали 34 хворих на МП РГЗ, яким проводили НПХТ за такою ж самої схемою без використання МТ.

Після проведення 4 курсів ПХТ через 3 тижні, виконували мамографію (ММГ) з метою аналізу результатів лікування хворих обох груп за критеріями RECIST. У подальшому проводили радикальне оперативне втручання і подальше ад'ювантне лікування, відповідно до стандартів лікування онкологічних хворих МОЗ України.

За критеріями RECIST у хворих на МП РГЗ, які отримали ВАПХТ з використанням МТ повна регресія пухлини виявлена у 5 (15,63±6,42)% хворих ОГ, та у 4 (11,76±5,53)% КТ. Часткова регресія пухлини виявлена у 15 (46,88±8,82)% хворих ОГ, та у 10 (29,41±7,81)% — КГ. Стабілізацію процесу виявлено у 10 (31,25±8,19)% пацієнток ОГ, та у 16 (47,06±8,56)% КГ. Прогресування пухлинного процесу виявлено у 2 (6,25±4,28)% ОГ, та у 4 (11,76±5,53)% КГ.

Встановлено, що ССНПХТ з використанням МТ збільшує об'єктивну відповідь пухлини на лікування на 21,34%. Для досягнення достовірних результатів дослідження продовжується набір пацієнтів у обидві групи.

## Пути повышения эффективности лечения отечных форм рака грудной железы

*Смоланка И.И., Ляшенко А.А., Супруненко А.А., Молид С.А.*

*Национальний институт рака, г. Киев*

**Введение**. Лечение отечных форм рака грудной железы (ОРГЖ) является сложной проблемой, что связано с поздней обращаемостью пациенток, резистентностью опухоли к неоадъювантному лечению, быстрым прогрессированием процесса, низкими сроками общей и безрецидивной выживаемости пациенток.

**Цель исследования**. Оценить эффективность неоадъювантного лечения ОРГЖ с использованием внутриартериальной полихимиотерапии (ВАПХТ).

**Материалы и методы лечения**. Проведена оценка результатов лечения 305 пациенток, страдающих отечными формами РГЖ. Больные были распределены на две группы. В первой группе наблюдались 153 пациентки, из них у 141 диагностирован рак грудной железы T4bN1-3M0, у 12 — рак грудной железы T4dN1-2M0. Схема неоадъювантного лечения для этой группы предусматривала проведение системной ПХТ, выполняемой путем внутривенной инфузии, по схеме САР (адрибластин 50мг/м2, циклофосфан 600мг/м2, карбоплатин 450мг/м2). Второй группе больных (152 пациентки) лечение проводили

по той же схеме изменяя путь доставки препаратов на внутриартериальный. У 142 пациенток этой группы диагностирован рак грудной железы T4bN1-3M0, у 10 — рак грудной железы T4dN1-2M0. Внутривенные инфузии были проведены в один день четырьмя последовательными курсами с интервалом 21 день. Внутриартериальная инфузия проводилась после предварительного оперативного вмешательства — катетеризации питающего опухоль сосуда в течении 2 суток четырьмя последовательными курсами с интервалом 21 день. Производили оценку результатов неоадъювантного лечения согласно критериям Recist, наблюдением статуса регионарных лимфоузлов, степени отека грудной железы.

**Результаты**. Установлено, что в группе ВАПХТ наблюдался высокий процент полных регрессий (12,1±2,7%), тогда как в группе системной ПХТ этот показатель был равен только 2,9±3,7%. Частичная регрессия отмечена у 54,5±5,8% пациенток ВАПХТ группы и у 35,2±5,6% больных группы системной полихимиотерапии. Стабилизация процесса наблюдалась в 33,2±4,1% основной группы и у 52,9±4,6% пациенток контрольной группы. Прогрессирования заболевания наблюдали лишь в контрольной группе (8,8±3,2%). Следует отметить, что после четырех курсов ВАПХТ регионарные лимфоузлы уменьшились у 88% пациенток группы ВАПХТ и только у 58% пациенток группы системной полихимиотерапии. Отек грудной железы уменьшился примерно у половины пациенток основной и контрольных групп. Радикальная мастэктомия выполнена у 68% пациенток основной и у 49% пациенток контрольной группы.

**Выводы**. Полученные результаты показывают преимущество метода неоадъювантной ВАПХТ для лечении ОРГЖ и являются свидетельством необходимости продолжения наблюдений в более поздние сроки с оценкой показателей общей и безрецидивной выживаемости.

## Криохирургия и криоаутовакцинация в комплексном лечении рака грудной железы

***Тащиев Р.К., Мясоедов Д.В., Абраменко И.В., Шляховенко В.А.***

*Национальная медицинская академия последипломного образования имени П.Л. Шупика МОЗ Украины, г. Киев*

Рак грудной железы (РГЖ) продолжает занимать первое место в мире в структуре новообразований у женщин и второе — по смертности. Заболеваемость и смертность при РГЖ в Украине за последние 5 лет выросла от 65,6 в 2009 году до 72,3 в 2013 на 100 тыс. населения, ежегодно возрастая на 2,5–3%.

РГЖ как системное заболевание сопровождается скрытой диссеминацией опухолевых клеток в организме даже на ранних этапах развития. Около 30% больных при выявлении первичной опухоли имеют клинически определяемые отдаленные метастазы, а 30-35% имеют доклинические микрометастазы уже в начальном периоде лечения. Эти данные позволяют считать локальное лечение (операция, лучевая терапия и т.д.) практически недостаточным на всех стадиях рака, необходима дополнительная системная терапия.

В лечении РГЖ применяются комбинированное и комплексное лечение, в котором хирургический метод занимает доминирующее положение. Однако, после традиционного лечения медиана выживаемости не превышает 18–30 мес., а 78% метастазов и рецидивов возникают в первые 3 года после лечения.

Поэтому нами разработан и внедрен в практику комплексного лечения метод криохирургии, а также криохирургии с последующей криоаутовакцинацией.

Включение интраоперационного криовоздействия на опухоль приводит к полному ее некрозу, препятствует диссеминации опухолевых клеток, повышает иммунный статус организма. Использование криовоздействия на опухоль повысило 3х-летнюю безрецидивную выживаемость при РГЖ II–III стадии на 15,8%, а общую — на 15,4%.

Применение криоаутовакцины, изготовленной на основе подвергнутой криовоздействию опухолевой ткани конкретного больного, приводит к достоверному снижению уровня опухолеассоциированного антигена CA15-3 в сыворотке крови (с 36,81±4,81 нг/мл до 23,37 нг/мл) в отдаленные сроки после операции.

Следует отметить, что если через 3 года после традиционного лечения у отобранных больных рецидивы и метастазы отмечаются у 39,28%, а при операции с криовоздействием — у ~25% больных, то при включении криовоздействия с последующей криоаутовакцинацией рецидивы и метастазы через 3 года не отмечаются — 0% (P<0,05).

## Прогностичне та предиктивне значення нових молекулярних маркерів (NF-kB та ОДК) при раку грудної залози

***[1]Шапочка Д.О., [1]Залєток С.П., [2]Гнидюк М.І.***

*[1]Інститут експериментальної патології, онкології і радіобіології ім.Р.Є.Кавецького НАН України, м. Київ*

*[2]Івано-Франківський ООД*

**Вступ**. Основою вибору схеми терапії раку грудної залози (РГЗ) є статус рецепторів до естрогенів (ER), прогестерону (PR) та Her2/neu, однак розширення панелі маркерів може сприяти подальшій індивідуалізації лікування.

**Матеріал і методи**. Експресію молекулярних маркерів вивчено в зразках 132 хворих на РГЗ (інвазивна протокова карцинома) імуногістохімічним (ІГХ) методом. Для виявлення кореляції застосовували коефіцієнт Пірсона та критерій $\chi 2$. Загальну та безрецидивну 3-річну виживаність оцінювали за методом Каплана-Мейера та Log-rank тестом; прогностичне значення маркерів визначали за допомогою регресійної моделі Кокса.

**Результати**. Виявлено обернений кореляційний зв'язок рівня експресії NF-kB з ER, PR, Bcl-2, E-Cadherin та прямий — з Grade, статусом лімфовузлів, Нотінгемським прогностичним індексом (НПІ) і Her2/neu. Встановлено пряму кореляцію рівня експресії ОДК з Grade, Ki-67, p53, E-cadherin. Виявлено зростання рівня експресії p65-субодиниці та експресії обох субодиниць NF-kB (p65/p50) в ядрах пухлинних клітин у напрямку: Люмінальний А (ER+/PR+/Her2-) → Люмінальний В (ER+/PR+/Her2+)→ Базальний (ER-/PR-/Her2-) → Her2/neu-позитивний (ER-/PR-/Her2+) підтипи. Показано, що Ki-67 та статус лімфовузлів є незалежними прогностичними маркерами. Grade, НПІ, стадія, ER, PR, Bcl2 та молекулярний підтип пухлини також мали прогностичне значення. Спостерігали тенденцію до погіршення прогнозу перебігу захворювання при підвищенні рівня експресії ОДК та субодиниць NF-kB (p50 та p65). Разом з тим, виявлено, що високий рівень експресії ОДК асоціюється з резистентністю пухлин до лікування і є високодостовірним предиктором хіміорезистентності при всіх застосованих схемах терапії.

**Висновки**. Отримані дані вказують на хіміорезистентність та поганий прогноз перебігу РГЗ у хворих з активованим NF-кВ та високою експресією ОДК, що робить актуальним подальше вивчення даних маркерів.

## Рак грудної залози у чоловіків

***Яриніч В.І., Богатирь Г.О., Царьова О.В., Федорченко С.С., Васецький В.В.***

*Обласний онкологічний диспансер, м. Кіровоград*

**Актуальність**. Рак грудної залози у чоловіків (РГЗ) –захворювання, яке зустрічається відносно рідко. Недостатні знання лікарів ранніх проявів хвороби, низька обізнаність чоловічого населення про вірогідність розвитку пухлин в грудній залозі призводять до низької настороги лікарів, відсутності комплексного обстеження при гінекомастії і як наслідок виявлення РГЗ у чоловіків в більш пізніх стадіях в порівнянні з жінками.

**Матеріали та методи**. Проведено аналіз діагностики та лікування 74 хворих, які поставлені на облік в 2000–2015 р.

Середній вік хворих склав 63 роки. Самому молодшому хворому на час встановлення діагнозу виповнилось 44роки, найстаршому — 82. В I–II стадії захворювання виявлено 49хворих (66,2%), в III–16 (21,6%), IV–9 (12,2%).

**Результати**: Найчастіше пухлина локалізувалась в центральних відділах грудної залози. У 1 хворого РГЗ був білатеральним. В 5 випадках РГЗ поєднувався з злоякісними пухлинами товстої кишки (1), шкіри (3), передміхурової залози (1). У 7(9,5%) випадках РГЗ простежується обтяжений сімейний анамнез. Морфологічно підтверджено у 64хворих (86,5%), цітологічно-8 (10,8%). Протоковий інфільтративній рак є основною гістологічною формою РГЗ у чоловіків — 48 (64,9%). Імуногістохімічні дослідження виконані у 40хворих. Частота гормонопозитивних пухлин склала 75%, тричинегативних — 25%. Отримали лікування 64хворих. 5річне безрецидивне виживання залежить від стадії захворювання і склало в середньому 41,9%.

**Заключення**. Сучасна діагностика та адекватне лікування РГЗ у чоловіків дозволить досягнути вищих показників 5-річного виживання. Своєчасна діагностика, лікування та диспансерне спостереження хворих з гінекомастією сприяє виявленню РГЗ у чоловіків на більш ранніх стадіях.

# АБДОМІНАЛЬНА ОНКОЛОГІЯ: ЗЛОЯКІСНІ ПУХЛИНИ ШЛУНКА; ПІДШЛУНКОВОЇ ЗАЛОЗИ ТА ПЕЧІНКИ; ОНКОПРОКТОЛОГІЯ

## Радикальные лапароскопические операции в онкологии: наш опыт

***Байдо С.В., Винницкая А.Б., Жигулин А.В., Голуб Д.А., Приндюк С.И., Палица В.Я., Дмитренко О.А., Опарин А.С.***

*LISOD – Больница Израильской Онкологии, г. Киев*

**Цель**. В последнее время лапароскопический доступ привлекает все больше внимания онкохирургов. Для некоторых нозологий малоинвазивный доступ доказал свои преимущества и стал стандартным: гистерэктомии, резекции ободочной кишки, гастрэктомии при раннем раке в Японии. В работе представлен наш опыт выполнения радикальных лапароскопических операций.

**Материалы и методы**. Из 1745 лапароскопических операций, выполненных на базе «ЛІСОД», 860 (49,3%) составили радикальные онкологические операции. Среди них: резекции при колоректальном раке — 272, D2-астрэктомии — 78, эзофагэктомии — 11, анатомические резекции печени — 13, резекции поджелудочной железы — 10. По поводу гинекологических опухолей выполнено 345 операций, включая 110 радикальных гистерэктомий при раке шейки матки. Выполнено 120 операций по поводу урологических опухолей, из них: радикальная нефрэктомия — 71, резекция почки — 41, простатэктомия — 7, цистэктомия — 1. Мы выполнили 11 экзентераций органов малого при рецидивных и осложненных опухолях таза.

**Результаты**. Число удаленных лимфоузлов, как показатель онкологической адекватности, составило: при тазовой лимфодиссекции — 19,4, при колоректальных резекциях — 18,2, при гастрэктомии — 17,9. Средняя продолжительность операции: простая гистерэктомия с тазовой лимфодиссекцией — 92 мин, радикальная гистерэктомия (C1) при раке шейки матки — 165,4, тотальная гастрэктомия — 235, передняя резекция прямой кишки — 148,4. Осложнения возникли у 157 пациентов (18,2%), из них тяжелые (III-IV степень (Dindo, 2004)), развились у 49 (5,7%). Уровень осложнений зависел от сложности и длительности операции: наиментший процент — 8,8% был после гинекологических операций, наибольший — после экзентераций и гастрэктомий — 73 и 27,6% соответственно. Уровень конверсий — 0,6%. Послеоперационная летальность — 0,9% (8 пациентов).

**Выводы**. Обладая рядом преимуществ как для пациента (меньшая травма брюшной стенки, боль кровопотеря, раннее восстановление) так и для хирурга (великолепная визуализация), лапароскопический доступ в онкохирургии позволяет улучшить ближайшие послеоперационные результаты не нарушая онкологические принципы.

## Лапароскопическая гастрэктомия при раке желудка — анализ послеоперационных осложнений и отдаленных результатов

***[1]Байдо С.В., [2]Фомин П.Д., [1]Жигулин А.В., [1]Голуб Д.А., [1]Опарин А.С.***

*[1]LISOD — Больница Израильской Онкологии, г. Киев*

*[2]Национальный медицинский университет, г. Киев*

**Введение**. Лапароскопическая гастрэктомия (ЛГЭ) входит в стандарты лечения раннего рака желудка в Японии и Корее. Широкому внедрению ЛГЭ препятствует ее техническая сложность и высокий уровень осложнений. Даже в странах с опытом более 1000 операций, уровень осложнений достигает 25-39%, несостоятельности анастомоза — 5-14%, а летальность — 7%. Представлен опыт выполнения ЛГЭ, проведен анализ ближайших и отдаленных результатов.

**Материалы и методы**. В 2011-2015 годах нами выполнено 87 ЛГЭ с D1+ либо D2 лимфодиссекцией (64 тотальных и 23 субтотальных). Операцию выполняли с использованием пяти троакаров. Диссекцию проводили при помощи ультразвуковых ножниц и биполяра. Реконструкцию выполняли по Ру с формированием аппаратного циркулярного или линейного анастомозов, у 5 — реконструкция по B-I с формированием анастомоза интракорпорально однорядным непрерывным швом.

**Результаты**. Распределение по стадиям: IA — 2(2,3%), IB — 7(8,1%), IIA — 16(18,4%), IIB — 43(49,4%), IIIA — 8(9,2%), IIIB — 6(6,9%), IIIC — 5(5,7%). Т.о. у 79 (90,8%) была местно-распространенная стадия. Неоадьювантную химиотерапию (ECC) получили 76 (87,3%). Средняя длительность операции — 245 мин (160-550) при тотальной ЛГЭ, 235 мин (155-420) — при субтотальной. Количество удаленных лимфоузлов — 24,3 (8-60). Средний п/о койко-день 7,9 дней (4-24). Осложнения возникли у 28 (32,2%), из них осложнения IIIB-IV ст. (Clavien-Dindo, 2004), т.е. требующие повторного вмешательства либо лечения в условиях БРИТ, развились у 12 (13,8%). Несостоятельность анастомоза — 5 (5,7%). Повторные вмешательства — 8 (9,2%). Причины релапароскопии: несостоятельность анастомоза (4), кровотечение (3), стриктура анастомоза (1). Конверсий на лапаротомию не было. Летальность — 2,3%. Отдаленные результаты прослежены у 72 пациентов. Общая выживаемость (OS) в течение 1 года — 80,0%, 2-х лет — 64,3%, 3-х — 62,7% и 4-х — 55,6%. Безрецидивная выживаемость (PFS) в течение года — 64,4%, 2, 3 и 4-х лет — 53.6, 52.9 и 50.3% соответственно.

**Выводы**. ЛГЭ с D2-лимфодиссекцией является технически выполнимым вмешательством, при этом достигается необходимая радикальность с приемлемым уровнем осложнений и отдаленными онкологическими результатами.

## Оценка непосредственных результатов хирургического лечения при первичном и метастатическом поражении печени

***Балашова О.И., Савенков Д.Ю., Бухтеев Д.С., Малацай С.В., Сирый С.С., Перепелица Е.А.***

*Днепропетровский областной клинический онкологический диспансер*

**Вступление**. Печень стоит на первом месте среди органов «мишеней» метастазирования опухолей желудочно-кишечного тракта и других локализаций. В настоящее время единственным радикальным методом лечения данной патологии является резекция печени, в комбинации с другими методами воздействия такими как: химио-лучевое лечение, эндоваскулярные селективные воздействия, различные методики деструкции опухолевых очагов. Хирургические методы хорошо изучены и отработаны многими клиниками. Отдаленные результаты данного вида лечения доказали свое преимущество перед другими методиками.

**Цель работы**: провести анализ хирургического лечения пациентов с первичным, либо метастатическим поражением печени, проведенного на базе «клинического онкологического диспансера» «Днепропетровского областного совета» в период с 2015 по 2016 годы.

**Материалы и методы**: на базе областного клинического онкологического диспансера в период с 2015 по 2016 годы хирургическое лечение по поводу опухолевого поражения печени получили 47 пациентов. Данной категории больных были выполнены различные по объему: атипические-12 случаев (25,5%), анатомические- 24 случая (51,6%), долевые резекции в 11 случаях (23,4%), в том числе и симультанные 31 из общего числа (65,9%). Во всех случаях помимо резекции паренхимы

печени выполнялась лимфодиссекция гепато-дуоденальной связки. Практически всегда хирургическое лечение мы сочетали с химио-лучевыми методами. После выполнения данных вмешательств наблюдали следующие осложнения: в 2х случая (4,25%) у пациентов в раннем послеоперационном периоде развился желчный свищ, у обоих больных закрылся самостоятельно в течении месяца. Кровотечения из культи печени наблюдали в 1 случае (2,1%), что потребовало повторного оперативного вмешательства . Биломы и гематомы в зоне резекции у 9 пациентов (19,14%). Во всех случаях выполнено дренирование под ультразвуковым контролем. Летальный исход у одного пациента вследствии развития синдрома Бадда-Киари в раннем послеоперационном периоде.

**Результаты**: анализ проведенной работы доказывает преимущество хирургического лечения в комбинации с химиолучевым воздействием, у больных с опухолевым поражением печени.

**Выводы**: хирургическое лечение опухолевого поражения печени является единственным доказано эффективным методом лечения данной категории больных. Развитие и широкое внедрение данной методики является целесообразным, и значительно улучшает качество и продолжительность жизни пациентов.

## Обоснование использования онкологических стандартов в лечении семейного аденоматозного полипоза и диффузных воспалительных заболеваний толстой кишки

***Белянский Л.С., Пойда А.И., Кучер Н.Д., Мельник В.М., Криворук М.И.***

*Национальный медицинский университет имени А.А. Богомольца, г. Киев*

Несмотря на невысокую встречаемость диффузного семейного полипоза (СП) (1 на 8-14 тыс.), сфинктеросохраняющие операции возможны у 85% больных, до малигнизации. При развитии рака такие операции выполнимы у 30% больных. При тяжёлом язвенном колите (ЯК) и болезни Крона толстой кишки (БКТК) у 10-14% больных, выявляют участки малигнизации. Трудности верификации малигнизации требуют обозначения факторов риска, использования онкологических стандартов хирургических вмешательств (ОСХВ).

Проведен ретроспективный анализ хирургического лечения 38 больных, с 2010 до 2015 годы, 23 (60,5%) мужчин и 15 (39,5) женщин, в возрасте от 23 до 56 лет, у которых использовались ОСХВ. Больных с СП оперировано 17 (44,7%), ЯК — 9 (23,7%), БКТК — 12 (31,6%). Колэктомия, предельно низкая резекция прямой кишки выполнена у 26 (68,4%), колэктомия с экстирпацией прямой кишки — у 12 (31,6%). У 32 (84,2%) очаги малигнизации были установлены методом хромоколоноскопии (ХКС) и фотодинамической колоноскопии (ФДКС) до выполнения вмешательства. У 4 (10,5%) — очаги малигнизации были выявлены при гистологическом исследовании макропрепаратов, хотя они уже были оперированы с использованием ОСХВ. У 2 (5,3%) пациентов, оперированных в соответствии с ОСХВ, очаги малигнизации не были выявлены. Для диагностики малигнизации применяли метод ХКС и ФДКС, что позволило «маркировать» участки малигнизации, уменьшить количество биопсий и увеличить их точность. К факторам риска малигнизации относим наличие дисплазии полипов средней и высокой степени, групповую локализацию полипов диаметром больше 1 см, их локализацию в области прямой кишки, продолжительность заболевания 10 и более лет. Факторами риска малигнизации при ЯК и БКТК считаем дисплазию средней и высокой степени, тотальное поражение толстой кишки, наличие множественных псевдополипов, продолжительность заболевания 20 лет и больше, наличие стриктуры толстой кишки.

**Выводы**. Применение ХКС и ФДКС позволяет выявить рак на фоне СП и воспалительных заболеваний толстой кишки, а при учете факторов риска –выполнение ОСХВ у пациентов с неверифицированной до операции малигнизацией.

## Перший досвід хіміоемболізації печінкової артерії в лікуванні метастатичного колоректального раку у Вінницькому обласному клінічному онкодиспансері

***Болюх Д.Б.***

*Вінницький обласний клінічний онкологічний диспансер*

Колоректальный рак (КРР) — актуальная проблема сучасної онкології, захворюваність на КРР в Україні постійно зростає. Біля 20% хворих на КРР на час діагностики мають віддалені метастази. У хворих на метастатичний КРР (МтКРР) печінка вражається в 60-70% випадків. Резекція печінки з приводу МтКРР можлива в 5-10% випадків, тому більшість МтКРР лікуються хіміотерапевтично. Новий метод лікування пухлин — хіміоемболізація пухлин показав високу ефективність в лікуванні МтКРР.

**Мета**: започаткувати використання хіміоемболізації печінкової артерії (ХЕПА) у ВОКОД, дослідити ефективність та безпечність методу в лікуванні МтКРР.

Для проведення ХЕПА вибрано пацієнтку, яка в 2012 році була прооперована з приводу КРР. В 2015 році у хворої діагностовано і гістологічно підтверджено нерезектабельний метастаз КРР розміром 132 мм в 4-6 сегментах печінки.

Під рентгенконтролем за методикою Сельдингера катетерізована гілка печінкової артерії, яка живить пухлину. Введено оксаліплатин 50 мг з синтетичними емболами діаметром від 0,25 до 1,0 мм. Хвора перенесла ХЕПА задовільно, в перші 2 доби був постемболізаційний синдром — нудота, біль в правому підребірї. Гострого некрозу метастатичного вогнища не було. Через 2 місяці після ХЕПА, метастаз зменшився до 66 мм. Планується подальша системна ПХТ

**Висновки**:

1. ХЕПА є ефективним методом лікування нерезектабельних МтКРР і дозволяє досягнути часткової регресії метастазів.
2. Використання оксаліплатину в дозі 50 мг для ХЕПА безпечно і не викликає виражених токсичних та постемболізаційних реакцій
3. Постемболізаційний синдром проявляє себе у вигляді болю в ділянці печінки, нудота.

## Влияние варианта реконструкции пищеварительного тракта после гастрэктомии на трофологический статус и выживаемость пациентов

***Винник Ю.А., Трунов Г.В., Мухамед Саед Абухассан***

*Харьковский областной клинический онкологический центр*

**Актуальность**. В отдаленные сроки после гастрэктомии (ГЭ) 22,5% случаев смертельных исходов связаны не с прогрессированием злокачественного процесса, а вызваны нарушением метаболизма и, как следствие, развитие истощения. Разработка и внедрение оптимальных способов реконструкции пищеварительного тракта, рассматривается не только как вариант улучшения функциональных нарушений пищеварения, но и как один из путей, направленных на улучшение выживаемости больных раком желудка (РЖ).

**Задача** — улучшение ближайших, отдаленных и функциональных результатов лечения больных РЖ.

**Материалы и методы**. Обследовано 124 больных раком желудка после ГЭ. В первой группе (61 пациент) гастроэнтероанастомоз (ГЭА) сформирован по методике Гиляровича в модификации М.И. Давыдова. Во второй группе ГЭА сформирован однорядным ручным швом без захвата слизистой и укрытием линии швов приводящей кишкой. Группы были репрезентативны по полу, возрасту и стадии ракового процесса. Адъювантное лечение согласно стандартам.

**Результаты**. При обследовании больных через 1 год после операции установлено, что у больных первой группы демпинг синдром составил 17,4%, у второй 10,3%. Уровень общего бел-

ка в среднем у больных первой группы был 59,2 г/л против 61,2 г/л у больных второй группы. Масса тела у больных первой группы составила 89,1% от исходной, у больных второй группы 96,5%. У больных первой группы однолетняя выживаемость составила 65,7%, трехлетняя — 45,7%, у больны второй группы 75,3% и 54,5% соответственно.

**Выводы**. Новая технология реконструкции пищеварительного тракта после ГЭ способствует снижению послеоперационного демпинг-синдрома на 7,1%, повышению уровня протеина крови на 2 г/л, способствует более быстрому восстановлению массы тела на 7,4%, повышает однолетнюю выживаемость на 9,6%, а трехлетнюю выживаемость на 8,8%.

## Опыт проведения неоадьювантной полихимиотерапии в лечении генерализованных форм рака желудка

***Винник Ю.А., Котенко А.Е., Павлов Р.В.***

*Харьковский областной клинический онкологический центр*

*Харьковская академия последипломного образования*

**Цель исследования**: изучить эффективность комбинированного паллиативного лечения у больных распространенным раком желудка.

**Материалы и методы**: за период 2007-2015г.г. проведен анализ лечения 1490 больных РЖ, пролеченных на базе абдоминального отделения ХОКОЦ.

Большинство больных составляли мужчины — 955 (66,1%), женщин — 535 (33,9%). Возраст больных колебался в диапазоне от 29 до 81года. При этом нужно отметить, что средний возраст больных получавших лечение вырос с 57 в 2007 году до 62 в 2015 году, что связано с расширением показаний для специального лечения у пациентов пожилого и старческого возраста. По стадиям больные представлены следующим образом: I-II — 8,6%, III — 59%, IV — 32,4%. По локализации процесса: проксимальный отдел — 345 (21,7%), тело желудка — 534 (36,2%), дистальный отдел — 611 (42,1%). По гистологической структуре преобладал железистый рак — 1163 (80%), недифференцированный рак выявлен у 327 (20%). Нужно отметить, что, за последние 10 лет отмечается увеличение к-ва диффузных РЖ с 40 до 60% и уменьшение кишечного типа.

**Результаты**. Удельный вес больных, получивших специальное лечение, составил 694 (44%), по радикальной программе 34,5%. В результате осложненного течения болезни у 378(29%) больных РЖ выполнены симптоматические оперативные вмешательства, создавая оптимальные условия для продолжения специального лечения. Для терапии использовали препараты платины (цисплатин), антиметаболиты (5Fu), лейковерин. Количество курсов 8-12 определялось индивидуально в зависимости от результатов — стабилизация (2), регрессия видимых мтс (3). При отсутствии противопоказаний больным выполняли оперативное вмешательство — удаление первичного очага с опухолью — субтотальна резекция желудка (2), гастрэктомия (3) с регионарными л/у в «радикальном» объёме лимфодиссекция D2, адьювантная ПХТ — 3-4курса.

**Выводы**. Для оптимизации лечебной программы при РЖ необходимо тщательное дооперационное обследование, целесообразно включать по показаниям кроме традиционных методов КТ и МРТ томографию, диагностическую лапароскопию. Паллиативная ПХТ с последующим оперативным вмешательством и адьювантной ПХТ расширяют возможности улучшения качества жизни пациентов и продолжительности жизни.

## Вибір оптимального лікування місцево-поширеного раку прямої кишки

***Гордійчук П.І, Кошель К.В., Клюсов А.О., Гринчук С.О., Манжура А.О., Сторожук О.В.***

*Національна медична академія післядипломної освіти імені П.Л. Шупика, м. Київ*

*Київський міський клінічний онкологічний центр, м. Київ*

Єдиного визначення місцево-поширеного раку прямої кишки (МПРПК) не існує, незважаючи на те, що його діагностують від 22 до 49,4% за різними джерелами.

**Матеріал і методи**. За період з 2008р. по 2015р в абдомінальному відділені нашого центру оперовані 1718 хворих на рак прямої кишки, серед яких, у 337 (19,62%) діагностовано місцево-поширений рак. Пухлина переважно у 67,06% локалізувалась в середньо — нижньоампулярномих відділах прямої кишки, морфологічно в 32,94% слиз продукуюча аденокарцинома. Місцево-поширений рак в переважній більшості діагностується з ускладненнями, а саме: — 109 (32,34%) гнійно-деструктивні (у 59 випадках паратуморозний інфільтрат з абсцедуванням; у 29 ректовезікальні нориці, а у 21ректовагінальні); — обтураційна товстокишкова непрохідність виявлена у 76 (22,55%) хворих.

**Результати**. За результатами стандарту обстежень (обов'язкове виконання МРТ, при можливості ректальної, вагінальної сонографії) хворі розподілені на три групи: I-ша — 189 (56,08%) хворих на МПРПК з компенсованою функцією органів малого тазу без гнійно-деструктивних ускладнень. Проведено неоад'ювантний курс хіміопроменевої терапії (ХПТ): фторпірамідини (5-Fu, капецетабін) + променева терапія за класичним фракціонуванням з разовою дозою опромінення від 1,8 до 2,4 Гр до сумарної 44,8 — 49,7Гр та виконанням хірургічного втручання через 6 тижнів. Первинно-відновні операції виконано у 82,54% і більша половина з яких в комбінованому об'ємі; II-га — склала 123 (36,49%) хворих на МПРПК з ускладненнями. Первинно-відновні втручання в даній групі проведено у 51,22%, з яких у 90,24% в комбінованому об'ємі. III-тю — віднесено 25 (7,43%) хворих (T4N1,2M1(hep±pulm), яким проведено паліативне чи симптоматичне хірургічне втручання з наступним проведенням паліативних курсів ПХТ. Медіана виживаності в даній групі склала 9,32±3,12 місяці. Післяопераційні ускладнення виникли серед хворих I-ї групи у 13,23%, а у II-й в 17,89%, з післяопераційною летальністю відповідно 2,12% та 6,50%.

**Висновки**. Місцево-поширений рак прямої кишки: це не рухома, або малорухома пухлина, яка вражає два і більше відділів кишки, проростає за межі ректального фаціального простору з проростанням в сусідні органи і тканини, супроводжується паратуморозним запальним чи гнійно-деструктивними процесом.

## Хірургічна складова комплексного лікування раку прямої кишки

***Гордійчук П.І., Кошель К.В., Кухар І.В., Перепелюк В.І., Гринчук С.О.***

*Національна медична академія післядипломної освіти імені П.Л.Шупика, м. Київ*

*Київський міський клінічний онкологічний центр*

Залишається актуальною проблема лікування раку прямої кишки, яка обумовлена ростом захворюваність в усьому світі, не винятком є Україна. Якщо в 2004р захворюваність в Україні становила 18,3 на 100 тисяч, в м. Києві 18,9, тоді в 2014р відповідно 21,2 і 23,7, приріст захворюваності в м.Києві вищий за загально державний показник.

**Матеріал і методи**. За період 2006-2015 рр. в абдомінальному відділенні виконано 2 267 оперативних втручань у хворих на рак прямої кишки. Середній вік оперованих склав — 61,24 ± 6,1 роки, діапазон віку від 23 до 86 років. Локалізація пухлини по відділам: — ректосигмоїдний — 284 (12,53%); — верхньоампулярний — 731 (32,24%); — середньоампулярний — 849 (37,45%); нижньоампулярний — 403(17,77%). За стадією захво-

рювання: I — 112 (4,94%) хворих; IIA — 1035 (45,65%); IIB — 277 (12,21%); III(A,B.C) — 685 (30,21%) і IV — 158 (6,97%) хворих.

**Результати**. Передопераційну хіміопроменеву терапію (ХПТ) виконали у 1733 (76,44%) хворих, не проводилась у 534 (23,56%) хворих, а саме: з першою стадією захворювання; з локалізацією пухлини в ректосигмоїдному відділі; протипоказом була супутня патологія чи множинні віддалені метастази. Перевагу (68,89%) віддавали опроміненню за класичним фракціонування (РОД-1,8-2,3Гр до СОД-44,6 — 49,8Гр) над інтенсивним, з пероральним прийомом фторпірамідинів до 21 дня. Хірургічне втручання проводили через 4-6 тижнів після ХПТ, в останні роки переважно через 6 тижнів. Хірургічні втручання виконані в наступних об'ємах: — передня резекція прямої кишки у 998 (44,02%) хворих в 172 хворих в комбінованому об'ємі. Формували анастомоз мануальним (68,83%) та механічним (27,56%) способом, а в 3,61% сформована одностовбурна колостома; — низька передня резекція у 382 (16,85%) хворих в 148 випадках у комбінованому об'ємі. Формували анастомоз мануальним (36,91%) чи механічним (57,59%) способом, в 5,49% сформували одностовбурну колостому; — черевно-анальна резекція у 572 (25,23%) хворих з формуванням первинного екстакорпорального анастомозу в 4,02% і відстроченого через 10-12 днів у 95,98%, у 34,61% в комбінованому об'ємі; — проктектомія у 167 (7,37%) хворих і черевно-промежинна екстирпація в 148 (6,53%) хворих. Післяопераційні ускладнення виникли у 12,48% з летальністю — 2,03%. Ад'ювантна поліхіміотерапія проведена у 74,98%, переважно за схемами FOLFOX, FOLFIRI, CAPOX. Безрецидивна виживаність: 3-річна — 76,4±4,2%; 5-річна — 72,3±5,7%.

**Висновки**. Вибір хірургічного лікування здійснюється індивідуально для конкретного хворого з обліком доопераційного та інтраопераційного обстеження.

## Моделирование выживаемости при аденокарциноме толстой кишки

***Грабовой А.Н., Савчин Т.М., Антонюк С.А., Тарасова Т.А., Колесник Е.А.***

*Национальный институт рака, г. Киев*

Обычные системы оценок на основе степени дифференцировки аденокарцином толстой кишки (АК), не всегда могут быть оптимальными, из-за трудностей в объективной оценке, и прогностически высокоинформативными для принятия решений, касающихся их лечения.

**Целью работы** было провести многофакторный анализ состояния ядерного аппарата клеток АК и построить математическую модель выживаемости на основе выявленных критериев.

Исследования проведены на материале 141 биопсий или полученном при оперативном вмешательстве от пациентов с АК и доброкачественными новообразованиями толстой кишки с использованием гистологических, морфометрических, денсиометрического, иммуногистохимического и математического методов.

Показано, что отдельно взятые признаки состояния ядер клеток АК (количество ДНК, количество и объём ядрышковых организаторов, частота экспрессии Ki67, Bcl-2 и p53) не несут прогностической ценности при самостоятельном использовании и не могут выступать в качестве прямых критериев прогноза. В тоже время производные от ряда этих признаков могут выступать достоверно значимыми критериями прогноза. Причем, математически выраженная зависимость при их использовании в модели выживаемости не является линейной, а описывается более сложными функциями (в данном случае экспонентной). На основе уравнения пропорциональных интенсивностей Кокса получена модель выживания хорошего качества для пациентов с АК G2 и G3, имеющих увеличенное среднее содержания ДНК в ядрах опухолевых клеток. Предложенная модель выживания при АК демонстрирует качество, вдвое превышающее характерное для модели построенной только на использовании грейда опухоли (G), который сегодня фактически является единственным общепринятым самостоятельным гистологическим критерием прогноза.

## Трансанальная эндоскопическая микрохирургия при лечении опухолей прямой кишки

***Грубник В.В., Дегтяренко С.П., Воротынцева К.О.***

*Одесский национальный медицинский университет*

**Актуальность**. Рак прямой кишки является распространенным заболеванием среди различных стран мира, занимая 4-5% от общего количества рака и 40-50% от рака колоректальной локализации. Предшественником рака прямой кишки являются аденоматозные полипы с дисплазией слизистой 1-2 степени. При этом в 15% всех случаев малигнизация наступает через 1-3 года, а в 85% в сроки до 10 лет, таким образом, в течение 10 лет наступает 100% малигнизация всех аденом. Трансанальная эндоскопическая микрохирургия (ТЭМ) является минимальной инвазивной хирургической техникой, которая была разработана и предложена немецким хирургом Buess в 1980-х годах.

**Целью данного исследования** было изучение результатов и осложнений трансальных эндоскопических микрохирургических операций при различных опухолях прямой кишки.

**Материалы и методы**. В период с 2009 по 2016 года на базе Одесской областной клинической больницы было проведено сравнительное исследование, включающее 93 пациента которым были выполнены операции ТЭМ. Всем пациентом перед операцией выполняли МРТ малого таза. При этом у 15 больных до операции был выявлен рак прямой кишки на ранних стадиях (Tis, 1-2N0M0), у 18 пациентов после операции по постоянным гистологическим препаратам была выявлена тубуловорсинчатая аденома с малигнизацией (TisN0M0), и у остальных 60 пациентов были тубуловорсинчатые аденомы прямой кишки. При этом у 4х больных после первичной операции, при контроле от 6 до 18 месяцев, образовались новые полипы, которые также были удалены с использованием ТЭМ операций.

**Результаты**. Средняя длительность операции составила 60 минут (от 15 до 240 мин.). Конверсия была выполнена у 2 пациентов из-за перфорации прямой кишки. Дефект слизистой удалось восстановить у 24 пациентов после полной резекции опухоли, при этом осложнений не было ни в одном случае. Средняя длительность нахождения пациентов в стационаре составила 3,5 дня (от 2 до 14 дней). При наблюдении за 93 пациентами с аденомами в сроки от 12 до 60 месяцев было диагностировано 4 случая рецидива аденом и 3 случая рака прямой кишки. Пациентам с Tis, 1-2N0M0 в послеоперационном периоде назначали лучевую терапию суммарной дозой 50 Грей.

**Выводы**. Операции ТЭМ являются эффективным радикальным методом лечения доброкачественных опухолей прямой кишки и тщательно отобранных небольших до T2 аденокарцином, диаметром 3-4 см. Данные операции сопровождаются низким процентом послеоперационных осложнений, с сохранением качества жизни больных.

## Значение оценки сторожевых лимфоузлов для определения прогноза рака желудка

***Грубник В.В., Малиновский А.В., Грубник В.В.***

*Одесский национальный медицинский университет*

**Вступление**. Концепция сторожевых лимфоузлов (при отсутствии их метастатического поражения, метастазов нет в регионарных лимфоузлах) коренным образом изменила тактику лечения рака молочной железы и меланомы. Значение сторожевых лимфоузлов при раке желудка изучено недостаточно. Целью исследования является изучение роли сторожевых лимфоузлов при раке желудка I и II стадий.

**Материалы и методы**. С 2011 по 2016 гг. в клинике прооперировано 18 больных с раком нижней трети желудка I и II стадий: 14 мужчин и 4 женщины в возрасте от 48 до 65 лет. I стадия диагностирована у 5 больных, II стадия — у 13 больных. Для определения сторожевого лимфоузла субсерозно в 4 точки вокруг опухоли вводили раствор метиленовой сини. В течении 5-7 минут наблюдали за появлением окрашивания

первого лимфатического узла. Этот узел удаляли для биопсии. Всем больным производили субтотальную резекцию желудка с лимфодиссекцией D2+.

**Результаты**. Сторожевые лимфоузлы были найдены у всех больных. Метастазы в них были выявлены у 7 больных, у остальных 11 больных срочное гистологическое исследование не выявило метастазов (у одного из них в постоянных препаратах были выявлены метастазы). При позитивных сторожевых лимфоузлах, у всех пациентов обнаружено метастатическое поражение регионарных лимфоузлов. При отрицательных сторожевых лимфоузлах, наоборот, регионарные лимфоузлы также оказались отрицательными.

При изучении отдаленных результатов на протяжении 2-5 лет, у пациентов с отрицательными сторожевыми лимфоузлами рецидивов не было. Напротив, у 5 из 7 пациентов с позитивными сторожевыми лимфоузлами имел место рецидив.

**Выводы**. Определение сторожевых лимфоузлов может иметь большое значение для прогноза рака желудка I и II стадий. У больных с отрицательными сторожевыми лимфоузлами метастазы в регионарных лимфоузлах маловероятны и эти пациенты имеют хороший прогноз. При отрицательных сторожевых лимфоузлах, возможно, нецелесообразно расширять объем лимфодиссекции. Данный вопрос требует дальнейшей разработки.

## Новый подход в неоадьювантном химиолучевом лечении местнораспространенного рака прямой кишки

***[1]Демченко В.Н., [1]Сокур И.В., [2]Сухина Е.Н., [2]Свинаренко А.В., [2]Насонова А.Н.***

*[1]КУ Херсонского областного совета «Херсонский областной онкологический диспансер»*

*[2]ГУ «Институт Медицинской радиологии им. С.П. Григорьева НАМН Украины», г. Харьков*

Неоадьювантная химиолучевая терапия (НХЛТ) с последующей операцией остается стандартом в лечении местнораспространенного (МР) рака прямой кишки (РПК). Применение эндоректальной HDR брахитерапии (БТ) на дооперационном этапе в лечении РПК приводит к улучшению локального контроля и возможности проведения сфинктеросохраняющих операций.

**Цель**. Оценить преимущества разработанного протокола НХЛТ с использованием эндоректальной HDR БТ как стартового компонента, а также профиль токсичности у пациентов с МР РПК.

**Материалы и методы**. В 2011-2013г. в Херсонском онкодиспансере было пролечено 28 больных с первично-нерезектабельным, МР РПК стадии T3-4N0-2M0. Пациентам была проведена HDR БТ в РОД 4Гр по 2 фракции в неделю до СОД 16Гр, в сочетании с дистанционной гамма-терапией (ДГТ) в режиме РОД 1,8Гр до СОД 30,6Гр. Пациенты в первый день НХЛТ получали сеанс HDR БТ, в дальнейшем БТ проводилась 2 раза в неделю (понедельник, четверг), ДГТ назначалась в остальные дни. Все опухоли были аденокарциномами G2. Проводилась радиосенсибилизация капецитабином в суточной дозе 825мг/м2. Возраст больных составлял 39–77 лет. Опухоли нижнеампулярного отдела наблюдались в 12(42,9%), среднеампулярного — в 16(57,1%) случаях. Протяженность опухоли вдоль длинника кишки составляла от 2 до 10 см.

**Результаты**. При применении разработанного протокола НХЛТ у пациентов с первично-нерезектабельным МР РПК удалось: купировать ректальное кровотечение в 92,9% случаев, устранить запоры в 100% случаев; добиться резектабельности опухоли в 96,4% случаев, при этом 75% составили сфинктеросохраняющие операции; достигнуть удовлетворительной толерантности специального лечения (без проявлений токсичности III–IV степени); полной морфологической регрессии опухоли у 60,7% пациентов; добиться локального контроля заболевания в 96,4%; за весь период наблюдения ни одного случая отдаленного метастазирования не зафиксировано.

**Вывод**. Разработанный протокол обеспечивает хорошие результаты лечения и может рекомендоваться для широкого внедрения в практику работы специализированных онкологических учреждений.

## Вплив післяопераційної панкреатичної нориці на виживаність хворих на рак головки підшлункової залози після панкреатодуоденальної резекції

***[1]Дронов О.І., [1]Земсков С.В., [2]Бакунець П.П., [2]Климнюк І.С.***

*[1]НМУ імені О.О. Богомольця, м. Київ*

*[2]Київський центр хірургії печінки, підшлункової залози та жовчних проток імені В.С. Земскова*

**Вступ**. Дослідження останніх років підтверджують, що ризики розвитку неспроможності анастомозів в абдомінальній хірургії є суттєвим фактором, який впливає на післяопераційну летальність та загальну виживаність оперованих хворих. Найнебезпечніші в цьому відношенні є езофаго-єюноанастомоз, колоректальний та панкреато-єюнальний анастомоз. Об'єктивною та загальновизнаною ознакою неспроможності останнього є післяопераційна панкреатична нориця (ППН).

**Мета дослідження**. Вивчити вплив ППН на загальну виживаність хворих на протокову аденокарциному підшлункової залози (ПАПЗ) після панкреато-дуоденальних резекцій (ПДР).

**Пацієнти та методи**. З 2005 по 2015 рік на клінічній базі кафедри загальної хірургії №1 НМУ імені О.О. Богомольця в Київському центрі хірургії печінки, підшлункової залози та жовчних проток (КМКЛ №10) було виконано 186 ПДР. Втому числі 117 ПДРз приводу ПАПЗ. У 14 хворих (12%) розвинулась ППН. До уваги приймали клінічно значущі нориці класу B та C за класифікацією ISGPS.

**Результати**. При порівнянні загальної виживаності хворих з ППН та без ППН, встановлено, що медіана виживаності становить 13 та 22 місяці відповідно, а 2-річна виживаність — 17% та 52% відповідно. Виживаність розраховували шляхом побудови кривих Каплана-Майєра, різницю в виживаності оцінено за допомогою log rank test ($p<0,05$). У всіх хворих з ППН ад'ювантне лікування було відтерміновано як найменше на 1 місяць. Повний курс ад'ювантної терапії пройшли тільки 4 хворих (29%) з цієї групи.

**Висновки**. Виживаність після ПДР у хворих на ПАПЗ вірогідно вища в групі, де в післяопераційному періоді не відмічали клінічно значущої ПОПН.

## Выживаемость больных после операций на печени по поводу метастазов колоректального рака

***[1]Дубинина В.Г., [1]Машуков А.А., [2]Згура А.Н., [1]Биленко А.А., [1]Максимовский В.Е., [2]Рациборский Д.В.***

*[1]Одесский национальный медицинский университет*

*[2]КУ Одесский областной онкологический диспансер*

Основным методом лечения злокачественных опухолей печени остаются хирургические резекции. Радиочастотная термоабляция (РЧТА) применяется в качестве сопровождения резекции или в качестве «самостоятельного» метода в случаях, когда операция невозможна.

**Материалы и методы**. Всего прооперировано 89 очагов. Размеры опухоли колебались от 10x10 до 8x7x6 см, количество очагов у одного пациента варьировало от 1 до 5. Было выполнено 48 сеансов РЧТА. В самостоятельном варианте РЧТА выполнена у 22 пациентов, у 11 — РЧТА в сочетании с резекцией печени (в виде комбинированной операции в сочетании с 5 передними резекциями прямой кишки, 3 брюшно-промежностными экстирпациями прямой кишки, 4 брюшно-анальными резекциями прямой кишки, 1 спленэктомией, 2 резекциями сигмовидной кишки, 1 правосторонней гемиколонэктомией).

В послеоперационном периоде проведены от 2 до 8 курсов химиотерапии по схемам: Folfox4, Folfiri, Capox, схеме Мейо (5 фторурацил + лейковорин). Резекции печени выполнены у 17 человек, из которых было 8 женщин и 9 мужчин в возрасте от 36 до 76 лет (средний возраст — 56,8 лет). Резекция печения выполнялась в объеме правосторонней гемигепатэктомии — 1, левосторонней гемигепатэктомии — 4 и атипичной резекции печени — 12 случаев. В послеоперационном периоде проведены от 2 до 8 курсов химиотерапии по схемам: Folfox4, Folfiri, Capox, схеме Мейо (5 фторурацил + лейковорин). Паллиативная химиотерапия проведена 31 больному, из которых было 16 мужчин, 15 женщин в возрасте от 31 до 76 лет (средний возраст составил 58,5 лет). В данной группе синхронно метастазы возникли у 18 человек, метахронно — у 13 больных от 6 месяцев до 60 месяцев. Поражение только печени имело место у 10 пациентов, при этом количество очагов — более 5, размеры очагов — более 5 см. Сочетание метастатического поражения печени и легких — 10 см, сочетание поражения печени и забрюшинных лимфоузлов — 5 человек, сочетание МТС в печени и канцероматоза брюшины — 4, поражение печени и костей — 2 человека. Проведены от 2 до 12 курсов Химиотерапии по схемам: Folfox4, Folfiri, Capox, схеме Мейо (5 фторурацил + лейковорин).

**Результаты и обсуждение**. Продолжительность жизни после РЧТА составила от 3 месяцев до 4 лет и 6 месяцев (средняя продолжительность жизни — 18,6 месяцев).

**Выводы**. РЧТА является малоинвазивным методом лечения метастатического поражения печени при колоректальном раке, позволяющим улучшить отдаленные результаты лечения.

## Изучение влияния расширенных лимфодиссекций на выживаемость больных раком желудка

*[1]Дубинина В.Г., [1]Згура А.Н., [2]Биленко А.А., [1]Рациборский Д.В., [1,2]Машуков А.А., [1]Мерлич С.В.*

*[1]КУ Одесский областной онкологический диспансер*

*[2]Одесский Национальный медицинский универсистет*

**Ключевые слова**. Рак желудка, опухолевые эмболы (ОЭ), периневральное распространение (ПР).

**Целью работы** явилось сравнение влияния различных видов ранней микроскопической диссеминации на продолжительность жизни больных РЖ.

**Материалы и методы**. Всего в исследование, проведенное на базе абдоминального онкохирургического отделения КУ Одесский областной онкологический диспансер, включено 188 больных, оперированных по поводу верифицированного морфологически рака желудка. Полученные результаты. Отсутствие ПР явилось в проведенном исследовании наиболее чувствительным фактором, имеющим прямую корреляцию, близкую к 1,0 по отношению к отсутствию ОЭ и вероятности выполнения радикальной резекции, т.е. благоприятным факторам прогноза при РЖ (R=0,98, SEE=4,41, p=0,0001). Небольшое количество больных, у которых при гистологическом исследовании обнаружены ОЭ в 3В стадии, возможно связано с малым размером выборки — 14 человек; а также наличием в двух соседних группах — 3А и 4 стадий больных с фенотипом T4NлюбоеMo. Такие опухоли склонны к гематогенной диссеминации из-за большей местной распространенности. 3А стадия, куда входили больные с pT2aN2Mo, pT2bN2Mo, pT4NoMo, pT3N1Mo РЖ по абсолютному количеству больных соответствовала группе 4 стадии, куда входили более запущенные опухоли: pT4N1Mo, pT4N2Mo, pT4N3Mo, pT1N3Mo, pT2aN3Mo, pT2bN3Mo, pT3N3Mo 6-ого пересмотра TNM классификации, а также опухоли с макроскопически определяемыми гематогенными диссеминатами TлюбоеNлюбоеM1. Такое различие в патогистологической картине в более ранней стадии говорит о различных по биологическим свойствам раках. Та же тенденция прослеживается и при исследовании распространенности периневрального роста при различных стадиях РЖ. Количество N+ опухолей в 3А и 4 стадиях одинаково. При изучении выявлена зависимость стадии и отсутствия ОЭ в просвете микрососудов RVo = 0,59 (SEE=1,35, p=0,038) и практически полная независимость взаимосвязи присутствия ОЭ в опухоли и стадии: R=0,42 (SEE=1,59, p=0,083). Отсутствие косвенных признаков гематогенной диссеминации в 4 стадии в 35,64% случаев говорит о перспективности выполнения D2 лимфодиссекций даже в запущенной стадии. К 4-й стадии относились опухоли pTлюбоеN3Mo. То же можно говорить о 36 больных с опухолями 3А стадии, которые имели гистологический фенотип pT2a-2bN2Mo и pT3N1Mo. 5 больных, имевших метастазы в 7-15 лимфатических узлов и 31 больной с 1-6 пораженными лимфогенными метастазами регионарными лимфоузлами не имели ОЭ при гистологическом исследовании удаленного препарата.

**Вывод**. 40% РЖ не имели ОЭ даже при поражении метастазами более 15 регионарных лимфатических узлов.

## Направление динамического мониторинга опухолей печени после радиочастотной термоабляции

*[1]Дубинина В.Г., [2]Лукьянчук О.В., [2]Лурин А.Г., [1]Биленко А.А., [1]Машуков А.А., [2]Згура А.Н., [2]Мерлич С.В., [2]Рациборский Д.В., [2]Шилин И.В.*

*[1]Одесский национальный медицинский университет*

*[2]КУ Одесский областной онкологический диспансер*

**Метод** радиочастотной термоабляции (РЧА), т.е. тепловой деструкции опухолей при помощи ультразвуковых волн (400-500кГц), является широко используемой методикой малоинвазивного лечения.

**Использованное оборудование**. РЧ-генератор Ангиодинамикс 1500Х, интраоперационный ультразвуковой сканер Mini Focus, компьютерный томограф Siemens SOMATOM Emotion, 2004, УЗ-аппарат Medison SE 8000 (2007) для послеоперационной диагностики.

**Объект и методы исследования**. Всего операции, с использованием генератора Ангиодинамикс 1500Х проведены у 70 пациентов. Для наблюдения использовали сочетание ультразвуковой сонографии и двухфазной контрастной КТ. С целью объективной оценки эффекта, выполняют КТ в первую неделю после процедуры. Предпочтительно использовать сканограммы в венозной или ранней отсроченной фазах контрастированя — при гиповаскулярных поражениях (метастазы), в артериальной и портальной фазах — при гиперваскулярных поражениях (гепатоцеллюлярный рак). В идеале рекомендуются динамические наблюдения посредством КТ, МРТ, а также УЗИ с внутривенным контрастированием каждые 3-4 месяца в рамках общей программы наблюдения.

**Обсуждение полученных результатов**. Негативными сонографическими признаками, отражающими прогрессирование процесса являются: появление гипоэхогенного ободка вокруг опухолевого очага после РЧА, усиление кровотока по периферии и в центре очага, накопление опухолевой тканью контраста. Наиболее частым ультразвуковым симптомом было появление гипоэхогенного гало. К числу патогномоничных симптомов рецидива относятся редукция кровотока после РЧТА. Благоприятными симптомами, говорящими о полноте зоны некроза, являлись: линейные участки повышенной эхогенности, фиброзные изменения в паренхиме очага, изменения структуры очага с преобладанием отражения высокой интенсивности. У 60 больных УЗИ дополнялось также КТ-исследованием в различные сроки после процедуры РЧТА. Наблюдали появление гипоэхогенного ободка вокруг опухолевого очага после РЧА, усиление кровотока по периферии очага, усиление кровотока в центре очага, опухоль накапливала контрастное вещество при контрастировании (т.н. «рецидивный ореол»). Ультразвуковой, КТ и МРТ — контроль считаем достаточным для мониторирования полноты некроза и возникновения рецидивов.

**Вывод**. Учитывая имеющиеся данные, можно сделать вывод, что современные методы визуализации достаточны для неинвазивного контроля динамики роста опухолевых очагов, подвергнутых РЧТА.

## Исследование корреляции молекулярно-генетических факторов прогноза с патоморфологическими признаками агрессивного течения рака желудка

*[1]Дубинина В.Г., [2]Лукьянчук О.В., [2]Лурин А.Г., [1]Биленко А.А., [1]Машуков А.А., [2]Згура А.Н., [2]Мерлич С.В., [2]Рациборский Д.В., [2]Шилин И.В.*

*[1]Одесский национальный медицинский университет*

*[2]КУ Одесский областной онкологический диспансер*

**Цель**. Выработать комплексную программу оценки прогноза заболевания при раке желудка (РЖ) путем анализа экспрессии генетических факторов p53, VEGFR, Ki67, Her2\new; а также выявления клинико-патоморфологических маркеров высокой агрессивности опухоли: количества пораженных метастазами регионарных лимфоузлов, вовлеченности опухолевого микроциркуляторного русла (ly, v), признаков периневральной инвазии (Nev), наличия резидуальной опухолевой ткани (R), степени дифференцировки опухоли (G).

**Материалы и методы**. Исследовались экспрессии онкобелков Ki67, p53, гиперэкспрессии онкобелка второго мембранного типа (her2/neu), рецептора лимфангиогенеза VEGFR–3 (рецептор к фактору роста VEGF-C). Пролиферативная активность при экспрессии Ki67 <20% характеризировалась как низкая, 20-60% — высокая и более 60% очень высокая. Низкой считалась экспрессия белка TP53 ниже 10%, высокой 10-60%, более 60% — очень высокая экспрессия белка. Менее 10% окрашенных реактивом CB11 клеток РЖ — отсутствие гиперэкспрессии c-erbB-2, более 10% при среднем окрашивании — умеренная гиперэкспрессия, более 10% очень интенсивно прокрашенных клеток — выраженная экспрессия. Неолимфангиогенез характеризовался по 3-х бальной шкале: отсутствие окрашивания реактивом KLT-9, слабопозитивное (±) окрашивание, позитивный результат. У 51 больного РЖ (27,13%) отмечалась слабая пролиферативная активность по Ki67, у 95 (50,53%) — высокая, у 42 (22,34%) — высокая пролиферативная активность.

**Полученные результаты**. Экспрессия белка TP53 была низкой у 77 больных (40,96%), у 78 (41,49%) — высокой, у 33 (17,55%) — очень высокой. Гиперэкспрессия по c-erbB-2 имелась у 33 больных (17,55%), у 15 была слабоположительной (7,98%). Лимфангионеогенез отчетливо был выражен у 60 больных (31,92%), отсутствовал в 60,10% (у 113 больных), выражен слабо — у 15 больных (7,98%). Наибольшее количество агрессивно ведущих себя опухолей выявлено в группе с отсутствием экспрессии c-erbB-2: 79 (42,02%) больных — с инфильтративно-деструирующим типом роста inf-γ. 61 больной (34,04%) с V3 степенью инфильтрации микрососудистого риска, 96 (51,06%) — с ly3 степенью инфильтрации лимфатических микрососудов.

**Вывод**. Данные полученные результаты могут свидетельствовать об эффективности использования молекулярно-генетических патоморфологических маркеров в определении прогноза при РЖ.

## Лапароскопічна резекція метастазів печінки

*[1]Дубініна В.Г, [2]Осадчий Д.М*

*[1]Одеський національний медичний університет*

*[2]Університетська клініка Одеського національного медичного університету*

Метастатічне Ураження печінкі при колоректальному раці залішається одним з найбільш частим показанням до виконання резекцій печінкі. Поєднання досягнень в хіміотерапевтичному лікуванні і таргетной терапії з виконанням анатомічних резекцій печінки, дозволяють істотно поліпшити прогноз захворювання. В останнє десятиліття малоінвазивні методики демонструють високу ефективність в резекційною хірургії печінки, а їх обсяг значно розширився. У період освоєння лапароскопічна резекція печінки застосовувалася для обмеженого виду операцій — лівостороння латеральна секторектомія, крайова резекція печінки, та в останні роки все більше «великих» резекцій виконується із застосуванням ендовідеохірургічних методів. З 2013 по 2016 роки в УК ОНМедУ виконано 19 повністю лапароскопічних резекцій печінки. У 10 випадках проведена лівостороння латеральна секторектомія, в 2 лівобічні портальні гемігепатектоміі, сегментектомію — 5 і 2 справа наліво портальні гемігепатектоміі. Для виконання резекції печінки використовувалися 5 портів: 10 мм порт над пупком, 3 порту 5 мм і 1 порт 12 мм. Зв'язковий апарат печінки мобілізувався з використанням ультразвукового скальпеля, моно- і біполярної коагуляції. Основні судинні елементи прецизіонно виділялися до поділу паренхіми. Транссекція паренхіми виконувалася із застосуванням Zoring Sonoka. Дрібні судинні елементи лігували кліпсами Hemolock XL, L, M. Великі судинні структури — лінійним степлером Endo Gia, касетою білого кольору 60 мм, з висотою закритих скріпок — 1 мм. Видалення резецированного фрагмента виконувалося через міні-доступ по Волковичу-Дьяконову. В даний час відзначається стійка тенденція до збільшення частки лапароскопічних резекцій печінки щодо традиційно відкритих, але онкологічні переваги досі вивчаються. Очевидні переваги лапароскопічного виконання — краща візуалізація операційного поля, зниження крововтрати. До недоліків можна віднести неможливість пальпації тканин, обмеженість двомірного поля зору,необхідність в спеціалізованому датчику УЗД.

## Застосування металево-ліпосомальної композиції для профілактики гепатотоксичності хіміотерапії хворих на колоректальний рак

*Дудніченко О.С., Бардер Е.Г.*

*ХМАПО, м. Київ*

*Харківський обласний клінічний онкологічний центр*

**Актуальність**. Частота гепатотоксичності (ГТ) при проведенні хіміотерапії (ХТ) варіює від 14,3% до 100%. У Західній Європі ГТ становить 15–20 %, в Японії — 10%, в Україні — 6%. Статистичні відмінності при клінічних дослідженнях епізодів ГТ можна пояснити відсутністю документальної реєстрації ГТ при проведенні хіміотерапії, а також недостатньою поінформованістю лікарів про проблему ГТ і низькою настороженістю щодо змін рівня печінкових ферментів у онкохворих. Розробка та використання у клінічній практиці лікарських засобів, які зменшують загальну токсичність цитостатиків без зниження їх протипухлинного ефекту, є актуальною проблемою сучасної онкології. Патогенетичне обґрунтування застосування есенціальних фосфоліпідів полягає в універсальній цитопротекції за рахунок вбудовування молекул есенціальних фосфоліпідів у мембрани і зменшення апоптозу гепатоцитів, інгібування перекисного окиснення ліпідів. Ліпосомальний гепатопротектор «Ліолів» відноситься до класу метало-ліпосомальних препаратів і являє собою композицію мембранного фосфоліпіду («Ліпін») та координаційної сполуки алюмінію з мефенаміновою кислотою («Антраль»).

**Матеріали і методи**. Нами почато дослідження профілактичного застосування препарату «Ліолів» при ад'ювантній ХТ у хворих на колоректальний рак. «Ліолів» вводився внутрішньовенно по розробленій нами схемі на основі клініко-експерементального дослідження.

**Результати і обговорення**. При проведенні ХТ біохімічні показники функції печінки знаходились в граничних межах норми. Відмічено статистично достовірне підвищення рівня альбуміну, а також зниження тимолової проби та гамоглобулінів. При УЗД не виявлено збільшення розмірів і змін паренхіми печінки, збільшення селезінки, змін кровообігу в портальній вені. Загальний стан хворих був стабільним, що дозволяло виконати програму ХТ в повному обсязі.

**Висновки**. Використання гепатопротекторів, що містять ліпосомні композиції, є патогенетичним засобом профілактики гепатотоксичності при проведенні хіміотерапії.

## Диагностика и лечение гастроинтестинальных стромальных опухолей

***Ерко И.П., Молошок А.А., Рудич Ю.В., Шеремок Л.В.***

*Областной онкологический диспансер, г. Чернигов*

*Областное патологоанатомическое бюро, г. Чернигов*

**Вступление**. Гастроинтестинальные стромальные опухоли (ГИСТ) из клеток Кахаля выделены из группы гладкомышечных новообразований. ГИСТ — редкое исключение в онкоморфологии, при которых нужно выявить конкретные геномные нарушения. Мутация гена c-kit выявляется иммуногистохимически (ИГХ). В лечении ГИСТ применяется оперативное лечение и таргетная терапия.

**Цель**. Проанализировать 55сл. ГИСТ по возрасту, полу, локализации, характеру операций, данным ИГХ.

**Результаты**. По годам: 2007 — 2; 2008 — 5; 2009 — 6; 2010 — 5; 2011 — 8; 2012 — 6; 2013-10; 2014 — 9, 2015 — 4. Мужчин — 24, женщин- 31. По возрасту: 20-29 — 1; 30-39 — 2; 40-49 — 7; 50-59 — 17; 60-69 — 22; старше 70 — 6. По локализации: ГИСТ желудка — 36 (65,4%); тонкой кишки — 13 (23,6%); толстой кишки — 3 (5,5%); поджелудочной железы, брыжейки тонкой кишки и сальника по 1 (1,8%). В 8 случаях GIST были случайной находкой. При расположении ГИСТ в антральном и проксимальном отделах желудка выполняли дистальную или проксимальную субтотальную резекцию с удалением большого сальника без лимфаденэктомии, в теле — гастрэктомию. При опухолях до 5 см — клиновидная резекция. При ГИСТ тонкого кишечника — резекция петли тонкой кишки; толстой кишки — резекция толстой кишки; прямой кишки — БАР; поджелудочной железы — дистальная панкреатоспленэктомия. Умерло 4. Таргетную терапию иматинибом получает 3 больных. Дооперационная диагностика ГИСТ трудна, но применение эндоскопии, УЗИ, КТ позволяет заподозрить ГИСТ и запланировать адекватный объем операции. Всем больным проводилось ИГХ, панель антител: виментин, гладкомышечный актин, СД 34, СД 117.

**Выводы**. Нет специфической клинической картины ГИСТ. Применение эндоскопии, КТ, УЗИ, позволяют заподозрить ГИСТ на дооперационном этапе. Отмечается рост числа больных с ГИСТ в связи с улучшением диагностики и применением ИГХ. Чаще ГИСТ наблюдается в возрасте 50-70 лет и у женщин. Самая частая локализация — желудок и тонкая кишка.

## Безпосередні результати хірургічного лікування хворих на кардіоезофагеальний рак

***Єрко І.П., Балабушко С.Б.***

*Чернігівський обласний онкологічний диспансер*

**Вступ**. В 1998 році J.R.Siewert запропонував зручну топографо-анатомічну класифікацію кардіоезофагеального раку (КЕР), яка дозволяє обрати оптимальний хірургічний доступ та виконати адекватний обсяг операції.

**Матеріал досліджень**. За період з 1997 по 2015 рік виконано 301 операцію з приводу КЕР. Чоловіків — 215 (71%), жінок — 86 (29%). Середній вік хворих — 65±4,8 р. Вибір оперативного доступу та обсягу операції визначали на підставі доопераційної ідентифікації типу пухлини за J.R. Siewert: при I типі виконували субтотальну езофагектомію з проксимальною резекцією шлунку (операція типу Льюїса чи Гарлока) з абдомінальною дисекцією D2. При II-III типі — екстирпацію чи проксимальну резекцію шлунку з трансхіатальною чи відкритою резекцією нижньої третини стравоходу з абдомінальною дисекцією D2. У всіх випадках формували ручий інвагінаційний антирефлюксний стравохідно-кишковий(шлунковий) анастомоз. Виконані операції: торакоабдомінальним доступом (операція Льюїса — 16 (помер 1); операція Гарлока — 96 (померло 5); гастректомія — 65 (померло 4); екстирпація кукси шлунка — 4); абдомінальним доступом (екстирпація кукси шлунка — 2, проксимальна резекція шлунка — 98 (померло 3), гастректомія — 20 (помер 1). Комбіновані операції виконано 48 (15,9%) хворим.

**Результати**. Післяопераційні ускладнення виникли у 46 (15,3%) хворих. Серед них: пневмонія — 15 (померло 2), ТЕЛА — 3 (померло 3), післяопераційний панкреатит — 3 (помер 1), пневмоторакс — 3, емпієма плеври — 3 (помер 1), злукова тонкокишкова непрохідність — 3, стресові виразки тонкої кишки з перфорацією — 3 (померло 2), внутрішньочеревна кровотеча — 2 (помер 1), неспроможність анастомозу — 2 (помер 1), ГССН — 1 (помер), стресова виразка стравоходу з кровотечею — 1 (помер), некроз кукси шлунка — 1 (помер). Померло 14 хворих, післяопераційна летальність — 4,6%. Неспроможність анастомозу виникла у 2 хворих (0,66%). В пізньому післяопераційному періоді рубцевий стеноз виник у 7 (2,3%), рефлюкс-езофагіт — у 15 (5%) хворих.

**Висновки**. Обсяг операції залежать від типу пухлини за J.R. Siewert. Формування ручного інвагінаційного анастомозу є простим, надійним та функціонально вигідним методом реконструкції шлунково-кишкового тракту.

## Комбіноване лікування хворих на рак прямої кишки: власний досвід клініки

***Єрко І.П., Балабушко С.Б..***

*Чернігівський обласний онкологічний диспансер*

**Актуальність**. Комбіноване лікування з використанням неоад'ювантної променевої терапії (НПТ) та наступної R0 резекції прямої кишки з використанням техніки тотальної мезоректумектомії (ТМЕ) є загальноприйнятим підходом, що дозволяє отримати задовільні онкологічні результати та в багатьох випадках покращити якість життя за рахунок збільшення числа сфінктерозберігаючих оперативних втручань (СЗО). Переваги передопераційної променевої терапії над її ад'ювантними режимами доведені в чисельних авторитетних рандомізованих дослідженнях. Серед онкологічної спільноти продовжується активна дискусія щодо вибору оптимального режиму НПТ.

**Матеріал та методи**. в ЧООД за 7 років виконано 627 операцій в радикальному обсязі з приводу РПК. Усі хворі отримували НПТ крупними фракціями по інтенсивній програмі (5х5 Грей) до СОД 25 Гр. Середній вік хворих — 67,1±10,3. Середній термін спостереження — 45,3 міс. (min 20,3 — max 74,2).

**Результати**. Резектабельність — 93%. Кількість СЗО — 84%. Частота ускладнень — 13,4%. Внутрішньолікарняна летальність — 2,1%.

В структурі оперативних втручань домінує черевно-анальна резекція прямої кишки (ЧАР ПК) в різних модифікаціях — 57%. Серед СЗО ЧАР складає 84%. При виконанні ЧАР ПК частота ускладнень 15,5%, смертність — 2,2%. У випадку виконання черевно-промежинної екстирпації ускладнення спостерігались у 16,2%, а летальність склала 2,6%.

Інтерсфінктерна резекція прямої кишки виконана у 15 хворих. Післяопераційні ускладнення спостерігались у 18% вип., летальності не було.

Локальні рецидиви виявлені у 7,2% вип. протягом терміну спостереження.

Показник 5-річної загальної кумулятивної виживаності склав 75,8%, а безрецидивної — 66,2%.

**Висновки**. Рутинне використання неоад'ювантної променевевої терапії за інтенсивною методикою та техніки ТМЕ в лікуванні хворих на РПК дозволяє: отримати задовільні безпосередні та онкологічні результати; збільшити питому вагу СЗО за рахунок можливості мінімізувати дистальний кліренс до ≥ 1 см. при «низьких» раках прямої кишки. Подальше покращення результатів лікування вбачаємо в

використанні мультидисциплінарного підходу з адекватним передопераційним стадіюванням та індивідуалізацією режимів передопераційної променевої терапії.

## Локорегионарные рецидивы в хирургии рака прямой кишки

***Ерко И.П., Балабушко С.Б.***

*Черниговский областной онкологический диспансер*

**Актуальность**. Локальные рецидивы (ЛР) после операций по поводу рака прямой кишки (РПК) возникают в 7-33% и в 16-44% случаев являются самостоятельной причиной смерти больного. Возникновение рецидива ассоциируется с неблагоприятным прогнозом и паллиативной химиолучевой терапией, при этом 5-летняя выживаемость не превышает 5%. Агрессивное хирургическое лечение ЛР — ключевой момент для улучшения выживаемости и качества жизни пациентов. Резектабельность ЛР даже в крупных специализированных центрах не превышает 10-40%, а радикальные операции производятся менее чем в 50% сл.

**Материал и методы**. За 6 лет выполнена 781 R0 резекция прямой кишки. В зависимости от объема операции выделяли 3 группы: I — группа передних и брюшно-анальных резекций (n=550); II — группа брюшно-промежностных экстирпаций (n=131); III — группа обструктивных резекций (n=100). Средний срок наблюдения 5 лет (8 мес.- 6 лет).

**Результаты**. ЛР возникли 59 (7,5%) случаев. В I гр. — 7,2%; II — 9,2%; III — 6%. 90% пациентов с ЛР получили специальное лечение. Среди них хирургическое лечение, самостоятельное и комбинированное, применяли в 27 (48%) сл. В I гр.(n=22;55%):эксплоративая лапаротомия — 1, симптоматические операции — 6, трансанальное иссечение — 4, операция Гартмана — 1, ререзекция кишки — 1, БПЭ — 7, лимфаденэктомия — 1, иссечение перинеального рецидива — 1. В II гр.(n=4;33%) — лимфаденэктомия -2, иссечение перинеального рецидива -2. В III гр. в 1(16%) случае выполнена экстирпация культи. В общем операбельность составила 48%, операции в резекционной объеме выполнены в 17 сл. (63%), среди них в радикальном объеме — 10 (58%). Резектабельные рецидивы наблюдались в 29% сл. и преимущественно в I гр.

**Выводы**. Рутинное использование неоадъювантной лучевой терапии и техники ТМЕ в лечении РПК позволило получить приемлемый уровень ЛР (7,5%). Мониторинг послеоперационных больных в условиях специализированной клиники позволяет выявлять локорегионарные рецидивы на более ранних этапах канцерогенеза. Активная хирургическая тактика в лечении ЛР позволяет достичь 63% резектабельности и в радикальном объме прооперировать 58% пациентов.

## Реконструктивно-восстановительные операции после обструктивной резекции толстой кишки

***Ерко И.П., Балабушко С.Б.***

*Черниговский областной онкологический диспансер*

Пациенты с осложненными формами КРР поступают в ургентные клиники, где им выполняют обструктивную резекцию толстой кишки (ОРТК). Наличие колостомы значительно снижает качество жизни пациентов и требует существенных материальных затрат на комплексный уход за стомой. Восстановление непрерывности кишечного тракта после ОРТК является одним из самых технически сложных и травматичных вмешательств в колоректальной хирургии и выполняется не более чем у 20% пациентов.

**Материалы и методы**. Проведен ретроспективный анализ 198 случаев реконструктивно-восстановительных операций (РВО) у больных перенесших ОРТК за период с 1990 по 2016 гг. Мужчин — 107 (54%), женщин — 91 (46%).Средний возраст — 62±4,8 лет. РВО у онкологических больных выполнялись в сроки от 5 до 6 месяцев после ОРТК, у неонкологических — от 4 мес. до 1 года. Объём и метод восстановления непрерывности кишечника определялся состоянием функционирующих и отключенных сегментов толстой кишки. При длине культи толстой кишки более 10 см формировали внутрибрюшной анастомоз; менее 10 см — мобилизовали культю прямой кишки до тазовой диафрагмы и левую половину ободочной кишки с последующим низведением через заднепроходный канал с избытком и формированием отсроченного ректоободочного анастомоза.

**Результаты**. Послеоперационные осложнения наблюдались в 21 (10,6%) сл. Среди них: недостаточность анастомоза — 7 (3,5%); пневмония — 5 (2,5%), ОССН — 2 (1,0%), все летальные; ятрогенная травма мочеточника — 2 (1,0%); нагноение послеоперационной раны — 2 (1,0%), спаечная тонкокишечная непроходимость — 1(0,5%); некроз низведённой ободочной кишки — 1 (0,5%); некроз поперечно-ободочной кишки — 1 (0,5%). Все случаи несостоятельности анастомоза наблюдались после формирования анастомоза конец-в-конец, при анастомозе бок-в-бок несостоятельности анастомоза не зарегистрировано.

**Выводы**. РВО улучшают качество жизни и уменьшают материальные затраты на средства ухода за стомой. Оптимальным сроком выполнения реконструктивных операций у онкологических больных является 5–6 месяцев после ОРТК. Метод восстановления непрерывности толстой кишки определяется объёмом предыдущей операции, состоянием функционирующих и отключенных отделов кишки.

## Низведення лівої половини ободової кишки через брижу тонкого кишечника при низьких ректальних резекціях

***Єрко І.П., Балабушко С.Б..***

*Чернігівський обласний онкологічний диспансер*

При виконанні низьких та інтерсфінктерних ректальних резекцій у 10-30% випадках виникає проблема з недостатністю довжини життєздатного трансплантa із сигмовидної кишки для низведення в анальний канал чи на промежину для формування анастомоза. В спеціалізованих клініках в таких випадках виконується низведення лівої половини ободової кишки (ЛПОК), але у 7-10% хворих навіть після цього не вдається досяги адекватної довжини трансплантату та операція завершується формуванням трансверзостоми. Залишається актуальним подальший пошук технічних прийомів щодо збільшення довжини життєздатного трансплантата при СЗО у хворих на РПК.

**Матеріал та методи**. В клініці розроблена методика низведення ЛПОК через брижу тонкого кишечника, що дозволяє зменшити необхідну довжину трансплантата для низведення в порожнину малого таза чи анальний канал і таким чином збільшити питому вагу СЗО в лікуванні хворих на РПК. Показами до виконання даного виду оперативного втручання вважали недостатність довжини життєздатного трансплантата при черевно-анальних та інтерсфінктерних резекціях прямої кишки. На базі ЧООД з 1991 по 2015 рік такі операції виконано у 151 хворого ( 6,6% від усіх СЗО). Середній вік склав 63±9,8. Чоловіків було 86 (57%), жінок — 65 (43%).

**Результати**. Післяопераційні ускладнення виникли у 25 хворих (16,5%), внутрішньолікарняна летальність — 6 вип. (4,0%). Структура післяопераційних ускладнень: пневмонія — 6 вип. (1 летальний); злукова кишкова непрохідність — 3 вип.; некроз низведеної кишки — 7 вип. (померло 2); ТЕЛА — 4 вип. (всі летальні); ретракція, неспроможність анастомозу, нагноєння післяопераційної рани, ятрогенне пошкодження сечоводу, гематома підребер'я — по 1 вип. У 5 випадках (3,6%) при первинних розширених ректальних резекціях не вдалося низвести ЛПОК через недостатність довжини життєздатного трансплантата і операції завершені трансверзостомією.

**Висновки**. Низведення ЛПОК через брижу тонкого кишечника дозволяє на 6,6% збільшити питому вагу СЗО у хворих на РПК. Розроблена методика є безпечним хірургічним підходом, так як показники післяопераційних ускладнень та летальності практично не відрізняються від показників отриманих при стандартних ректальних резекціях.

## Выживаемость больных раком желудка с признаками микроскопической диссеминации при различных видах лимфодиссекции

*[2]Згура А.Н., [1]Дубинина В.Г., [2]Лурин А.Г., [1]Биленко А.А., [2]Машуков А.А., [2]Мерлич С.В., [2]Шилин И.В., [2]Рациборский Д.В.*

*[1]Одесский национальный медицинский университет*

*[2]КУ «Одесский областной онкологический диспансер»*

**Целью работы** явилось исследование возможности прогноза влияния различных видов диссекции на продолжительность жизни больных РЖ.

**Материалы и методы**. Всего выполнено 126 гастрэктомий и 62 дистальных субтотальных резекции.

**Полученные результаты**. Всего признаки опухолевых эмболов или микрососудистой инвазии (ОЭ\МИ) средней и тяжелой степени наблюдались у 44 больных при исследовании гистологических препаратов. Т.е. значимая вовлеченность сосудистого микрорусла опухоли наблюдалась в 23,4% случаев. Наибольшее количество ОЭ и признаков тяжелой микрососудистой инвазии наблюдалось у 18 из 85 больных с 4 стадией РЖ, вошедших в исследование — 9,58% больных. Высокий процент умеренной и тяжелой сосудистой инвазии РЖ отмечался среди 60 больных с 3А стадией — pT2aN2Mo, pT2bN2Mo, pT4NoMo, pT3N1Mo — 17 больных, что составило 9,04% от всех 188 больных. Наибольший прирост выживаемости лимфодиссекции давали именно в группах. D1 лимфодиссекция: ОЭ\МИ+St3A больные — 20 месяцев, D2 лимфодиссекция: ОЭ\МИ +St3A — 27 месяцев, D3 уровень лимфодиссекции: ОЭ\МИ+St3A — 36 месяцев. То же самое наблюдали в 4 стадии РЖ. D1 уровень лимфатической диссекции: ОЭ\МИ +St4 больные — 20,5 месяцев, D2 уровень лимфодиссекции: ОЭ\МИ+St4 — 9 месяцев, D3 лимфодиссекция: ОЭ\МИ +St4 — 28,3 месяца. D — глубина лимфодиссекции, St — стадия РЖ. Средняя длительность наблюдения за v0 больными составила 23,6 ± 5,6 месяцев, за ОЭ\МИ больными 19,2 ± 5,6 месяцев. Отличия в выживаемости были статистически недостоверны p=0,25. В указанных стадиях выживаемостью больных без учета МИ складывалась следующим образом. D1 лимфодиссекция: St3A — 15,3 ± 5,9 месяца, D2 лимфодиссекция: St3A — 23,6 ± 5,9 месяца, D3 уровень лимфодиссекции: St3A — 28,5 ± 5,9 месяца, D1 диссекция: St4 — 18,3 ± 6,0 месяца, D2 лимфодиссекции: St4 — 17,3 ± 6,0 месяца, D3 лимфодиссекция: St4 — 21,4 ± 6,0 месяца.

**Вывод**. Таким образом, прослеживается корреляция между частотой опухолевых эмболов или микрососудистой инвазии и отдаленными результатами среди больных РЖ, которым выполнены различные виды лимфатической диссекции.

## Роль черезшкірної черезпечінкової холангіостомії у лікуванні механічної жовтяниці пухлинного генезу

*[1]Зубарєв М.Г., [1]Фецич Т.Г., [2]Зубарєв Г.П., [3]Гарбар Н.Я., [1]Ярема Р.Р., [2]Березюк М.І., [3]Огоновський В.К., [4]Сало В.М., [4]Кушнірук О.І., [4]Бубняк М.Р., [4]Тумак І.М., [5]Ступницький А.І.*

*[1]Львівський Національний Медичний Університет імені Данила Галицького.*

*[2] Львівський державний онкологічний лікувально-діагностичний центр*

*[3] Клінічна лікарня Львівської залізниці*

*[4] Комунальна міська клінічна лікарня швидкої медичної допомоги, м. Львів*

*[5] Медичний центр Св. Параскеви, м. Львів*

**Вступ**. В Україні щорічно реєструється біля 30 тис нових випадків злоякісних пухлин шлунково-кишкового тракту. Біля 70% з них рак шлунку, ободової та прямої кишки, підшлункової залози та печінки. Механічна жовтяниця (МЖ) є одним з важких ускладнень раку цих локалізацій. Одним з найважливіших завдань у лікуванні МЖ негайна декомпресія жовчних проток оперативним шляхом або ендосокопічним та черезшкірним їх дренуванням.

**Мета**. Оцінити ефективність черезшкірного черезпечінкового дренування та стентування жовчних проток (ЧЧХС) з метою ліквідації механічної жовтяниці при пухлинах ШКТ та метастазах у ворота печінки раку різних локалізацій.

**Матеріали та методи**. У Львівському онкологічному центрі в період з 2010 по 2015 роки проведено 95 ЧЧХС у 72 пацієнтів з пухлинами ШКТ та метастазами пухлин різних локалізацій: рак головки підшлункової залози — 27 хворих, рак тіла підшлункової залози-2, рак жовчного міхура–5, пухлина Клацкіна–16, метастазами пухлин інших локалізацій — 14, непухлинного генезу — 3. Було проведено 62 зовнішніх ЧЧХС, 11 зовнішньо-внутрішніх, 19 — черезпечінкових стентувань, 73 — первинних ЧЧХС, 22 — вторинних. ЧЧХС проводилась з УЗД та рентгенологічним супроводом із використанням холангіостомічних дренажів розміром 8,5 — 10,2 Fr. Криві загального виживання вираховувались за допомогою методу Каплан-Мейера, Statistica 7.0.

**Результати**. Частота виникнення ускладнень становила 40%, летальність–3,15%. Характеристика ускладнень після ЧЧХС(%): кровотеча–5,3%, абсцес печінки–2,1%, біліоперитонеум–8,4%, міграція дренажу–21%, гемобілія–3,2%. Причина смерті після ЧЧХС: кровотеча 2,1%, перитоніт внаслідок міграції холангістомічного дренажу — 1%.

Медіана загального виживання хворих після проведення ЧЧХС становила — 4,5 міс. З них: пухлини Клацкіна-4.8, пухлини підшлункової залози–4.2, пухлини жовчевого міхура–1.5, Мтс інших пухлин –5 міс, непухлинний генез МЖ — 45 міс.

**Висновки**. Черезшкірна черезпечінкова холангіостомія виявилась відносно безпечним та ефективним методом паліативного лікування хворих з механічною жовтяницею пухлинного походження з допустимою частотою ускладнень та п/о летальністю у порівнянні з літературними даними.

## Низька передня резекція прямої кишки з накладанням механічного шва в модифікації клініки та превентивною ілеостомією

*[2]Ігнат В.І., [1]Русин А.В., [1]Румянцев К.Є., [1]Ігнат М.В., [2]Ігнат О.В.*

*[1]Ужгородський національний університет*

*[2]Закарпатський обласний клінічний онкологічний диспансер, м.Ужгород*

В структурі захворюваності злоякісними захворюваннями Закарпатської області колоректальний рак (КРР) займає одне з провідних місць. Так, серед чоловіків на КРР хворіють 10.3%, 2-е місце, а серед жінок, спільно з раком тіла матки, розділив 2-3 місце (9.8%) після раку грудної залози (19.5%).

У період з 2013 по 2014 роки у Закарпатському обласному клінічному онкологічному диспансері виконано 108 оперативних втручань з приводу раку середньо- та нижньоампулярного відділів прямої кишки. З яких 13 наданальних резекцій прямої кишки, 11 черевно-анальних резекцій прямої кишки, 21 низька передня резекція, 45 екстирпацій прямої кишки, 18 низьких передніх резекцій прямої кишки з накладанням механічного шва в модифікації клініки та превентивною ілеостомією. Модифікація полягає в тому, що кисетний шов на куксу прямої кишки накладається на вивернену кишку через сфінктер на зшиваючий аппарат. Вік пацієнтів становив від 45 до 68 років, середній — 57,5. За TNM класифікацією відбиралися пацієнти в діапазоні T2-3N0-1M0 (T2N0M0 — 2 пацієнта; T2N1M0 — 4 пацієнта; T3N0M0 — 7 пацієнтів; T3N1M0 — 5 пацієнтів). Нижній край пухлини до лікування становив 5-7 см від гребінцевої лінії. Всі пацієнти отримали доопераційний хіміопроменевий курс лікування (Курс ТГТ — 20 сеансів, СВоД 40 Гр, т.Фторафур 400мг 3т на добу). Після доопераційної підготовки виконано низьку передню резекцію прямої кишки з накладанням механічного шва в модифікації клініки та пре-

вентивною ілеостомією. Закриття ілеостоми виконано у період з 1 до 6 місяців від операції. Лінія анастомозу відмічалася на висоті 2-4 см від гребінцевої лінії. Недостатність анастомозу не спостерігалася в жодному випадку. Функція зовнішнього сфінктера анусу відновилася у всіх пацієнтів від 2-х тижнів до 3-х місяців від закриття ілеостоми. 2-х річний безрецидивний період становив — 100%.

## Антирефлюксний ілеотрансверзоанастомоз в лікуванні раку ободової кишки

***Іващук О.І., Бодяка В.Ю., Чорний О.В.***

*ВДНЗ України «Буковинський державний медичний університет», м. Чернівці*

Виконання радикальних оперативних втручань на правій половині ободової кишки традиційно супроводжується появою ряду несприятливих наслідків, що суттєво погіршує якість життя пацієнтів. Розробка ефективного антирефлюксного ілеотрансверзоанастомозу анастомозу поліпшить перебігу компенсаторних процесів, а також становлення компенсаторних змін, тим самим покращить якість життя пацієнтів після правобічної геміколектомії.

Тому метою дослідження було покращити якість життя пацієнтів після правобічної геміколектомії шляхом розробки та впровадження нового антирефлюксного ілеотрансверзоанастомозу.

Для реалізації поставленої мети нами запропоновано антирефлюксний ілеотрансверзоанастомоз (пат. № 85715 від 25.11.13) та спосіб корекції моторно-евакуаторної функції тонкої кишки (пат. № 85750 від 25.11.13). Для обґрунтування запропонованого ілеотрансверзоанастомозу нами проліковано та обстежено 62 хворих на рак правої половини ободової кишки, яким виконано правобічну геміколектомію. Групу порівняння склали 32 пацієнти, яким накладено ілеотрансверзоанастомоз за методом Кімбаровського. Основну групу утворили 30 осіб, яким сформовано запропонований ілеотрансверзоанастомоз.

Визначення якості життя, забір матеріалу для копрограми проводили впродовж одного року після виконання оперативного втручання.

Отримані результати дослідження свідчать, що застосування запропонованого ілеотрансверзоанастомозу, при виконанні правобічної геміколектомії у хворих на рак правої половини ободової кишки, а також способу корекції моторно-евакуаторної функції тонкої кишки, призводить до покращення якості життя пацієнтів, із позитивної динамікою впродовж одного року після операції. Відмічається швидка нормалізація функціональної активності травної системи, про що свідчить переважання відсотку осіб, у яких не виявлено незмінених м'язових волокон, рослинної клітковини, що перетравлюється, внутрішньоклітинного та позаклітинного крохмалю, нейтрального жиру, жирних кислот, мила, слизу, лейкоцитів.

## Порівняльна оцінка інформативності інструментальних методів в діагностиці пухлин печінки

***Какарькін О.Я., Ковальчук А.П., Біктіміров О.В. Дроненко В.Г.***

*Вінницький національний медичний університет ім. М.І. Пирогова*

*Вінницький обласний клінічний онкологічний диспансер*

Діагностика вогнищевих уражень печінки є однією з актуальних проблем, що стоїть перед лікарем, особливо в клінічній онкології.

**Метою дослідження** було оцінити інформативність різних методів діагностики пухлин печінки.

**Матеріали і методи**. У 26 хворих, що були оперовані у Вінницькому обласному онкологічному диспансері з приводу метастатичного і первинного раку печінки оцінювалась діагностична інформативність різних інструментальних методів.

**Результати**. У 3 пацієнтів запідозрити пухлину печінки дозволила оглядова рентгенографія ОГК за рахунок високого стояння правого куполу діафрагми, реактивного випоту в правій плевральній порожнині, деформації та обмеження рухомості печінки. Пухлині маркери перевірялись у 10 хворих, у 8 випадках відмічалось їх підвищення. Застосовувались: РЕА, СА 19-9, ФП, СА 242. Сцинтиграфія печінки проводилась у 6 хворих, дозволила виявити розмір та кількість вогнищ ураження, диференціювати їх характер. Точність методу коливався від 75% до 98%. УЗД проводилось всім оперованим хворим. Чутливість методу при злоякісних новоутвореннях печінки досягає по різним літературним даним 85 — 100%, специфічність 98,7% та точність 99,3%, що дозволяє вважати його скринінговим. Метод безпечний, безболісний, дешевий. Застосування доплеровського сканування дозволяє дослідити кровоток в судинах печінки. СКТ — дозволяє отримати чітке зображення різних за щільністю тканин, проводилось всім оперованим хворим, може проводитись з контрастуванням та без, дозволяє виявити утворення до 1 см. Пункційна біопсія дає можливість морфологічної верифікації новоутворення, проводилась 5 хворим, в усіх випадках діагноз був верифікований.

**Висновки**. Жоден з методів не дає стовідсоткової інформації про пухлину печінки і повинен застосовуватись в комплексі з іншими, особливо при підготовці до оперативного втручання. Пункційна біопсія печінки повинна стати обов'язковим методом діагностики новоутворень печінки.

## Ефективність та безпечність «en bloc» резекції сечового міхура в циторедуктивній хірургії пацієнтів з місцевопоширеним раком прямої кишки

***[1,3]Керничний В.В., [1]Суходоля А.І., [1,2]Бриндіков Л.М., [1,3]Балицький В.В.***

*[1]Вінницький національний медичний університет ім. М.І.Пирогова*

*[2]Хмельницький обласний онкологічний диспансер*

*[3]Хмельницька обласна лікарня*

**Метою роботи** було вивчення ефективності і безпечності резекції сечового міхура з якими контактувала пухлина прямої кишки в межах первинної циторедукції місцевопоширеного раку прямої кишки.

**Методи дослідження**. В дослідження були включені 21 пацієнт з первинним місцевопоширеним раком прямої кишки за період з 2009 по 2014 роки. Всім пацієнтам було проведено видалення пухлини прямої кишки з резекцією сечового міхура єдиним блоком з подальшим відновленням його цілісності і колоректальним анастомозом «кінець в кінець».

**Результати**. За даними морфологічного дослідження в усіх випадках відмічено істинне проростання в сечовий міхур, та відсутність резидуальної пухлини по лініях резекції. Середній післяопераційний ліжко-день склав 10 днів. Інтраопераційних ускладнень пов'язаних з відновленням цілісності сечового міхура не було. Післяопераційні ускладнення були розділені на ранні та пізні. Раннім ускладненням була неспроможність швів сечового міхура (n=2, 9,5%). Пізніми ускладненнями були дизуричні розлади — нейрогенний сечовий міхур (n=3, 14,2%) та зовнішня сечоміхурова нориця (n=1, 4,7%). Іншими післяопераційними ускладнення були часткова неспроможність швів колоректального анастомозу (n=1, 4,7%), паралітична кишкова непрохідність (n=2, 9,5%), тромбоемболія дрібних гілок легеневої артерії (n=1, 4,7%). В цілому, як ранні так і пізні ускладнення прямо корелювали із ускладненим доопераційним перебігом раку прямої кишки (анемія, гіпопротеїнемія, азотемія, хронічна обтураційна кишкова непрохідність).

**Висновок**. Резекція сечового міхура «en bloc» в межах первинної циторедукції місцевопоширеного раку прямої кишки є ефективним методом, а її ускладнення є прийнятно низькими.

## Реконструктивно-відновні операції у колостомованих хворих

***Клюсов А.О., Гордійчук П.І, Кошель К.В., Сторожук О.В.***

*Національна медична академія післядипломної освіти імені П.Л. Шупика, м. Київ*

*Київський міський клінічний онкологічний центр*

В Україні не існує загальнодержавного реєстру колостомованих хворих, тому їх кількість не відома, емпірично біля 50 тисяч. Близько 50% стомованих хворих працездатного віку, тому їх хірургічна реабілітація є важливою соціальною, економічною та психологічною проблемою.

**Матеріал і методи**. В період з 2010 по 2015рр в нашому центрі в стандарт обстежень колостомованих хворих введено ПЕТ-КТ, яке застосовуємо при підозрі на рецидив чи пролонгацію захворювання. За вказаний період виконані 183 реконструктивно-відновні операції у колостомованих хворих, які отримали комбіноване чи комплексне лікування з приводу пухлинної патології, а саме: — 162 (88,52%) хворих на колоректальний рак і 21 (11,47%) хворий на рак матки чи сечового міхура, які раніше оперовані з приводу піхво-ректальної чи везіко-ректальної нориці. Середній вік хворих склав 52,43 ± 4,65 роки, чоловічої статі — 45,90%, жіночої — 54,09%. Термін виконання вибирався індивідуально не порушуючи режим спеціального лікування і коливався від 2 до 6 місяців.

**Результати**. В залежності від об'єму хірургічного втручання хворих розподілили на три група: І-ша — відновні операції, закриття колостоми виконано у 96 (52,46%) хворих, серед яких з резекцією кишки у 68 хворих, а у 28 хворих з формування s анастомозу за Мельниковим; ІІ-га група реконструктивно-відновні операції проведені у 71 (38,79%) хворого з обов'язковим етапом виділення кукси прямої кишки та формування одного із видів коло-ректального анастомозу; ІІІ–тя група поєднані реконструктивно-відновні операції виконані у 16 (8,74%) хворих, серед яких, у 5 хворих з одночасним видаленням рецидиву пухлини, у 8 хворих з видаленням віддалених метастазів (печінка, парааортальні) і у 3 хворих метахронної пухлини. Безпосередні результати лікування були такими: серед хворих І-ої групи — післяопераційний ліжко-день склав 9,6±2,12 дня, післяопераційні ускладнення — 7,29%, післяопераційна летальність — 1,04%; ІІ-ї групи післяопераційний ліжко-день склав 11,8±3,23 дня, післяопераційні ускладнення — 11,26%, післяопераційна летальність — 1,40% і в ІІІ-й групі — післяопераційний ліжко-день — 12,1±2,73 дня, післяопераційні ускладнення — 18,75%,; післяопераційна летальність — не було.

**Висновки**. Застосовуючи в алгоритмі обстежень колостомованих хворих ПЕТ-КТ дало можливість розширити покази до хірургічної реабілітації і правильно вибрати спосіб її виконання.

## Современные принципы скрининга и диагностики рака прямой кишки и анального канала

***Ковалев А.А., Баранова-Пащенко А.С., Пащенко С.Н.***

*Запорожская медицинская академия последипломного образования*

Диагностика и лечение анальных раков являются важными вопросами в онкологической практике.Для скрининга колоректального рака наиболее ши-роко используется нерегидратированный гемокультттест. Его использовании позволило снизить показатели смертности на 14-18%. В настоящее время, это единственный тест, который может быть распространен на популяционном уровне среди группы лиц в возрасте от 50 до 74 лет. Данный тест следует проводить не менее одного раза в 2 года. При положительном ответе выпол-няют сигмо- или колоноскопию. Значительный интерес вызывает генетичес-кий скрининг. Это неинвазивная методика, которая основывается на выяв-лении мутантных генов TP53, BAT26, K-RAS в выделенной из кала с помо-щью ПЦР ДНК клеток колоректальных опухолей. Среди причин возникно-вения рака прямой кишки плоскоклеточного строения (РПКПС) особое вни-мание привлекает вирусная теория, так как в 80% случаев при данном забо-левании выявляется папиллома-вирус человека (HPV-16). Для определения ВПЧ в исследуемом материале может быть использовано несколько молекулярных методов: гибридизация in situ, полимеразная цепная реакция, иммуногистохимия, обнаружение койлоцитоза при цитологическом исследо-вании. Выявление ВПЧ в клетках эпителия помогает выделить группы высо-кого риска возникновения РПКПС. Характерным цитологическим признаком папилломавирусного поражения является так называемая койлоцитарная ати-пия. Изучено содержание койлоцитов у 15 больных анальным раком. Койлоциты обнаружены в 6 случаях.

Создание национальной программы по ранней диагностике и лечению колоректального рака позволит снизить показатели смертности от данного заболевания и улучшить качество жизни больных.

## Гастроінтестінальна стромальна пухлина. Захворюваність та лікування у Вінницькій області

***Ковальчук А.П.***

*Вінницький обласний клінічний онкологічний диспансер*

**Вступ**. Гастроінтестинальна стромальна пухлина (GIST) — найбільш розповсюджене новоутворення ШКТ мезенхімального походження — до 80% сполучнотканинних пухлин ШКТ. У випадках резектабельних форм стандартом є хірургічне лікування. Метастазує переважно гематогенним шляхом, тому виконання розширених лімфодиссекцій не доцільно. Значно збільшує безрецидивний перебіг та медіану тривалості життя таргетна терапія препаратом Глівек (иматиниб).

**Матеріали і методи**. У Вінницькому обласному клінічному онкодиспансері з 2011 року спостерігалось 19 хворих на GIST. В усіх випадках діагноз підтверджено імуногістохімічним дослідженням. Чоловіків 7 (36,8%), жінок 12 (63,2%). Середній вік 54,6 років. За локалізацією: шлунок — 8 (42,1%), стравохід — 3 (15,8%), тонка кишка — 5 (26,3%), товстий кишечник — 3 (15,8%). У 6 хворих була IV стадія.

**Результати**. Прооперовано 13 хворих: гастректомії та субтотальні резекції шлунка — 6(46,1%), резекція тонкої кишки — 4 (30,8%), резекція прямої кишки — 3 (23,1%). Випадків післяопераційної летальності не було. Медіана тривалості життя хворих з IV стадією — 22 тижні. Радикально прооперовані хворі перебувають в групі спостереження з безрецидивним перебігом, із них 6 отримували цитостатичну хіміотерапію.

**Висновки**:

1. Хірургічний метод є основним в лікуванні GIST.
2. Прогностичним фактором стадія, ступень злоякісності пухлини
3. Стандартом хірургічного лікування GIST є резекція або екстирпація органа з пухлиною
4. Розширення об'єму лімфодиссекції не доцільно через переважно гематогенний шлях метастазування

## Досвід реконструктивно-відновного лікування колостомованих хворих

***Ковальчук А.П., Дроненко В.Г., Гудзь О.С., Клибанівський В.В.***

*Вінницький національний медичний університет ім. М.І. Пирогова*

*Вінницький обласний клінічний онкологічний диспансер*

**Вступ**. Реконструктивно-відновне хірургічне лікування колостомованих хворих останнім часом набуває особливої актуальності з огляду зростання захворюваності на колоректальну патологію, головним чином онкологічного характеру.

**Матеріали та методи**. Проведено аналіз рекоструктивно-відновних оперативних втручань в період з 2000 по 2015 рр. у 497 колостомованих хворих.

**Результати та обговорення**. Найбільшу питому вагу склали пацієнти з розвантажувальними пристінковими та двохствольними колостомами — 238 (47,9%) випадків, із яких у 193(80,6%) хворих, колостому ушито екстра-перитонеально. Наступний ранг зайняли пацієнти після операції Гартмана — 203(40,8%) спостереження та обструктивних резекцій ободової кишки різного рівня — 56(11,2%), яким проведено реконструкцію з формуванням різноманітних видів міжкишкових сполучень. У 159 (61,3%) хворих формували сигморекто-анастомоз; у 42 (16,2%) — сигмосигмо-; у 35 (13,5%) — трансверзосигмо-; у 21 (8,1%) — трансверзотрансверзоанастомоз, використовуючи різні типи міжкишкового співустя: кінець в бік -174 (67,2%) хворих, бік в бік — 58(22,4%), кінець в кінець — 27(10,4%). Закономірно, що більш складними були рекоструктивно-відновні операції після обструктивних резекцій. Їх проведення ускладнювалось спайковим процесом різного ступеня вираженості, який мав місце у 205 (79,2%) випадках та запально-дегенеративними змінами кишкової стінки при ранньому проведені реконструкції (до 1 місяця) -19 (7,3%) хворих. Простіше виконувалась екстраперитонеальна ліквідація колостоми.

У 236 (91,1%) хворих, після операції Гартмана та обструктивних резекцій, ускладнень з сторони анастомозу не спостерігали. У 11(4,2%) хворих мав місце анастамозит, у 12(4,6%) прооперованих виникла неспроможність, яка самостійно закрилась, у 7 (2,3%) пацієнтів, на протязі 2-8 тижнів. У 5 (1,7%) -релапаратомія з формуванням повторної колостоми. Аналізуючи ускладення після екстраперитонеального ушивання колостоми, у 7 (3,6%) хворих спостерігали неспроможність, яка закрилась самостійно в терміни від 2 до 9 тижнів.

**Висновки**. Реконструктивно-відновне хірургічне лікування колостомованих хворих має проводить з урахуванням мультифакторного аналізу. Важливим є період проведення реконструкції — не раніше ніж 2-3 місяці, коли відбувається адекватне відновлення функціонального стану організму, маси тіла, структури стінки кишки та зникають явища запального процесу.

## Функціональний стан гепатоцитів у мовах гострої печінкової недостатністі в післяопераційному періоді

***Колеснік О.О., Бурлака А.А., Лукашенко А.В.***

*Національний інститут раку, м.Київ*

**Вступ**. Резекції печінки застосовують при лікуванні доброякісних та злоякісних новоутворень. Постхірургічне зменшення об'єму функціонуючої паренхіми у оперованих хворих посилює загрозу виникнення гострої печінкової недостатності (ГПН).

**Мета**. Розробити критерії визначення функціональний стану гепатоцитів культі печінки в післяопераційному періоді з метою попередження смертності хворих.

**Матеріал та методи**. 18 хворих на резектабельні форми (pT1-4N0-2M1 на рак ободової кишки та pT1-3N0-2M1 на рак прямої кишки) метастатичного колоректального раку (мКРР), яким виконували одномоментне/двохетапне хірургіне лікування у період із листопада 2015 р. по березень 2016 р. в клініці Національного інституту раку. Лактат в тканині печінки визначали спектрофотометрично. Визначення ефективності детоксикуючої функції (CYP-450), в гепатоцитах проводили методом ЕПР при температурі рідкого азоту.

**Результати**. В тканинах культі печінки виявлено функціональне виснаження детоксикаційної спроможності гепатоцитів (рівні окисленої 0,33±0,08 відн.од. та низькоспінової 1,11±0,13 відн.од. форм CYP-450 в каталітичному циклі системи детоксикації) при нормі 0,59±0,03 відн. од. і 2,56±0,02 відн.од. відповідно. Мітохондрії цих клітин функціонують при порушенні OXPHOSм в NAD·H-ubiquinone oxidoreductase внаслідок пошкодження ішемії реперфузії. Рівень FeS-білка N-2 в цьому електронтранспортному комплексі складає 0,32±0,06 відн. од. при нормі 0,61±0,09 відн. од. Відмічається зростання рівнів утворення комплексів NO-FeS-білки електроно-транспортному ланцюгу (ЕТЛ) до значень 0,33±0,08 відн. од. (норма 0,14±0,07), що є маркером формування клітинної гіпоксії що корелює з зростанням рівнів лактату в тканині культі печінки до рівнів > 2,00 мкМ/г·тканини при нормі 1,80±0,26 мкМ/г·тканини.

**Висновки**. Ознаки ГПН в післяопераційному періоді можна прогнозувати шляхом визначення стану CYP-450, утворення комплексів NO-FeS-білки ЕТЛ та рівнів лактату.

## Интраоперационная ультрасонография в хирургии поджелудочной железы: диагностика и критерии резектабельности

***Колесник Е.А, Лукашенко А.В., Шудрак А.А., Звирич В.В., Головко Т.С., Лаврик Г.В., Харлевич А.А., Малярчук Е.А.***

*Национальный институт рака, г. Киев*

Интраоперационное ультразвуковое исследование (ИУЗИ) является неотъемлемой частью современных хирургических вмешательств при опухолях гепатопанкреатобилиарной зоны. В настоящем исследовании представлен ретроспективный анализ эффективности ИУЗИ при хирургическом лечении опухолей поджелудочной железы.

**Материалы и методы**: в период с января 2013 по ноябрь 2015 года в Национальном Институте рака (ИУЗИ было применено при 76 оперативных вмешательствах: в частности, при опухолях головки поджелудочной железы — у 46 (60,5%) пациентов, при опухолях тела/хвоста поджелудочной железы — у 20 (26,3%) пациентов, у 10 (13,2%) больных — для периампулярной зоны. Во время ИУЗИ былапроведена оценка первичной опухоли (локализация, степень распространения опухоли в брыжеечные сосуды, сосуды печеночно-двенадцатиперстной связки, наличие дополнительных очагов в поджелудочной железе), и наличие либо отсутствие метастазов в печени. Соответственно, представленным выше диагнозам, проводились следующие хирургические вмешательства: панкреатодуоденальные резекции у 52 (68,4%) пациентов, радикальная антеградная модальная панкреатоспленэктомия— 14 (18,4%) больным.

**Результаты**: ИУЗИ позволило определить дополнительные опухолевые очаги в поджелудочной железе у 2 (2,6%) пациентов, в 8 (10,5%) случаях — инвазию опухоли в портальную или верхнюю брыжеечную вены. У 21 (27,6%) пациента были обнаружены дополнительные новообразования печени (в половине случаев — 11,8%, метастазы). Эти выводы привели к изменению тактики хирургического вмешательства у 23 (30,3%) пациентов: расширение комбинированных резекций в 14 (18,4%) пациентов, уменьшение объема симптоматических операций в 5 (6,6%) случаях, органосохраняющие операции были выполнены у 4 (5,3%) пациентов. Были определены различные варианты кровоснабжения печени из-за различного анатомического расположения печеночных артерий в 41 (53,9%) случае, что потребовало коррекции при проведении резекции для сохранения адекватного кровоснабжения печени.

**Выводы**: интраоперационное УЗИ это высокоточный и безопасный диагностический метод, существенно влияющий на ход операции при опухолях поджелудочной железы, что позволяет обеспечить выполнение операции необходимого объема и коррекцию действий хирурга при необходимости.

## Мультивисцеральные резекции при распространенном (T4) раке желудка

***Колесник Е.А, Лукашенко А.В., Шудрак А.А., Звирич В.В.***

*Национальный институт рака, г. Киев*

**Вступление**. Показания к мультивисцеральным резекциям (МВР) при местно-распространенном (T4) раке желудка

(МРЖ) достаточно ограничены, что связано как с высоким риском послеоперационных осложнений так и общим неблагоприятным прогнозом. Целью данного исследования была оценка непосредственных и отдаленных результатов хирургического лечения МРЖ.

**Материалы и методы**. На базе клиники Национального института рака (Украина) было проведено анализ 879 историй болезни пациентов, которым выполняли МВР при МРЖ в период 1998–2015 гг. Стандартный объем резекции желудка включал субтотальную резекцию желудка либо гастрэктомию с лимфодиссекцией в объеме D2.

**Результаты**. В общей структуре при МВР, дополнительно к резекции желудка выполняли резекцию ободочной кишки в 46,1% случаев; дистальную резекцию поджелудочной железы с селезенкой — 45,3%; панкреатодуоденальную резекцию — 12,5%; резекцию левой доли печени — 26,3%. Мультивисцеральные резекции включали резекцию трех и более смежных органов в — 22,1%; двух органов — 24%, одного органа — 53,9%. Послеоперационная летальность и осложнения составили соответственно 6,8% и 23,9%. Основными причинами послеоперационной летальности были панкреонекроз — 4,5%, абсцесс брюшной полости — 2,6%. Общий показатель 5-летней выживаемости составил 25%. Выживаемость больных с R0 и R1 соответственно составили 37% и 13% (p <0,05). Истинная инвазия (pT4) по результатам морфологических исследований была подтверждена в 89,2%, у 10,8% причиной МВР была десмопластичекая реакция (pT3), сравнение данных групп не показало достоверных различий в результатах безрецидивной и 5-летней выживаемости.

**Выводы**. R0 резекция, включающая резекцию смежных органов, является безопасным методом лечения, единственным, позволяющим достичь 5-летней выживаемости у пациентов при местно-распространенном раке желудка.

## Эффективность бурсэктомии в дополнении к стандартной гастрэктомии с D2 лимфодиссекцией при рака желудка: результат рандомизированного исследования

***Колесник Е. А, Лукашенко А. В., Шудрак А. А., Звирич В.В***

*Национальный институт рака, г. Киев*

**Цель**. Оценить целесообразность и терапевтический эффект бурсэктомии для рака желудка (РЖ).

**Методы**. Пациенты с гистологически подтвержденным, резектабельным РЖ (T1-4N0-2M0), были сопостовимы. В основной группе (ОГ) была выполнена резекция желудка с D2 лимфодиссекций. В контрольной группе (КГ) — резекция желудка с D2 лимфодиссекций, единым блоком с бурсэктомией.

**Результаты**. В исследование было включено 108 пациентов в период с декабря 2007 по октябрь 2012 года Обе группы были статистически сопоставимы (КГ — 55 пациентов; ОГ = 53 больных). Время операции было незначительно больше в КГ против ОГ (180 ± 23 мин против 160 ± 19 мин). Интраоперационная кровопотеря была без разницы в обеих группах (110 ± 37 мл против 110 ± 31 мл). Уровень ранних послеоперационных осложнений составил в КГ против ОГ — 18,1% против 18,8%, сответственно (p = 0,86). Наиболее распространенным послеоперационным осложнением был острый панкреатит, во всех случаях было проведено консервативную терапию. Выполнение бурсэктомии не связано с повышением пребывания в стационаре (средняя продолжительность пребывания в стационаре составил 8,7 и 8,9 дня в КГ и ОГ соответственно). Общая 5-летняя выживаемость показала истинную разницу 53% против 40%, p <0,05.

**Выводы**. Использывание гастрэкмтомии с D2 лимфодиссекцией и бурэктомией есть безопастным подходом в сравнение с выполнением стандартной гастрэктомии с лимфодиссекцией у пациентов с резектабельным раком желудка. Выполнение бурсектомии улучшает 5-ти летнюю выживаемость.

## Неоадъювантная химиотерапия в комбинированном лечении больных раком желудка: использование обоснование и оценка эффективности

***Колесник Е. А, Лукашенко А. В., Шудрак А. А., Звирич В.В., Бурлака А.А.***

*Национальный институт рака, г. Киев*

**Цель**. Рак желудка (РЖ) не смотря на устойчивое снижение заболеваемости, является одним из наиболее распространенным среди злокачественных опухолей в Украине и в других странах мира. Основной стратегией лечения в течение последних десятилетий была послеоперационная химиотерапия. Проанализировано результаты опубликованных исследований. И оценивали неоадъювантную химиотерапию (НПХТ)

**Методы**. На базе Национального института рака (Украина) на протяжение марта 2009 года и 2012 года пациентов с диагнозом РЖ (n-55), рандомизировали в две группы: гуппа А (n-25) — неоадъювантная химиотерапия (PELF) с последующим плановым хирургическим лечением, группа В (n-30) — только оперативное лечение. Критерии оценки: общая выживаемость (ОВ), местное распространение (МР) и биологические маркеры.

**Результаты**. В результате проведенного исследования обнаружено корреляция между уровнем экспрессии молекулярных маркеров VEGFR-1 и чувствительности РЖ опухолевых клеток. Общая 2-летняя выживаемость существенно не отличается (64% против 56,6% для групп А и соответственно, p = 0,22). Волюметрия первичной опухоли показала разницу между средним значением до и после неоадъювантной химиотерапии, 179,5 мм3 против 131 мм3, p = 0,007.

**Выводы**. На основании исследования доказано, чувствительность к VEGFR-1 к химиотерапии у больных РЖ. Определение чувствительности к неоадъювантной ХТ увеличивает возможность проведения радикального оперативного лечения у больных РЖ и снижает общую стоимость лечения.

## Антирефлюксный пищеводно-желудочный анастомоз при проксимальной резекции желудка

***Колесник Е. А, Лукашенко А. В., Шудрак А. А., Звирич В.В., Бурлака А.А.***

*Национальный институт рака, г. Киев*

Заболеваемость раком желудка снижается во всем мире, отмечается изменение характера опухолевого роста -увеличение частоты поражения верхних отделов желудка, кардии. При данной локализации опухоли, операцией выбора является проксимальная резекция желудка (ПРЖ). Основным функциональным осложнением ПРЖ является гастро-эзофагальный рефлюкс (ГЭР). Как следствие ГЭР — эзофагиты различной степени выраженности у 50% больных, сопровождающиеся болевым синдромом, дисфагией, что значительно снижает качество жизни пациентов. В 8-15% случаев ГЭР приводит к пищеводу Барретта с последующим развитием аденкарциномы пищевода.

**Методы**. В период с мая 2007 года по март 2015 года, в исследование было включено 324 пациента, которые были рандомизированы на три группы в зависимости от типа гастроэзофагеального анастомоза: степплер анастомоз (СА), ручной стандартный анастомоз по Ивор-Льюис (РСА), модифицированный антирефлюксный (МА) ручной анастомоз. Оценка явлений рефлюкс-эзофагиста (категории А, В, С согласно класссификации Armstrong 1996 г), проводилась всем пациентам через 1 год после операции.

**Результаты**. В группе СА рефлюкс-эзофагиты степени А, В, С соответственно составили 40,6%, 30,2% и 13,2%, в группе РСА — 17,3%, 13,5% и 8,6%, в группе МА отмечали только среднюю и легкую степени рефлюкса (А и В), что соответ-

ственно составило 14,1% и 1,7%. В соответсвии со шкалой качества жизни EORTC QOL для рака желудка, специфический опросник (QLQ-25), показатели рефлюкса соляной кислоты и желчи в группе МА были дост 1,2±0,08 и 1,2±0,08 соответственно, что оказалось достоверно лучшим результатом при сравнении группой РСА 1,8±0,1; 1,8±0,2 и группой СА 2,2±0,2; 1,8±0,1 (p<0,05).

**Выводы**. Согласно полученных данных, представленный метод модифицированного анастомоза при проксимальной резекции желудка является безопасной, легко выполнимой модификацией стандартного гастроэнтероанастомоза, предотвращающим развитие тяжелых форм послеоперационного рефлюкс-эзофагита.

## Модификация реконструктивного этапа панкреатодуоденальной резекции (ПДР) — изолированная реконструкция

***Колесник Е. А, Лукашенко А. В., Шудрак А. А., Звирич В.В., Бурлака А.А.***

*Национальный институт рака, г. Киев*

**Актуальность**. При раке головки поджелудочной железы оптимальным объемом оперативного вмешательства является ПДР. Данное оперативное вмешательство требует высокой квалификации и значительного опыта хирурга. Тем не менее, даже в специализированных клиниках уровень послеоперационных осложнений составляет до 54%. Основное осложнение ПДР — несостоятельность панкреато-дигестивного анастомоза (5-40%), сопровождающееся летальностью до 20%

**Материалы и методы**. Суть метода — модификация реконструктивного этапа ПДР: изолированное формирование панкреато-еюно анастомоза на одной тонкокишечной петле; гастро-еюно и гепатико-еюно анастомозов на второй петле с их разделением путем наложения заглушки. Таким образом, анастомозы панкреато-еюно, гепатико-еюно и гастро-еюно выполняются на изолированных кишечных петлях, что приводит к раздельному пассажу панкреатического сока, желчи и желудочного сока без попадания в зоны соседних анастомозов. Рандомизированное исследование применения методики изолированной реконструкции было проведено в Национальном институте рака. Периодом с 2009 по 2015 гг

В группу стандартной реконструкции (СР) включен 41 пациент, в группу изолированной реконструкции (ИР) — 36 пациентов. Критериями для вкючения пациентов в группы исследования были повышенные факторы риска: мягкая поджелудочная железа и отсутствие расширения панкреатического протока.

**Результаты**. Не было получено статистически достоверных различий в развитии фистулы панкреатоеюноанастомоза (СР, 35,5% и ИР, 38,5%; p = .35). Необходимость в дополнительном чрезкожном дренировании была меньшей в группе ИР (ИР, 12,9% и СР, 30.8%; p = .033), так же как и отсутствии необходимости в релапаротомии (3 случая в группе СР). Отмечали достоверное снижения периода задержки эвакуации из культи желудка (ИР, 9.7% — СР, 34.6%; P = .026) так же как и снижения времени пребывания в стационаре в группе ИР (15,7 дней [период, 7-30 дней]) в сравнении с СР (30,4 дней [период, 12-54 дней] P=044) (Средний период пребывания в стационаре составил 10,5 суток.

**Выводы**. Методика зарекомендовала себя как безопасная и показала удовлетворительные результаты по снижению времени пребывания в стационаре.

## Лікувальна тактика у пацієнтів з пухлинами панкреатобіліарної ділянки, ускладнених обтураційною жовтяницею

***[1]Коломійцев В.І., [2]Сироїд О.М., [1]Іванків Т.М., [1]Лукавецький О.В.***

*[1]Львівський національний медичний університет імені Данила Галицького*

*[2]Військово-медичний клінічний центр Західного регіону, м. Львів*

Обтураційна жовтяниця (ОЖ) — тяжке ускладнення пухлин панкреатобіліарної ділянки (ПБД), яке погіршує перебіг і прогноз захворювання. Більшість клініцистів дотримується двохетапного лікування таких пацієнтів: спочатку — ліквідація ОЖ мініінвазивними методами, потім — операція з приводу пухлини. Такий підхід в осіб із легкою або середньоважкою ОЖ і II-III класом фізичного стану за ASA має свої недоліки, через тимчасовий ефект біліарного стентування і відтермінування операції з приводу онкологічної патології.

**Мета роботи** — опрацювати лікувальний алгоритм у хворих із пухлинами ПБД залежно від важкості ОЖ і фізичного стану за ASA.

На лікуванні перебувало 430 пацієнтів віком 27-89 (62,3±10,8) років із ОЖ, зумовленою пухлинами ПБД; переважали чоловіки (54,7% осіб). Карциному головки підшлункової залози діагностовано у 338 (78,6%) хворих, новоутвори дистального відділу холедоха — у 48 (11,2%), папіли — у 44 (10,2%) пацієнтів.

Хворих поділено на дві групи: до I-ої увійшло 164 (38,2%) пацієнти із важкою ОЖ (клас IV ASA), до II-ої — 266 (61,8%) осіб із легкою і помірною ОЖ (клас II-III ASA).

У 98 (59,8%) пацієнтів I-ої групи лікування починали із ендоскопічного біліарного стентування, яке у 48 (29,3%) осіб було остаточним втручанням. Панкреатодуоденальну резекцію (ПДР) виконано у 23 (14,0%) хворих, біліодигестивні анастомози (БДА) сформовано у 85 (51,8%), зовнішній дренаж холедоха встановлено у 8 (4,9%) пацієнтів. У II-ій групі ендобіліарне стентування проведено у 67 (25,2%) осіб; ПДР виконано у 58 (21,8%) хворих, БДА — у 198 (74,4%), зовнішнє дренування — у 10 (3,8%) пацієнтів. Післяопераційні ускладнення виникли у 17 (10,2)% хворих I-ої та у 23 (8,6%) пацієнтів II-ої групи. Померло п'ятеро (3,0%) і четверо (1,5%) осіб відповідно.

Таким чином, у хворих із легкою і помірною ОЖ, зумовленою пухлинами ПБД, можливе проведення традиційних операцій без попереднього ендобіліарного стентування. Диференційований підхід дозволив отримати добрі безпосередні результати лікування пацієнтів із ОЖ пухлинного походження.

## «Сравнительный анализ применения двухрядного и однорядного непрерывного шва при операциях на толстой и прямой кишке»

***Кондратюк А.И, Коротич В.Н, Корнеева Л.Л, Вовк О.Я.***

*Полтавский областной клинический онкологический диспансер*

В статье предоставлен опыт использования однорядного непрерывного шва (ОНШ) у пациентов, которые были оперированы по поводу колоректального рака в проктологическом отделении Полтавского областного клинического онкологического диспансера в период с 2011 по 2015 г. Для сравнительной оценки пациенты были разделены на две группы согласно типу применяемого шва: в группу А (n=104) вошли пациенты, которым анастомоз формировали с использованием ОНШ, в группу В (n=425) вошли пациенты, у которых формировали анастомоз с помощью двухрядного шва. Группы были сопоставимы по основным показателям предоперационного периода: полу, возрасту и физическому статусу по шкале Американского сообщества анестезиологов — ASA, степени выраженности кишечной непроходимости, по перечисленным критериям в

указанный период наблюдения вошли (n=534) пациентов. Уровень послеоперационных осложнений в группах А и Б составил 1.04 и 5,5% в группах А (n=1) и Б (n=13) соответственно (p=0,4). Меньшая длительность оперативного вмешательства зарегистрирована в группе А, за счет сокращения продолжительности этапа формирования кишечного соустья, группа А 20,5±2,3 мин, тогда как в группе Б составила 35,1±1,3 мин (p<0,001). Больные после наложения однорядного непрерывного шва меньше пребывали в стационаре — 9,8±0,4 койко-дня, тогда как после наложения двухрядного шва — 11,6±0,6 койко-дня (p<0,001). Полученные результаты свидетельствуют о достаточной надежности ОНШ при наложении анастомозов на толстой и прямой кишке и позволяют рекомендовать более широкое применение в хирургической практике.

## Сонографическая диагностика обтурационной желтухи опухолевого генеза

***Конькова М.В, Яремчук А.М.***
*Донецкий национальный медицинский университет им. М.Горького, г. Красный Лиман*

Проанализированы результаты обследования и лечения 91 больного с обтурационной желтухой злокачественного генеза. Женщин было 66, мужчин — 25. Возраст больных -36 до 87 лет.

Основным сонографическим признаком обтурационной желтухи является дилатация внутри — и/или внепеченочных желчных протоков. Степень дилатации желчных протоков существенно зависит от уровня обструкции и длительности заболевания. Наиболее частой патологией, вызывающей обтурационную желтуху была опухоль большого сосочка двенадцатиперстной кишки (БСДПК) — 38 (41,76%) больных, на втором месте — опухоли головки поджелудочной железы -28 (30,77%) больных и на третьем месте — опухоли печени — 12 (13,19%) больных. Реже встречались опухоли желчных путей: внепеченочных желчных протоков- 9 (9,89%) больных и желчного пузыря — 4 (4,39%) больных. На сонограмме опухоли БСДПК выявлялся расширенный холедох по типу низкого блока с наличием гиперэхогенной зоны в проекции двенадцатиперстной кишки. При опухоли головки поджелудочной железы — увеличение головки поджелудочной железы, в проекции которой у 19 (67,86%) больных определялось чаще гипоэхогенное образование гетерогенной структуры с неровными контурами, у 9 (32,14%) больных опухоль была гиперэхогенной. Косвенный признак опухоли головки поджелудочной железы -расширение общего желчного протока более 6 мм (92%). У 12 больных была выявлена опухоль печени. Интраоперационными и гистологическими данными данное образование верифицировалось как опухоль Клацкина. У 9 больных опухоль располагалась в области бифуркации общего печеночного протока, без признаков стенозирования — I тип опухоли, у 3 — в области бифуркации общего печеночного протока с признаками стенозирования протока — II тип опухоли Клацкина. У 4 больных была выявлена опухоль желчного пузыря. При блокаде опухолью гепатикохоледоха развивалась холангиоэктазия выше опухоли. Ультразвуковая сонография позволяла достоверно диагностировать обтурационную желтуху опухолевого генеза у 86% больных.

## Хирургическое лечение гепатоцеллюлярной карциномы диаметром более 10 см

***Котенко О.Г., Гриненко А.В., Попов А.О., Коршак А.А., Гусев А.В., Федоров Д.А., Минич А.А., Григорян М.С., Остапишен А.Н., Калита Н.Я., Дячук И.С.***
*Национальный институт хирургии и трансплантологии АМН Украины им. А.А. Шалимова, г. Киев*

**Введение**. Целью данного исследования был анализ результатов хирургического лечения больных гепатоцеллюлярной карциномой диаметром более 10 см.

**Материалы и методы**. В исследование включены 147 больных с ГЦК, которым, в период с января 2003 г. по декабрь 2015 г. выполнены радикальные резекции печени (Таб.1). Пациенты с ГЦК диаметром опухоли 10 и более см (43 чел.) составили группу 1. Группа сравнения (группа 2) состояла из 104 больных с диаметром опухоли менее 10 см.

**Результаты**. Общая выживаемость больных группы 2 (ГЦК<10 см) в течении 3 и 5 лет — 42,1% и 28,5%, была ожидаемо большей по сравнению с больными группы 1 (ГЦК>10 см) — 34,3 и 16,5%. Безрецидивная выживаемость в течение 3 и 5 лет у больных группы 2 и составила 27,4% и 19,3% соответственно. У больных группы 1 она была значимо ниже — 19,2% (3 года) и 9,8% (5 лет) соответственно.

**Заключение**. Активная хирургическая тактика при гепатоцеллюлярной карциноме диаметром более 10 см в сочетании с адекватным отбором и подготовкой больных делают возможным выполнение радикальных оперативных вмешательств с относительно низкой послеоперационной летальностью и позволяют значимо увеличить отдаленную выживаемость больных.

## Хирургия и трансплантация печени в лечении гепатобластомы

***Котенко О.Г., Григорян М.С., Федоров Д.А., Гусев А.В., Гриненко А.В., Попов А.О., Коршак А.А., Остапишен А.Н., Минич А.А.***
*Национальный институт хирургии и трансплантологии им. А.А. Шалимова НАМНУ, г. Киев*

**Введение**. Гепатобластома является наиболее распространенной злокачественной опухолью печени у детей до 5-летнего возраста. Выполнение радикальной операции с полным удалением опухоли является главным принципом мультимодального лечения гепатобластомы. В настоящее время общепризнанным является комбинированный метод лечения, сочетающий проведение полихимиотерапии (ПХТ) и хирургического лечения. Результаты лечения значительно улучшились, благодаря эффективным схемам химиотерапии и инновационным хирургическим технологиям, в том числе трансплантации печени.

**Материалы и методы**. Целью данного исследования было ретроспективно проанализировать наши результаты хирургического лечения гепатобластомы. Нами обобщен опыт хирургического лечения 60 детей с гепатобластомой, оперированных в нашем отделе с 2005 по 2015, в возрасте от 8 месяцев до 5,6 лет (средний возраст — 28 месяцев), в соотношение 3:1 чаще наблюдалось у мальчиков. Пациенты были классифицированы по стадиям по системе PRETEXT, в соответствие с рекомендациями SIOPEL. 3 больных (5%) соответствовали стадии PRETEXT-I, 19 (31,6%) PRETEXT-II, 30 (50%) PRETEXT-III и 8 (13,4%) PRETEXT-IV. 12 пациентам PRETEXT I-II выполнили резекцию печени без предоперационной неоадъювантной ПХТ. 48 (80%) пациентам до операции проводили неоадъювантную ПХТ. 51 (85%) пациенту проводили после хирургического лечения адъювантную ПХТ. Стандарт периоперационного химиотерапевтического лечения : 4 цикла предоперационной химиотерапии с последующим хирургическим лечением и 2 послеоперационных курса химиотерапии ( «PLADO» или «superPLADO»). 8 пациентам с гепатобластомой PRETEXT-IV, с мультифокальным билобарным поражением и опухолевой инвазией в магистральные сосуды печени была проведена трансплантация печени от живого родственного донора. Объем оперативных вмешательств составляет: правосторонняя трисекциоэктомия (n.23), левосторонняя трисекциоэктомия (N.7), правосторонняя гемигепатэктомия (n.9), левосторонняя гемигепатэктомия (n.4), левосторонняя латеральная секциоэктомия (n.3), мезогепатэктомия (n. 1), передняя резекция печени (n.5), трансплантация части печени от живого родственного донора (n.7), трансплантация части печени от живого родственного донора с тотальной панкреатэктомией, спленэктомией, гастродуоденэктомией, мезентерико-кавальным шунтированием, кавапортальной транспозицией (N.1) в случае гепатобластомы с опухолевым тромбозом воротной вены и селезеночной вены.

**Результаты**. Общая 1-, 3- и 5-летняя выживаемость у 52 пациентов после резекции печени и у 8 реципиентов после трансплантации печени составило 90,4%, 82,7%, 71,1% и 100%, 87,5%, 75%, соответственно. Безрецидивная 1-, 3- и 5-летняя выживаемость у 52 пациентов после резекции печени и у 8 реципиентов после трансплантации печени составило 86,5%, 76,9%, 69,2% и 100%, 87,5%, 75%, соответственно. Морбидность и летальность после резекции печени и после трансплантации печени были 17,3% и 12,5%, 9,6% и 0% соответственно. 5 пациентов умерли после общирных резекций печени, ни одного случая с летальным исходом после трансплантации печени по поводу гепатобластомы у нас не было. Медиана наблюдения 3,8 лет (диапазон 1.5-5.3 лет). 42 (70%) пациента без рецидива гепатобластомы в стадии ремиссии и 18 (30%) умерли от прогрессии заболевания.

**Выводы**. Хирургия и трансплантация печени являются основой мультидисциплинарного подхода в лечении гепатобластомы, включающего предоперационную неоадъювантную химиотерапию, хирургическое лечение с полным удалением опухоли и последующую адъювантную химиотерапию. Трансплантация печени является эффективным методом хирургического лечения у детей с нерезектабельной гепатобластомой, показывающий хорошие результаты общей и безрецидивной выживаемости.

## Современные возможности хирургического лечения геаптоцеллюлярной карциномы

***Котенко О.Г., Гриненко А.В., Попов А.О., Коршак А.А., Гусев А.В., Федоров Д.А., Григорян М.С.***

*Национальный институт хирургии и трансплантологии им. А.А. Шалимова, г. Киев*

Особенностью гепатоцеллюлярной карциномы (ГЦК), являются тромбоз или инвазия опухолью воротной вены (ВВ) и нижней полой вены (НПВ), до настоящего времени считающимися абсолютными критериями неоперабельности. Сегодня, благодаря значительному прогрессу в резекционной хирургии печени, использованию трансплантационных технологий данная точка зрения пересматривается.

**Целью** настоящего исследования явилось изучение результатов комбинированных резекций печени, ВВ и НПВ при хирургическом лечении ГЦК.

**Материалы и методы**. В исследование включены 147 больных с ГЦК, которым, в период с января 2002 г. по декабрь 2015 г.выполнены радикальные резекции печени. Пациенты с опухолевым тромбозом ствола, конфлюэнса или долевых ветвей ВВ 1-го порядка (25 больн.) составили группу 1 и с опухолевой инвазией НПВ (16 больн.) составили группу 2. Группа сравнения составила 122 пациента с опухолевым тромбозом ветвей ВВ 2-5 порядка.

**Результаты и их обсуждение**. У больных группы 1 выполнены 15 обширных и 8 расширенных резекций печени в сочетании с резекцией конфлюэнса ВВ. Из предложенных вариантов восстановления портального тракта наиболее часто использовалась портопластика анастомозом конец в конец. У больных группы 2 выполнены 10 обширных и 6 расширенных резекций печени, которые в 7 случаях комбинировались с краевой резекцией и в 9 с резекцией сегмента НПВ. Для реконструкции НПВ применялись различные варианты пластики сегментом аутовены (7) и пластики синтетическим протезом Gore-Tex (9). В группе сравнения выполнены 42 обширных (больше 3 сегментов), 14 расширенных (больше 5 сегментов) резекций и 6 локальных резекций печени (2 сегментов). Характер и количество осложнений были сходными во всех группах. В послеоперационном периоде (до 30 сут.) в группе 1 умерли 2 (9,1%) больных: 1 — тромбоз ВВ, 1 — сепсис, в группе 2 умер 2 (12,5%) больных — печеночная недостаточность, в группе сравнения 5 (8,1%) больных: 2 — печеночная недостаточность, 1 — острые язвы толстой кишки, 2 — инфаркт миокарда. У больных группы 1 тромбоз ВВ развился в 1 случае, у больных группы 2 тромбоз НПВ в 2 случаях.

**Выводы**. Таким образом, комбинированные вмешательства — резекции печени с резекцией и пластикой ВВ или НПВ, позволяют радикально удалить опухоль с приемлемой смертностью, частотой осложнений и отдаленной выживаемостью.

## Агрессивная тактика хирургического лечения перихилярной холангиокарциномы с инвазией в воротную вену

***Котенко О.Г., Попов А.О., Калита Н.Я., Гриненко А.В., Гусев А.В., Коршак А.А., Федоров Д.А., Григорян М.С., Остапишен А.А.***

*Национальный Институт Хирургии и Трансплантологии им. А.А.Шалимова, г. Киев*

**Введение**. Перихилярная холангиокарцинома — редкий вид злокачественных новообразований и составляет 3-7 случаев на 100000 населения. Хирургический метод является единственным радикальным способом лечения, позволяющим улучшить отдаленные результаты выживаемости. Не смотря на существенный прогресс в диагностике, внедрению инновационных технологий предоперационной подготовки, современным методам трансекции паренхимы и трансплантации печени, результаты хирургического лечения остаются неудовлетворительными. Особую сложность представляют случаи с опухолевой инвазией воротной вены и печеночной артерии.

**Целью** настоящего исследования явилось изучение результатов хирургического лечения пациентов с перихилярной холангиокарциномой с инвазией в магистральные сосуды.

**Материалы и методы**. С 2002 по 2016 г.г. в отделении трансплантации и хирургии печени произведены обширные и расширенные резекции печени 177 больным с злокачественными опухолями конфлюенса желчных протоков.

**Результаты и их обсуждение**. Резекции печени выполнены 177 пациентам с холангиокарциномой конфлюенса желчных протоков. Средний возраст составлял 60±12 лет.

Для установления характера поражения билиарного дерева использовали анатомическую классификацию перихилярной холангиокарциномы Bismuth–Corlette. Во всех случаях предоперационно выполнялась декомпрессия желчных протоков путем чрезкожно чрезпеченочного дренирования или стентирования желчных протоков. Критерием адекватности билиарной декомпрессии служило снижение уровня билирубина сыворотки крови менее 50 мкмоль/л., и отсутствие клиники сегментарного холангита. Из 177 больных в 94 случаях выполнили резекцию воротной вены с последующей реконструкцией. У 8 больных произведена гепатодуоденолигаментэктомия с одномоментной резекцией и реконструкцией воротной вены и печеночной артерии. В одном случае выполнена левосторонняя гемигепатэктомия с тотальной каудальной лобэктомией комбинации с гепатодуоденолигаментэктомией и артерилизацией портального кровотока. В 4х случаях резекция печени дополнена панкреатодуоденальной резекцией. 1, 3 и 5ти летняя выживаемость в группе пациентов с резекцией воротной вены составила 77,8%, 66,7% и 39% соответственно.

**Выводы**. Агрессивная тактика хирургического лечения перихилярной холангиокарциномы обеспечивает максимальную радикальность, позволяет увеличить резектабельность при опухолевой инвазии воротной вены и печеночной артерии с приемлемой летальностью и отдаленной выживаемостью.

## Сочетание радиочастотной аблации и регионарной химиотерапии в лечении первичного и метастатического рака печени

*[2]Лукьянчук О.В., [1]Биленко А.А., [1]Загороднюк О.Н., [1]Машуков А.А., [2]Рациборский Д.В.*

*[1]Одесский национальный медицинский университет*

*[2]КУ Одесский областной онкологический диспансер*

**Введение**. По литературным данным после РЧТА частота полного некроза опухолей достигает 48–95%, а безрецидивный период составляет12-24 месяца у 64-71% пациентов. При опухолях размерами до 3см частота 3-летнего выживания достигает 60%, а через 5-летняя выживаемость 30%. При метастазах полный некроз достигнут в 52-93% случаев, а в 11-52% пациенты не имели признаков рецидива опухоли через 9-18 месяцев. Результаты локальной деструкции значительно выше при метастазах диаметром менее 2,5см (3-х летняя выживаемость 78%), в то время как при очагах поражения более 4 см эти показатели находятся на уровне 32%.

**Целью** настоящего исследования было выявление эффективности сочетания регионарной внутриартериальной химиотерапии и локальной термической деструкции в комплексном лечении злокачественных опухолей брюшной полости.

**Материалы и методы**. В период 2011-2015гг сочетание методик регионарной внутриартериальной химиотерапии и локальной радиочастотной абляции применено у 21 больных. Все опухоли были морфологически верифицированы. С помощью радиочастотного аппарата RITA Medical создавалась сферическая зона некроза (аблации) до 5 см в диаметре в ходе однократной апликации. Контроль позиционирования иглы в опухолевом очаге во время операции осуществлялся с помощью УЗИ со стерилизующимся интраоперационным датчиком. Для выполнения селективной катетеризации ветвей чревного ствола при ВАПХТ использовались катетеры типа «Cobra» и «Judkins right» размером 5F или 6F фирмы "Cordis" (США). Пациентам была выполнена химиоэмболизация собственной печеночной артерии смесью липиодола с 100 мг цисплатина и 1 г 5-фторурацила. Периодичность введения составляла через месяц, затем через каждые 3-4 месяца по мере прогрессирования заболевания.

**Полученные результаты**. Все пациенты достаточно хорошо перенесли курсы терапии. Непосредственные и ближайшие осложнения после проведения химиотерапии соответствовали 0-1 баллам по шкале ВОЗ. Отсроченных побочных эффектов терапии не было. Критериями проведения второго и последующих курсов лечения являлись данные ультразвукового исследования, компьютерной томографии и выраженность клинической симптоматики. Эффективность применения РЧТА и регионарной химиотерапии у этих пациентов можно оценить как стабилизацию процесса.

**Вывод**. Применение сочетания ВАПХТ с РЧТА не сопровождается увеличением частоты побочных эффектов и является обнадеживающей опцией для больных злокачественными опухолями печени.

## Визначення проліферативної активності колоректальних неоплазій товстої кишки

*Нагорна Д.М., Курик О.Г., Баздирєв В.В.*

*Національний медичний університет ім. О.О. Богомольця, м. Київ*

*Державна Наукова Установа «Науково-практичний центр профілактичної і клінічної медицини» Державного Управління Справами, м. Київ*

*Медичний центр «Універсальна клініка «Оберіг», м. Київ*

**Вступ**. Поверхневі колоретальні неоплазії, в першу чергу аденоми товстої кишки, відрізняються схильністю до малігнізації. Передраковий характер їх не викликає сумнівів. Гіперпластичні поліпи донедавна відносили до таких, що не мають неопластичного потенціалу, однак сьогодні їх відносять до групи зубчастих утворень, які розглядають як передракові утворення з альтернативним шляхом колоректального канцерогенеза. У зв'язку з високим ризиком злоякісної трансформації аденом рання діагностика і своєчасне лікування є частиною заходів щодо зниження захворюваності на рак товстої кишки.

Для оцінки потенціалу малігнізації колоректальних неоплазій доцільно визначати показники проліферативної активності, зокрема маркер Кі-67.

**Мета** — визначити рівень експресії маркера Кі67 у папілярно-тубулярних, зубчастих аденомах і гіперпластичних поліпах товстої кишки.

**Матеріал і методи**. Досліджено 20 папілярно-тубулярних ,20 зубчастих аденом і5 гіперпластичних поліпів товстої кишки, видалених під час колоноскопії на базі Медичного центру «Універсальна клініка «Оберіг», Київ. Проведено імуногістохімічне визначення маркера проліферативної активності Кі-67 (DAKO, SP6). Оцінку експресії Кі-67 проводили шляхом підрахунку відсотка зафарбованих ядер на 300 клітин при збільшенні мікроскопа х400.

**Результати та їх обговорення**. В папілярно-тубулярних аденомах середній індекс Кі-67 (кількість позитивно забарвлених клітин) склав 14,8±0,62%. В зубчастих аденомах інтенсивність проліферації була меншою, індекс проліферації становив 6,4±0,75% ($p<0,05$). Позитивно зафарбовані ядра епітеліальних клітин були виявлені переважно у верхній третині крипт. В гіперпластичних поліпах інтенсивність проліферації була значно меншою у порівнянні з аденомами — 3,8±0,64% ($p<0,05$).

**Висновки**. Проліферативна активність епітелію колоректальних аденом є вірогідно вищою у порівнянії з гіперпластичними поліпами. Проліферативна активність також є вірогідно вищою у папілярно-тубулярних аденом у порівнянні із зубчастими, отже у папілярно-тубулярнрх аденом вищий потенціал малігнізації.

## Порівняння виживання хворих, які перенесли комбіновані оперативні втручання з приводу раку шлунка

*Олійник Ю. Ю.*

*Львівський національний медичний університет імені Данила Галицького*

Досліджено середню тривалість життя, а також 3 і 5-річну виживаність пацієнтів із місцево-поширеним раком шлунка (РШ) після комбінованих операційних втручань (КОВ), встановлено залежність їх від статі, віку, виду та обсягу операційних втручань. Комбінованими вважали такі, в яких основний тип операції (субтотальна резекція шлунка чи гастректомія) поєднувався з резекцією або видаленням інших (суміжних) органів en bloc. Залежно від критеріїв JGCA було виконано субтотальну дистальну резекцію шлунка (СДРШ), субтотальну проксимальну резекцію шлунка (СПРШ) чи гастректомію (ГЕ). Додаткова органна резекція була виконана для сприяння необхідному обсягу лімфодисекції і досягнення ступеня радикалізму R0. Досліджувана група складалася з 1114 пацієнтів, з них 804 чоловіків і 310 жінок (співвідношення 2,6:1). ГЕ виконано 719, СДРШ — 240, СПРШ — 155 (співвідношення 4,6:1,5:1). Суттєвої відмінності між середньою тривалістю життя чоловіків і жінок, яким виконані комбіновані гастректомії, не виявлено ($p>0,1$). Натомість виявлена різниця між середньою тривалістю життя чоловіків і жінок, яким виконані комбіновані гастректомії і субтотальні резекції ($p<0,001$). 3 і 5-річна виживаність після комбінованих гастректомій становила відповідно 16,7% і 10,1%, а після комбінованих субтотальних резекцій шлунка — 29,6% і 24,2%. Різниця між 3 і 5-річною виживаністю хворих чоловічої і жіночої статі після комбінованих субтотальних резекцій шлунка була статистично достовірною ($p=0,032$). Висновки. Комбіновані операційні втручання з приводу місцево-поширеного РШ переважно виконуються в осіб стар-

шого віку, переважно чоловіків. Це слід враховувати з огляду на сучасну тенденцію до збільшення об'єму операційних втручань, а також розширення показів до їх виконання. Отримані нами результати щодо середньої тривалості життя, а також 3 і 5-річної виживаності свідчать про доцільність виконання КОВ з метою розширення та оптимізації хірургічних можливостей радикального лікування хворих на місцево-поширений рак шлунка

## Особенности ангиографической картины опухолевых кровотечений из нижних отделов желудочно-кишечного тракта

***Пилюгин Д.А., Авдосьев Ю.В., Дудниченко А.С.***

*Харьковская медицинская академия последипломного образования, г. Харьков*

**Введение**. Одной из основных причин кровотечений из нижних отделов желудочно-кишечного тракта (ЖКТ) являются злокачественные опухоли прямой кишки и ректо-сигмоидного отдела толстой кишки. Ангиографическая картина при наличии опухоли имеет ряд закономерностей, которые позволяют убедиться в правильности выбранного метода вмешательства.

**Материалы и методы**. Приведены результаты обследования 26 больных, госпитализированных по поводу острого кишечного кровотечения (ОКК) II-III степени из опухоли прямой кишки и ректосигмоидного отдела толстой кишки. Мужчин — 12, женщин — 14, в возрасте от 36 до 85 лет (средний возраст — 61,7±10,4 лет).

**Результаты и обсуждение**. Всем больным была проведена ангиография с целью визуализации источника кровотечения. Прямыми признаками продолжающегося кровотечения, в артериальную фазу ангиографии были: экстравазация контрастного вещества — у 20 (77%) больных, в паренхиматозную фазу — интенсивное пропитывание контрастом стенки кишки — у 16 (61%) больных.

Гиперваскуляризация сосудистого рисунка была выявлена у 14 (53%) больных, симптом «лужиц» (скопление пятен контрастного вещества в деформированных сосудах опухоли) — у 11 (42%) больных, ускоренный венозный отток — у 6 (23%) больных.

Результативность ангиографии в определении источника кровотечения находилась на уровне 90%.

Вторым этапом было проведено эндоваскулярное вмешательство с достижением стабильного гемостаза в 92% случаев. Два случая неудачи были связаны с наличием крупных распадающихся опухолей.

**Выводы**. Использование ангиографии в диагностике кровотечений опухолевого генеза из нижних отделов ЖКТ позволяет существенно ускорить поиск источника кровотечения и определить его анатомо-топографические взаимодействия с окружающими структурами. С помощью эндоваскулярного доступа удается достичь надежного гемостаза в 90% случаев без применения оперативного вмешательства и эндоскопического инструментария.

## Ефект застосування електрозварювання в онкології

***Подпрятов С.Є., Подпрятов С.С., Гичка С.Г., Маринський Г.С., Чернець О.В., Ткаченко В.А., Іваха В.В., Салата В.В., Бєлоусов І.О., Бойко К.О.***

*Київський міський центр електрозварювальної хірургії та новітніх технологій*
*Інститут електрозварювання імені Є.О.Патона НАН України, м. Київ*
*Київська міська клінічна лікарня № 1*

**Мета**. Оцінити ефективність виконання оперативних втручань з приводу пухлин органів черевної порожнини та малого тазу з використанням електрозварювання (ЕЗ) біологічних тканин.

**Матеріали та методи**. Проведений аналіз результатів виконання 49 операцій. Розмір пухлини оцінений як T1-2 в 5 спостереженнях, як T3 — в 31, як T4 — в 13. Використовували хірургічний електрозварювальний апарат ЕКВЗ-300 Патонмед™.

**Результати**. Мобілізацію пухлини та уражених органів здійснювали за допомогою одного інструменту. Режим різання найефективніший для розділення щільної або жирової тканини. Для розділення м'язів, брижі кишки, паренхіми органів, перекриття судин діаметром до 4 мм включно використовували режим ручного керування ЕЗ, для перекриття судин більшого діаметру — режим автоматичного ЕЗ. Наявність сухого операційного поля створювала можливість візуального контролю кожного накладання електрозварювального затискача. Відсутність необхідності зміни інструментів та перев'язування судин зумовлювала динамічність виконання мобілізації, сприяла зосередженню хірурга.

При використанні ЕЗ розділяли тканин по лінії візуально наміченої межі навіть при тісному приляганні пухлини до великої судини в умовах пострадіаційного склерозу (9 спостережень) або гнійно-запальної інфільтрації (4). Поранень судин не відбулося. В усіх спостереженнях лімфаденектомія виконана в запланованому обсязі без пошкодження лімфатичних вузлів.

В прилеглих до лінії розділення тканинах відмічене утворення коагуляційної псевдокапсули, в перифокальних кровоносних та лімфатичних судинах виникнення коагуляції і тромбозу, що є механізмами інтраопераційної абластичності.

Після операції в тканинах операційного поля відмічена асептична запальна реакція тривалістю до 6 тижнів, новоутворення кровоносних судин, що перспективне для ефективності адьювантної хіміотерапії. Рецидив росту пухлини по лінії електрозварювання не спостерігали.

**Висновок**. Застосування ЕЗ навіть за інфільтрації або склерозу оточуючих тканин надає можливість здійснити анатомічну чи позаанатомічну мобілізацію пухлини одночасно запобігаючи її імплантації та дисемінації, з підвищенням місцевої реактивності, покращенням умов хіміотерапії.

## Роль мікросателітної нестабільності при визначенні прогнозу та виборі тактики лікування колоректального раку

***[1]Саволюк С.І., [1]Потапов О.А., [2]Махмудов Д.Е., [1]Глаголєва А.Ю.***

*[1]НМАПО ім. П.Л.Шупика, м. Київ*
*[2]Національний інститут раку, м. Київ*

**Вступ**. Останнім часом у лікуванні онкологічної патології відмічається тенденція до індивідуалізованого підходу на основі молекулярного профілю. Через особливий набір генетичних та епігеномних змін та фенотипові відмінності у молекулярній класифікації колоректального раку (КРР) від вересня 2015 р. пухлини з мікросателітною нестабільністю (МСН) виділені в окремий тип. Результати ряду досліджень демонструють кращі показники загальної та безрецидивної виживаності пацієнтів зі спорадичними МСН-пухлинами, а також резистентність до лікування 5-фторурацилом та сумнівну чутливість до лікування оксаліплатином та іринотеканом. У рекомендаціях NCCN в. 2.2016 введено обов'язкове визначення мікросателітного статусу для II та IV стадій спорадичного КРР і скринінгу на синдром Лінча та рекомендовано не призначати ад'ювантну хіміотерапію (АХТ) у стадії T3N0M0 у випадку МСН-пухлин. Однак результати останніх рандомізованих досліджень спростовують тезу щодо хіміонечутливості МСН-пухлин і ставлять під сумнів самостійну роль мікросателітного статусу як предиктора відповіді на лікування.

**Мета**. Проаналізувати прогностичну та предиктивну роль мікросателітної нестабільності при виборі стратегії лікування КРР

**Матеріали та методи**. Дані рандомізованих когортних досліджень та мета-аналізи.

**Результати**. Оскільки ефект від АХТ при мікросателітно нестабільних пухлинах досі залишається дискутабельним, враховуючи протиріччя даних проведених на сьогодні досліджень, немає достовірних доказів, щоб однозначно стверджувати, що МСН-пухлини резистентні до лікування певними хіміотерапевтичними препаратами.

**Висновки**. Зважаючи на результати останніх системних оглядів та мета-аналізів рандомізованих досліджень, МСН достовірно корелює з кращим прогнозом, але вона навряд чи може виступати самостійним критерієм резистентності до препаратів АХТ; враховуючи наявність значної кількості механізмів інактивації цитотоксичних препаратів, навряд чи можливо буде відтворити повноцінну картину міжмолекулярних взаємодій в кожній окремій клітині, спираючись лише на МСН-статус.

## Сучасні методи оперативного лікування доброякісних та ретельно відібраних малігнізованих новоутвореннях прямої кишки

***[1]Саволюк С.І., [1]Потапов О.А., [2]Махмудов Д.Е.***

*[1]НМАПО ім. П.Л.Шупика, м. Київ*

*[2]Національний інститут раку, м. Київ*

**Вступ**. Трансформація аденоми в карциному підтверджена багатьма обсерваційними популяційними дослідженнями, багаторічним клінічним досвідом, патоморфологічним аналізом та дослідженнями в галузі генетики та молекулярної біології.

Пряма кишка анатомічно являє собою орган, що має досить обмежений простір та погану візуалізацію при звичайному трансанальному доступі, із допомогою ректальних дзеркал, а також обмеженість можливостей для маніпуляції стандартними хірургічними інструментами. Саме тому розробка та вибір вірного способу мініінвазивного лікування як доброякісних, так і обраних злоякісних новоутворень прямої кишки є важливою проблемою сучасної хірургії та онкоколопроктології.

Згідно із NCCN рекомендаціями версії 1.2016 в розділі «хірургічне лікування» трансанальна ексцизія є опцією для ретельно відібраних ранніх злоякісних неоплазій прямої кишки T1, N0. Розмір утворення має бути меншим за 3 см, з гістологічною верифікацією G1 або G2, краніальний полюс яких знаходиться на 8 см від зовнішнього краю анального каналу, та займають менше 30% від просвіту, та при відсутності доведеного метастазування) у лімфатичні вузли (залучення лімфатичних вузлів) — можуть бути розглянуті для виконання трансанальних ексцизій, тільки у випадку негативних країв резекції.

У порівнянні з класичним трансанальним видаленням новоутворень прямої кишки, Трансанальна Ендоскопічна Мікрохірургія (ТЕМ) дає можливість якіснішої ексцизії, нижчий рівень локальних рецидивів, та кращу виживаність у пацієнтів із першою стадією злоякісних новоутворень прямої кишки. При довготривалому спостереженні ТЕМ зарекомендувала себе як безпечна та ефективна методика, з рівнем ускладнень на рівні трансанальних ексцизій, та значно нижчим, ніж при виборі «великих» трансабдомінальних втручань.

І хоча ТЕМ була винайдена у 80-х роках минулого століття, вона не знайшла гідного поширення серед колоректальних хірургів. Причиною цього є, в першу чергу, тривала крива навчання, а також значна ціна обладнання. Однак у 2009 році була виконана перша трансанальна мінімальноінвазивна операція із використанням порту єдиного доступу та звичайного лапароскопічного обладнання, що значно розширило можливості виконання такого типу оперативних втручань.

**Мета**. Покращити результати хірургічного лікування хворих на доброякісні та ретельно відібрані малігнізовані новоутворення прямої кишки.

**Висновки**. Перевагою мінімальноінвазивних оперативних втручань із використанням гнучких платформ полягає у дизайні пристрою, що забезпечує доступ. Ригідний проктоскоп, що використовується при ТЕМ обмежує ступінь свободи руху інструментів, а також може бути причиною незадовільних функціональних результатів. Тому існує нагайна потреба у вивченні сучасних можливостей для виконання локальних ексцизій з використанням сучасних мініінвазивних платформ.

## Пути снижения частоты несостоятельности анастомоза при операции Осава-Гарлока

***Сенников И.А.***

*Харьковский национальный медицинский университет*

Ведущим способом лечения рака нижнегрудного отдела пищевода и кардиального отдела желудка. При этом хоть и не самым частым осложнением, но как правило фатальным остается несостоятельность анастомоза.

Нами обследовано 204 больных раком дистального отдела пищевода и раком кардиального отдела желудка, которым была выполнена операция Осава-Гарлока за период с 1984 по 2015 год. Средний возраст больных составил 61,4 лет. Рак нижней трети пищевода был у 21,8%, кардии — у 62,8% и проксимального отдела желудка с переходом на пищевод — у 15,4%. Распределение по стадиям: T2-3N0M0 -90,6%; T4N0-1M0 -9,4%. У 28,4% больных объем операции расширялся до комбинированного, включая спленэктомию, резекцию хвоста поджелудочной железы, ножек диафрагмы, сегментов печени и др. У 8,1% — выполнена гастрэктомия с резекцией нижнегрудного отдела пищевода..

Центральным звеном операции Осава-Гарлока мы считаем формирование пищеводно-желудочного анастомоза. Оптимальные условия его заживления зависит от следующих факторов:

1) Хорошее кровоснабжение анастомоза и культи желудка.
2) Отказ от тракции зажимом остающейся части пищевода.
3) Отсутствие натяжения сшиваемых органов.
4) Полный отказ от фиксирующих швов и от применения сшивающих аппаратов.
5) Количество наложенных по окружности швов не более 8-10.

Анализ развившихся осложнений проведен за три периода: с 1984 по 1994, с 1995 по 2005г и с 2006 по 2015. При сравнении результатов за указанные периоды отмечается существенное снижение количества несостоятельности швов пищеводно-желудочного анастомоза с 15,3 до 3,1% за первые и второй периоды. Причем за последний период (2006-2015) на 96 операций не отмечено ни одного случая несостоятельности. Незначительно возросло число случаев послеоперационных пневмоний. (с 7 (12%) до 9 (14%), отмечается рост частоты нарушений сердечного ритма с 17% до 23,4%.

Соблюдение вышеуказанных требований способствовало снижению частоты несостоятельности анастомозов с 15,3 до 3% и послеоперационной летальности с 17 до 4.7%. С 2006 г. летальных исходов не наблюдалось.

## Інформаційні технології в розробці нових способів езофагоєюностомій

***Сенютович Р.В., Іващук О.І., Бодяка В.Ю., Малишевський І.О., Шумко Б.І.***

*ВДНЗ України «Буковинський державний медичний університет», м. Чернівці*

**Вступ**. Проблема удосконалення існуючих способів езофагоєюноанастомозів є актуальною.

В окремих клініках України досягнуті справді блискучі результати гастректомій, недостатність езофагоєюноанастомозів спостерігалась менше ніж в одному відсотку випадків.Однак є далеко не такі оптимістичні дані.

**Мета дослідження** — розробка пошукової системи для створення нових варіантів ручних езофагоеюноанастомозів на основі інформаційного аналізу існуючих способів з'єднань.

**Матеріал і методи**. Об'єктом дослідження були описи наявних способів езофагоєюностомій (всього 98 методик).

Інформаційний аналіз полягав у розподілі кожної із груп езофагоєюноанастомозів на так звані первинні елементи, під якими ми розуміємо складові частини певного етапу операції, що включають анатомічні (з'єднуванні органи), часові аспекти та способи накладання швів, тощо.

**Результати дослідження та їх обговорення**. При використанні запропонованого нами підходу до розробки нових типів езофагоєюноанастомозів було винайдено близько сімнадцяти нових варіантів співгирл, які безумовно представляють клінічний інтерес, та ряд інших співгирл, що не описані в наявній літературі і застосування яких спірне. Наводимо схему операції езофагоєюностомії з брижово-діафрагмальною фіксацією.

Етапи операції. Між брижою тонкої кишки та діафрагмою, далі діафрагмою (стравохідне кільце — обидві ніжки діафрагми) та тонкою кишкою накладаються провізорні фіксуючо-анастомотичні вузлові шви. Далі накладається ряд наскрізних швів між стравоходом та петлею тонкої кишки, (анастомоз кінець в бік). Наступним кроком накладання передніх діафрагмально-кишкових фіксуючоанастоматичних швів. На закінчення накладання передніх брижоводіафрагмальних швів.

**Висновки**.

1. Застосування розроблених нами таблиць так званих первинних елементів стравохідно-кишкових зчленувань полегшує їх систематизацію і пошук нових методик операцій.

2. Деякі знайдені методи заслуговують на подальше експериментальне та клінічне вивчення.

## Мультимодальная программа ускоренного восстановления при панкреатодуоденальной резекции

***Скумс А.В., Мазур А.П., Сердюк В.П., Ганжа В.А., Шеламова Р.А.***

*ГУ «Национальный институт хирургии и трансплантологии им. А.А. Шалимова», г. Киев*

**Цель исследования**. Оценка эффективности мультимодальной программы ускоренного восстановления на течение раннего послеоперационного периода у пациентов после панкреатодуоденальной резекции (ПДР).

**Материалы и методы**. Проведен сравнительный анализ ближайших послеоперационных результатов двух групп больных с опухолями головки поджелудочной железы и периампуллярной зоны, которым была выполнена ПДР, за период с января 2014 по февраль 2016 гг.. В I группу включены пациенты (n=21), периоперационное ведение которых проводилось по усовершенствованной программе ускоренного восстановления, во II — по традиционному методу (n=30). Объем ПДР был стандартным, реконструктивный этап состоял в последовательном формировании панкреатико-, гепатико- и гастроэнтероанастомоза на одной кишечной петле. В I группе пациентов операцию дополняли микроеюностомией, парентеральное питание не применялось. Все оперативные вмешательства выполнены одной хирургической бригадой.

**Результаты**. Летальных исходов в обеих группах больных не было. Среднее время пребывания в стационаре после операции по программе ускоренного восстановления достоверно сократилось более чем в 2 раза (8,5±2,5 и 21,8±5,2 суток соответственно, $p<0,05$). Количество осложнений в I группе было существенно меньше по сравнению со II (29,4% и 47%; $p<0,05$). Отмечено уменьшение частоты формирования панкреатической фистулы (12,5% и 17,5%, $p<0,05$), гастростаза (14.4% и 21%, $p<0,05$),) и инфекционных осложнений (2,5% и 8,5%, $p<0,05$).

**Выводы**. Периоперационное ведение пациентов при панкреатодуоденальной резекции по программе ускоренного восстановления позволяет достоверно уменьшить время пребывания пациентов в стационаре и снизить количество послеоперационных осложнений.

## Досвід виконання інтрасфінктерної резекції прямої кишки лікуванні раку прямої кишки

***Сорокін Б.В., Пироговський В.Ю., Мясоєдов С.Д., Задорожній С.П., Тараненко А.О., Злобенець С.О., Плем'яник С.В., Мурга П.Ю. ,Гречана У.І., Ноєс А. Дж., Луценко Д.В.***

*Київська обласна клінічна лікарня, м. Київ*

*НМАПО ім. П.Л.Шупика, м. Київ*

Лікування хворих на рак нижньоампулярного відділу прямої кишки залишається дискутабельним. Підозра на інвазію у внутрішній сфінктер є показанням до виконання інтрасфінктерних резекцій. Функціональні результати таких операцій є контраверсійними.

**Матеріали та методи**. Приводимо результати лікування у 29 хворих раком прямої кишки T2-3N0-1M0-1 із залученням в процес внутрішнього сфінктера. Хворим з II та III стадіями захворювання проводилось комбіноване лікування з використанням дистанційної променевої терапії СВД 45-50 Грей з радіомодифікацією кселодою (850 мг/м2). Операція виконувалася після морфологічної веріфікації пухлини, ТРУЗД, КТ ОМТ, ректороманоскопії, відеоколоноскопії, корекції супутньої патології. Хворим виконано інтрасфінктерну резекцію прямої кишки із формуванням апаратного кутанеоколоанастомозу за розробленою в клініці методикою.

**Результати**. Середня відстань від зубчастої лінії складала 1-1,5см. За класифікацією TNM: T2N0M0 -1(%), T3N0M0 — 22(%), T3N1M1- 6(%). Серед них чоловіків -18(%), жінок 11(%). Середній вік хворих складав 55,4 років. Середнє перебування хворих на ліжку 10 діб. В післяопераційному періоді у 2 хворих спостерігався частковий некроз анастомозу, який ліквідовано консервативно. Летальних випадків не спостерігалося. Термін спостерігання за хворими складав від 22 до 28 міс. За даний період спостереження локальних рецидивів не виявлено. Дворічна безрецидивна виживанність складала 95%. При аналізі функціональних показників за шкалою FIQL визначалася тенденція до покращення показників анальної континенції у середньому через 1,5-2 роки після операції (зменшення частоти дефекації, відчуття неповного спорожнення).

**Висновок**. За нашими даними, інтрасфінктерні резекції у хворих на РПК є ефективними хірургічними втручаннями, які в комбінованому лікуванні показують задовільний радикалізм та функціональні результати.

## Капсульна ендоскопія для діагностики пухлин та передракових захворювань тонкої кишки

***Сорокін Б.В., Пироговський В.Ю., Мясоєдов С.Д., Задорожній С.П., Тараненко А.О., Злобенець С.О., Плем'яник С.В., Мурга П.Ю., Гречана У.І., Ноєс А. Дж.***

*Київська обласна клінічна лікарня НМАПО ім. П.Л.Шупика, м. Київ*

**Вступ**. Тонка кишка є рідкісною локалізацією пухлин. Хвороба Крона, целіакія, сімейний аденоматозний поліпоз є найбільш частими факторами ризику розвитку тонкокишкових неоплазій. Як правило, діагноз часто ставлять на більш пізніх стадіях, що значно погіршує прогноз у цих пацієнтів.

**Матеріали і методи**. В період з травня 2011 року по жовтень 2015 року обстежили 450 пацієнтів з використанням ендоскопічної капсули ОМОМ. Із загальної кількості обстежених 15 пацієнтів страждали від хвороби Крона більше 10 років, 4 виконана резекція стриктури тонкої кишки, 3 хворіли на целіакію більше 10 років, у 1 пацієнта був раніше діагностований синдром Пейтца-Єгерса, в 1 пацієнтки був рак яєчників, 2 пройшли променеву терапію з приводу раку шийки матки. Кровотеча була у 5 пацієнтів. Всі пацієнти мали больовий синдром, анемію різного ступеня тяжкості і диспепсії.

**Результати**. Пухлину тонкої кишки було виявлено у 6 пацієнтів. У 5 випадках пухлина локалізувалася в голодній, в 1- в здухвинній кишці. 1 пацієнт мав довгу історію хвороби Крона. У двох інших таких хворих виявлено диспластичні зміни. У хворої з раком яєчників були виявлені метастатичні ураження тонкої кишки. У 4 пацієнтів пухлина була виявлена в непошкодженій слизовій оболонці. У пацієнтів з хворобою Крона, які перенесли резекцію тонкої кишки, були знайдені диспластичні зміни. У 1 пацієнта з целіакією ідентифіковано ділянку дисплазії. У пацієнта з синдромом Пейтца-Єгерса виявлені множинні поліпи тонкої кишки, рекомендовано контрольну капсульну ендоскопію через 3 роки.

**Висновок**. Капсульна ендоскопія відіграє важливу роль в алгоритмі діагностичного обстеження хворих з підозрою на пухлини і передракові захворювання тонкої кишки. Капсульна ендоскопія може бути використана для ранньої діагностики цих патологічних станів, що поліпшує прогноз для таких пацієнтів.

## Ендоскопічна підслизова дисекція (ЕПД) і трансанальна ендоскопічна мікрохірургія (ТЕМ) для лікування раннього раку прямої кишки і великих війчастих пухлин

***Сорокін Б.В., Пироговський В.Ю., Мясоєдов С.Д., Задорожній С.П., Тараненко А.О., Злобенець С.О., Плем'яник С.В., Мурга П.Ю., Гречана У.І., Носс А. Дж.***

*Київська обласна клінічна лікарня НМАПО ім. П.Л.Шупика, м. Київ*

**Вступ**. Ендоскопічна підслизова дисекція (ЕПД) і трансанальна ендоскопічна мікрохірургія (ТЕМ) є малоінвазивними процедурами, які можуть бути використані для лікування раннього раку прямої кишки і великих війчастих пухлин.

**Методи**. У період з березня 2007 по жовтень 2015 року в Київській клінічній обласній лікарні, було проліковано 209 пацієнтів з ранньою стадією раку прямої кишки та великими війчастими пухлинами за допомогою ЕПД (105), або ТЕМ (104). Дані були проаналізовані ретроспективно за даними історій хвороб, за показниками радикальності резекції, місцевого рецидиву, ускладнень, гістологічної діагностики, тривалості процедури та перебування в стаціонарі.

**Результати**. Радикальну резекцію з вільними краями виконано у 81,8% пацієнтів в групі ЕПД і 94,6% пацієнтів в групі ТЕМ (p = 0,15). Середній розмір пухлини був 54,8±57,9 мм в групі ЕПД і 43,9±30,7 мм в групі ТЕМ (p=0,12). Середній час процедури становив 25±13,8 хв в групі ESD і 35±13,4 хв в ТЕМ-групі (p=0,17). Середня тривалість госпіталізації склала 2,3±1,3 днів в групі ЕПД і 4,5±1,4 дня в групі ТЕМ (p=0,24). Два пацієнти в ТЕМ-групі (2,08%) і один пацієнт в групі ESD (0,95%) мали місцевий рецидив. Всім трьом пацієнтам був показаний курс променевої терапії з приводу рецидиву пухлини, один з пацієнтів відмовився від повторної операції.

**Висновок**. Ендоскопічна підслизова дисекція і трансанальна ендоскопічна мікрохірургія є безпечними та ефективними для лікування раннього раку прямої кишки.

## Реконструктивно-восстановительные операции у больных, перенесших первичные операции по поводу осложненного коло-ректального рака

***Терзийский М.В., Высоцкий О.В., Антонов Е.А., Бабенко А.К.***

*Николаевский областной онкологический диспансер*

**Цель** — изучить оптимальные сроки выполнения и типы реконструктивно-восстановительных операций у больных, перенесших первичные операции по поводу осложненного коло-ректального рака.

**Методы исследования** — проанализировано 59 случаев восстановительных операций при раке толстого кишечника после первичных обструктивных резекций толстой кишки по Гартману за 6 лет (2010 — 2015г.г.), выполненных в Николаевском областном онкологическом диспансере. Мужчин — 25 (42%), женщин — 34 (58%). По локализации первичной опухоли: 50 (58%) — сигмовидная кишка; 4 (7%) — нисходящая кишка; 3 (5%) — поперечно-ободочная кишка; 2 (3%) — селезеночный угол. Распределение по стадии процесса: I — 2 (3%); II — 40 (73%); III — 11 (21%); IV — 2 (3%). По морфологической структуре: аденокарцинома у 55 больных (93%), воспалительная опухоль у 4 (7%).

**Результаты** — реконструктивно-восстановительные операции проводили в сроки от 3 до 7 мес. Через 3 мес — 18 (30%), через 4 мес — 15 (25%), через 5 мес — 12 (21%), через 6 мес — 8 (14%) и через 7 мес — 6 (10%).

Больные в предоперационном периоде проходили обязательное обследование для исключения рецидива опухоли и метастатического поражения — УЗИ органов брюшной полости, забрюшинного пространства и малого таза; рентген исследование культи прямой кишки; фиброколоноскопию; имуноферментный анализ крови на РЭА.

Подготовка кишечника заключалась в механической очистке приводящей кишки и культи прямой кишки.

Операции выполнялись внутрибрюшным доступом, под интубационным наркозом. После ревизии органов брюшной полости определяли длину культи кишки, после чего определяли тип операции. Выполнено наложение сигмо-сигмоанастомоза у 32 больных (54%), сигмо-ректоанастомоза у 15 больных (25%), трансверзо-сигмоанастомоза у 12 больных (21%). В нашей клинике в 75% случаев мы выполняли наложение термино-латерального погружного анастомоза по Витебскому. Данный анастомоз обеспечивает безупречную надежость. Не было отмечено ни одного случая несостоятельности анастомоза. Послеоперационной летальности не было. В 2000 годы при выполнении реконструктивно-восстановительных операций с целью декомпрессии анастомоза выполнялось наложение разгрузочной цекостомы. Процент цекостом составлял около 70%. За период 2010 — 2015г. выполнено наложение 5 цекостом, что составило 8%.

**Выводы**.

1. Считаем оптимальными сроками выполнения реконструктивно-восстановительных операций 3-5мес;
2. Наиболее оптимальным анастомозом является термино-латеральный погружной по Витебскому;
3. Реконструктивно — восстановительные операции необходимо выполнять для улучшения качества жизни пациентов, оперированных по поводу колоректального рака.

## Досвід виконання трансвагінальних гібридних NOTES технологій при лапароскопічних передніх резекціях прямої кишки

***Уманець О.І., Оссовський О.В., Нечай В.С., Палієнко Р.К., Давидчук Д.С., Біба О.П.***

*НВМКЦ «ГВКГ», МОУ, м.Київ.*

**Вступ**. Перша лапароскопічна резекція ободової кишки була виконана M.Jacobs в 1990 році. На теперішній час в світі напрацьований значний досвід лапароскопічних операцій на товстій кишці з приводу пухлинних та запальних захворювань. Проводиться безперервна розробка та вдосконалення спеціальних інструментів для маніпуляцій в черевній порожнині, удосконалюються засоби оптичного контролю операцій, впроваджуються нові енергетичні платформи для надійного гемостазу. Продовжують оцінюватись віддалені результати лікування та організація науково- дослідницьких та учбовх центрів лапароскопічної колоректальної хірургії.

Не зважаючи на очевидний успіх даної методики, хірурги всього світу намагалися ще більше мінімізувати наслідки операції для пацієнта, при цьому, притримуючись основного

принципу — безпечності оперативного втручання. В даний час поєднання технологій мінілапароскопічної хірургії призвело до появи відносно нового напрямку — хірургії через природні отвори (NOTES), та зокрема, лапароскопічно-асистованих чи гібридних NOTES операцій, суть котрих заключається у використанні традиційної лапароскопічної техніки при виконанні основних етапів операції, проте екстракція видаленого органа та часткова інтраопераційна асистенція відбувається через природні отвори (рот, піхва, пряма кишка). Дана техніка дозволяє значно скоротити час операції, уникнути затрат на дороговартісний інструментарій, має відмінний косметичний результат.

**Мета**. Вивчити результати виконаних перших 8 транслюмінальних (гібридних NOTES) мінілапароскопічно-асистованих операцій на органах малого тазу.

**Материали та методи**. Дане дослідження включає 8 пацієнток, которим були виконані транслюмінальні (гібридні NOTES) мінілапароскопічно-асистовані операції на органах малого тазу.

Всі операції були виконані в період з 2014 р. по 2016 рік на базі НВМКЦ «ГВКГ». Середній вік пацієнток склав 36 років. Усі пацієнтки мали в анамнезі одні або більше пологів. У 6 з них було діагностовано аденокарциному середньоампулярного та верхньоампулярного відділів прямої кишки в II стадії (pT1-T3N0M0). У інших двох — ендометріоз IV ст. з ураженням верхньоампулярного відділу прямої кишки.

Критеріями включення були: відсутність вираженого місцевопоширеного росту пухлини або численних, перенесених раніше пацієнтками операцій, як наслідок, злуковий процес в малому тазу; вік від 18 років, обов'язкові пологи в анамнезі при необхідності — досягнення максимального косметичного ефекту.

Критеріями виключення були: анестезіологічний ризик 3 та 4, індекс маси тіла більше 40 кг/м2, запальні захворювання статевих органів. В якості критеріїв оцінки ефективності операцій ми обрали наступні: загальна тривалість операції, кількість інтра- та післяопераційних ускладнень, інтенсивність болю оцінювали за допомогою цифрової рейтингової шкали болю, косметичний ефект.

**Результати**. У всіх пацієнток післяопераційний період протікав без ускладнень, виписані на 5±2 добу. Отримані результати свідчать, що сучасні малоінвазивні методи лікування (гібридні NOTES), виконані за суворими показами, мають значні переваги в порівнянні з традиційною лапароскопією.

Існуюче негативне відношення деяких хірургів пояснюється консервативністю мислення; відсутністю необхідного обладнання або непоінформованістю про нього та його можливостей; стійкістю стереотипів, поганим знанням суміжних спеціальностей.

Перевагою методу є відсутність розрізів на черевній стінці, як наслідок — менш виражений больовий абдомінальний синдром в раньому післяопераційному періоді та менша потреба в парентеральному знеболенні пацієнток, більш ранння активізація та реабілітація хворих. Достовірне зменшення кількості ранніх післяопераційних ускладнень, зокрема: нагноєння післяопераційної рани та можливостей для розвитку вентральних кил у віддаленому періоді (ускладнень «доступу»). Можливість безпечного розширення розмірів черезпіхвового доступу, що забезпечує видалення макропрепарату цілком, разом з пухлинами великих размірів. «Надійність» герметизації черевної порожнини при ушиванні кольпотомічних розрізів. Для багатьох не менш важливим є відсутність косметических дефектів на передній черевній стінці внаслідок мінімізації операційної травми.

**Висновки**. Застосування трансвагінальних гібридних NOTES операцій визначає подальший развиток ендовідеохірургії в плані зменшення травматичності операційного доступу. Для визначення місця трансвагінальних втручань в колоректальній хірургії необхідним є подальше накопичення досвіду.

## Мультидисциплинарный подход в лечении неорганных забрюшинных опухолей

***Усенко А.Ю., Скумс А.В., Фуркало С.Н., Кондратюк В.А., Гулько О.Н., Симонов О.М., Цубера Б.И., Сухачев С.В., Егорова О.Н., Скумс А.А.***

*ГУ «Национальный институт хирургии и трансплантологии им. А.А. Шалимова», г. Киев*

**Цель исследования**: анализ результатов комбинированного применения рентгенэндоваскулярной эмболизации и оперативного лечения при неорганных забрюшинных опухолях (НЗО).

**Материалы и методы**. За период январь 2015 — февраль 2016 гг. на лечении с НЗО находилось 9 больных. Женщин было 6 (66,6%) и мужчин — 3 (33,3%). Возраст пациентов от 35 до 67 лет. В протокол исследования включили спиральную компьютерную томографию с реконструкцией сосудов для установления источников артериального кровоснабжения опухоли. Затем выполняли их селективную рентгеноэндоваскулярную эмболизацию. Хирургическое вмешательство выполняли на следующий день после эмболизации.

**Результаты**. Размеры опухоли варьировали от 13 до 45 см. Выполнена эмболизация внутренней подвздошной артерии — 2 (22,2%) случая, надпочечниковых артерий — 3 (33,3%), селезеночной артерии — 4 (44,4%) случая. Объём вмешательств — удаление НЗО у 6 больных в сочетании с нефрэктомией (3), эпинефрэктомией (1), спленэктомией и дистальной резекцией поджелудочной железы (1), спленэктомией, дистальной резекцией поджелудочной железы и резекцией желудка — (1).

Данные гистологического исследования: липосаркома — у 4 (44,4%) пациентов, фибросаркома — у 3 (33,3%); фиброма — у 1 (11,1%); гемангиоперицитома — у 1 (11,1%) пациента. Объем кровопотери составлял от 300,0 до 1200,0. Гемотрансфузия потребовалась в 3 случаях.

Летальных исходов не было. Осложнения — гнойно — панкреатический свищ — у 1 пациента. Срок пребывания в стационаре от 9 до 21 дня.

**Выводы**. Комбинированное хирургическое лечение НЗО, включающее предварительную эмболизацию артерий, кровоснабжающих опухоль, снижает риск интраоперационного кровотечения и объем кровопотери.

## Новий метод відновлення шлунково-кишкового тракту після хірургічного лікування пацієнтів з злоякісними новоутвореннями стравоходу

***Усенко О.Ю., Сидюк А.В., Клімас А.С.***

*Національний інститут хірургії та трансплантології ім. О.О. Шалімова НАМН України, м. Київ*

**Актуальність проблеми**. Рак стравоходу входить в п'ятірку найбільш частих причин смерті серед онкологічних хворих у світі. У Західній Європі та США відзначається щорічний 5% приріст захворюваності раком стравоходу, причому в основному за рахунок зміни гистологичного типу пухлини та її локалізації. Це вимагає переоцінки проблеми та постановки нових завдань, розробки сучасних підходів в діагностиці, лікуванні та кращому використанні їх на практиці.

**Матеріали та методи**. Розроблено новий інвагінаційний стравохідно-шлунковий анастомоз, що відрізняється простотою накладання, надійністю та наявністю антирефлюксного механізму. Методика включає накладання стравохідно-шлункового анастомозу за допомогою зшиваючого циркулярного степлера з інвагінацією внутрішнього ряду швів на глибину до 4-х см. В дослідження було включено 30 хворих з раком стравоходу в різних його локалізаціях. Результати порівнювали з літературними даними з багатоцентрових рндомізованих досліджень. Оцінювали кількість часу яку

необхідно затратити для накладання анастомозу та кількість післяопераційних ускладнень.

**Результати**. В останніх світових дослідженнях, а саме в мета-аналізі Hulscher JB, Tijssen JG, Obertop H, van Lanschot JJ. Transthoracic versus transhiatal resection for carcinoma of the esophagus: a meta-analysis, що включає 7527 пацієнтів, було продемонстровано: відсоток пацієнтів з неспроможністю езофаго-гастро анастомозу склала 7,2%, а післяопераційна летальність 9,2%. В групі пацієнтів, що включались в наше дослідження неспроможності анастомозу не спостерігалось, а післяопераційна смертність склала 0%.

**Висновки**. Представлена методика суттєво зменшує час накладання анастомозу та зміцнює його. Інвагінація забезпечує герметичність швів, покращує загоєння та попереджує інфекцію, таким чином виключаючи можливість неспроможності анастомозу. Однак представлена методика потребує подальшого вивчення на більшій кількості пацієнтів.

## Сучасні аспекти хірургічного лікування нефункціонуючих нейроендокринних пухлин підшлункової залози

***Усенко О.Ю., Ничитайло М.Ю., Шкарбан В.П.***

*Національний інститут хірургії та трансплантології ім. О.О. Шалімова НАМН України, м. Київ*

Нейроендокринні пухлини (НЕП) підшлункової залози (ПЗ) складають від 2 до 4% від загальної кількості всіх пухлин ПЗ. За останнє десятиріччя спостерігають збільшення до 55-60% частки нефункціонуючих пухлин серед усіх нейроендокринних пухлин ПЗ.

**Матеріали та методи**. В Національному інституті хірургії та трансплантології ім. О.О. Шалімова з 2004 по 2015 роки знаходились на лікуванні 178 пацієнта з нейроендокринними пухлинами підшлункової залози, нефункціонуючі пухлини було діагностовано у 109 пацієнтів (61,2%).

Алгоритм обстеження включав ультрасонографію органів черевної порожнини, мультидетекторну спіральну комп'ютерну томографію, магнітнорезонансну томографію, ендоскопічну ультрасонографію. Для більш точної діагностики пухлин дрібних розмірів та/або метастатичного ураження лімфатичних вузлів та інших органів виконували сцинтіграфію соматостатинових рецепторів та позитронно-емісійну томографію зі специфічними до нейроендокринних пухлин трейсерами.

**Результати**. Всі пацієнти з нефункціонуючими нейроендокринними пухлинами підшлункової залози були прооперовані. Панкреатодуоденальну резекцію виконали у 29 (26,6%) пацієнтів, у 5 (4,6%) з них з резекцією та пластикою судин. Дистальну резекцію підшлункової залози, в різних варіантах, виконали у 34 (31,2%) пацієнтів. Лапароскопічну дистальну резекцію ПЗ зі спленектомією — у 9 (8,3%) хворих.

У 17 (15,6%) пацієнтів з НЕП ПЗ виконали органозберігаючі оперативні втручання на ПЗ, енуклеацію пухлини у 4 (3,7%) пацієнтів, у 6 (5,5%) хворих — локальну резекцію ПЗ, у 7 (6,4%) — центральну резекцію ПЗ, у 1 з них в лапароскопічному варіанті.

У 11 (10,1%) пацієнтів виконали мультивісцеральні резекції, що було обумовлено інвазією пухлини в сусідні органи та/або наявність синхронних метастазів в печінку. У 9 (8,3%) хворих виконані паліативні та експлоративні оперативні втручання.

Післяопераційні ускладнення ми спостерігали у 23,8% пацієнтів з нефункціонуючими НЕП ПЗ, структура ускладнень аналогічна до таких при операціях на підшлунковій залозі при всій онкологічній патології. Загальна післяопераційна летальність склала 1,8% (2 хворих).

Розрахункова медіана виживаності у пацієнтів з нефункціонуючими НЕП ПЗ склала 76 місяців, загальна 3-річна виживаність — 67,7%, 5-річна виживаність — 56,5%. При нейроендокринних пухлинах G1, 3-річна виживаність склала 94,6%, 5-річна — 89,2%, при НЕП G2 — 78,4% та 66,7% та при нейроендокринних карциномах G3 — 38,9% та 22,2% відповідно.

**Висновки**. Лапароскопічні втручання при нейроендокринних пухлинах ПЗ є безпечними та ефективними операціями вибору при локалізованих формах пухлин, що розташовані в лівому анатомічному сегменті ПЗ. Органозберігаючі операції забезпечують відсутність ендо- та екзокринної недостатності ПЗ в віддаленому післяопераційному періоді, однак їх виконання можливе лише при чіткій доопераційній верифікації діагнозу та відсутності будь-яких ознак злоякісності. Нейроендокринні карциноми G3 мають найгірший прогноз серед усіх НЕП ПЗ, що обумовлює потребу виконання стандартних онкологічних резекцій ПЗ з лімфодисекцією та подальшу ад'ювантну терапію у таких пацієнтів.

## Ефективність циторедуктивних операцій в лікуванні хворих на колоректальний рак з карциноматозом очеревини

***Фецич Т.Г., Ревура А.П.***

*Львівський національний медичний університет імені Данила Галицького, м. Львів*

**Актуальність**. Прогноз при колоректальному раку (КРР) з віддаленими метастазами значною мірою визначається їх локалізацією. Карциноматоз очеревини (КО) є найменш сприятливим варіантом захворювання. Найкращого виживання хворих з метастазами КРР можна досягнути за допомогою активних хірургічних методів лікування у поєднанні з хіміотерапевтичними. Ефективність такого підходу із застосуванням циторедуктивної операції (ЦО) з приводу КО потребує наукового обґрунтування.

**Мета**. Порівняти ефективність циторедуктивних операцій та паліативної системної хіміотерапії (ХТ) в лікуванні хворих на КРР з КО.

**Матеріали та методи**. Проаналізовано результати лікування 44 хворих на КРР з КО в Львівському державному онкологічному центрі та Львівській обласній клінічній лікарні у період з 2010 по 2015 рр. ЦО з наступною ХТ виконали 23 пацієнтам, лише паліативну ХТ — 21 пацієнту. ЦО передбачали макроскопічно повне видалення первинної пухлини та імплантаційних метастазів на очеревині. В обох групах застосовувалася ХТ за схемою 5-FU/LV. Віддалені результати лікування оцінювали за тривалістю життя пацієнтів. Медіану виживання обчислювали за методом Каплана-Мейера, а достовірність відмінності кумулятивного виживання між групами визначали лоґ-ранґовим тестом.

**Результати**. Серед ЦО найчастіше виконували парієтальну перитонектомію для видалення різних відділів парієтальної очеревини, ураженої метастазами, зокрема тазової очеревини. Медіана виживання пацієнтів, яким проведено ЦО з ХТ, склала 23,0 міс, в той час як в пацієнтів, яких лікували лише ХТ, це показник становив 5,4 міс ($p<0,0001$). Показники загального 1- та 2-річного виживання хворих після ЦО з ХТ були вищими (64,1% та 34,2%) у порівнянні з відповідними показниками хворих, яких лікували лише ХТ (13,5% та 0,0%).

**Висновки**. Застосування комбінованого лікування, за рахунок включення хірургічного компоненту (ЦО) дозволяє достовірно покращити показники виживання хворих на КРР з КО порівняно з хіміотерапевтичним лікуванням.

## Оптимізація тактики лікування раку шлунка ускладненого кровотечею

***Фомін П.Д., Іванчов П.В., Заплавський О.В., Березенко І.М., Столярчук С.М., Лобанов С.М.***

*Національний медичний університет ім. О.О. Богомольця, м. Київ*

**Вступ**. У 10–12% пацієнтів джерелом шлунково-кишкової кровотечі є злоякісні пухлинні ураження, серед яких вагоме місце належить раку шлунка (РШ), який у 4,6–15,9% випадків є причиною смерті від гострих шлунково-кишкових кровотеч.

**Мета** — покращення результатів хірургічного лікування раку шлунка ускладненого кровотечею.

**Матеріали та методи дослідження**. У клініці за період 1998–2015 рр. лікувалося 1125 хворих на РШ ускладнений кровотечею. І стадія захворювання встановлена у 46 (4,1%) хворих, ІІ — у 210(18,7%), ІІІ — у 402 (35,7%), IV — у 467 (41,5%).

Аналіз результатів лікування хворих проведений у двох періодах, що відповідають етапам аналізу, розробки та впровадження у клінічну практику алгоритму хірургічної тактики:

І період (817) — хворі, що знаходилися на лікуванні в нашій клініці з 1998 по 2010 рр.;

ІІ період (308) — хворі, що знаходилися на лікуванні в нашій клініці з 2011 по 2015 рр.

**Результати**. На нашу думку, оптимізація лікувальної тактики при РШ ускладненому кровотечею полягає в активній ендоскопічній тактиці, що базується на проведенні мініінвазивних методів ендохірургічного гемостазу у групі хворих з наявністю активної кровотечі до повної зупинки та у групі хворих з ознаками нестабільного гемостазу з метою профілактики розвитку рецидиву кровотечі. Даний підхід сприяє гладкому перебігу постгеморагічного періоду і зменшує необхідність проведення екстрених операцій на висоті активної чи рецидивної кровотечі, котрі супроводжуються високою частотою післяопераційної летальності та ускладнень.

**Висновки**. Впровадження у клінічну практику розробленого алгоритму лікувальної тактики у ІІ періоді лікування хворих дозволило, у порівняні з І періодом, досягти зниження показників загальної летальності з 10,0% до 5,8%, серед неоперованих хворих — з 8,8% до 7,5%, та післяопераційної летальності у 2,7 рази (з 11,6% до 4,3%), у тому числі після екстрених операцій у 3,2 рази (з 31,6% до 10,0%) і ранньовідстрочених — у 2,4 рази (з 9,3% до 3,9%).

## Тромбоцитоз після комбінованих втручань з видаленням селезінки у хворих на рак органів шлунково-кишкового тракту

***Шевченко В.П., Кобилецький М.М., Конанихін В.І, Солодченко М.І., Братушка В.О., Шевченко В.В., Кобилецький С.М., Шумков І.В.***

*Сумський державний університет, медичний інститут*

*Сумський обласний клінічний онкологічний диспансер*

*Сумська обласна клінічна лікарня*

За сучасними уявленнями комбіновані операції (КО) поліпшують результати хірургічного лікування злоякісних пухлин шлунково-кишкового тракту. У деяких випадках у блок видалених органів при радикальних оперативних втручаннях включається селезінка, іноді трапляється її субопераційне ятрогенне пошкодження, що найчастіше закінчується спленектомією (СЕ). Численними експериментальними і клінічними дослідженнями доведена важлива імунологічна роль селезінки в організмі та, що її втрата супроводжується розвитком імунодефіциту у аспленованих хворих, який потребує імунокорекції. Крім цього селезінка виконує фізіологічну функцію руйнування тромбоцитів. Після СЕ спостерігається гіпертромбоцитоз при збережених функціональних властивостях тромбоцитів, що може приводити до розвитку тромботичних ускладнень (ТУ) у післяопераційному періоді. Повідомлення про тромбоцитоз після КО з видаленням селезінки поодинокі, рекомендації по особливостям післяопераційного ведення таких хворих відсутні.

**Мета дослідження**. Вивчити вплив СЕ на кількість тромбоцитів та частоту розвитку післяопераційних ТУ у хворих на рак органів ШКТ.

**Матеріали і методи**. Обстежено 28 хворих на рак органів ШКТ після КО з видаленням селезінки в СОКД та СОКЛ за 2009-2015р. Чоловіків було 16 (66,7%), жінок — 12 (33,3%). Середній вік — 58,8±2,1 років. Число тромбоцитів визначали за допомогою фазово-контрастної мікроскопії. Дослідження проводилися: до операції, на 1, 3, 7 ,14, 20, 30 добу та через 1,5-2 роки спостереження.

**Результати**. Після СЕ, з 3-5 доби число тромбоцитів зростало з 256±3,6 х109/л до 540±4,6х109/л, на 10-14 добу досягало 904±6, 4 х 109/л, що більше ніж удвічі перевищило фізіологічну норму (P<0,05). Лише на 30 день тромбоцитоз знизився до 580±36 х109/л. ТУ спостерігалися у 5 (17,9%) хворих: у 3 (10,7%) — тромбофлебіт вен нижніх кінцівок, у 1(10%) — мезентеріальний тромбоз, у 1(3,6%) — тромбоемболія легеневої артерії. При диспансерному обстеженні через 1,5–2 роки тромбоцитоз зберігався у більшості хворих.

**Висновки**. Після комбінованих оперативних втручань з видаленням селезінки у післяопераційному періоді розвивається тромбоцитоз небезпечний у відношенні розвитку ТУ. Хворі після СЕ потребують регулярного моніторингу за числом тромбоцитів і проведення профілактичних протитромботичних заходів.

## Возможности улучшения результативности гастро- и еюностомий у больных раком пищевода и желудка

***[1]Шелешко П.В., [2]Вовк О.Я., [1]Тупта Акшай***

*[1]ВДНЗУ Украинская медицинская стоматологическая академия, г. Полтава*

*[2]Полтавский областной клинический онкологический диспансер*

В медицинской литературе описан ряд способов гастростомий, но наиболее рапространенными являются методики по Витцелю и Кадеру. Однако, при гастростомии по Витцелю из-за упирання трубки в свод желудка возможны перфорации его стенки с внутрижелудочным кровотечением. Описаны так же случаи выскальзывания трубки из сформированного в желудочной стенке канала. При гастростомиях по Кадеру трубка без внутрижелудочной ее фиксации легко меняет своє направление, что вызывает обратный ток (регургитацию) вводимой пищи. Учитывая перечисленные недостатки зтих методик, нами внедрен в клиническую практику способ гастростомии, который зарегистрирован в Государственном реестре патентов Украины «Спосіб антирегургітаційної герметичної гастростомії» № 100769. Гастростомия согласно предложенному нами спасобу была сформирована у трёх больных с неоперабельным раком пищевода и у двух с аналогичной опухолью кардио-эзофагеальной области желудка. Питание больных через гастростому осуществлялось на третьи сутки после операции. Без виписки из стационара больным раком пищевода была проведена лучевая терапия, а больные с кардио-эзофагеальной формой опухоли получили первую курсовую дозу химиотерапии. В последующем при динамическом наблюдении в течении трех месяцев за больными не констатировано у них данных, свидетельствующих о недостатках гастростом.

Среди известных методик еюностом, предпочтение отдается способу Майдля. Имеющиеся публикации свидетельствуют, что при такой методике возможны осложнения в виде просачивания кишечного содержимого наружу с одновременной мацирацией кожи и ее воспалением, что может привести к отторжению подшитой кишки от брюшной стенки.

Нами внедрен в клиническую практику способ еюностомии, который зарегистрирован в Государственном реестре патентов Украины «Спосіб герметичної еюностомії» № 97677. Согласно нашей методики еюностомия была сформирована у трех больных в связи неоперабельним раком желудка, стенозирующим весь его просвет. Питание больных через еюностому осуществлялось на вторые сутки после операции, выписаны они были на 7-е сутки. При осмотре через месяц все больные отмечали улучшение своего состояния и прибавку в весе, кожа вокруг стомы была без мацерации и признаков воспаления.

Таким образом, внедренные нами методики гастро- и еюностомий позволяют предупредить ранние и более отдаленные осложнения, связанные с местом операций. Это дает возможность проведению искусственного питания больных с учетом

необходимого количества и качества вводимой пищи с последующей паллиативной противоопухолевой терапией.

## Одномоментная и двухмоментная еюногастропластика после тотальной гастрэктомии при острокровоточащем раке желудка

***Шепетько Е.Н., Гармаш Д.А., Козак Ю.С.***

*Национальный медицинский университет имени А.А.Богомольца, г. Киев*

**Актуальность**. Коррекция последствий тотальных гастрэктомий (ГЭ) при острокровоточащем раке желудка требует дальнейшего совершенствования в направлении улучшения качества жизни оперированных пациентов.

**Материал и методы**. Анализу подвергнуты 30 пациентов после ГЭ в сочетании с еюногастропластикой (ЕГП) при острокровоточащем раке желудка. Мужчин было 22 (73%), женщин — 8(27%).

**Результаты и их обсуждение**. У 68% пациентов, которым выполнена ЕГП, верифицирована IIIст. и IVст. опухолевого процесса. При формировании искусственного желудочка (реконструктивной одномоментной ЕГП) применялись различные варианты и технологии: ЕГП ручным способом выполнена у 3(10%), аппаратная — у 27(90%), или в 9 раз чаще (p<0,0001). ЕГП на выключенной петле по Ру применена у 6(20%), Ω-loop ЕГП с брауновским соустьем — у 16(53%), а у 8(27%) выполнена реконструктивная аппаратная ЕГП в функционально выгодном варианте с включением ДПК. У 28 пациентов лимфодиссекция произведена в объёме D2, у двух — D1 с применением ультразвукового скальпеля и аппарата сварки биологических тканей. Летальных случаев не было. Разработана и внедрена концепция двухмоментной ЕГП после тотальной ГЭ при острокровоточащем раке желудка. На первом этапе выполняется ГЭ с лимфодиссекцией. При развитии демпинг-синдрома, агастральной астении, снижения массы тела, нарушения дигестивной функции кишечного тракта в послеоперационном периоде и при отсутствии данных о прогрессировании опухолевого процесса на втором этапе через 4-6 месяцев (иногда 1-1,5 года) после тотальной ГЭ предпринимается реконструктивная ЕГП с созданием искусственного тонкокишечного резервуара. Разработаны двенадцать вариантов аппаратной реконструктивной ЕГП без включения и с включением ДПК в пищеварительный транзит. Лучшие функциональные результаты получены после реконструктивной ЕГП с включением ДПК.

**Выводы**. 1. У пациентов молодого и среднего возраста тотальную ГЭ при острокровоточащем раке желудка целесообразно дополнять одномоментной ЕГП с включением ДПК. 2. Применение одно- или двухмоментной ЕГП после тотальной ГЭ улучшает качество жизни больных в отдаленном послеоперационном периоде.

## Досвід застосування тар–анестезії під час проведення операцій у хворих на колоректальний рак

***Шкробот Л.В., Бабанли Ш.Р., Недошитко В.Б., Кочан М.М., Антіпов І.В., Курило Н.Я.***

*Тернопільський обласний клінічний онкологічний диспансер*

**Вступ**. Знеболювання поперекового простору живота (ТАР-блок) є новим підходом в блокуванні аферентних нервів передньої черевної стінки шляхом введення місцевого анестетика (розчин 0,5% лонгокаїну) в ділянку трикутника Petit з метою зменшення ступеня післяопераційного болю та добової дози морфіну.

**Мета**. Дослідити і порівняти ступінь післяопераційного знеболювання та добову потребу у морфіні хворих прооперованих з приводу колоректального раку.

**Матеріали та методи**. Під спостереженням перебувало 64 пацієнта віком 46-76 років прооперованих з приводу колоректального раку T3-4N0-2M0. У 32 хворих прооперованих з приводу колоректального раку (проктектомія — 11 пацієнтів, черевно-промежинна екстирпація прямої кишки — 8 пацієнтів,передня резекція прямої кишки — 6 пацієнтів, правобічна геміколектомія — 4 пацієнта, лівобічна геміколектомія — 3 пацієнта) для знеболення застосовували довенний комбінований тіопентало-кетаміновий наркоз із ШВЛ у поєднанні із ТАР-блокадою, шляхом введення 20 мл 0,5% розчину лонгокаїну в ділянці трикутника Petit .

У іншої групи, яку склали 32 пацієнти під час хірургічних втручань (проктектомія — 12 пацієнтів, черевно-промежинна екстирпація прямої кишки — 4 пацієнтів, передня резекція прямої кишки — 4, правобічна геміколектомія — 8 пацієнта, лівобічна геміколектомія — 4 пацієнта) знеболювання проводилось за допомогою тільки довенного комбінованого тіпентало-кетамінового наркозу із ШВЛ.

**Результати**. Застосування ТАР-блоку в пацієнтів, прооперованих з приводу колоректального раку призвело до зменшення балів візуального болю та добової потреби у морфіні на 50% порівняно із пацієнтами, яким було проведено знеболювання виключно довенним комбінованим тіопентало-кетаміновим наркозом із ШВЛ.

**Висновки**. ТАР-блок проведений у комбінації з довенним комбінованим тіопентало-кетаміновим наркозом із ШВЛ забезпечує високоефективне знеболювання та зменшує добову потребу в морфіні у хворих, прооперованих з приводу колоректального раку.

## Інтраперитонеально дисемінований рак шлунка: чи існує спосіб покращити прогноз?

***[1]Ярема Р.Р., [1]Фецич Т.Г., [2]Огорчак М.А., [2]Милян Ю.П., [1]Олійник Ю.Ю., [1]Зубарєв М.Г., [2]Матусяк М.Б., [2]Гиря П.І., [2]Ковальчук Ю.Я., [2]Сафіян В.І., [2]Карелін І.О.***

*[1]Львівський національний медичний університет ім. Данила Галицького*

*[2]Львівський державний онкологічний регіональний лікувально-діагностичний центр*

**Актуальність**. Інтраперитонеально дисемінований рак шлунка (РШ) характеризується песимістичним прогнозом незважаючи на застосування паліативних операцій та системної хіміотерапії. Метою даного дослідження було визначення ефективності застосування тактики агресивного комбінованого лікування таких хворих із використанням циторедуктивних хірургічних втручань та гіпертермічної внутрішньочеревної хіміоперфузії (hyperthermic intraperitoneal chemoperfusion — HIPEC).

**Матеріали та методи**. 59 хворих на РШ отримали комбіноване лікування із застосуванням HIPEC: 25 хворих з маніфестованими обмеженими імплантаційними метастазами, 24 хворих на місцево-поширений РШ з високим ризиком інтраперитонального прогресування та 10 хворих із рецидивуючим асцитом на фоні дифузного карциноматозу очеревини. Сформовано 3 відповідних контрольних групи хворих, що отримували стандартне лікування.

**Результати**. Медіана та 1-річне виживання у групі хворих із маніфестованими перитонеальними метастазами, яким проводили циторедуктивні втручання, HIPEC та системну хіміотерапію склали 12 міс та 54,2%, тоді як в контрольній групі (паліативна хіміотерапія) — 8,4 міс та 20%, відповідно (p=0,002). У хворих з повною циторедукцією медіана виживання склала 14 міс, один хворий (4%) живий більше 5-ти років. Застосування HIPEC в ад'ювантному режимі після радикальних втручань у хворих на місцево-поширений РШ з високим ризиком інтраперитонеального прогресування дозволило знизити рівень метахронного карциноматозу очеревини з 75% (у групі хірургічного контролю) до 33,3% (p=0,004), та підвищити медіану виживання з 13,3 міс до 32,5 міс (p=0,0006). Симптоматичне застосування HIPEC у хворих з симптоматичним асцитом на фоні дифузного карциноматозу очеревини вірогідно

не підвищувало виживання, проте, забезпечувало ефективну ліквідацію рецидивуючого асциту. Незалежними факторами прогнозу у хворих на РШ з імплантаційними метастазами, що отримували комбіноване лікування з використанням HIPEC, визначено показник повноти циторедукції та стадію карциноматозу очеревини.

**Висновки**. Комбінована терапія з використанням HIPEC забезпечує вірогідне зростання виживання у хворих на РШ з обмеженим карциноматозом очеревини. HIPEC є ефективним методом ад'ювантної терапії у хворих на місцево-поширений РШ з високим ризиком інтраперитонеального прогресування, та ефективним способом симптоматичної терапії у хворих із рецидивуючим асцитом.

## Топическая диагностика нейроэндокринных опухолей поджелудочной железы

***Яремчук А.М., Жариков С.О., Бухтев С.В., Пицентий Е.С.***

*Донецкий национальный медицинский университет им. М.Горького, г. Красный Лиман*

**Цель исследования**: определить критерии топической диагностики нейроэндокринных опухолей поджелудочной железы (НЭО ПЖ).

**Материал и методы исследования**. При определении локализации и распространенности НЭО ПЖ применяют: ультразвуковое исследование (УЗИ), компьютерная томография (КТ), магнитно-резонансная томография и методы функциональной радионуклидной визуализации (позитронно-эмиссионная томография, сцинтиграфия соматостатиновых рецепторов). За период с 2008 по 2015 год обследовано 96 пациентов с НЭО ПЖ, женщин — 75 (78,12%), мужчин было 21 (21,88%).

**Результат**. Первоначальным методом топической диагностики в большинстве наблюдений было УЗИ брюшной полости, что позволило примерно в половине случаев определить наличие опухоли, ее размеры, отношение к прилежащим органам, а также метастазы в печени и забрюшинном пространстве. Так с помощью УЗИ опухоль ПЖ была выявлена у 52 (54,2%). В 47,8% этих случаев опухоль располагалась в головке, в 27,1% — в теле, в 18,4% — в хвосте ПЖ. Сонографическая картина НЭО ПЖ характеризовалась объемным образованием округлой или овальную формы, неоднородной структуры, пониженной эхогенности, ровными, четкими контурами. Размер опухолей варьировал от 1,5 см до 8,0 см. У 11 пациентов по данным УЗИ диагностированы метастазы в печени. КТ органов брюшной полости проведена 78 больным, опухоль ПЖ выявлена у 67. Большинство обнаруженных с помощью КТ опухолевых образований ПЖ имели округлую или овальную форму, хорошо накапливали контрастное вещество в артериальную фазу контрастного усиления, демонстрировали как однородную, так и неоднородную структуру. Размеры опухолей варьировали от 1,5 см до 6,0 см. В 37,7% случаев опухоль локализовалась в хвосте, в 31,4% − в теле, в 28,8% — в головке ПЖ. Для верификации диагноза проводили иммуногистохимические и патоморфологические исследования. Чувствительность УЗИ при топической диагностике НЭО ПЖ составила 52,2%, диагностическая точность КТ- 88,4%

## Опыт лечения рака толстого кишечника за 15 лет

***Ярынич В.И., Чалый А.С., Косьмин О.И., Бридун С.С., Босько С.В.***

*КЗ «Кировоградский областной онкологический диспансер»*

**Цель исследования**. Сравнить ближайшие и отдаленные результаты радикального лечения рака толстого кишечника с показателями других онкодиспансеров.

**Результаты исследования**. С 1987 года в практику внедрен способ формирования дубликатурных илиоколо-, колоколо- и колоректальных анастомозов. Этот способ позволил резко снизить количество несостоятельности швов анастомозов при раке различных отделов ободочной кишки, уменьшить процент послеоперационных осложнений и летальности, что в конечном итоге, повысило удельный вес первично-востановительных вмешательств. За период с 2000 по 2014 год радикально пролеченных в отделении 1379 больных, что составило 40,1% от заболевших раком толстого кишечника в области.

***Характер радикальных резекций ободочной кишки***

| Вид операции | Количество n | Послеоперационные осложнения, n(%) | Послеоперационная летальность, n (%) |
|---|---|---|---|
| Правосторонняя гемиколэктомия | 543 | 19(3,4) | 9(1,65) |
| Левосторонняя гемиколэктомия | 249 | 13(5,2) | 7(2,8) |
| Резекция поперечно-ободочной кишки | 64 | 4(6,25) | 0(0,0) |
| Резекция сигмоидной кишки | 452 | 18(3,9) | 9(1,95) |
| Обструктивные резекции(Гартмана) | 57 | 6(11,5) | 2(3,8) |
| Колэктомии | 12 | 2(16,5) | 0(0,0) |
| Всего | 1379 | 62(4,5) | 27(1,95) |

Удельный вес первично-востановительных вмешательств составил 97,1%, тогда как на обструктивные операции пришлось 3,0%, основными причинами выполнения которых явились запущенность и осложненное течение опухолевого процесса.

***Структура послеоперационных осложнений после радикальных резекций***

| Характер осложнений | Послеоперационные осложнения, n(%) |
|---|---|
| Нарушения со стороны сердечно-сосудистой системы | 18(1,3) |
| Гнойные осложнения<br>Из них: несостоятельность анастомозов | 27(1,9)<br>9(0,65) |
| Другие осложнения | 8(0,58) |
| Всего | 62(4,5) |

Радикальные операции выполнены со стандартной(Д2) лимфодисекцией в 80% случаев, 18% — расширенной (Д3) лимфодисекцией. Химиотерапию в адьювантном режиме получили 65% больных. Пятилетняя выживаемость составила 65%, а в группе больных, прошедших химиотерапию 69%.

**Выводы**. Таким образом, благодаря внедрению новых способов формирования анастомозов, использованию химиотерапии удалось увеличить пятилетнюю продолжительность жизни с 65% до 69%, довести количество первично-востановительных резекций до 97%, снизить количество послеоперационных осложнений до 4,5%, а число несостоятельности анастомозов до 0,65%.

## Сравнительная оценка хирургического и комплексного методов лечения рака желудка

***Ярынич К.В., Ярынич В.И., Скородумов Ю.А., Чалый А.С., Крамар Т.М., Люля И.Э., Гришко М.П., Оницева Т.В.***

*КУ «Кировоградский областной онкологический диспансер»*

**Цель**. Оценить результаты хирургического и комплексного методов лечения рака желудка.

**Материалы и методы**. За 25 лет произведено 921 радикальных операции: 573 субтотальных резекций, 330 гастрэктомий, 18 эктомий культи желудка. Комплексным методом пролечено 185 больных. В 89,2% выявлена низкодифференцированная аденокарцинома. Комплексное лечение включало предоперационную ТГТ с введением курантила, радикальную операцию, раннюю послеоперационную ПХТ с иммуномодуляторами. Предоперационная ТГТ проводилась крупными фракциями в РД 4 Гр, СОД 20Гр, на аппарате «АГАТ Р1». Курантил вводили за 24ч до начала ТГТ 2 раза по 50-75мг через 2ч. Операции предусматривали субтотальные резекции и гастрэктомии с бурсоментэктомией, лимфодиссекцией D2. С 7-го дня после операции внутривенно вводили 5-ФУ 0,5г через день до СД 4,5г, доксорубицин по 50мг в 1й и 8й день. При внутрибрюшной ПХТ 5-ФУ вводили в РД 1г, доксорубицин в РД 50мг. СД 5-ФУ составила 4г, доксорубицина — 100мг. Эндолимфатическая ХТ проводилась 5-ФУ — 750 мг/м2, метотрексатом — 30 мг/м2, цисплатином — 50 мг/м2 в течение 2-4ч на протяжении 5дн. С 5-х суток после операции применяли тималин, эрбисол или глутоксим по 1 мл ежедневно в течение 15дн. Проводилось 6 курсов ПХТ каждые 3 недели.

**Результаты исследования**. Процент радикальных операций в группе больных, получивших ТГТ, возрос с 59 до 72%. К концу 1-го года после комплексного лечения число живущих без рецидивов и метастазов составило 86%, хирургического — 67%. К концу 2-го года — соответственно 78% и 53%. Трехлетняя выживаемость составила при комплексном лечении 68%, при хирургическом — 38%. 5-летняя составила соответственно 52% и 32%.

**Выводы**. При оценке результатов хирургического и комплексного методов лечения было установлено, что применение комплексного метода лечения у больных раком желудка позволяет повысить процент пятилетней выживаемости.

# ОНКООРТОПЕДІЯ

## Профілактика розвитку кісткових метастазів у хворих на нирковоклітинний рак

*Бойчук С.І., Дєдков А.Г., Стаховський Е.О.*

*Національний інститут раку, м. Київ*

**Вступ**. Кістковіметастази(КМ)ухворихнанирковоклітинний рак (НКР) виникають у 30–50% випадків. Для консервативного лікування використовуються бісфосфонати (БФ) та променева терапія.

**Мета дослідження**. Дослідити можливість використання БФ для профілактики КМ на основі визначення маркера кісткової резорбції (МКР) — Bone TRAP-5b.

**Матеріали та методи**. 120 хворих на НКР після радикального хірургічного лікування первинного вогнища. В залежності від рівня МКР та загрози виникнення КМ хворі розподілені на дві групи: 1-а група низького ризику (НР) — 25 (20,83%), 2-га — високого ризику (ВР) — 95 (79,17%). Групу НР склали хворі, де рівень Bone TRAP-5b був 4,4±0,1 Од/л в середньому. Групу ВР — з підвищеним рівнем Bone TRAP-5b (від 6,5±0,2 Од/л). Група ВР ще була розподілена рандомізовано на дві підгрупи — 44 хворих (46,32%), що з профілактичною метою отримували бісфосфонати (БФ+), та 51 хворий (53,68%) що не отримували (БФ-). Визначення рівня Bone TRAP-5b проводилось щоквартально. Оцінка поширеності оцінювалась за допомогою КТ та МРТ візуалізації, сканування кісток з 99mTc.

**Результати**. При аналізі результатів дослідження виявлено підвищення рівня TRAP-5b до 6,5±0,2 Од/л в середньому у групі ВР, в порівнянні з показниками групи НР (4,4±0,1 Од/л) ( $p< 0,05$). Отримано достовірну різницю у частоті виникнення КМ у хворих групи ВР (БФ+) та (БФ-) (20,5 та 54,9% відповідно) ($p = 0,001$). Але строк появи КМ у хворих групи ВР не відрізнявся між обома підгрупами (7,4 та 7,8 місяців). У хворих групи НР лише у 2 (8,0%) було діагностовано КМ на 12 та 15 місяці спостереження.

**Висновки**. Отримані дані свідчать про високу діагностичну чутливість TRAP-5b в якості маркера раннього метастатичного ураження кісток. Використання БФ з профілактичною метою в групі високого ризику дозволяє знизити рівень розвитку КМ та покращити результати лікування хворих на НКР.

## Биомеханическое и экспериментальное обоснование применения дополнительной экстракортикальной фиксации индивидуальных модульных эндопротезов проксимального отдела плечевой кости

*Вырва О.Е., Михановский Д.А., Головина Я.А.*

*ГУ «Институт патологии позвоночника и суставов им. проф. М.И. Ситенко НАМН Украины», г. Харьков*

Основными осложнениями после индивидуального модульного эндопротезирования проксимального отдела плечевой кости является асептическая нестабильность эндопротеза, перелом ножки эндопротеза и перипротезный перелом.

**Целью** нашего исследования было снизить количество осложнений, связанных с эндопротезом проксимального отдела плечевой кости в раннем и позднем послеоперационном периоде.

**Материалы и методы**. На первом этапе нами были созданы виртуальные модели плечевой кости с дефектом проксимального отдела замещённым модульным эндопротезом. Для сравнения были исследованы модели с экстракортикальной фиксацией и без неё, которые подвергались нагрузкам на сгибание, растяжение и скручивание. Вторым этапом был проведен эксперимент на лабораторных животных (крысах), в котором моделировалась ситуация резекции опухоли диафиза кости и замещения дефекта модульным эндопротезом. Животные были поделены на 2 группы: исследуемую — замещение дефекта эндопротезом с дополнительным накостным фиксатором покрытым керамикой для образования костно-керамического блока, который после установки плотно прилегал к дистальному отделу бедренной кости и контрольную — без дополнительной фиксации. Модель эндопротеза была создана на основе рентгенометрического и остеометрического исследования бедренных костей крыс, что позволило определить средний диаметр и длину костномозгового канала.

**Результаты**. Исследование биомеханической модели показало, что при использовании дополнительной фиксации нагрузка на элементы эндопротеза распределяется более равномерно. Экспериментально — в исследуемой группе количество осложнений со стороны эндопротеза было значительно меньше.

**Выводы**. Использование дополнительной экстракортикальной фиксации эндопротеза проксимального отдела плечевой кости позволяет значительно снизить количество осложнений со стороны имплантата в раннем и позднем послеоперационном периоде.

## Биореконструкции как альтернатива эндопротезированию при лечении костных опухолей

*Вырва О.Е., Михановский Д.А., Головина Я.А., Вырва А.О., Ютовец Ю.Г.*

*ГУ «Институт патологии позвоночника и суставов им. проф. М.И. Ситенко НАМН Украины», г. Харьков*

Существует множество вариантов замещения пострезекционных дефектов костей: от биологических материалов до искусственных. Каждый метод имеет свои показания, преимущества и недостатки. Эндопротезирование при костных опухолях уже приобрело статус «золотого стандарта», однако вопросы применения биоорганических материалов, особенно аллокости, остаются актуальными для решения целого ряда проблем. Биореконструкции занимают особое место в костной онкологии, используются различные варианты аллотрансплантатов: от «чипсов» до массивных структурных трансплантатов с сохранением на них мест прикрепления связок и сухожилий. Аллопластику в настоящее время все чаще сочетают с керамопластикой, аутопластикой и эндопротезами (аллокомпозитное эндопротезирование).

**Цель работы** — проанализировать результаты различных видов хирургических вмешательств с использованием костных аллотрансплантатов, применяемых в ГУ «ИППС им. М.И.Ситенко НАМНУ» за последнее 10-летие.

**Материалы и методы**. С 2012 по 2015 гг. в клинике института находились на лечении 74 пациента, которым применялась аллопластика. Среди нозологий выделяются костная киста -38 (51,3%), фиброзная дисплазия 11 (14,85%), доброкачественные опухоли -14 (18,9%), злокачественные опухоли -11(14,85%). Хирургические вмешательства были разделены на широкую резекцию (околосуставную) с замещением пострезекционного дефекта структурным кортикально-губчатым аллотрансплантатом (11 больных-14,85%), пристеночную резекцию с замещением дефекта кости «чипсами» из костного аллотрансплантата (58 пациентов 78,3%), сегментарную резекцию кости с аллокомпозитным эндопротезированием (2 пациента 2,7%) или замещением дефекта кости диафизарным аллотрансплантатом (3 больных- 4%).

**Результаты**. Во всех проанализированных случаях не наблюдались инфекционные осложнения, в 2-х случаях (2,7%) отмечался рецидив опухоли и рассасывание аллотрансплантата-

та (оба случая с широкой резекцией мыщелка бедренной кости и аллопластикой), в 1 (1,35%) случае отсутствие сращения аллотрансплантата с костью реципиента в зоне дистальной фиксации (при диафизарном дефекте большеберцовой кости).

**Выводы**. Использование аллопластики позволяет заполнять большие полостные дефекты, имеет ряд преимуществ перед аутопластикой — замещение дефектов структурными трансплантатами, а использование аллокомпозитного эндопротезирования позволяет замещать костно-суставные дефекты костей и, в перспективе, увеличивать стабильность эндопротеза сокращая риск повторных ревизионных оперативных вмешательств.

## Основные принципы хирургического лечения злокачественных опухолей костей и суставов

***Вырва О.Е., Михановский Д.А, Голка Т.Г., Ютовец Ю.Г.***

*ГУ «Институт патологии позвоночника и суставов им проф. М.И. Ситенко НАМН Украины», г. Харьков*

**Введение**. Лечение злокачественных опухолей костей и суставов (ЗОКС) остается актуальным вопросом. Результат лечения зависит от безукоризненного соблюдения всех этапов лечения, в том числе и хирургического, как одного из основных лечебных мероприятий терапии ЗОКС.

**Материалы и методы**. Выполнен анализ оперативных вмешательств у пациентов с ЗОКС, а также результатов оперативного лечения в ближайшие и отдаленные сроки.

**Результаты**. В результате полученных данных, были сформулированы основные принципы хирургического подхода к удалению ЗОКС: послойное выделение опухоли, адекватный расчет длины резекции кости, интраоперационный контроль опухолевого процесса, адекватность восполнения пострезекционного костно-суставного дефекта (ПКСД) и дефекта мягких тканей (ДМТ), состоятельное закрытие раневого ДМТ. Послойное выделение ЗОКС подразумевает анатомический для данной локализации операционный доступ с соблюдением принципов абластики. Предпочтение должно отдаваться удалению опухоли en block. Типы резекции: широкая резекция (иссечение очага в пределах здоровых тканей, но в пределах одной анатомической зоны) и радикальная (удаление очага с пораженным и близлежащими сегментами). Оба типа резекции должны предусматривать удаление опухоли в пределах патологических границ, т.е. ткани не должны содержать опухолевых клеток. Для этого необходимо выполнение локального «туморконтроля» путем цитологического исследования интраоперационного материала, взятого из тканей на границах резекции. Адекватное замещение дефекта ПКСД имеет не менее важное значение. Предпочтение должно отдаваться принципам органосохраняющих вмешательств. ПКСД должны восполняться алло-, ауто- или гетеротрансплантатами (модульное опухолевое эндопротезирование костно-суставных дефектов). Также требуется устранение ДМТ, адекватное закрытие операционной раны. При этом следует активно использовать различные методики пластик местными тканями и с использованием свободных лоскутов на питающих сосудистых ножках.

**Выводы**. Применение основных принципов хирургического лечения ЗОКС позволяет значительно улучшить результаты лечения данной патологии, увеличить показатель выживаемости, улучшить качество жизни и психо-социальную адаптацию пациентов.

## Применение «растущих» неинвазивных опухолевых эндопротезов в детской онкоортопедии

***Вырва О.Е., Малык Р.В., Баев В.В., Шевченко И.В.***

*ГУ «Институт патологии позвоночника и суставов им проф. М.И. Ситенко НАМН Украины», г. Харьков*

**Введение**. Органосохраняющие оперативные вмешательства на по поводу злокачественных опухолей костей нижних конечностей у пациентов детского и подросткового возраста с незаконченным ростом скелета, создают ряд серьезных вопросов. Наиболее существенными являются: необходимость поддерживать одинаковую длину конечностей после удаления опухоли, высокие требования к функциональным результатам лечения у молодых пациентов, длительность сроков выживаемости имплантата, сложность и инвазивность процедуры удлинения эндопротезов.

**Цель работы**. Представить результаты и основные возможности для использования эндопротезов, которые удлиняются неинвазивно, в хирургии злокачественных опухолей костей конечностей у пациентов с незаконченным ростом скелета.

**Материалы и методы**. В Институте им. проф. М.И. Ситенко в период с 2006 по 2015 гг. проведено имплантацию эндопротезов MUTARS Xpand, ImplantCast, Германия, которые удлиняются неинвазивным способом у 9-и пациентов детского возраста с дефектами костей коленного сустава после удаления злокачественных опухолей. Средний возраст пациентов на момент первичного поступления в клинику института составил 15,1±3,4 лет. У 8-ми пациентов проводилось замещение пострезекционного дефекта дистального отдела бедренной кости, у 1-го — проксимального отдела большеберцовой кости.

**Результаты**. У 8-ми пациентов эндопротезирование «растущей» системой проводилось по ревизионным показаниям, вследствие осложнений с первичным опухолевым эндопротезом, которые возникли на предыдущих этапах лечения. У 1-го больного «растущий» эндопротез имплантировался по первичным показаниям после удаления опухоли. На сегодняшний день достигнуты положительные функциональные результаты лечения с достижением равнодлинности конечностей у 7 пациентов. 2 пациента находятся в режиме дистракции.

**Выводы**. Направление эндопротезирования конструкциями, которые неинвазивно удлиняются, продолжает развивается. При этом, оно остается самым перспективным и наиболее оптимальным методом восстановления длины конечностей, отличного функционального результата в комплексном лечении больных детского возраста со злокачественными опухолями костей конечностей.

## Обґрунтування реконструктивних методик у органозберігаючому лікуванні хворих із пухлинами проксимального відділу стегнової кістки

***Вирва О.Є., Малик Р.В., Головіна Я.О.***

*ДУ «Інститут патології хребта та суглобів ім.. проф.. М.І. Ситенка НАМН України», м. Харків*

**Вступ**. Заміщення дефекту проксимального відділу стегнової кістки (ПВСК) мегапротезом у хірургічному лікуванні пухлин набуло широкого використання. Але існує певна низка питань по відновленню функції прооперованого кульшового суглоба, що пов'язано із відновленням м'яких тканин тазостегнової зони. Неадекватне видалення м'язів, які входили в зону резекції, приводить в подальшому до втрати функції та стабільності кульшового суглобу.

**Мета роботи**. Дослідити в експерименті доцільність застосування реконструктивних методик в огранозберігаючому хірургічному лікуванні злоякісних пухлин ПВСК методом аналізу розповсюдженості пухлинного процесу на стегні та математичним моделюванням.

**Матеріали и методи**. На основі аналізу даних комп'ютерної томографії (КТ) 60 пацієнтів із пухлинами ПВСК було розроблено спосіб визначення розповсюдження пухлинного ураження даної локалізації. Використовуючи отримані дані та метод математичного моделювання із використанням програмного забезпечення OpenSim, було створено скелетно-м'язові математичні моделі тазового поясу та нижніх кінцівок людини, в яких змодельований післяопераційний стан кульшового суглобу після органозберігаючого хірургічного втручання у випадках типового ураження ПВСК злоякісним новоутворенням.

**Результати**. Використовуючи спосіб аналізу сканів КТ, нами була розроблена робоча класифікація розповсюдженості

пухлинного процесу у проксимальному відділі стегна за поширенням пухлинного вогнища, за напрямком його розвитку та за ступенем вираженості кісткової пухлини в м'яких тканинах стегна. У дослідженні методом математичного моделювання виконувалось вивчення динаміки змін сили навантаження, яку спричиняє поверхня ацетабулярної западини тазу на голівку ендопротезу ПВСК під час циклу нормальної ходи людини. На підґрунті отриманих даних, було проведено теоретичний аналіз доцільності використання методики відновлення м'язів, що відводять стегно.

**Висновки**. На основі даних КТ-дослідження вивчено особливості розповсюдження злоякісних пухлин ПВСК та створено робочу класифікацію. В ході поведеного теоретичного аналізу встановлено, що показники навантаження кульшового суглобу за умов виконання міопластики компенсують втрачені за умов існування м'язових дефектів функціональні можливості суглобу.

## Модульное эндопротезирование при опухолях костей и суставов – 14-летний опыт института Ситенко

***Вырва О.Е., Малык Р.В., Головина Я.А., Шевченко И.В.***

*ГУ «Институт патологии позвоночника и суставов им проф. М.И. Ситенко НАМН Украины», г. Харьков*

**Введение**. Индивидуальное модульное эндопротезирование (МЭ) на современном этапе развития онкоортопедии имеет множество преимуществ перед другими методами замещения пострезекционных дефектов костей и суставов, и является на сегодня «золотым стандартом» в хирургическом лечении опухолей длинных костей.

**Цель работы**. Проанализировать функциональные результаты применения МЭ костей как одного из методов лечения костных опухолей в Институте им. проф. М.И. Ситенко за последние 14 лет.

**Материалы и методы**. Материал данного исследования представлен результатами лечения 183 пациента (100 мужчин, 83 женщины) с опухолевыми поражениями длинных костей конечностей: нижней конечности — 139, верхней — 44 пациента. Все пациенты находились на лечении в отделе костной онкологии ИППС им. проф. М.И. Ситенко в период с 2001 по 2015 гг. с первичными злокачественными опухолями костей конечностей. Средний возраст пациентов при первичном поступлении составлял (40,8±17,0) года (от 11 до 75 лет). Согласно нозологическому распределению наиболее часто встречалась ГКО — 52 случая (28,4%), остеосаркома — 38 (20,8%), метастазы в кости — 26 (14,2%), хондросаркома — 22 (12,0%). Всем пациентам проводили хирургический этап с использованием модульных эндопротезов в системе комплексного лечения. Для лечения использовано модульные эндопротезы СИМЭКС (Харьков) у 158 пациентов, а также производства фирмы Stryker — 3 и Implantcast — 22. Средние сроки наблюдения– 6,9±3,4 лет (от 1 года до 14 лет).

**Результаты**. Средний показатель шкалы MSTS для всех пациентов составил (74±15)% (от 23 до 100%), TESS — (77±15)% (от 30 до 98%). У пациентов с опухолями костей нижней конечности средний показатель функциональных результатов был выше, чем у больных с опухолями костей верхней конечности MSTS — (76±16)%, TESS — (79±15)% против MSTS — (67±9)%, TESS — (70±11)%. Наилучшие результаты среди локализаций нижней конечности наблюдались в случаях эндопротезирования дистального отдела бедра (MSTS — (81±12)%, TESS — (82±11)%), верхней конечности — дистальный отдел плеча (MSTS — (71±12)%, TESS — (75±8)%. Механических осложнений МЭ выявлено у 12,0% случаев, инфекционных — у 12,6%. Онкологические осложнение: локальные рецидивы — 15,3%, отделенное метастазирование — 15,8%.

**Выводы**. МЭ является методом выбора замещения пострезекционных дефектов при хирургическом лечении злокачественных опухолей длинных костей. При соблюдении показаний, техники операции и правильном выборе модели эндопротеза, процент ортопедических и онкологических осложнений данного оперативного вмешательства, соответствует среднестатистическим данным современных регистров.

## Металево-цементні спейсери із антибіотиками в двохетапному лікуванні нестабільності пухлинних протезів

***Вирва О.Є., Голка Т.Г., Шевченко І.В., Малик Р.В.***

*ДУ «Інститут патології хребта та суглобів ім. проф. М.І. Ситенка НАМН України» м. Харків*

**Вступ**. Інфекційні ускладнення пов'язані із наявністю ендопротезів кісток та суглобів є одним з найважчих ускладнень в ортопедії. Золотим стандартом в лікуванні пацієнтів із глибокими пізніми септичними ускладненнями є 2-х етапна хірургічна тактика, яка полягає у видаленні імплантів із вогнища запалення, досягнення тривалої ремісії запального процесу та в подальшому проведення ревізійного ендопротезування. Значною проблемою на етапі «без імпланту» є збереження довжини, вісі кінцівки та об'єму м'яких тканин при максимально повному функціональному навантаженні ураженої ділянки.

**Матеріали та методи**. Матеріалом нашого дослідження були дані 19 пацієнтів із пізніми глибокими інфекційними ускладненнями з пухлинними дефектами стегнової та великогомілкової кісток, заміщенні ендопротезом. Всім пацієнтам для лікування даного ускладнення застосовувалась 2-х етапна хірургічна стратегія. На 1-му етапі проводилась видалення всіх компонентів ендопротеза та цементу із місця запалення. Для збереження об'єму м'яких тканин та заміщення дефектів кісток, які утворювались, використовували неартикулюючі одно- або двохкомпонентні металево-цементні спейсери. Їх моделювали in situ із офіційного кісткового цементу, що насичений двома антибіотиками (гентаміцин, ванкоміцин), відтворюючи форму видалених імплантів. За основу спейсеру було використано металевий стрижень відповідної довжини, або пучок спиць, залежно від локалізації та розміру дефекту. У 2 пацієнтів з дефектами стегнової кістки проведена імплантація офіційного модульного металево-цементного артикулюючого спейсера виробництва фірми Tecres. Далі після досягнення тривалої (не менше 9–12 міс.) клініко-лабораторної ремісії запального процесу виконувався 2-й етап лікування — видалення спейсеру та заміщення дефекту модульним ревізійним ендопротезом.

**Результати**. У 5 пацієнтів після досягнення стійкої та тривалої клініко-лабораторної ремісії запального процесу проведено ревізійне ендопротезування. У 8 пацієнтів досягнуто ремісію запального процесу, і на сьогодні проводиться планування та підготовка до ревізійного ендопротезування. У 6 випадках стійкої ремісії інфекційного процесу не досягнуто, продовжується етапне лікування з повторними хірургічними втручаннями по заміні спейсера. Нестабільності, неспроможності та руйнування спейсерів не виявлено.

**Висновки**. Використання металево-цементних спейсерів, що насичені антибіотиками, у випадках інфекційних ускладнень у пацієнтів після пухлинного ендопротезування, має вагомі переваги. Спейсери дозволяють зберегти довжину та осьові взаємовідносини кінцівки, об'єм оточуючих м'яких тканин, можливість відновлення осьового навантаження, забезпечують місцеву елюцію антибіотика в рані та дають змогу ліквідувати інфекційний процес.

## Хондрогенні пухлини кісток. Сучасна номенклатура та роль патолога у їхній клініко-морфологічній діагностиці

***Григоровський В.В.***

*ДУ «Інститут травматології та ортопедії НАМН України», м. Київ*

**Мета повідомлення**: ознайомити з сучасною номенклатурою хондрогенних пухлин кісток, відповідно до Класифікації ВООЗ 2013 р., загальними принципами їх діагностики, деякими візуалізивними та морфологічними властивостями окремих нозологій, важливими для практики онкоортопедії.

Номенклатура розділу «хондрогенні пухлини» сучасної Класифікації пухлин кісток ВООЗ (IV видання, 2013 р.) порівняно з попередніми виданнями ускладнилася, вміщує значну кількість нозологічних одиниць (13), випереджаючи навіть розділ «остеогенні пухлини».

Клітинними джерелами хондрогенних пухлин кісток можуть бути:

- мультипотентні мезенхімальні клітини-попередники кісткового мозку, окістя та параоссальних тканин, рідше — м'яких тканин, віддалених від кісток
- незрілі хрящові клітини ембріональних тканинних залишків у спонгіозі та кортексі сформованих кісток, які персистують в них вподовж багатьох років (хрящові гамартії);
- незрілі клітини епіфізарного хряща вподовж всього терміну його функціонування.

Ступінь диференціювання з набуттям певних патологічних властивостей хондроцитів та матриксу хондрогенних пухлин значно варіює, що пов'язано з генетичними особливостями клітин, їхньою функціональною активністю на етапах стабільної життєдіяльності новоутвореної патологічної хрящової тканини, особливостями вторинних змін пухлинного матриксу.

Матеріал власних досліджень у відділі патоморфології ІТО складає понад 1300 випадків клініко-морфологічної діагностики хондрогенних пухлин кісток, з них понад 150 — різні нозології хондросарком.

Деякі морфологічні особливості хондрогенних пухлин, що утруднюють диференційну гістологічну діагностику:

- Подібність хондрогенних пухлин до незрілих хондрогенних проліфератів, які спостерігаються при формуванні кісткової мозолі, та проліфератів за деяких остеосарком.
- Надзвичайною складністю диференційної гістологічної діагностики деяких хондром з підвищеною проліферативною активністю хондроцитів та атипової хрящової пухлини (хондросаркоми 1 ст.).
- Неоднозначністю результатів диференційної діагностики ХС 1-го та 2-го ступенів злоякісності.
- Останні два пункти передбачають обов'язкове вивчення патологом особливостей візуалізивних даних, топографії та макропатологічних змін.

## Біопсійна діагностика пухлин та пухлиноподібних уражень кісток. Погляд патолога на шляхи оптимізації

***Григоровський В.В.***

*ДУ «Інститут травматології та ортопедії НАМН України», м. Київ*

**Мета повідомлення**: розглянути деякі організаційні аспекти та дати об'єктивну оцінку діагностичній значущості біопсійно-морфологічних досліджень у практиці онкоортопедії: гістологічного, цитологічного, експрес-гістологічного у заморожених зрізах.

В останні роки все більш широкого впровадження у практиці гістологічних досліджень онокоортопедії набувають методи імуногістохімії, цитогенетики та молекулярної генетики. Звичайно, застосування цих методів сприяє уточненню гістогенетичної приналежності низькодиференційованих пухлин або метастазів невідомої первинної локалізації, але реалії їх практичного використання насьогодні ще доволі обмежені. З точки зору патолога-практика можна відзначити, що загалом при дослідженнях онкопатології кісткової системи порівняно рідко виникає необхідність у додаткових імуногістохімічних методиках, проте деякі пухлини, наприклад, родина дрібно-круглоклітинних злоякісних пухлин (саркома Юїнга, дрібноклітинна остеосаркома, мезенхімальна хондросаркома, нейробластома), нон-ходжкінська лімфома, лейоміосаркома, ангіосаркома, деякі веретеноклітинні саркоми, гістіоцитози, метастази злоякісних пухлин з невідомою первинною локалізацією тощо — для призначення адекватного протоколу лікування все ж потребують більш детального імуногістохімічного типування, ніж це забезпечує визначення тільки нозологічної одиниці.

Деякі автори пропагують широке застосування інтраопераційної гістологічної експрес-діагностики пухлин кісток по заморожених зрізах тканин, проте наш власний досвід свідчить, що для впевненого висновку патоморфолога у важливій ситуації потрібні гістопрепарати високої якості, які далеко не завжди забезпечує різка блоків заморожених тканин, тому ми віддаємо перевагу традиційній гістотехнічній обробці із заливанням блоків у парафін (рідше — у целоїдин) та виготовлення тонких зрізів (5–10 мкм) для ретельного гістологічного дослідження та визначення особливостей гістоструктури патологічної тканини. На нашу думку, метод заморожених зрізів виправданий лише для інтраоперційного визначення самого факту потрапляння пухлинної тканини у біоптат, для верифікації ж нозології ураження необхідні зрізи з блоків гістотехнічно проведених та залитих шматочків тканини.

## Принципи та практика оцінювання ступеня хіміотерапевтичного патоморфозу при лікуванні злоякісних пухлин кісток

***Григоровський В.В.***

*ДУ «Інститут травматології та ортопедії НАМН України», м. Київ*

**Мета повідомлення**: дати об'єктивну оцінку можливостям застосування методу оцінювання ступеня хіміотерапевтичного патоморфозу при лікуванні злоякісних пухлин кісток.

Крім встановлення нозології пухлини кістки, в наш час гістологічний метод відіграє роль тестового при визначенні ступеня хіміотерапевтичного (ХТ) та/або променевого патоморфозу злоякісних пухлин. Найчастіше ці методики застосовуються для оцінок ефективності лікування остеосарком високого ступеня злоякісності та саркоми Юїнга.

Оскільки визначення ступеня патоморфозу є в принципі дослідженням порівняльно-морфологічним, від початку слід забезпечити максимальну інформативність пробної біопсії, з параметрами клітинності якої патогістолог буде здійснювати порівняння структур пухлини (клітин, матрикса) після закінчення передопераційних курсів ХТ. Тому пробні біоптати мають бути максимально репрезентативні як щодо топографії, так і щодо вираженості спонтанних некрозів пухлинної тканини: біоптати тканин з двох-трьох різних ділянок пухлини є загалом більш інформативними.

З радикально резектованої пухлини слід за схемою або фотографією об'єкта вирізати достатню кількість блоків (до 20), які топографічно стикуються. Після гістологічного дослідження на схемі позначають ділянки життєздатної та некротизованої пухлинної тканини. При гістологічному дослідженні планіметричним методом оцінюють частку площі зріза, зайнятої життєздатними клітинами пухлини та площі, зайнятої некротизованими. Потім обраховують частку площі життєздатної пухлинної тканини.

Критерієм, який впливає на лікарську тактику при оцінці ХТ-патоморфозу, є частка площі залишкової життєздатної

пухлинної тканини в зрізах блоків резектата. Якщо вона менша ніж 10% від загальної площі пухлинної тканини — ступінь патоморфозу визначається як високий, якщо площа, зайнята життєздатними пухлинними клітинами менша ніж 1% — дуже високий, тоді після операції можна застосовувати такий же протокол ХТ, як до операції. В разі, коли площа, зайнята життєздатними пухлинними клітинами оцінюється понад 10% (часто 30–40–50%) — ефект ХТ вважається середнім або низьким, і це є підставою для призначення в післяопераційному періоді посиленого протоколу лікування.

## Проблемні питання органозбережної хірургії при пухлинах кісток таза

*Дєдков А. Г., Костюк В.Ю., Ковальчук П.А.*

*Національний інститут раку, м. Київ*

**Вступ**. Вибір оптимальної тактики хірургічного лікування у хворих з пухлинами тазової кістки (ПТК) залишається однією з складних та важливих питань сучасної онкологічної ортопедії.

**Мета**. Провести порівняльний аналіз якості життя та функціональних результатів у хворих на ПТК після органозбережних хірургічних втручань з реконструкцією тазового кільця та хворих після ампутацій

**Матеріали і методи**. Хворі на ПТК розподілено на дві групи. 35 пацієнтам виконано міжчеревно-здухвинну ампутацію, 15 хворим — виконано хірургічне втручання із збереженням кінцівки (міжчеревно-здухвинну резекцію + реконструкцію тазового кільця). Оцінено якість життя за шкалою функціональної незалежності (FIM) в обох групах та функціональний результат нижньої кінцівки у групі після органозбережних операцій (шкала MSTS).

**Результати**. Функціональний результат нижньої кінцівки в групі хворих з реконструкцією за шкалою MSTS склав 26,7–86,7% ( в середньому 53,44%), а показник FIM — від 34,9 до 93,6% ( середній показник — 65,07%). В групі хворих після ампутацій FIM склав 31,7–89,6% ( середній показник склав 61,63%).

**Висновки**. Суттєвої відмінності в показниках функціональної незалежності у хворих обох груп немає. Тому збереження кінцівки у хворих на ПТК для досягнення необхідного функціонального результату та якості життя, потребує досконального відбору хворих на реконструктивні хірургічні втручання, навіть при досягненні необхідного радикалізму резекції.

## Пункційні методи лікування пухлинного ураження хребта

*Дубініна В.Г., Лук'янчук О.В.,Чехлов М.В., Яворський О.А.*

*Одеський національний медичний університет*

*Центр реконструктивної та відновної медицини «Університетська клініка», м. Одеса*

**Мета**. Аналіз результатів лікування хворих з пухлинним ураженням хребців в Університетській клініці ОНМедУ з використанням пункційних методик. Визначення ефективності пункційної вертебропластики та пункційної кіфопластики, як комплексного методу діагностики та лікування пухлинного ураження хребта.

**Метеріали та методи**. Проаналізовано 42 випадки лікування хворих з пухлинним ураженням хребта із застосуванням пункційної вертебропластики та пункційної кіфопластики. Пункційна вертебропластика виконувалася із застосуванням системи PCD Stryker та полімерного цементу VertaPlex. Пункційна кіфопластика виконувалася з використанням системи Kyphon Medtronic та Osseofix Alphatec Spine. Обстеження хворих обов'язково включало МРТ та КТ сканування хребта із плануванням оперативних заходів за допомогою методів КТ-моделювання. В 100% випадків виконанню вертебропластики передувала інтраопераційна пункційна біопсія тіл хребців із подальшим морфологічним дослідженням. В хворих під час виконання пункційної вертебропластики та кіфопластики застосовувався метод лазерної вапоризації пухлини із застосуванням хірургічного лазеру Dornier Medilas Fibertom постійного випроміннювання потужністю 100Вт, довжиною хвилі 1064 нм із неодимом (Nd:YAG). Стан хворих та виходи лікування оцінювали за индексом Карновського, шкалою ECOG-ВОЗ, ВАШ болю.

**Результати**. За отриманими даними в 100% випадків застосування пункційної вертебропластики та кіфопластики призвело до поліпшення загального стану хворого. В 90,6% випадків пункційна біопсія призвела до морфологічної верифікації діагнозу.

**Висновки**. Застосування пункційної вертебропластики та кіфопластики призводить до значущого покращення якості життя хворих на пухлинні ураження хребта.

## Результати ендопротезування колінного суглоба при пухлинах кісток

*[1]Дуда Б.С., [1]Проценко В.В., [2]Чорний В.С.*

*[1]ДУ «Інститут травматології та ортопедії НАМН України», м. Київ*

*[2]Національний медичний університет ім. О.О. Богомольця, м. Київ*

**Вступ**. Хірургічний метод лікування пухлин кісток — основний метод лікування. Одним з видів хірургічного лікування при пухлинах кісток є індивідуальне ендопротезування. Ендопротезування при пухлинах кісток дозволяє зберегти опороздатну функціонуючу кінцівку і життя пацієнта.

**Мета дослідження**. Показати можливості ендопротезування колінного суглоба при пухлинах кісток.

**Матеріал і методи**. За період з 2009 по 2015 рік ендопротезування колінного суглоба виконано 62 пацієнтам з пухлинами кісток. Морфологічно зустрічалися: гігантоклітинна пухлина кістки — 25 випадків, остеогенна саркома — 20, хондросаркома — 6, фібросаркома кістки — 4, злоякісна гігантоклітинна пухлина кістки — 4, злоякісна фіброзна гістіоцитоми кістки — 2, саркома Юінга — 1. Обсяг хірургічного втручання: резекція кістки з пухлиною «en block», заміщення дефекту кістки ендопротезом. Використовувалися ендопротези: «Inmed», «Stryker» і «Link». Функціональний результат прооперованої кінцівки розраховувався за шкалою MSTS. Якість життя визначали за опитувальником EORTIC-QLQ-C30. Виживаність пацієнтів оцінена методом Каплана — Мейєра.

**Результати та їх обговорення**. Післяопераційні ускладнення склали 37,1% (парапротезні інфекції — 23,6%, нестабільність ендопротеза — 8,1%, переломи кістки в місці імплантації ніжки ендопротеза — 4%, переломи конструкції ендопротеза — 1,4%). Рецидиви пухлини — 6,5%. Загальна трирічна виживаність — 82,2±0,14%, п'ятирічна виживаність — 65,8±0,26%. Функціональний результат нижньої кінцівки склав 82,4%. Якість життя після ендопротезування підвищилася з 40 до 80 балів. Результати ендопротезування колінного суглоба при пухлинах кісток показали ефективність цього методу хірургічного лікування, який забезпечив хороший функціональний результат кінцівки і підвищив якість життя пацієнтів.

**Висновок**. Ендопротезування у хворих з пухлинами кісток вважається оптимальним методом хірургічного втручання за умови ретельного планування передопераційної підготовки і правильному відборі пацієнтів на операцію.

## Результати таргетної терапії сорафенібом при раку нирки з метастазами в кістки

*Ільніцький О., Проценко В.*

*ДУ «Інститут травматології та ортопедії НАМН України», м. Київ*

**Вступ**. Нирково-клітинний рак складає 2–3% у структурі всіх злоякісних новоутворень у дорослих, при цьому захворюваність на рак нирки зростає щорічно на 1,5–5,9%. Більш ніж у половини пацієнтів на рак нирки після хірургічного

лікування виникають метастази. Прогноз перебігу захворювання при розвитку метастатичного процесу у хворих на рак нирки поганий: середня тривалість життя після виявлення метастазів складає 10–13 місяців. Лікування метастазів раку нирки є важким завданням, так як рак нирки, практично не чутливий до хіміотерапії.

**Мета дослідження**. Показати можливості застосування сорафеніба в таргетній терапії хворих на рак нирки з метастазами в кістки.

**Матеріали і методи**. З 2009 по 2015 рік хірургічне лікування з приводу метастазів раку нирки в трубчасті кістки отримали 27 пацієнтів. Хворим були виконані: сегментарні резекції кістки з ендопротезування, армований металоостеосинтез, черезкістковий позавогнищевий остеосинтез. Після хірургічного етапу лікування, хворі в схемах комплексного лікування отримували променеву терапію, бісфосфонати та сорафеніб.

**Результати дослідження**. Лікування сорафенібом значно збільшило період виживання хворих, без прогресування захворювання (в середньому 30 тижнів). У 18 (66,7%) пацієнтів відзначена стабілізація захворювання вже протягом 12-тижневого періоду прийому препарату, у 4 (14,8%) відмічено часткове зменшення розмірів метастатичних вогнищ у кістках, у 5 (18,5%) виявлено поодиноке зникнення метастатичних вогнищ у кістках.

При аналізі безрецидивної виживаності встановлено, що терапія сорафенібом призводить до збільшення середнього періоду (4,5 місяці) до прогресування захворювання. Середня загальна виживаність пацієнтів з метастазами раку нирки в кістки, які отримували сорафеніб склала 18,2 місяців.

**Висновки**. Препарат сорафеніб, що є мультікіназним інгібітором, який впливає на ангіогенез і на проліферацію пухлинних клітин, призводить до істотного покращання безрецидивної виживаності хворих з метастазами раку нирки в кістки.

## Результати комплексного лікування хворих на гігантоклітинну пухлину із застосуванням деносумаба

***Ковальчук П.А., ДєдковА.Г., Бойчук С.І., Костюк В.Ю.***

*Національний інститут раку, м. Київ*

**Вступ**. В патогенезі розвитку гігантоклітинних пухлин (ГКП) велику роль відіграє клітинна взаємодія через систему рецепторів-ліганд (RANK-RANKL). Моноклональний інгібітор RANK ліганд — деносумаб дає можливість консервативного лікування цієї пухлини.

**Ціль**. Продемонструвати результати комплексного лікування хворих на гігантоклітинну пухлину із застосуванням деносумаба

**Матеріали та методи**. В дослідження включено 26 пацієнтів з ГКП, які лікувались в НІР з 2012 року. Вік хворих склав від 18 до 62 років, чоловіків — 10, жінок — 16. Локалізація пухлин діагностована в кістках тазу у 5 випадках, стегнова кістка — 13, великогомілкова — 4, плечова — 2, променева — 2. Неоад'ювантно проводили 6 ин'єкцій деносумаба по 120 мг підшкірно з інтервалом 7, 20, а потім кожні 30 днів. Контроль ефективності терапії проводили за даними радіологічних досліджень.

**Результати**. У всіх 26 (100%) пацієнтів відмічено позитивний ефект неоад'ювантної терапії у вигляді зменшення больового синдрому на 14 добу. Рентгенологічно у 24 (92,3%) віпадків — регресія пухлини більш ніж на 30%, поява в зоні літичної деструкції кістки активного процесу осифікації, ущільнення кортикальних пластинок уражених кісток. Один пацієнт не відповів на терапію — проведено селективну артеріальну эмболізацію. У 23 (88,5%) виконано хірургічне лікування в об'ємі екскохлеації пухлини та пластики дефекта поліметилметакрилатом. У всіх прооперованих хворих відмічено повний некроз пухлинної тканини у морфологічному дослідженні післяопераціного матеріалу. У 2 (8,7%) діагностовано рецидив через 12 та 14 місяців. 3 (11,5%) пацієнта відмовились від операції, у одного з них виявлено прогресування через 21 місяць. 25 (96,2%) пацієнтів — без ознак прогресування з медіаною спостереження 16, 8 місяців.

**Висновки**. Використання інгібітора RANK ліганд — деносумаба дає можливість зменшити об'єм хірургічного втручання, травматизм резекцій та інвалідізацію хворих на ГКП в більшості випадках.

## Оптимізація лікувальної тактики пацієнтів з метахронними метастазами сарком кісток

***Ковальчук П.А., Дєдков А.Г., Бойчук С.І., Костюк В.Ю., Остафійчук В.В., Максименко Б.В.***

*Національний інститут раку, м. Київ*

**Вступ**. Поява метастазів в легенях у хворих на саркоми кісток є негативним прогностичним фактором. За даними літератури основним методом лікування данної групи пацієнтів є хірургічне видалення всіх пухлинних вогнищ, але місце хіміотерапії не визначено.

**Мета**. Визначити оптимальну схему лікування пацієнтів з метахронними метастазами сарком кісток в легені.

**Матеріали та методи**. З 2010 по 2016 роки в НІР було проліковано 46 хворих з метастазами сарком кісток в легені. Середній вік склав 22 роки, 17 жінок та 29 чоловіків. Всі пацієнті рандомізовано розподілені на дві групи по 23 пацієнти в кожній в залежності від схеми лікування. В першій групі були пацієнти які отримали передопераційну та післяопераційну хіміотерапію (ХТ), в другій — тільки післяопераційну. Використовувалось: іфосфамід 9 $g/m^2$, етопозид 150 $mg/m^2$ , карбоплатин 450 $mg/m^2$. Оцінювалось виживаність, медіана виживаності та загальна токсичність схем.

**Результати**. В 1-й групі прооперовано 16 (69,6%) пацієнтів, у 7 (30,4%) — відмічено прогресування, що змусило перевести їх на променеве паліативне лікування. В 2-й групі прооперовані всі 23 пацієнта. 3-річна виживаність склала 28,4±6,8% у хворих з передопераційною ХТ, та 35,8±6,2% — без передопераційною ХТ, а медіана безрецидивної виживаності — 14,2 та 18,3 місяці відповідно ($p > 0,05$). Гематологічна токсичність 3–4 ступеню була достовірно меньше в другій групі.

**Висновки**. Оптимальною схемою комплексного лікування пацієнтів з метастазами сарком кісток в легені є повне хірургічне видалення пухлинних вогнищ з післяопераційною ХТ другої лінії.

## Динаміка змін пухлинної неоваскуляризації як прогностичний фактор лікувального патоморфозу у хворих на саркоми кісток

***Новак О.М., Дєдков А.Г.***

*Національний інститут рака, м. Київ*

**Вступ**. Первинні злоякісні новоутворення кісток зустрічаються переважно у дітей та осіб молодого віку. Основним методом лікування таких хворих є комбінований, що складається з неоад'ювантної терапії, хірургічного органозберігаючого втручання та ад'ювантної терапії. Гістологічна відповідь на неоад'ювантну хіміотерапію є одним з вагомих прогностичних факторів

**Ціль роботи**. Довести, що динаміка змін пухлинної неоваскуляризації є прогностичним фактором лікувального патоморфозу у хворих на саркоми кісток.

**Матеріали і методи**. Об'єкт дослідження — 108 хворих з саркомами кісток (остеосаркоми, ангіосаркоми, фібросаркоми, злоякісні фіброзні гістіоцитоми, злоякісні гігантоклітинні пухлини). У схему терапії включено метотрексат — 12 г/м², цисплатин — 120 мг/м² (внутрішньоартеріально), доксорубіцин — 75 мг/м², іфосфамід — 8 г/м². Для ангіографічних до-

сліджень використовували катетери фірми «Cordis». Внутрішньоартеріальні інфузії виконували інфузоматом fms «B|Braun».

**Результати**. Під час неоад'ювантної хіміотерапії та ангіографічних обстежень по результатам динаміка змін пухлинної неоваскуляризації був спрогнозований лікувальний патоморфоз, який порівняли з фактичним після хірургічного втручання. У 57 хворих з остеосаркомою спрогнозований патоморфоз збігався з фактичним у 46 (89%) випадках. У 7 хворих з ангіосаркомою такий збіг спостерігався у 5 (79%) випадках. У 23 хворих зі злоякісною гігантоклітинною пухлиною спрогнозований патоморфоз відповідав фактичному у 19 (83%) випадках. У 11 хворих зі злоякісною фіброзною гістіоцитомою така відповідність спостерігалась у 10 (91%) випадках. У 10 хворих з фібросаркомою спрогнозований патоморфоз збігався з фактичним у 8 (80%) випадках.

**Висновки**. В нашому дослідженні на прикладі 108 хворих з саркомами кісток спрогнозований патоморфоз збігався з фактичним у 88 (81%) випадках. Таким чином динаміка змін пухлинної неоваскуляризації може бути прогностичним фактором лікувального патоморфозу у хворих на саркоми кісток.

## Органозберігаючі операції при метастатичному ураженні трубчастих кісток кінцівок

***[1]Проценко В., [1]Ільніцький О., [2]Чорний В.***

*[1]ДУ «Інститут травматології та ортопедії НАМН України», м. Київ*

*[2]Національний медичний університет ім. О.О. Богомольця, м. Київ*

**Вступ**. Метастазування солідних пухлин в кістки і розвиток вторинних метастатичних пухлин відбуваються порівняно часто — у кожного 2–-го хворого протягом перших 3 років. На даний час хірургічні методи лікування метастатичних пухлин кісток представлені ендопротезуванням, інтрамедулярним та накістковим остеосинтезом, кюретажем пухлини з застосуванням кісткового цементу, черезкістковим позавогнищевим остеосинтезом.

**Мета дослідження**. Показати сучасні можливості хірургічного лікування метастатичних уражень трубчастих кісток кінцівок.

**Матеріали та методи**. За період 2009-2015 роки хірургічне лікування з приводу метастазів у трубчасті кістки отримали 79 пацієнтів. Сегментарні резекції кістки з ендопротезування — 25 пацієнтів (кульшовий суглоб — 15, діафіз стегнової і плечової кістки — 4, ліктьовий — 3, плечовий — 2, колінний — 1). Армований металоостеосинтез — 23 пацієнти (стегнова кістка — 14, плечова — 7, великогомілкова — 1, променева — 1). Черезкістковий позавогнищевий остеосинтез — 31 пацієнт (проксимальний відділ стегнової кістки — 12, діафіз стегнової — 11, діафіз плечової — 6, діафіз великогомілкової — 2).

Крім хірургічного лікування, хворі в схемах комплексного лікування отримували поліхіміотерапію, гормонотерапію, імунотерапію, бісфосфонати і променеву терапію.

**Отримані результати**. Післяопераційні ускладненя склали 6,3%, рецидиви пухлини — 11,4%. Померло 15 пацієнтів. Хворим (7), у яких не була досягнута консолідація перелому, після застосування черезкісткового остеосинтезу та променевої терапії, був виконаний металоостеосинтез блокуючим стрижнем (4) або резекція кістки з ендопротезування (3). Функціональні результати кінцівки оцінені у 64 хворих, що вижили. Відмінні результати отримані у 18 (28,1%), хороші — 31 (48,4%), задовільні — 15 (23,4%).

**Висновки**. Методики хірургічного лікування (ендопротезування, армований металоостеосинтез, черезкістковий остеосинтез) метастазів в кістки в схемах комплексного лікування сприяють відновленню функції кінцівки.

## Ендопротезування плечового і ліктьового суглобів при пухлинах кісток

***[1]Чорний В.С., [2]Проценко В.В.***

*[1]Національний медичний університет ім. О.О. Богомольця, м. Київ*

*[2]ДУ «Інститут травматології та ортопедії НАМН України», м. Київ*

**Вступ**. Одним з видів хірургічного лікування пухлин кісток є ендопротезування. Ендопротезування при пухлинах кісток дозволяє зберегти функціонуючу кінцівку і життя пацієнта.

**Мета дослідження**. Показати переваги ендопротезування плечового і ліктьового суглобів при пухлинах кісток.

**Матеріал і методи**. За період 2009–2015 роки ендопротезування плечового і ліктьового суглобів при пухлинах кісток виконано 29 пацієнтам. Морфологічно зустрічалися: гігантоклітинна пухлина — 12 випадків, метастатичні пухлини — 8, хондросаркома — 5, остеогенна саркома — 3, саркома Юїнга — 1. Застосовані ендопротези: «Implantcast», «Inmed» та «Link». Ендопротезування плечового суглоба виконано 17 пацієнтам, ліктьового — 6, діафіза плечової кістки — 2. Функціональний результат прооперованої кінцівки розраховувався за шкалою MSTS. Якість життя визначали за опитувальником EORTIC-QLQ-C30. Виживаність пацієнтів оцінена методом Каплана–Мейєра.

**Отримані результати**. Післяопераційні ускладнення склали 10,3%. Рецидиви пухлини — 3,4%. Функціональний результат кінцівки після ендопротезування плечового суглоба — 64%, ліктьового суглоба — 76%, діафіза плечової кістки — 82%. Загальна трирічна виживаність: 82,2±0,14%, п'ятирічна виживаність: 65,8±0,26%. Результати ендопротезування плечового і ліктьового суглобів при пухлинах кісток виявилися ефективними за рахунок доброго функціонального результату кінцівки, що поліпшило якість життя пацієнтів з 40 до 80 балів.

**Висновок**. Використання ендопротезування плечового і ліктьового суглобів є перспективним методом хірургічного лікування пухлин кісток і вимагає постійного удосконалення.

# ОНКОДЕРМАТОЛОГІЯ

## Результати комплексного лікування злоякісних пухлин м'яких тканин

*[1]Бур'янов О., [2]Проценко В., [1]Чорний В.*

*[1]Національний медичний університет ім. О.О. Богомольця МОЗ України, кафедра травматології та ортопедії*

*[2]ДУ «Інститут травматології та ортопедії НАМНУ», м. Київ*

Злоякісні пухлини м'яких тканин схильні до рецидивуванням та метастазуванням. У зв'язку з цим лікування м'якотканинних злоякісних пухлин, як правило є комплексним з використанням усіх методів лікування: хірургічного (ХЛ), поліхіміотерапії (ПХТ) та променевої терапії (ПТ).

**Мета дослідження**. Оцінити ефективність комплексного лікування злоякісних пухлин м'яких тканин кінцівок і тулуба.

**Матеріали і методи**. Проаналізовано результати лікування 23 хворих зі злоякісними пухлинами м'яких тканин кінцівок і тулуба у віці від 19 до 76 років. Зустрічалися ліпосаркома — 8 (34,8%), рабдоміосаркома — 6 (26,1%), фібросаркома — 4 (17,4%), злоякісна фіброзна гістіоцитома — 3 (13%), злоякісна міксома — 2 (8,7%). За локалізацією: нижня кінцівка — 15 (65,2%), верхня кінцівка — 4 (17,4%), тулуб — 4 (17,4%). Лікування пацієнтів було комплексним: I група (7 пацієнтів) — передопераційна ПХТ та ПТ до СОД 30 Грей, ХЛ, післяопераційна ПХТ і ПТ до СОД 28 Грей; II група (11 пацієнтів) — передопераційна ПХТ та ПТ до СОД 30 Грей, ХЛ, післяопераційна ПХТ; III група (5 пацієнтів) передопераційна ПХТ, ХЛ, післяопераційна ПТ до СОД 30 Грей. Виживаність хворих розраховувалась за методом Каплана–Мейєра.

**Результати лікування**. У I групі хворих рецидиви пухлини виявлені у 2 (28,6%) пацієнтів, метастази — 2 (28,6%). У II групі рецидиви пухлини спостерігалися у 5 (45,5%) хворих, метастази — 4 (36,4%). У III групі рецидиви пухлини виявлені у 2 (40%) хворих, метастази — 1 (20%). У зв'язку з рецидивами пухлини виконані операції, що призводять до каліцтва (ампутації, екзартікуляція) у 3 (13%) пацієнтів, широке висічення рецидиву пухлини — 6 (26,1%). Трирічна виживаність склала 69,2±0,18% ($p>0,05$).

**Висновки**. Застосування комплексного лікування злоякісних пухлин м'яких тканин кінцівок і тулуба підвищує трирічну виживаність пацієнтів за рахунок зменшення кількості повторних рецидивів пухлини та метастазування.

## Комплексное лечение больных увеальной меланомой больших размеров

*Величко Л.Н., Малецкий А.П., Вит В.В., Богданова А.В.*

*ГУ «Институт глазных болезней и тканевой терапии им. В.П.Филатова НАМН Украины», г. Одесса*

Разработка новых подходов к комплексному лечению больных увеальной меланомой больших размеров (УМБР) является весьма актуальной, поскольку выбор тактики лечения таких больных должен быть комплексным с учетом, как клинических параметров опухоли, так и состояния противоопухолевой резистентности организма.

**Цель исследования**. Изучение возможности использования тилорона в комплексном лечении больных УМБР.

**Материал и методы**. Исследование проведено у 83 больных УМ, получавших фотокоагуляцию и β-терапию: 43 больных на фоне тилорона, 40 — без иммунологической коррекции (контрольная группа). Тилорон назначался в дозе 125 мг 2 раза в неделю, 2 дня подряд в течение пяти недель (всего 5 курсов с месячным перерывом). У пациентов обеих групп проводилось иммунологическое исследование гистоиммуноцитохимическим методом.

**Результаты**. Несмотря на то, что в группе больных УМ, получавшей тилорон на фоне комбинированной терапии, исходное выстояние опухоли было достоверно выше 7,4 (SD 3,1) мм, против 5,8 (SD 2,9) мм в контрольной группе ($p=0,001$), энуклеации глаза составили 7,4% против 23,8% в контроле (срок наблюдения 3 года). В группе больных получавших иммунологическую коррекцию отмечено достоверное повышение содержания естественных киллеров (CD16), цитотоксических клеток (CD8), нормализация в процессе лечении иммунорегуляторного индекса (CD4/CD8), концентрации IgA и фагоцитарной активности нейтрофилов, а также уровня экспрессии молекул CD54 и CD95.

**Заключение**. Положительный эффект комплексной терапии (фотокоагуляция+β-терапия+тилорон) у больных УМБР заключается в том, что удается разрушить опухоли большого размера и получить положительный результат в виде сохранения глаза чаще, чем у пациентов не получавших иммунологическую коррекцию. Включение тилорона в комплексную терапию больных УМ обеспечило активацию миграционных механизмов, необходимых для преодоления гематоофтальмического барьера и инфильтрации опухоли лимфоцитами, а также распознавание и элиминацию опухолевых клеток.

## Комбіноване лікування хворих на меланому шкіри III-IV стадії

*Галайчук І.Й., Бабанли Ш.Р., Данилків І.С., Гаврилюк І.С., Болюх О.А.*

*Тернопільський державний медичний університет, Тернопільський обласний клінічний онкологічний диспансер, м. Тернопіль*

**Вступ**. Тривалість ремісії після хірургічного лікування хворих на метастатичну меланому (N3, M1) незначна, а трирічна виживаність не перевищує 31-36 % [Sosman, 2011].

**Матеріал і методи**. Проаналізовано результати лікування 36 хворих (13 чол., 23 жін.) на меланому шкіри T3-4N3M1a-b-c за період 2000-2015 рр. Первинних хворих було 11, повторних — 25. Тактика лікування повторних хворих визначалась після рестадіювання процесу. Починали лікування з режиму CVD або DTIC, після двох циклів хіміотерапії (ХТ) оцінювали її ефект. У випадку стабілізації, продовжували ХТ і розпочинали променеву терапію (35-45 Гр.) на первинну пухлину і уражені групи лімфатичних вузлів. Якщо відмічали стабілізацію або регрес пухлинної маси, пропонували пацієнтові хірургічне втручання з видаленням усіх можливих вогнищ (R0), а саме: широке вирізання меланоми з пластикою місцевими тканинами, лімфаденектомії, видалення множинних метастатичних пухлин шкіри і м'яких тканин, спленектомія та ін. Гістологічні та імуногістологічні (Кі-67) дослідження необхідні були для корекції подальшого лікування. У 2-й лінії ХТ застосовували паклітаксел і карбоплатин, паліативно — ендоксан.

**Результати**. У 14 хворих (39%) вдалось виконати радикальні операції під час так званого «хірургічного вікна», коли досягали часткової регресії пухлинної маси, у 12 (33%) не було отримано ніякої відповіді на ХТ, у 10 (28%) отримано часткову відповідь, однак ці хворі психологічно не змогли відважитись на операцію. Дворічна виживаність у пацієнтів першої групи становила 57,1%, ніхто з хворих 2-ої і 3-ої групи не дожив до двох років.

**Висновки**. У хворих на меланому шкіри IIIC–IV стадії доцільно розпочинати лікування із циклів ХТ і променевої терапії. У випадках клінічної стабілізації або часткової регресії метастатичних пухлин, слід виконувати хірургічне лікування в об'ємі умовно радикального.

У післяопераційний період необхідно продовжувати ХТ другої лінії та визначати генний профіль пухлини (BRAF-мутацію) для ймовірної таргетної терапії при наступному рецидиві захворювання.

## *In vivo* спектрофотометрична діагностика меланоми шкіри

***Гоцко О.С., Галайчук І.Й., Загурська Н.О., Леськів І.М., Николюк В.Д.***

*ДВНЗ «Тернопільський державний медичний університет імені І.Я. Горбачевського МОЗ України», м. Тернопіль*

**Вступ**. В останнє десятиріччя для діагностики меланоми шкіри пропонують різні методи оптичної візуалізації її поверхні: SIA-скопію, гіперспектральний аналіз зображення, спектрофотометрію дифузного відбивання та ін. [Б.А. Болюх, 2015; Moncrieff, 2008; Neittaanmäki-Perttu, 2015].

**Мета**. Оцінити валідність нового методу діагностики меланоми шкіри з використанням спектрального аналізу її цифрового зображення.

**Матеріали і методи**. Проведено спектрофотометричний (СФМ) аналіз 180 цифрових зображень пігментних пухлин шкіри з використанням комп'ютерних програм ImageJ, Microsoft Excel. Оцінювались графіки спектрів червоного (R), зеленого (G) і синього (B) кольорів. Для графіку червоного кольору розроблено такі діагностичні критерії: початок підйому (Іпоч.), максимальна амплітуда (Імакс.), площа під кривою графіка (AUC128). Статистичну обробку даних проведено з використанням дисперсійного аналізу (ANOVA), критеріїв множинних порівнянь Тьюки, Шапіро–Уілка. Діагностичні можливості СФМ порівнювали з післяопераційними гістологічними даними.

**Результати**. R-графіки (Іпоч., Імакс., AUC128) характерні для меланоми шкіри було встановлено у 42 випадках, для диспластичних невусів — у 47 (з них три випадки були фальшпозитивними), для звичайних пігментних невусів — у 91 випадку. За результатами кластерного аналізу встановлено порогові значення інтенсивності червоного кольору для диференційної діагностики між меланомою і диспластичними невусами з одного боку та звичайними невусами з іншого. До групи «меланома/диспластичний невус» належать ті утвори, у яких Іпоч ≤56,5 од. (чутливість 95,5%, специфічність 92,3%), Імакс. ≤125,5 од. (чутливість 77,5%, специфічність 93,4%), AUC128 ≥3706,8 (чутливість 93,3%, специфічність 86,8%), протилежні значення характерні для звичайних невусів.

**Висновки**. Спектрофотометричний аналіз цифрових зображень пухлин шкіри за допомогою комп'ютерних програм ImageJ, Microsoft Excel показав нові можливості диференційної діагностики між доброякісними та злоякісними пігментними пухлинами шкіри. СФМ, як неінвазивний і неконтактний метод, доцільно використовувати для дерматоонкологічних телемедичних консультацій.

## Сучасні технології в лікуванні метастазів меланоми у головний мозок

***Грязов А.Б., Главацький О.Я., Шуба І.М.***

*ДУ «Інститут нейрохірургії ім. акад. А.П. Ромоданова НАМН України», м. Київ*

Метастази меланоми поряд з метастазами раку легень та молочної залози — найчастіші новоутворення головного мозку вторинного ґенезу. Більше ніж у 50% випадків меланоми шкіри викликають як солітарні так і, здебільшого, мультифокальні ураження ЦНС.

**Мета**. Проаналізувати результати сучасних методів радіо-, хіміотерапевтичних методів лікування метастазів меланоми у головний мозок.

**Матеріали і методи**. Радіохірургічне лікування (РХЛ) на лінійному прискорювачі проведено у 48 пацієнтів, при цьому загальна кількість метастатичних вогнищ склала 140. У 62,5% РХЛ проведено як первинне лікування, в 37,5% — після хірургічної резекції, як правило, більшого за розмірами одного із вогнищ, що клінічно себе проявляло.

Інша група із 11 пацієнтів з солітарними метастазами більшими за 3 см. у діаметрі отримали у післяопераційному періоді конкомітантну хіміотерапію темозоломідом на тлі фракційної променевої терапії. В 3 випадках, згідно імуногістохімічних досліджень (BRAF-мутація) застосовувався зельбораф.

**Результатидосліджень**.Медіанабезрецидивноївиживаності після РХЛ склала 8 місяців, однорічна виживаність — 29%. Медіана виживаності (МВ) від постановки попереднього діагнозу меланоми шкіри склала 38 міс.

Сприятливими факторами для МВ в мультиваріантному регресивному аналізі найбільш значимими факторами, що вплинули на результати РХЛ, були: ІК (індекс Карновського) > або = 90 (p<0,023), кількість метастатичних вогнищ (p<0,004), супратенторіальна локалізація (p<0,01), а також попередня хірургічна резекція (p<0,008). В іншій групі хворих статистичний аналіз не проводився у зв'язку з недостатньою кількістю спостережень. Проте використання хіміотерапії темозоломідом дозволило досягти виживаності більше року у 72% випадків. У одному випадку у хворої безрецидивна виживаність перевищила 8 років. У другому випадку використання зельборафа в комбінації з темозоломідом дозволило досягти безрецидивної ремісії більше 3 років.

**Висновки**. Сучасні технології променевої та хіміотерапії є перспективними в лікуванні метастазів меланом у головний мозок і потребують подальших досліджень.

## Профілактика мікробного контамінування післяопераційної рани у хворих на меланому шкіри

***Данилків І.С., Покришко О.В., Галайчук І.І., Климнюк С.І.***

*Тернопільський обласний клінічний онкологічний диспансер, Тернопільський державний медичний університет, м. Тернопіль*

**Вступ**. Проблема профілактики та лікування післяопераційних гнійних ускладнень в онкохірургії не втрачає своєї актуальності [В.В. Бойко, 2013].

**Матеріал і методи**. Проведено дослідження у 19 хворих на меланому шкіри T3b-T4b N0-2 M0 з локалізацією пухлин на шкірі передпліччя (5 хв.), на гомілці (10), на поперековій ділянці (4). У всіх пацієнтів меланоми були з виразково-ерозивною поверхнею. Після радикального вирізання пухлини, операційну рану покривали губчастими або сітчастими гідрогелевими пов'язками, у трьох хворих застосували ВАК-систему. Матеріал для мікробіологічного дослідження брали з виразкової поверхні меланоми (за 3–4 дні до операції), з післяопераційної рани — на 3–4, 6–7 і 14 день та з інтактної шкіри на віддалі 5-6 см від пухлини (рани). Мікробіологічні дослідження здійснювали загально прийнятими методами.

**Результати**. Із виразкової поверхні меланоми висівали популяції грампозитивних коків — Staphylococcus aureus, S. epidermidis та грамнегативних паличок — E. coli, P. vulgaris. На поверхні інтактної шкіри мікробний спектр був різноманітнішим: S. lentus, S. haemolyticus, Kocuria kristinae, Enterococcus faecalis, Actinomicetes spp., Propionibacterium spp., Klebsiella spp., Bacillus megaterium, Pseudomonas putida. Концентрація мікроорганізмів була істотно більшою на виразковій поверхні пухлини, ніж на інтактній шкірі, наприклад 5,48–6,00 lg КУО/см2 і 3,71–3,93 lg КУО/см2 відповідно (S. aureus). У більшості випадків S. aureus, E. coli, P. vulgaris, P. aeruginosa були резистентними до цефалексину, цефтриаксону, цефазоліну, проте чутливими до левоміцетину, тетрацикліну, ципрофлоксацину, офлоксацину, меропенему. Аутодермопластику грануляційних ран здійснювали на 21-36 добу після операції. Трансплантати шкіри приживлялись на 90-95%. Профілактику післяопераційних ранових ускладнень проводили відповідно до отриманих антибіотикограм. У грануляційних ранах на 3–4 і 6–7 добу під гідрогелевими повязками не було росту мікроорганізмів, а на 12–14 добу висівали Staphylococcus aureus, Proteus vulgaris, Kocuria kristinae.

**Висновки**. Існує відмінність мікробного спектру на виразковій поверхні меланоми і на інтактній шкірі пацієнта. Причому концентрація мікроорганізмів (lg КУО/см2) істотно більша на виразковій поверхні пухлини, ніж на інтактній шкірі.

Доцільно визначати мікробний спектр на поверхні меланоми до початку лікування з метою проведення ціленаправленої антибіотикотерапії у післяопераційний період. Сучасні перев'язувальні матеріали ефективно стримують колонізацію мікроорганізмів у рані до 4-6 доби після операції.

## Близькофокусна рентгенотерапія раку шкіри голови (актуальність методу, варіанти фракціонування)

***Дубініна В.Г., Коротинська Л.В., Савчук Ю.І., Рябченко Н.І., Янович Н.М.***

*Одеський обласний онкологичний диспансер, м. Одеса*

За даними Українського канцер-реєстру рак шкіри посідає провідне місце в структурі захворювань і смертності серед основних форм злоякісних новоутворень.

В Одеському регіоні ця патологія перебуває на першому місці.

У лікуванні даної патології провідним методом є променева терапія, зокрема, короткодистанційна рентгенотерапія (КР).

Данний вид лікування здійснюється нами на апараті РУМ-21М.

Протягом останніх 5 років КР отримали 2675 хворих на рак шкіри голови.

Спостерігається порівняльна стабільність частоти даної патології протягом 2011-2015 р.р., хоча зберігається тенденція до збільшення числа хворих в порівнянні с попереднім п'ятиріччям.

До визначення разових і сумарних доз підходили диференційовано.

За рекомендаціями ВОЗ від 2008 року, а також з урахуванням літературних даних, нами впроваджені методики променевої терапії із застосуванням великого фракціонування дози (5 фракцій по 8,4 Гр СОД — 42 Гр), та сверхкрупного фракціонування (однократне опромінення СОД — 27,6 Гр).

Методом однократного опромінення за 2014 — 2015 р.р. проліковано 143 пацієнта. 98% хворих, це люди старше 60 років, з обмеженою рухливістю, яки мають супутні захворювання, інваліди, самотні люди.

В результаті впровадження цих методів лікування в рази зменшилося навантаження на апарат, знизилися експлуатаційні витрати, зменшилась потреба в стаціонарному лікуванні, практично немає видачі лікарняних листів. Ефективність лікування за нашими і літературними даними не відрізняється від стандартного: загоєння раневої поверхні настає через 1 місяць, косметичний ефект хороший, кількість рецидивів 3%.

Достоїнствами КР є мала травматичність, практична відсутність протипоказань, можливість лікування в амбулаторних умовах, відсутність матеріальних витрат з боку хворого, хороший косметичний результат, відсутність загального радіаційного впливу на хворого із-зі м'якого рентген випромінювання (40-90 кВ), тому КР є оптимальним методом лікування данної патології.

## Використання фотодинамічної терапії з фотосенсибілізаторами при захворюваннях базально-клітинного раку шкіри

***Єрмолова В.І., Кебало Д.І., Мірошникова Н.П., Пащенко С.М., Волошина Н.М., Званцева Е.Д.***

*КРДЦ «КОМРЕЦЬ»,*
*ДЗ «Запорізька медична академія післядипломної освіти МОЗ України»,*
*«Запорізький обласний клінічний онкологічний диспансер», м. Запоріжжя*

Проблема лікування новоутворень (НУ) шкіри актуальна і обумовлена високим рівнем захворювання, множинні локалізації і особливо в місцях, важкодоступних традиційними методами лікування (обличчя, ніс, повіки, вухо, голова та т.п.)

**Мета** — це застосування фотодинамічної терапії з фотосенсибілізаторами (ФДТ з ФС) аплікаційним методом при незручних локалізаціях НУ шкіри.

Застосовується апарат «Ліка-хірург М» виробника «Фотоніка Плюс» м. Черкаси: довжина хвилі 660 нм, вихідна потужність лазера 0,1–1,0 Вт, дози опромінювання: при плоских формах — 150–200 Дж/кв.см., при формах, виступаючих над поверхнею шкіри до 1 мм — 200–300 Дж/кв.см.

Процедура ФДТ проводилась у три етапи: спочатку нанесення ФС, потім діагностика НУ, та далі — опромінення НУ.

За три роки для проведення ФДТ до медцентру звернулось 40 пацієнтів, з них ФДТ проведено 20 пацієнтам з морфологічно підтвердженими формами НУ. ФДТ проводилась з використанням ФС — «Фотолон» та «Фотодитазин».

**Досягнуто**: повна реабсорбція — у 17(85%), часткова реабсорбція — у 3(15%), ФДТ без ефекту — не виявлено, продовження спостережень — у 6 пацієнтів.

Даний метод лікування доступний, ефективний, органозберігаючий, не викликає функціональних порушень в організмі, має гарний косметичний ефект та можливе його проведення амбулаторно. У разі необхідності, є можливість повторного його проведення, без пошкодження органів та підлеглих тканин.

## Биопсия сторожевых лимфатических узлов при тонких меланомах кожи

***Кукушкина М.Н., Коровин С.И., Солодянникова О.И., Сукач Г.Г., Потороча А.Н., Паливец А.Ю., Остафийчук В.В., Ковальчук П.А.***

*Национальный институт рака, г. Киев*

Поражение сторожевых лимфатических узлов (СЛУ) при тонких меланомах кожи (МК) встречается редко, что вызывает вопрос о целесообразности выполнения биопсии СЛУ (БСЛУ) у данной категории пациентов.

**Цель**. Изучение частоты поражения СЛУ и отдаленных результатов лечения при МК толщиной ≤ 1,0 мм.

**Материалы и методы**. В исследование включено у 48 больных МК толщиной ≤ 1,0 мм (средний возраст — 50,5±10,0 лет; женщины — 62,5%, мужчины — 37,5%, локализация МК на коже туловища — 60,4%, на коже конечностей — 39,6%), которым выполнена БСЛУ с использованием радионуклидного метода.

Больные с МК толщиной ≤ 1,0 мм без изъязвления (T1aN0M0, стадия IA) подлежали наблюдению, а при наличии изъязвления (T1bN0M0, стадия IB) получали низкодозовую интерферонотерапию.

**Результаты**. При локализации МК на коже верхних и нижних конечностей (19 больных) СЛУ всегда локализовались в подмышечных и паховых областях соответственно. При расположении опухоли на коже туловища (29 пациентов) в 62,1% СЛУ идентифицировали в подмышечной, в 10,0% в паховой области, в 27,6% — в двух регионарных лимфоколлекторах.

Средняя толщина МК по Breslow составила 0,7±0,2 мм. Микрометастазы в СЛУ обнаружены у 1 (2,1%) больного; 42 (87,5%) больным установлена IA (T1aN0M0) стадия заболевания, 5 (10,4%) — IB стадия (T1bN0M0), 1(2,1%) — IIIA стадия.

В течение последующего периода наблюдения (медиана 43,5 месяцев) ни у одного из пациентов не наблюдалось прогрессии заболевания.

**Выводы**. Метастатическое поражение СЛУ при тонких МК встречается редко, в связи с чем выполнение БСЛУ у данной категории больных в рутинной практике является нецелесообразным. Для более рационального использования методики БСЛУ при МК необходимо выполнение эксцизионной биопсии первичной опухоли, что позволит верифицировать диагноз, определить толщину МК и наличие неблагоприятных прогностических факторов (по литературным данным — толщина по Breslow более 0,75 мм, изъязвление, митотический индекс ≥ 1, регрессия первичной опухоли).

## Значение биопсии сторожевых лимфатических узлов при меланоме кожи

***Кукушкина М.Н., Коровин С.И., Солодянникова О.И., Сукач Г.Г., Потороча А.Н., Паливец А.Ю., Остафийчук В.В., Бойчук С.И.***

*Национальный институт рака, г. Киев*

Диагностическая ценность биопсии сторожевого лимфатического узла (БСЛУ) при меланоме кожи (МК) доказана рандомизированными исследованиями, однако вопрос о её самостоятельном лечебном значении, а также о необходимости выполнения полной регионарной лимфодиссекции в случае наличия метастазов в СЛУ остается открытым.

**Цель**. Изучить влияние БСЛУ на отдаленные результаты лечения МК.

**Материалы и методы**. В исследование включено 309 пациентов МК толщиной более 1,0 мм в Breslow. Больным основной группы (151) выполнено широкое иссечение МК и БСЛУ, контрольной группы (158) — широкое иссечение МК. После верификации диагноза пациенты обеих групп получали низкодозовый α-2b в течение 12 месяцев.

**Результаты**. В течение последующего периода наблюдения метастазы в основной группе зарегистрированы у 23 (15,2%), в контрольной группе — у 32 (20,2%) пациентов (p=0,242). Поражение регионарных лимфоузлов (РЛУ) отмечено в основной группе у 11 (7,3%), а в контрольной у 24 (15,2%) больных (p=0,028).

Отмечена тенденция к улучшению 3-летней безрецидивной выживаемости в основной группе (82,8±3,1%) по сравнению с контрольной (73,8±3,5% (p=0,056). 3-летняя общая выживаемость была одинаковой (89,9±2,5% и 90,9±2,3% соответственно). Доказано влияние БСЛУ на 3-летнюю безрецидивную выживаемость у больных мужского пола (p=0,0001), при толщине МК по Breslow больше 4,0 мм (p=0,030) и отсутствии изъязвления; отмечена тенденция к улучшению результатов лечения у больных женского пола и при локализации МК на туловище (p=0,089 и p=0,073).

**Выводы**. БСЛУ приводит к снижению частоты прогрессии заболевания в виде метастазов в РЛУ в два раза (p=0,028), улучшая локальный контроль. БСЛУ не изменила показатели 3-летней общей выживаемости, а увеличение на 9% 3-летней безрецидивной выживаемости не является статистически значимым. В то же время доказано увеличение 3-летней безрецидивной выживаемости у больных мужского пола, при толщине МК по Breslow больше 4,0 мм и отсутствии изъязвления.

## Комбінація хірургічного та променевого лікування у хворих на саркому м'яких тканин

***Остафійчук В.В., Коровін С.І., Іванкова В.С., Палівець А.Ю., Кукушкіна М.Н., Бойчук С.І., Литвиненко О.О., Палій М.І.***

*Національний інститут раку, м. Київ*

**Вступ**. Саркоми м'яких тканин (СМТ) є відносно мало розповсюдженою патологією, та становлять від 1,0 до 2,5% серед усіх злоякісних новоутворень у дорослих, даний вид пухлин вирізняється поганим прогнозом та перебігом.

Проаналізовані підсумки терапії 283 хворих на СМТ кінцівок і тулуба, II-III стадії, що проходили лікування в Національному інституті раку в період з 2000 по 2011 р., в залежності від схем комбінованого лікування (хірургічного лікування в обсязі широкого, радикального видалення пухлини та променевої терапії (ПТ)).

**Матеріали та методи дослідження**. Всі пацієнти були розподілені на 4 групи. Першу групу склали 53 хворих, які отримали: курс неоадь'ювантної (НА) ПТ у сумарній вогнищевій дозі (СВД) 40–45 Грей (Гр) з наступною радикальною операцією. Група 2 складалась із 75 хворих які отримали лікування: курс НА ПТ СВД 30–35 Гр, хірургічне втручання з наступним ад'ювантним лікуванням ПТ на область післяопераційного рубця (ложе видаленої пухлини) в СВД 15–20 Гр. Група 3 складалася з 95 пацієнтів у яких лікування включало хірургічний етап з наступною ад'ювантною ПТ на область п/о рубця СВД–50–55 Гр. В 4 групу ввійшло 60 хворих із проведеним лікуванням: курс НА ПТ СВД 20 Гр при разовій вогнищевій дозі (РВД) 5,0 Гр з наступним хірургічним етапом.

**Результати та висновки**. Загальна 3 -річна виживаність в групі 1 склала 64,3%, в групі 2 — 69,2%, група 3 — 52,7%, група 4 — 66,8%. Локальна 3-річна безрецидивна виживаність дорівнювала відповідно 48,8%, 46,3%, 37,9% і 43,4%, а безметастатична 3-річна виживаність — 51%, 61,6%, 49,5% і 63,6% відповідно.

Із вищезазначених даних випливає перевага групи із використанням ПТ в до та післяопераційному поєднанні над іншими схемами лікування. Можна зробити висновок про перспективність поєднання хірургічного лікування із використанням НА та ад'ювантної ПТ при лікування хворих на СМТ.

## Попередні результати комбінованого лікування хворих на саркому м'яких тканин високого ступеня ризику

***Палівець А.Ю., Коровін С.І., Кукушкіна М.М., Остафійчук В.В., Бойчук С.І.***

*Національний інститут раку, м. Київ*

До сарком м'яких тканин (СМТ) високого ступеня ризику відносяться пухлини кінцівок і тулуба, розташовані під фасцією, розміром понад 5 см, низько- і недиференційовані (G3-G4), які відрізняються агресивним клінічним перебігом і поганим прогнозом. Комбіноване лікування таких хворих вимагає мультидисциплінарного підходу і є загальноприйнятою обов'язковою опцією. Нами проаналізовані попередні результати лікування хворих в залежності від неоад'ювантної терапії (НА) в ході рандомізованого проспективного дослідження, в якому пацієнти були розділені на дві групи. Першу групу склали 21 хворий на СМТ III стадії (G3-4T2bN0M0), які отримали таке лікування: курс НА системної поліхіміотерапії (ПХТ) за схемою CyVADIC, променеву терапію в сумарній осередкової дозі (СОД) 40 Грей (Гр), хірургічне втручання в обсязі широкого видалення пухлини. Ад'ювантне лікування полягало в променевій терапії на область ложа видаленої пухлини в СОД 15–20 Гр та двох курсах системної ПХТ. Група 2 складалася з 20 пацієнтів на СМТ III стадії, які одержували таке ж лікування, як і в групі 1, але відрізнялося схемою НА ПХТ. Застосовану схему позначимо як VAC (вінкристин, доксорубіцин, циклофосфан). Результати НА лікування оцінювалися за шкалою RECIST. Повна регресія пухлини в групі 1 відзначена у 4,8% хворих, часткова регресія — у 28,8%, стабілізація — у 56,8%, прогресування — у 9,6%. У групі 2 повна регресія не відзначалася, часткова регресія зафіксована в 15% випадків, стабілізація — у 75%, прогресування — у 10%. У групі 1 після НА лікування визначався більш виражений патоморфоз: об'єм життєздатної пухлинної паренхіми склав в середньому — 26,2±9,6%, а в 2-й — 37,1±10,8%. Загальна 2-річна виживаність в групі 1 склала 85,7±6,6%, в групі 2 — 80,0±7,9%; локальна безрецидивна виживаність відповідно — 80,9±7,2% і 70,0±9,2%, а безметастатічна — 76,1±7,5% і 50,0±9,8%. На підставі результатів робимо висновок про перспективність інтенсифікації НА терапії для поліпшення результатів лікування.

## Результати лікування хворих на екстраабдомінальний десмоід

***Палівець А.Ю., Коровін С.І., Кукушкіна М.М., Остафійчук В.В., Ковальчук П.А., Літвіненко О.О.***

*Національний інститут раку, м. Київ*

Проведено дослідження 68 хворих на екстраабдомінальний десмоїд (ЕД) у віці від 18 до 79 років. На верхніх кінцівках пухлина розташовувалася у 13,2% хворих, на тулубі — у 42,6%,

на нижніх кінцівках — у 44,2%. Подвійна локалізація пухлини відзначена у 4,4% пацієнтів (дві жінки, один чоловік), у- всіх випадках на нижніх кінцівках. Хірургічне лікування в обсязі широкого видалення було проведено 39 пацієнтам, яке передбачало видалення пухлини в футлярі з здорових тканин. У 7 пацієнтів перед оперативним втручанням проводилась променева терапія середніми фракціями 2–2,2 грей (Гр) до сумарної осередкової дози (СОД) 35–40 Гр. Через 3-4 тижні виконувалося широке висічення пухлини. Шести пацієнтам променева терапія (ПТ) була проведена в ад'ювантному режимі середніми фракціями по 2–2,5 Гр на ложе видаленої пухлини до СОД 40–45 Гр. Групі з 6 пацієнтів проведена хіміогормонотерапія в ад'ювантному режимі, При хіміотерапії (ХТ) використовувалася наступна схема: вінбластин — 5 мг/м2 1 раз в 7 днів та метотрексат 25 мг/м2 1 раз в 7 днів. ХТ супроводжувалася гормонотерапией (ГТ): щоденним прийомом тамоксифену в дозі 20 мг. Тривалість лікування склала від 4 до 10 місяців. Ще одну групу склали 8 осіб, які отримували консервативне лікування: ХТ+ГТ і ПТ. ПТ проводилася середніми фракціями до сумарної осередкової дози в 40-45 Гр. Тривалість лікування складала від 7 до 11 місяців. Група хворих, які отримали консервативне лікування (ХТ+ГТ і ПТ) спостерігається від 36 до 96 місяців (медіана спостереження — 48 місяців). У однієї хворої відзначена повна регресія новоутворення, часткова регресія — у 1 (терміни спостереження 64 і 31 місяць відповідно), у інших — стабілізація розмірів пухлини. Після хірургічного лікування рецидиви захворювання розвинулися у 61,5% пацієнтів в середньому через 23,9 місяця. Рецидиви після хірургічного лікування і променевої терапії з'явилися у 30,8% пацієнтів в середньому через 16,5 місяців. Комбіноване лікування продемонструвало кращі результати у хворих на ЕД.

## Применение высокочастотной электросварки биологических тканей при энуклеации глазного яблока по поводу увеальной меланомы

***Пасечникова Н.В., Науменко В.А., Малецкий А.П., Чеботарев Е.П., Пухлик Е.С.***

*Государственное Учреждение «Институт глазных болезней и тканевой терапии им. В.П.Филатова НАМН Украины», г. Одесса*

**Актуальность**. Операции по удалению глазного яблока составляют порядка 9,4% от всех офтальмологических операций. В год в Украине проводится около 2520 энуклеаций (Є.І. Аніна, В.І. Левтюх, 2001). По данным литературы удаление глазного яблока при лечении внутриглазных опухолей энуклеация проводится в 12,3–59,0% случаев (Є.І. Аніна, В.І. Левтюх, 2001, А.Ф. Бровкина, 2006, A.F. Brovkina, C.B. Saakjan, 1997).

Во время проведения энуклеации могут возникнуть как интраоперационные, так и послеоперационные осложнения (И.А. Филатова, 2002). Существующие способы энуклеации глазного яблока не обеспечивают в должной мере предупреждения развития этих осложнений.

В ГУ «Институт глазных болезней и тканевой терапии им. В.П. Филатова НАМН Украины» на базе отделения микрохирургического лечения онкологических заболеваний глаза совместно с Институтом Электросварки им. Е.О. Патона НАН Украины, были разработаны оригинальные инструменты для энуклеации глазного яблока, а также методика высокочастотной электросварки биологических тканей (ВЭСБТ) с использованием источника ЕК-300М1 (патент Украины № 46981), позволяющие достичь рассечения, гемостаза и соединения мягких тканей.

**Цель исследования**. Разработать методику энуклеации глазного яблока путем использования высокочастотной электросварки биологических тканей для снижения риска развития интра- и послеоперационных осложнений.

**Материал и методы**. При разработке методики энуклеации с применением ВЭСБТ проведены экспериментальные и клинические исследования. В исследуемой группе кроликов (20 кроликов) энуклеация проводилась с использованием ВЭСБТ, в контрольной группе животных (8 кроликов) — по стандартной методике.

Животные выводились из эксперимента путем воздушной эмболии непосредственно после операции, через 7 дней и через месяц для гистологического исследовании. Для электронно-микроскопического исследования — непосредственно после операции, через 5 дней и через 9 дней. Оценивались послеоперационный отек тканей орбиты, состояние швов, количество отделяемого из раны.

Так же исследования проведены у 79 больных увеальной меланомой, из них у 59 пациентов в возрасте 63,0±10,5 лет с увеальными меланомами, которым была проведена энуклеация с использованием ВЭСБТ. Контрольную группу составили 20 пациентов с увеальной меланомой в возрасте 61,5±8,6 лет, которым была проведена энуклеация по обычной методике.

**Результаты и выводы**. В эксперименте установлено, что при воздействии на конъюнктиву ВЭСБТ в режиме соединения тканей закрытие раневой поверхности происходит в результате выпадения фибрина с последующей эпителизацией поверхности и фибротизацией субэпителиальных тканей. Образуется конгломерат из разрушенных тканевых элементов, денатурированных белков, коллагеновых фибрилл, а также тонкофибриллярного «войлокоподобного» материала, который «заклеивает» раневую поверхность поврежденной ткани.

В эксперименте установлено, что при применении ВЭСБТ в режиме рассечения тканей происходит разрезание с одномоментной коагуляцией сосудов, а в месте воздействия образуется узкая полоска сухого некроза.

Разработанный способ энуклеации с использованием ВЭСБТ биологических тканей позволил минимизировать кровотечение при пересечении экстрабульбарных мышц и зрительного нерва, что исключает процедуру тампонады орбиты и сокращает время оперативного вмешательства в среднем на 6,6 мин, (18,4±3,1 в исследуемой и 25,0±2,0 минут в контрольной группе, $p<0,00001$).

Предложенный способ энуклеации с использованием ВЭСБТ в режиме соединения тканей конъюнктивы позволяет добиться прочного соединения ее краев, что исключает процедуры наложения и снятия швов.

## Эндовитреальная резекция меланомы хориоидеи с использованием высокочастотной электросварки

***Пасечникова Н.В., Науменко В.А., Уманец Н.Н., Малецкий А.П., Чеботарев Е.П., Пухлик Е.С.***

*Государственное учреждение «Институт глазных болезней и тканевой терапии им. В.П.Филатова НАМН Украины», г. Одесса*

**Актуальность**. Увеальная меланома является наиболее частой первичной злокачественной внутриглазной опухолью, сложной по своему гистогенезу и необычной по клиническому течению. Меланомы, возникающие внутри глаза, составляют 75–80% всех внутриглазных опухолей (А.Ф. Бровкина, 2007, 2009).

Несмотря на достигнутые успехи органосохраняющей терапии частота энуклеации при увеальной меланоме остается достаточно высокой и проводится в 12,3–59% случаев. В последние годы идет поиск новых хирургических методов удаления внутриглазных новообразований, позволяющих сохранить глаз (Є. І. Аніна, В. І. Левтюх, 2001, K. Egan, L. Ryan, E. Gragoudas, 1997).

Эндовитреальная резекция меланомы хориоидеи рассматривается сегодня как альтернативный вариант органосохраняющего лечения при больших размерах опухоли (C.L. Shields, J.A. Shields, J. Cater [et al], 2000). Недостатком данной методики остается неконтролируемое кровотечение из хориоидальных и цилиарных сосудов в ходе удаления новообразования и риск метастазирования вследствие диссеминации опухолевых клеток (M.C. Kavanagh, K.R. Everman, E.M. Opremcak, [et al], 2008).

Нами, совместно с Институтом Электросварки им. Е.О. Патона НАН Украины были разработаны оригинальные прибор и инструменты, а так же методика высокочастотной электросварки, позволяющие достичь адекватного гемостаза в ходе различных вмешательств на глазом яблоке и избежать интра- и послеоперационных осложнений (патент Украины № 46981).

**Цель**. Оценить возможность использования метода высокочастотной электросварки для гемостаза в ходе эндовитреальной резекции меланомы хориоидеи.

**Материал и методы**. Под нашим наблюдением находилось 2 больных (2 глаза) в возрасте 55 и 52 лет с диагнозом меланома хориоидеи. Размеры опухолевых очагов по данным УЗ-сканирования (Cine-Scan): 4,5 мм выстояние и 6,5 мм протяженность в первом случае и 2,4 мм выстояние и 9,2 мм протяженность во втором. В обоих случаях цилиарное тело и зрительный нерв не были поражены опухолью. Витрэктомия выполнялась трехпортовым доступом калибром 20 G. Для гемостаза в ходе витрэктомии использовали модифицированный прибор ЕК-300М1 и оригинальный монополярный интравитреальный электрод. Параметры высокочастотной электросварки — напряжение 20-28 В, сила тока — до 0,3 А, частота — 66,0 кГц, экспозиция — до 1,0 сек.

**Результаты**. Несмотря на определенные сложности, возникающие интраоперационно, эндовитреальная резекция меланом является эффективной альтернативой в лечении больших увеальных меланом и в случаях, когда применение других методик лечения невозможно. Безусловно, одним из сдерживающих факторов широкого внедрения такой технологии остается высокий риск интраоперационного кровотечения, что в ряде случаев может закончиться энуклеацией, и определённый риск метастазирования. Поэтому предпочтительнее выполнять эндовитреальную резекцию после предварительной девитализации опухоли, с применением лазерной и/или лучевой терапии, для соблюдений условий абластики и управляемого контроля внутриглазного кровотечения.

**Заключение**. Эндовитреальная резекция является операцией выбора в лечении увеальных меланом, локализующихся в заднем полюсе без контакта со зрительным нервом. Применение высокочастотной электросварки во время эндорезекции меланомы хориоидеи (параметры — напряжение 20–28 В, сила тока — до 0,3 А, частота — 66,0 кГц, экспозиция — до 1,0 сек.) позволяет избежать возникновения кровотечения из хориоидальных и цилиарных сосудов и, тем самым, снизить риск интра- и послеоперационных геморрагических осложнений.

## Особливості захворюваності населення вінницької області на меланому шкіри

***Печевистий О.М., Какарькін О.Я., Костюк О.Г., Ткачук Т.В.***

*Вінницький національний медичний університет ім. М.І.Пирогова, м. Вінниця*

В останні роки відзначається значний ріст захворюваності на меланому шкіри у населення України, яка майже в 1,5 рази перевищує середні європейські показники. Лідируючі позиції займають Одеська, Херсонська та Миколаївська область, наближається до лідерів і Вінницька.

**Метою дослідження** було вивчення захворюваності на меланому і особливості її перебігу у населення Вінницької області.

**Матеріали і методи**. На підставі статистичних звітів Вінницького обласного клінічного онкологічного диспансеру за 5 років проведено клініко-епідеміологічне дослідження поширеності меланоми шкіри серед населення області.

Темпи росту захворюваності на меланому по Вінницькій області одні з найвищих по Україні. Так, стандартизовані показники захворюваності у Вінницькій області в 2014 році збільшилися по відношенню до 2009 року майже на 40% а середньостатистичні по Україні — лише на 16%. Захворюваність жіночого населення України значно вище, ніж чоловічого. Збільшення ж рівня захворюваності на меланому у Вінницькій області відбувається в значній мірі за рахунок збільшення захворюваності чоловічого населення. Меланома шкіри частіше розвивається у молодих осіб, що складають працездатну частину населення. Аналіз локалізації меланоми показав, що в 38,7% випадків пухлина розташовувалась на тулубі, на спині в два рази частіше ніж на передній поверхні. У 23,6% пацієнтів меланома розташовувалася на нижніх кінцівках, в основному на гомілці і стопі, у 15,8% — на верхніх кінцівках і у 21,9% пацієнтів — в ділянці голови та шиї.

**Висновки**. У Вінницькій області за період 2009–2014 років відзначається збільшення захворюваності на меланому шкіри, особливо за рахунок чоловічого населення. Реєструється збільшення рівня смертності від цього захворювання. Особливу тривогу викликає високий темп приросту захворюваності. Більше 50% хворих на меланому шкіри становить працездатна частина населення, що є серйозною соціальною проблемою.

## Эффективность радиоволновой хирургии в лечении меланом сосудистого тракта глаза

***Хомякова Е.В., Малецкий А.П.***

*ГУ «Институт глазных болезней и тканевой терапии им. В.П.Филатова НАМН Украины», г. Одесса*

**Актуальность**. Применение фотодеструкции и локальной радиотерапии при меланомах иридоцилиарной (ИЦ) зоны и хориоидеи не оправдало ожиданий В связи с возникновением целого ряда осложнений, снижающих клинический результат лечения. Поэтому поиск методов органосохраняющего лечения меланом ИЦ зоны и хориоидеи является актуальной задачей.

**Цель работы**. Изучить эффективность радиоволновой хирургии В лечении меланом сосудистого тракта

**Материал и методы**. Анализ проведен у 60 больных меланомой ИЦ и цилиохориоидальной (ЦХ) областей (возраст 52,3±15,2 лет). Срок наблюдения от 6 мес. до 9 лет. В 41 случае опухоль поражала радужку и цилиарное тело, протяженность — (5,5±2,0) мм, проминенция — (2,4±1,6) мм. В 19 случаях меланома располагалась в ЦХ зоне, протяженность — (9,6±1,1) мм, проминенция (6,1±1,5) мм.

**Результаты**. У больных с меланомой ИЦ зоны нами не отмечено операционных осложнений. Через 4-6 мес. В трех случаях наблюдалась дистрофия роговицы. У 26 больных удалось сохранить остроту зрения от 0,1 до 1,0. В трех случаях был отмечен рецидив опухоли через один, два и 2,5 года.

У двух больных с меланомой ЦХ области во время операции наблюдался гемофтальм. В послеоперационном периоде (через 7 дней) у четырех пациентов был отмечен более выраженный увеит, а у одного — локальная отслойка сетчатки. У шести пациентов удалось сохранить зрение от 0,1 до 1,0. У трех больных через 1,5 и 2 года произошла частичная атрофия глазного яблока. Необходимо отметить, что у четырех пациентов наблюдался рецидив опухоли (у двух через 1,5 года, а у остальных — через 3,5 года).

**Заключение**. Радиоволновая хирургия позволила уменьшить риск возникновения интраоперационных и послеоперационных осложнений и сохранить высокие зрительные функции. Отмеченные операционные и послеоперационные осложнения, а также рецидивы опухоли являются предметом поиска новых и усовершенствования существующих путей лечения меланом ирилоцилиарной и цилиохориоидальной областей.

## Превентивна тактика до розвитку меланобластом

***Шевченко В.П., Конанихін В.І., Ващенко О.І, Солодченко М.І., Шевченко В. В.***

*Сумський державний університет, медичний інститут.*

*Сумський обласний клінічний онкологічний диспансер. м. Суми*

Онкологічна статистика свідчить про загальну тенденцію зростання захворюваності на меланобластому (МБ) в Україні. Існуючий рівень ефективності лікування цього злоякісного новоутворення важко визнати задовільним. З метою зниження захворюваності на МБ у розвинутих країнах набули виняткової

актуальності заходи, спрямованні на попередження розвитку цього фатального захворювання. Найбільш перспективним у цьому сенсі вважається профілактичне видалення пігментних невусів шкіри, на тлі яких виникає більшість первинних меланом, за допомогою хірургічного лазера, зважаючи на його антипроліферативну та антибластичну дію.

**Мета роботи**. Вивчити ефективність хірургічного лікування пігментних невусів шкіри, шляхом використання СО-2 лазера.

**Матеріали і методи**. Проаналізовані результати лікування 61 хворих з пігментними невусами шкіри, які лікувалися у СООД і НКНМЦ лазерної хірургії СумДУ за період 2008–2015 р. У 33 (59%) хворих використана традиційна електрохірургічна ексцизія (ЕХ), у 28 (45,9%) лазерна ексцизія (ЛЕ) за допомогою СО-2 лазера. Вік хворих — від 16 до 82 років. Середній вік — 37,8±4,6 років. Чоловіків було — 36 (59%), жінок — 25 (41%). Використовували високоенергетичний вуглекислотний лазер «Промінь-М» (довжина хвилі 10,6 мкм), вихідна потужність 25 Вт.

**Результати**. У післяопераційному періоді при використанні ЕХ спостерігалися інфекційні ранові ускладненя у 6 (18,2%), рецидиви пігментації в зоні видалених невусів у 2 (6,1), утворення келоїдного рубця у 1 (3%) хворих. При ЛЕ оперативне втручання було практично безкровним, у післяопераційному періоді гнійно-септичні ранові ускладнення були відсутні. Рани загоювалися з хорошим косметичним ефектом.

**Висновок**. Використання лазерної ексцизії пігментних невусів маніфестується зменшенням частоти післяопераційних ускладнень, відсутністю рецидивів та хорошим косметичним ефектом. Це дозволяє рекомендувати її для лікування даної патології в амбулаторних умовах з метою профілактики розвитку меланом.

# ОНКОУРОЛОГІЯ

## Клинический случай: «Спонтанный разрыв ЧЛС с двух сторон на фоне хронической задержкой мочи, обусловленной раком предстательной железы»

***Бохановский М.Э., Серегин В.В., Параконный Я.В., Жигун А.Н.***

*КУ «Кировоградский областной онкологический диспансер»*

Спонтанные разрывы ЧЛС возможны при заболеваниях внутренних половых органов, мочекаменной болезни, беременности, которые обуславливают нарушение оттока мочи из почек, и, как следствие, повышение внутрилоханочного давления.

Мы хотим представить клинический случай спонтанного двухстороннего разрыва ЧЛС у больного раком предстательной железы на фоне длительной задержки мочи.

Больной М., 74 года, поступил в урологическое отделение Кировоградского областного онкологического диспансера 7.09.15. с жалобами на затрудненное, учащенное мочеиспускание, боли внизу живота, промежности, поясничной области, периодическое появление крови в моче, повышение t тела до 38 $^0$С.

**Из анамнеза**: болеет около года. Ухудшение состояния после физической нагрузки, когда появились боли в пояснице, гематурия, гипертермия. При обследовании урологом по месту жительства заподозрен рак простаты, в связи, с чем больной направлен в Кировоградский областной онкологический диспансер.

В связи с задержкой мочи был установлен уретральный катетер. На фоне консервативного лечения улучшения самочувствия не было. 8.09.15. выполнена СКТ ОБП, ЗП и ОМТ с в/в усилением. Заключение: Рак предстательной железы с прорастанием в мочевой пузырь. Экстравазация мочи из ЧЛС обеих почек, со скоплением мочи в перирональном и переднем параренальном пространстве и сохранением естественного уропассажа.

Выполнить стентирование мочеточников не представлялось возможным из-за прорастания опухоли в мочевой пузырь. 8.09.15. выполнена перкутанная пункционная нефростомия справа и слева. На фоне проводимого лечения гипертермия и боли купированы.

**Выводы**. Данная патология встречается редко. Мультисрезовая компьютерная томография с внутривенным усилением является основным методом диагностики спонтанного разрыва ЧЛС. Только своевременное и адекватное дренирование почки позволяет добиться хороших результатов лечения данной патологии.

## Активне спостереження за хворими на рак простати

***Вітрук Ю.В., Буйвол О.В., Кононенко О.А., Литвиненко Р.А., Пікуль М.В.***

*Національний інститут раку, м. Київ*

**Вступ**. Активне спостереження (АС) є одним із стандартів лікування хворих на рак передміхурової залози (РПЗ) низького ризику, однак до теперішнього часу залишається відкритим питання критеріїв відбору, спостереження та лікування таких хворих.

**Метою** нашого дослідження Був аналіз сучасних літературних даних щодо проведення активного спостереження у хворих на РПЗ.

**Результати**. Більшість протоколів АС включають критерії, засновані на поєднанні визначення ПСА, пальцевого ректального дослідження і неодноразових біопсій простати. Деякі хворі та їхні лікарі можуть відхилятися від чітких протоколів, ігноруючи графік подальших спостережень та існує кілька поширених причин, за якими стандартна повторна біопсія не виконується: відмова пацієнтів, стабільні показники ПСА, немає ознак прогресування захворювання при попередній біопсії, ускладнення при останній біопсії. Крім того, вік хворого або попередня негативна біопсія в поєднанні з незмінним ПСА може заспокоїти лікарів і пацієнтів щодо стабільності захворювання, яке не може стати клінічно значущим.

Рівень ПСА у сироватці крові є ознакою агресивності процесу та є важливим маркером для оцінки рівня ризику розвитку РПЗ, однак в клінічній практиці при АС достовірнішим показником прогресії захворювання та необхідності виконання біопсії простати є швидкість приросту та час подвоєння ПСА.

Критерій Глісона може бути одним з найбільш важливих предикторів кінцевого результату лікування. Тим не менше, хоча Глісон 6 вказує за низький ризик, важливо зазначити, що ця класифікація не є чіткою і не всі пацієнти, що мають Глісон 3 + 4 повинні отримувати радикальне лікування, особливо коли на ступінь Глісон 4 припадає 10% та менше від загального об'єму пухлини.

Число позитивних стовпчиків, що використовуються як критерії об'єму пухлини, є ще одним предметом дискусій, оскільки ефект об'єму пухлини на розвиток РПЗ було обговорено і кілька досліджень показали відсутність незалежної прогностичної цінності, тому наявність двох позитивних стовпчиків для виявлення захворювання з низьким рівнем ризику може бути занадто обмеженим.

Ще одним, не менш важливим питанням, є якість життя пацієнтів. Пацієнти, що знаходяться під АС, потенційно можуть уникнути наслідків радикального лікування, але можуть страждати від негативних психологічних ефектів, пов'язаних із ситуацією нелікованості раку та страху прогресування захворювання.

Поряд із вищесказаним, АС потребує регулярного тестування ПСА, візитів в клініку та періодичних біопсій передміхурової залози, що створює значний тягар для охорони здоров'я, а його вартість не менша за радикальне лікування, тому правильний вибір пацієнтів має важливе значення.

**Висновок**. Рішення, що стосуються активного спостереження за хворими на РПЗ низького ризику повинні бути зроблені індивідуально після ретельної оцінки всіх можливих ризиків та ефективності лікування.

## Ідентифікація нових епігенетичних маркерів раку передміхурової залози

***[1]Возіанов С.О., [1]Григоренко В.М., [2]Кашуба В.І., [2]Гордіюк В.В., [1]Данилець Р.О., [1]Бондаренко Ю.М., [1]Вікарчук М.В.***

*[1]ДУ«Інститут урології НАМН України», м. Київ*

*[2]Інститут молекулярної біології та генетики НАН України, м. Київ*

**Вступ**. Рак передміхурової залози (РПЗ) — єдина солідна пухлина, при діагностиці якої методи візуалізації не грають основну роль, а при біопсії можна отримати хибно негативні результати. В той же час, неможливо диференціювати агресивну форму локалізованого РПЗ від клінічно незначимої. Тому, визначення нових маркерів для діагностики та прогнозу перебігу РПЗ — один із пріоритетних напрямів сучасної онкоурології.

**Мета**. Ідентифікація нових потенційних діагностичних епігенетичних маркерів РПЗ.

**Матеріали і методи**. Здійснено дослідження зразків біопсійного матеріалу 33 хворих, які були обстежені з приводу підозри на РПЗ. Згідно даних патоморфологічного дослідження, у 15 хворих верифіковано доброякісну гіперплазію, у 18 — аденокарциному передміхурової залози. Для визначення епігенетичних змін застосовувались NotI-мікрочіпи 180 клонів 3-ї хромосоми.

**Результати**. Для 50-ти генів 3-ої хромосоми з 180-ти визначено високий відсоток зразків зі змінами статусу метилювання (від 33% до 82%), в т.ч. для 9 (BHLHE40, IQSEC1, BCL6,

FOXP1, ROPN1/KALRN, PLCL2, ITGA9, GORASP1/TTC21A, GATA2) зміни відмічено у більше 75% зразків. Для низки генів, які зазнали змін, вперше виявлена причетність до канцерогенезу (HMGB1L5, LRRC58, GPR149, DZIP1L, C3orf77, NUDT16) та розвитку РПЗ (BCL6, ITGA9, FBLN2, SOX2, LRRC3B та ін.). Залежності статусу метилювання генів від клініко-морфологічних характеристик хворих (рівень ПСА, показник Глісона, стадія) виявлено не було.

**Висновки**. Зміни генів 3-ої хромосоми людини можуть бути одним із механізмів розвитку РПЗ. Була ідентифікована панель із 16 нових потенційних маркерів для ранньої та диференційної діагностики РПЗ: BHLHE40, FOXP1, LOC285205, ITGA9, CTDSPL, FGF12, LOC440944/SETD5, VHL, CLCN2, OSBPL10/ZNF860, LMCD1, FAM19A4, CAND2, MAP4, KY та LRRC58.

## Органозберігаючі операції на яєчку як альтернатива орхіфунікулектомії при невеликих тестикулярних новоутвореннях

***[1]Возіанов С.О., [1]Сакало А.В., [2]Мрачковський В.В., [2]Кондратенко А.В., [2]Яковлєв П.Г., [2]Левчишин Я.В., [1]Сакало В.С.***

*[1]ДУ «Інститут урології НАМН України», м. Київ*

*[2]Київський міський клінічний онкологічний центр*

**Вступ**. Стандартом лікування хворих на пухлини яєчка є проведення однобічної високої орхіектомії. Враховуючи молодий вік більшості пацієнтів, високий рівень виживання, бажання зберегти фертильність в деяких випадках виконують органозберігаючі операції на яєчку.

**Мета**. Вивчення показань, особливостей хірургічної техніки і віддалених результатів органозберігаючих операцій при наявності невеликих тестикулярних новоутворень (НТН).

**Методи**. Локалізацію НТН інтрапаренхіматозно діагностували за даними УЗД. Розміри НТН < 25 мм розглядали як можливі для виконання резекції яєчка. Операцію виконували з пахвинного доступу, судинний затискач на сім'яний канатик не накладали. Розташування пухлини поблизу сітки яєчка розглядали як протипоказання для резекції. Експрес-дослідження пухлини та ложа видаленої пухлини були обов'язковими. При виявленні герміногенної пухлини (ГП) в одному яєчку і нормальному контрлатеральному яєчку виконували орхіектомію. Біопсія неураженої тканини яєчка при наявності тестикулярної інраепітеліальної неоплазії (TIN) була обов'язковою. В подальшому хворих спостерігали: щомісячний контроль рівня пухлинних маркерів (АФП, ХГТ та ЛДГ), УЗД оперованого яєчка протягом першого року. Кожні 3 місяці — 2-го і 3-го років, потім — щорічно — до 4–5 років.

**Результати**. Виконано 37 органозберігаючих операцій без ускладнень. Середній розмір пухлини — 1,4 см (0,2-2,8 см). Гістологія видаленої пухлини виявила злоякісні ГП в 15, лейдігому — в 10, епідермоїдні кісти — в 11 та аденоматоїдну пухлину — в 1 випадку. У одного хворого виконані двобічні резекції з приводу синхронної семіноми яєчок, у другого — семіноми одного та ембріонального раку протилежного яєчка. В першому випадку хворий отримав післяопераційну хіміотерапію карбоплатином, в другому — хіміотерапію за схемою РЕ. TIN була виявлена у 3 хворих.

В процесі спостереження локальний рецидив виявили у 2 з 14 пацієнтів на ГП, з приводу чого проведена орхіектомія та повторна резекція єдиного оперованого яєчка. В подальшому рецидивів і віддалених метастазів на протязі спостереження 36,6 міс (3–58 міс) не виявлено.

У всіх хворих рівень тестостерону до і після операції був у межах норми.

**Висновки**. Показанням до органозберігаючих операції при НТН є двобічні злоякісні пухлини яєчка, пухлини єдиного яєчка, одно- і двобічні доброякісні пухлини, пухлина нормально розвинутого яєчка і гіпоплазія протилежного. Органозберігаючі операції підтримують належний гормональний рівень, а у деяких хворих зберігають фертильність. У випадках виявлення TIN в біоптатах паренхіми прооперованого яєчка проведення опромінення можливо відкласти у пацієнтів дітородного віку з метою збереження фертильності.

## Неоад'ювантна таргетна терапія при локалізованому нирково-клітинному раку

***Войленко О.А., Вітрук Ю.В., Стаховський О.Е., Кононенко О.А., Вукалович П.С., Стаховський Е.О.***

*Національний інститут раку, м. Київ*

**Вступ**. Ще декілька років тому радикальна нефректомія була єдиним методом лікування нирково-клітинного раку (НКР). На сьогоднішній день їй на зміну прийшло органозберігаюче лікування, яке дає не тільки задовільні онкологічні, але і функціональні результати. В свою чергу, застосування таргетної терапії (ТТ) значно збільшило тривалість життя хворих на розповсюджений та метастатичний НКР, зменшуючи в тому числі і первинні вогнища, що дає підґрунтя для її призначення в неоадьювантному режимі.

**Мета дослідження**. Визначити доцільність призначення та ефективність неоадювантної таргетної терапії при лікуванні хворих на локалізований нирково-клітинний рак.

**Матеріали та методи**. З 2008 по 2015 рр. У клініці пластичної та реконструктивної онкоурології Національного інституту раку проведено 1427 операцій з приводу НКР, із них 31 хворий перед оперативним втручанням отримав 2 цикли неоадьювантної ТТ, препаратами — пазопаніб чи сунітініб з подальшим вивченням їх впливу на об'єм пухлини. Вік пацієнтів коливався від 34 до 72 років (54,1±9,3). У всіх випадках було виконано комплексне клінічне обстеження, яке в обов'язковому порядку передбачало виконання КТ, оцінку об'єму пухлини її локалізацію та об'єм функціонуючої паренхіми по NCIU — класифікації, вивчення функції нирок та динаміку анатомічних змін в нирках після ТТ. Призначення неоадювантної терапії передбачало зменшення розмірів пухлини, завдяки цьому збільшення "шансів" для виконання резекції нирки з пухлиною. У 3 (9,7%) хворих мав місце двобічний НКР, у 3 (9,7%) — пухлина єдиної нирки, у 1 (3,2%) — пухлина підковоподібної нирки, у решти пацієнтів (24) — пухлина локалізувалась в одній із нирок. Загалом клінічній оцінці підпали 34 пухлини нирок. Розміри утвору коливались від 30 до 170 мм і в середньому склали 72,3±28,7 мм. Чоловіків було 20 (64,5%), жінок — 11 (35,5%). Предметом дослідження стало визначення частоти та ступеню впливу неоадювантної ТТ на регресію НКР та покращення умов для органозберігаючого, хірургічного лікування.

**Результати та їх обговорення**. Після двох місяців прийому ТТ регресію пухлини констатовано в 30 (88,2%) випадках, в 2 (5,9%) — стабілізація процесу, а ще в 2 (5,9%) відмічено прогресію захворю відповідно на 10% та 15%. Регресія в середньому становила (21,5±17,8)%.

Середній відсоток регресії в групі хворих з розміром пухлини до 4 см (n = 7) становив 31,3±21,5%, в групі хворих від 4 до 7 см (n = 13) становив 15,5±13,3%, а у хворих з розміром пухлини більше 7 см (n = 14) — 22,2±18,1%. (t-test; p = 0,29).

Зменшення розмірів первинного НКР в результаті проведення неоадьювантної ТТ дозволило провести органозберігаюче лікування (резекція нирки) — в 23 (67,6%) випадках, в т.ч. при двобічних пухлинах та пухлинах єдиної нирки. Однак випадки прогресії та стабілізації процесу на фоні центральної локалізації НКР при невеликому відсотку збереженої паренхіми нирки в 11 (32,4%) випадках стали причиною виконання нефректомії.

**Заключення**. Проведення неоадьювантної ТТ у хворих на НКР дозволило досягти середньої регресії пухлини 21,5±17,8%, що дозволило провести органозберігаюче лікування у 67,6% випадках. Отримані нами позитивні результати неоадьювантної ТТ у хворих на НКР вказують на доцільність втілення такої тактики лікування у випадках локалізованого НКР з метою зменшення пухлини та можливого проведення органозберігаючого лікування.

## Лапароліфтинг при лапароскопічній нефректомії та резекції нирки

[2]Григоренко В.М., [1]Байдо С.В., [1,2]Приндюк С.І.

[1]LISOD — Лікарня Ізраїльської Онкології , м. Київ

[2]«ДУ Інститут урології НАМН України», м. Київ

Лапароскопічна нефректомія (ЛНЕ) та резекція нирки (ЛРН) — ефективний малоінвазивний метод лікування хворих з пухлинами нирки. Під час безгазової лапароскопії інтраабдоминальний простір створюється за допомогою ендоліфтів, без створення карбоксиперитонеуму, додаткова агресія якого у пацієнтів з тяжкою супутньою патологією серцево-судинної та легеневої систем стає клінічно значимою.

Провести порівняльний аналіз використання карбоксиперитонеуму та ендоліфтингу під час лапароскопічних операцій на нирці.

В роботу включено 25 пацієнтів(дослідна група), прооперованих із застосуванням спірального лапароліфта (21 — ЛНЕ, 4 — ЛРН) та контрольна група з 50 хворих (29 — ЛНЕ, 21 — ЛРН) після операції із застосуванням напруженого карбоксиперитонеуму (НКП). Групи порівняння були репрезентативні за віком, статтю та кількістю супутніх хвороб. В роботі була використана оригінальна модель спірального лапароліфта (Пат. № 69135. 25.04.2012, Бюл. № 8), робоча частина якого після накладання «мінімального» карбоксиперитонеуму вводиться в черевну порожнину поступово-ввертальним рухом та фіксується на підйомно-утримуючому пристрої із кріпленням на стелі та проводиться десуфляція.

Час встановлення ендоліфта складав в середньому 82,3±2,1 секунд, що більше лише на 26,8±2,1 секунд за час створення НКП; середня тривалість операцій із застосуванням спірального лапароліфта — 135±7,3 хв.: достовірно не відрізнялась від тривалості таких операцій в умовах НКП — 127±6,4 хв.

В результаті порівняльного аналізу інтра- та післяопераційних показників не виявлено достовірної різниці в тривалості лікування (післяопераційний ліжкодень 6,53-0,32 дня та 6,94-0,48 дня), інтенсивності больового синдрому, наявності периопераційних ускладнень, pH крові. Разом з цим, при застосуванні спірального лапароліфта спостерігається більш швидка активізация пацієнтів в ранньому післяопераційному періоді, рідше відмічався еметичний синдром, нижче рівень $PaCO_2$ крові.

Таким чином, використання спірального ендоліфта розширює можливості виконання лапароскопічних операцій на нирці у хворих з супутньою патологією, не обмежує свободи екстракорпоральних рухів рукояток робочих інструментів, а також дозволяє запобігти розвитку ускладнень.

## Профілактика урологічних ускладнень при хірургічному лікуванні хворих на рак шийки матки Ів-IIа ст.

[1,2]Григоренко А.М., [1,2]Каюк В.Г., [2]Прищак Р.А., [1,2]Церковнюк Р.Г., [1]Сливка Е.В, [2]Безносюк О.М.

[1]Вінницкий національний медичний університет ім. М.І. Пирогова

2Вінницький обласний клінічний онкологічний диспансер

Лікування інвазивних форм РШМ є складним в технічному відношенні і тягне за собою досить велику кількість ускладнень. Згідно деяких даних, кількість ускладнень, пов'язаних з лікуванням, може досягати 60-70% (Bannura G., 1995). У зв'язку з технікою виконання операції радикальної гістеректомії та використання перед- або післяопераційної променевої терапії, ризик виникнення урологічних ускладнень складає 28% (Rolf M., Bang T. et al., 1996).

**Мета роботи**. Зменшити відсоток урологічних ускладнень у жінок хворих з РШМ, які підлягають спеціальному лікуванню.

**Матеріали і методи**. З метою зменшення технічних труднощів виконання операцій та травматизації хворих, профілактики інтра- та післяопераційних урологічних ускладнень, запропоновано проведення стентування сечоводів напередодні оперативного втручання та залишаючи стенти до кінця променевого лікування. Таким чином профілактуючи постпроменеві зміни сечоводів. В гінекологічному відділенні ВОКОД з 2014 по 2016 рр. на передопераційному етапі було застентовано 26 хворих (основна група), залишаючи уретральний катетер на 7 діб після операції,що дало можливість профілактувати гідронефроз нирок. Контрольна група склала 43 хворих на РШМ (без стентування).

**Результати**. В основній групі хворих не виникло інтрата післяопераційних ускладнень, що дало змогу своєчасно розпочати слідуючий етап лікування. В контрольній групі інтраопераційні ускладнення склали 1 (2,3%) випадок (сечовідно-піхвова нориця) та післяопераційні, що включає післяопераційний курс променевої терапії — 7 випадків, з яких гідронефроз нирок склав 3 (3,9%), стеноз сечоводів — 2 (4,6%) та сечоміхурово-піхвова нориця — 2 (4,6%).

**Висновки**. Таким чином передопераційне стентування сечоводів дає змогу кращої візуалізації їх та значно зменшує відсоток ятрогенного пошкодження під час операції, а також профілактує постпроменеві рубцеві зміни сечоводів.

## Діагностичне значення білків теплового шоку Hsp60 при раку передміхурової залози

[1]Григоренко В.М., [2]Яковенко Л.Ф., [1]Вікарчук М.В., [1]Данилець Р.О. [1]Косюхно М.О., [1]Волков С.С., [2]Сидорик Л.Л.

[1]ДУ«Інститут урології НАМН України», м. Київ

[2]Інститут молекулярної біології та генетики НАН України, м. Київ

**Вступ**. Білки теплового шоку Hsp60 — молекулярні шаперони, рівень яких зростає під впливом стресових факторів, в т.ч. при розвитку злоякісних новоутворень. При РПЗ вміст Hsp60 збільшується у пухлинних клітинах по відношенню до нормального епітелію передміхурової залози. Визначення рівня Hsp60 в сироватці крові хворих на РПЗ раніше не досліджувалось.

**Мета**. Дослідити зміну рівня білків теплового шоку Hsp60 в сироватці крові хворих на рак передміхурової залози (РПЗ).

**Матеріали і методи**. У 55 хворих з I-IV стадіями РПЗ, яким з липня 2013 по травень 2014 виконано радикальну простатектомію, здійснювали визначення рівня антитіл до білків теплового шоку Hsp-60 в сироватці крові за методом ELISA. Як контроль використовували сироватку донорів крові (n=67). Антитілопозитивною вважали сироватку, оптична густина якої перевищувала середню величину оптичної густини зразків низькореактивної до досліджуваного білка сироваки донорів крові на два стандартних відхилення (sd) — (M+2sd).

**Результати**. Рівень експресії антитіл до Hsp60 у хворих на РПЗ коливався від 0,041 до 1,209 одиниць оптичної густини, в середньому складав 0,547±0,232 у групі контролю цей показник складав 0,210±0,078 ($p<0,001$). Не виявлено жодної статистично достовірної залежності рівня експресії антитіл до Hsp60 від стадії РПЗ, рівня ПСА, ступеню диференціації пухлини за Глісоном. Гіперекспресія антитіл до Hsp60 відмічена у 10 із 11 (90,9%) хворих, у яких розвинувся біохімічний рецидив після операції.

**Висновки**. У хворих на РПЗ підвищується рівень антитіл до білків теплового шоку Hsp60 в сироватці крові. Рівень Hsp60 не залежить від клінічних та морфологічних характеристик пухлини, відмічено тенденцію до його підвищення у хворих із агресивним перебігом захворювання. Отримані дані свідчать, що білки теплового шоку беруть участь у розвитку раку передміхурової залози, механізми їх залучення у процеси канцерогенезу потребують подальшого вивчення.

# Оптимізація відбору хворих клінічно місцево-розповсюдженим раком передміхурової залози до проведення радикальної простатектомії

***Григоренко В.М., Вікарчук М.В., Данилець Р.О., Бровко Н.В., Волков С.С.***

*ДУ«Інститут урології НАМН України», м. Київ*

**Вступ**. Результати радикальної простатектомії (РПЕ) у хворих місцево-розповсюдженим раком передміхурової залози (РПЗ) залишаються дискутабельними.

**Мета**. Визначити критерії відбору до РПЕ хворих клінічно місцево-розповсюдженим РПЗ.

**Матеріали і методи**. Із серпня 2002 по лютий 2015 рр, РПЕ була проведена 102 хворим з доопераційною стадією сТ3 РПЗ. Групу порівняння склав 101 хворий клінічно локалізованим РПЗ високого ризику за D'Amico. Хворі клінічної стадії сТ3 були розподілені на 3 прогностичні групи за подібним принципом: низького ризику (n=14): відсутність даних за інвазію в сім'яні міхурці (стадія сТ3а), ПСА<20 нг/мл, показник Глісона при біопсії ≤6; проміжного ризику (n=35): наявність одного із несприятливих факторів прогнозу: стадія сТ3в, ПСА≥20 нг/мл, Глісон≥7; високого ризику (n=53): наявність 2 і > негативних прогностичних факторів.

**Результати**. Середній час спостереження склав 50,6±9,4 (12-129) міс. 5-річна загальна виживаність в досліджуваній та контрольній групі склали відповідно 88,6 та 93,4%, 5-річна канцерспецифічна — 90,9 та 94,7%, 5-річна безрецидивна — 45,3 та 50,2%. Біохімічний рецидив констатовано у 48 (47,1%) хворих стадії сТ3 та у 44 (43,6%) — групи контролю (p>0,05). У групах низького, проміжного та високого ризику рецидив розвинувся відповідно у 14,3%, 37,1% та 62,3% хворих (p<0,05). Безрецидивна виживаність хворих групи контролю була гіршою, ніж при місцево-розповсюдженому РПЗ низького ризику та статистично не відрізнялась, ніж у хворих проміжного та високого ризику.

**Висновки**. Для визначення показань до РПЕ у хворих зі стадією сТ3 доцільно використовувати розподіл на прогностичні групи, що базується на клінічних характеристиках (ПСА, показник Глісона, ознаки інвазії в сім'яні міхурці). РПЕ забезпечує радикальний ефект у хворих на місцево-розповсюджений РПЗ низького ризику у 85% хворих. При РПЗ сТ3 проміжного ризику для визначення доцільності проведення ад'ювантної терапії необхідно враховувати патоморфологічні характеристики пухлини. За наявності РПЗ сТ3 високого ризику, РПЕ може розглядатись як перший етап мультимодального лікування у ретельно відібраних хворих.

# Особливості імуногістохімічної верифікації неопластичних процесів передміхурової залози (власний досвід)

***Дядик О.О., Некрасова Л.Г., Денисюк А.І***

*Національний медичний університет імені О.О. Богомольця, м. Київ*

**Актуальність**. Диференційна діагностика неопластичних, гіперпластичних та атрофічних процесів передміхурової залози (ПЗ) і сьогодні залишається одним з найактуальніших питань сучасної патоморфології. При рутинному гістологічному дослідження зрізів тканини простати, забарвлених гематоксиліном та еозином, не завжди беззаперечно можна встановити заключний діагноз. Диференційна діагностика проводиться з уротеліальною аденокарциномою, інвазивною аденокарциномою простати, простатичною інтраепітеліальною неоплазією (PIN) різного ступеню, особливо високого, та атрофічними змінами. Морфологічний діагноз є визначальним для подальшої тактики лікування та прогнозу.

**Мета**. Встановлення особливостей верифікації неопластичних процесів передміхурової залози за допомогою імуногістохімічної діагностики.

**Матеріали і методи**. Протягом 2014-2015 рр. нами досліджено 138 випадків захворювань ПЗ, проведено диференційну діагностику між PIN різного ступеня та аденокарциномою ПЗ. В усіх випадках було проведено забарвлення гематоксиліном та еозином, імуногістохімічними маркерами (ІГХМ) PSA, AMACR, p63. У випадках PIN відображено ступінь (low grade, high grade), у випадках із аденокарциномами — оцінювання за шкалою Глісона.

**Результати**. При дослідженні препаратів ПЗ PIN низького ступеню (low grade) діагностували у 39 (28%) випадках, PIN високого ступеню (high grade) — у 21 (15%) спостереженні. При дослідженні ІГХМ аденокарциноми характеризувались позитивною реакцією на PSA, AMACR та негативною реакцією на p63. Нами було виявлено аденокарциному простати за шкалою Глісона з переважаючим паттерном 2 у 14 (10%) випадках; 3 — у 17 (12%); 4 — у 31 (22%) спостереженнях; 5 — у 16 (12%) випадках.

**Висновки**. За допомогою імуногістохімічного дослідження нами доведено, що серед усіх вивчених 138 випадків із підозрою на аденокарциному ПЗ, у 60 (43%) встановлено PIN різного ступеня із переважанням низького, аденокарциному — у 78 (57%) спостереженнях. Отримані дані свідчать про доцільність та необхідність застосування імуногістохімічної діагностики задля верифікації діагнозу.

# Лімфаденектомія у хірургічному лікуванні раку нирки — аналіз доцільності

***[1]Ковальський В.В., [1]Фецич Т.Г., [2]Дійчук Ю.П., [3]Лобаненко А.Ф., [1]Гутор Т.Г., [2]Кальмук Б.З., [2]Кепич Я.М., [2]Ковальчук Н.О., [2]Ковальчук С.В., [2]Куртяк М.Б., [2]Юрчишин І.Я.***

*[1]Львівський національний медичний університет імені Данила Галицького*

*[2] Львівський державний онкологічний регіонарний лікувально-діагностичний центр*

*[3] Клінічна лікарня Львівської залізниці*

**Вступ**. Загальноприйнятим стандартом лікування раку нирки (РН) III–IV стадії є нефректомія (НЕ), але до сьогодні погляд на об'єм операції і відношення до лімфаденектомії (ЛАЕ) регіонарних лімфатичних вузлів (ЛВ) залишається контроверсійним.

**Мета**. Дослідити вплив ЛАЕ метастатично уражених регіонарних ЛВ на виживаність хворих з РН.

**Матеріали та методи дослідження**. Вивчалися результати хірургічного лікування 74 хворих з місцево-поширеним та метастатичним РН у Львівському державному онкологічному регіональному лікувально-діагностичному центрі впродовж 5-ти років (2007–2011 рр.). У всіх пацієнтів проведено НЕ з ЛАЕ у зв'язку з інтраопераційною підозрою на метастатичне ураження ЛВ. У половини обстежених осіб (37) була III стадія хвороби, у іншої половини IV стадія, з яких у 29 доопераційно виявлені віддалені метастази (cM+). Кількість видалених ЛВ від одного хворого — в межах від 1 до 48 (медіана — 12). Операційний матеріал досліджено морфологічно з верифікацією пухлини нирки і обов'язковим дослідженням кожного з видалених ЛВ. Проналізовано вплив метастатичного ураження регіонарних ЛВ на виживаність пацієнтів в трьох групах: з інтактними ЛВ (pN0), з ураженим одним ЛВ (pN1) і метастазами в кількох ЛВ (pN2). Аналіз груп проводився в межах III та IV стадії хвороби окремо (TNM-6).

**Результати**. Серед 74 пацієнтів з НЕ і ЛАЕ гістологічно підтверджено ураження ЛВ (pN+) у 29 хворих (39,2%) із них у 15 метастази у ЛВ поєднювалися з cM+. Майже у третини пацієнтів (31%) з pN+ знайдено ураження лише одного ЛВ (pN1). У інших хворих було ураження 2-20 ЛВ (pN2), виживаність цих хворих була достовірно нижчою (p=0,02), ніж у групі з pN0. У хворих з pN1 післяопераційна виживаність не відрізнялася від групи пацієнтів з pN0, виявлена кореляція зберігається в межах III і окремо IV стадій хвороби.

**Висновки**. Лімфаденектомія у хворих на рак нирки з метастазом в один лімфатичний вузол забезпечує виживаність аналогічну, як і у пацієнтів з інтактними лімфовузлами. Ураження кількох регіонарних лімфовузлів є фактором несприятливого прогнозу при раку нирки.

## Біохімічні маркери fas-незалежного сигнального шляху апоптозу в діагностиці раку передміхурової залози

***Комаревцев В.М., Серьогіна Н.М., Комаревцева К.В., Морару-Бурлеску Р.П., Рамі Мухаммед Салім Юсеф, Мажник О.Є., Азаб Хусейн***

*ДЗ «Луганський державний медичний університет», м. Рубіжне*

Програма апоптозу в клітині, як і його регуляція, реалізується через позаклітинні і внутрішньоклітинні шляхи. Внутрішньоклітинний шлях реалізується через Fas-рецептор-незалежний, до якого відносять, зокрема, оксид азоту та сфінгомієліновий каскад [Комаревцева И.А., 2009, 2010, 2011]. Серед безлічі біологічних ролей оксиду азоту особливо виділяється його пропухлинна і антитуморогенна дія.

Про зміст загальної кількості оксиду азоту у тканині ми судили по сумі визначених нітрит — та нітрат-іонів. Для виділення вільного сфінгозину нами був використаний метод, заснований на екстракції сфінгоїдних основ діетиловим ефіром, в нашій модифікації [Комаревцева І.О., Комаревцев В.М., 2001].

Встановлено біфункціональний характер оксиду азоту в ґенезі раку передміхурової залози. Зіставляючи дані за ДНК-фрагментації і змістом оксиду азоту необхідно відзначити, що на стадіях T1N0M0 — T2N0M0 оксид азоту проявляє свій проапоптотичний ефект, на що вказує підвищення ДНК-фрагментації в тканині пухлини. Подальше зниження рівня ДНК-фрагментації на тлі підвищеного NO свідчить про антиапоптотичну дією останнього. Встановлена активація сфінгомієлінового метаболічного шляху з накопиченням вільних сфінгоїдних основ — сфінгозина — в умовах стимульованої проліферації і пригніченого апоптозу в тканинах аденокарциноми простати з прогресуванням онкопроцесу.

Таким чином, встановлено діагностичне значення показників нерецепторного сигнального шляху апоптозу (оксиду азоту, сфінгомієлінового) в тканинах простати у хворих на рак передміхурової залози.

## Методи покращення результатів лікування поверхневого раку сечового міхура

***[1]Костюк О.Г., [1]Костюк Г.Я., [1]Сміюха О.А.,[2]Гончарук В.В., [2]Камлук В.П.***

*[1]Вінницький національний медичний університет ім. М.І. Пирогова*

*[2]Вінницький обласний клінічний онкологічний диспансер*

Більше століття в лікуванні раку сечового міхура застосовуються інстиляції хіміопрепаратів в порожнину сечового міхура. Проте значних досягнень в лікуванні поверхневого раку сечового міхура (ПРСМ) не відбулося. Очевидно, разом з удосконаленням дії протипухлинних препаратів, постало питання збереження концентрації діючої речовини. Концентрація хіміопрепарату у порожнині сечового міхура (СМ) зменшується за рахунок прибуваючої сечі.

Нами розроблений та впроваджений новий спосіб лікування хворих на поверхневий рак сечового міхура.

Даний метод базується на виключенні надходження сечі у сечовий міхур, що призводить до збереження сталої концентрації хіміопрепарату в порожнинні СМ. Патент України на корисну модель №24668. Реєстр галузевих нововведень №142/28/08/. Авторський спосіб виконується у двох варіантах: на відкритому СМ при якій виконується резекція стінки сечового міхура з пухлиною та закритому після трансуретральної резекції (ТУР).

Після відкритої резекції стінки СМ з пухлиною катетеризували обидва сечоводи. Зовнішні кінці катетерів виводили через операційну рану, чим досягали стану «сухого» СМ.

Через надлобковий дренаж в порожнину СМ вводили 50 мг доксорубіцину розведеного в 50 мл ізотонічного розчину NaCl. Через 1-2 год розчин евакуювали з сечового міхура, сечовідні катетери видаляли.

Хворим на ПРСМ після ТУР пухлини СМ катетеризували обидва сечоводи. Паралельно сечовідним катетерам у СМ по уретрі вводили катетер Фолі. При відсутності ознак кровотечі через уретральний катетер вводили 50 мг доксорубіцину розведеного в 50 мл ізотонічного розчину NaCl. Через 1–2 год розчин евакуювали з порожнини СМ, сечовідні катетери видаляли.

Протягом п'яти років використання даного способу ми отримали зниження рецидивів раку сечового міхура на 22%.

## Нова методика у лікуванні поверхневого раку сечового міхура

***[1]Костюк О.Г., [1]Костюк Г.Я., [1]Сміюха О.А., [2]Гончарук В.В., [2]Камлук В.П., [2]Миколюк О.В.***

*[1]Вінницький національний медичний університет ім. М.І. Пирогова*

*[2]Вінницький обласний клінічний онкологічний диспансер*

Основними причинами виникнення рецидиву при лікуванні поверхневого раку сечового міхура (ПРСМ) є не виявлені вогнища cancer in situ які залишаються після трансуретральної резекції (ТУР) пухлин сечового міхура (СМ).

Незважаючи на те, що «золотим стандартом» у лікуванні пацієнтів з поверхневого раку сечового міхура є ТУР, залишається певний відсоток пацієнтів, яким виконується відкрита резекція СМ. Ранні інстиляції хіміопрепарату обмежені через ймовірність «виходу» хіміопрепарату в паравезікальний простір з послідуючою некротичною дією на оточуючі тканини, тому запропоновано введення хіміопрепарату в підслизовий шар СМ на операційному столі.

Обґрунтуванням для застосування даного способу у клінічних умовах був множинний ріст пухлин, підозра на наявність cancer in situ, візуально змінена стінка СМ, інтактність вічок сечоводів, категорична відмова пацієнта від цистектомії.

З метою покращення фармакокінетики хіміопрепаратів нами запропонований метод їх підслизового введення у підслизовий шар СМ у визначеній концентрації. З цією метою виконувалось введення доксорубіцину в підслизову основу сечового міхура у концентрації 0,0125%, що створювало своєрідне «депо» препарату. Дану методику застосовували, як при «відкритій» резекції сечового міхура, так і при трансуретральній резекції.

Даний спосіб лікування поверхневого раку сечового міхура був застосований у тридцяти п'яти хворих після виконання ТУР і у сорока семи хворих при відкритому способі видалення пухлини.

Використовуючи дані методики ми досягли зменшення рецидивів поверхневого раку сечового міхура на 25%.

## Случай билатерального мультицентрического синхронного почечноклеточного рака

***[1]Лещенко Ю.Н., [1]Главацкий А.Я., [2]Федусенко А.А.***

*[1]ГУ «Институт нейрохирургии им. акад. А.П.Ромоданова НАМН Украины», г. Киев*

*[2]НМАПО им. П.Л.Шупика, кафедра лучевой диагностики, г. Киев*

Мультифокальный почечноклеточный рак (ПКР) характеризуется агрессивным течением и склонностью к раннему метастазированию, в 10% случаев имеет место синхронный билатеральный рак. Несмотря на увеличение в последние годы процента органосохраняющих операций, выживаемость при

мультифокальных поражениях почти на треть меньше, чем при монофокальных. Ограничение по критерию Т, анатомические особенности, нарушение функции почек зачастую не позволяет выполнение органосохраняющих операций.

**Цель исследовании**. Оптимизировать этапность комбинированного лечения неоперабельного синхронного мультифокального ПКР.

**Материалы и методы**. У больного Р., 54 лет с выявленными при мультифазной СКТ множественными образованиями обеих почек от 10 до 30 мм., наибольшая опухоль в нижнем полюсе левой почки (59 на 53 мм.). Морфологический диагноз верифицирован трепанбиопсией опухоли. Принято решение о проведении радиохирургического лечения (РХЛ) на линейном ускорителе с энергией 6 Мэв. Дозиметрические расчеты свидетельствовали о существенном превышении дозных нагрузок на паренхиму левой почки в связи с большим объемом опухоли нижнего сегмента. Принято решение о двухэтапном РХЛ почек и неоадьювантной таргетной терапии сунитинибом после первого этапа с целью циторедукции. Для оценки эффективности лечения использовали RECIST критерий, показатели ADC по DWI как показатель клеточной дезинтеграции. Все образования правой почки были облучены в 3 фракции СОД 300 сГр. Через 3 месяца при контрольных МРТ, СКТ отмечено объемное уменьшение опухоли левой почки, увеличение диффузионных коэффициентов. На втором этапе РХЛ ко всем очагам левой почки были подведены 850 сГр. в 3 фракции. При обследовании через 3 месяца отмечалась облегчение диффузии в зонах выявленных опухолей, уменьшение их размеров.

**Выводы**. Радиохирургическое лечение может в комбинации с неоадьювантной таргетной терапией может быть альтернативой или единственным методом выбора в лечении мультифокального ПКР.

## Роль антагонистов ЛГРГ в терапии пациентов с РПЖ крайне высокого риска

*[1]Лысенко В.В., [1]Дубинина В.Г., [2]Роша Л.Г., [1]Попов Д.А., [3]Марковский А.В., [3]Филиппов С.А., [3]Слынько О.Н.*

*[1]Одесский национальый медицинский университет*

*[2]Университетская клиника ОНМедУ, г. Одесса*

*[3]Одесский областной онкологический диспансер*

**Актуальность проблемы**. Гормональная терапия является важным компонентом мультимодального лечения пациентов с местнораспространенным и метастатическим раком предстательной железы (РПЖ). При этом когорта больных, требующих такой терапии весьма разнородна. Кроме того, в настоящее время выбор препаратов для медикаментозной гормональной депривации значительно расширен.

**Цель исследования**. Сравнить эффективность антагонистов и агонистов ЛГРГ в лечении больных РПЖ крайне высокого риска.

**Материалы и методы**. Проанализированы результаты лечения 18 пациентов, имеющих РПЖ крайне высокого риска (Т3б-Т4, или N1, множественное поражение костей с симптоматикой, висцеральные метастазы, Глисон 8–10 баллов, ПСА 100 нг/мл), которым проводилась гормональная терапия в монорежиме антагонистом ЛГРГ (дегареликс) с 2010 г по настоящее время. Возраст больных 55±7 лет. Результаты лечения сравнивались с ретроспективными данными аналогичных пациентов, леченых агонистами ЛГРГ. Оценивался также лечебный медикаментозный патоморфоз у данных больных по результатам динамической биопсии.

**Анализ результатов**. Следует отметить, что астенический синдром и депрессия были более выражены при использовании антагониста ЛГРГ, но при этом у пациентов быстрее регрессировали симптомы заболевания. Антагонист ЛГРГ вызывал более выраженный лечебный медикаментозный патоморфоз, который достигался у более 50% больных уже через 3 месяца терапии, в то время как аналогичные показатели при применении агонистов ЛГРГ наблюдались только после 6 месяцев терапии. Кастрационнорезистентный рак простаты (КРРП) развился у 2/18 пациентов (11,1%), принимающих дегареликс, в среднем через 21 месяц от начала лечения, в то время как среди пациентов, получавших аналоги ЛГРГ КРРП развился 5/16 (31.3%) в среднем через 18 месяцев от начала лечения (p <0,01).

**Выводы**. Применение антагонистов ЛГРГ позволяет быстрее достичь значимого лечебного медикаментозного патоморфоза в ткани рака простаты, что особенно важно для больных с крайне плохим прогнозом, склонных к быстрому прогрессированию заболевания.

## Модификация интраоперационной оценки хирургического края резекции при радикальной простатэктомии у пациентов с местнораспростарненным раком предстательной железы

*[1]Лысенко В.В., [2]Медведев В.Л., [3]Роша Л.Г., [1]Дубинина В.Г., [2]Медведев А.В.*

*[1]Кафедра онкологии ОНМедУ, г. Одесса*

*[2]Кафедра урологии КубГМУ, г. Краснодар*

*[3]Университетская клиника ОНМедУ, г. Одесса*

**Актуальность проблемы**. У пациентов с местнораспространенным раком предстательной железы (РПЖ) экстрапростатическая экстензия чаще всего встречается по задне-латеральной поверхности. При радикальной простатэктомии (РПЭ) именно в этой зоне высока вероятность протяженного позитивного хирургического края (ПХК), что может существенно влиять на онкологические отдаленные результаты. Общепринятые в уропатологии методики интраоперационной диагностики не позволяют за короткое время оценить состояние хирургического края по всей поверхности простаты.

**Цель исследования**. Разработать методику интраоперационной оценки хирургического края при РПЭ у пациентов с клинически местнораспространенным РПЖ.

**Материалы и методы**. Эндовидеоскопическая радикальная простатэктомия выполнена у 18 пациентов с местнораспространенным РПЖ. Первоначально удаляли предстательную железу, препарат извлекали и отправляли на интраоперационное морфологическое исследование. До получения результата выполняли этап лимфодиссекции. Для интраоперационной оценки края резекции по задне-латеральной поверхности простаты использована авторская методика, базирующаяся на принципах микрографической хирургии (MOHS) (Патент на полезную модель № 102200, 26.10.2015).

**Анализ результатов**. У 13/18 (72,2%) пациентов распространенная экстрапростатическая экстензия наблюдалась по задне-латеральной поверхности. Частота ПХК при первоначальном удалении препарата составляла 55,6%, у всех этих пациентов выполнялась повторная резекция резидуальной опухоли, что позволило статистически достоверно (p<0,005) снизить частоту ПХК до 16,7%. Данная методика позволила выполнить у 27,8% больных юнилатеральное нейросбережение.

**Выводы**. Использование интраоперационной панорамной оценки края резекции простаты по задне-латеральной поверхности позволяет достоверно снизить частоту позитивного хирургического края и без риска резидуальной опухоли использовать нейросберегающую технику при эндовидеоскопической радикальной простатэктомии у пациентов с местнораспространенным РПЖ.

## Виявлення нових епігенетичних діагностичних і прогностичних маркерів в сечі хворих на рак сечового міхура

*[1]Маньковська О.С., [1]Скрипнікова О.С., [1]Панасенко Г.В., [3]Вікарчук М.В., [2]Стаховський О.Е., [2]Пікуль М.В., [1]Кашуба В.І.*

*[1]Інститут молекулярної біології та генетики НАН України, м. Київ*

*[2]Національний інститут раку, м. Київ*

*[3]ДУ «Інститут урології НАМН України», м. Київ*

**Вступ**. Використання епігенетичних маркерів, а саме, виявлення метилування генів-онкосупресорів у циркулюючій ДНК в сечі, є перспективним методом для діагностики та прогнозування раку сечового міхура.

**Мета**. Вивчення генів GDF15, TMEFF2, VIM, CDH13, PENK, TWIST в якості діагногностичних та прогностичних маркерів раку сечового міхура.

**Матеріали і методи**. Проводився забір зразків сечі у 42 хворих з I-IV стадіями раку сечового міхура та у 10 умовно здорових осіб, що склали групу контролю. Детекція проводилась методикою метилспецифічної ПЛР у реальному часі.

**Результати**. У зразках сечі хворих на рак сечового міхура виявлено метилування усіх генів. Метилування генів GDF15, TMEFF2 і VIM визначалось у різних комбінаціях у 29 з 42-х хворих, при цьому в групі контролю метилування не відмічено в жодному випадку. Таким чином, чутливість даної панелі становила 69%, специфічність — 100%. Було відібрано потенційні прогностичні маркери раку сечового міхура, зокрема CDH13.

**Висновки**. В сечі хворих на рак сечового міхура відмічається метилування генів VIM, TMEFF2 і GDF15. Для визначення інформативності даної комбінації генів в якості маркерної панелі необхідні подальші дослідження.

## Асоціація поліморфізму 72 кодону гена tp53 (rs1042522) з ризиком розвитку раку сечового міхура в Україні

*[1]Міщук Я.М., [1]Серга С.В., [1]Демидов С.В., [1]Козерецька І.А., [2]Коляда О.К., [3]Стаховський Е.О., [3]Вітрук Ю.В., [3]Войленко О.А., [3]Вукалович П.С., [3]Стаховський О.Е., [3]Кононенко О.А., [3]Пікуль М.В.*

*[1]Київський національний університет імені Тараса Шевченка, ННЦ «Інститут біології», м. Київ*

*[2]Інститут геронтології ім. Д. Ф. Чеботарьова НАМН України, м. Київ*

*[3]Національний інститут раку, м. Київ*

Серед онкологічних захворювань рак сечового міхура (РСМ) становить близько 4% всіх онкопатологій та посідає п'яте місце після пухлин легень, шлунку, стравоходу та гортані, в зв'язку з чим є значною соціальною проблемою.

Генетичні поліморфізми генів, залучених в процеси канцерогенезу, можуть визначати індивідуальну схильність до розвитку онкологічних патологій. Ген TP53 є важливими прогностичним маркером, поліморфізм Arg72Pro якого може бути асоційованим з ризиком РСМ. Проте, на сьогодні ані статус поліморфізму Arg72Pro, ані його можлива асоціація з РСМ не досліджувались серед населення України. Метою даної роботи була ідентифікація частоти поліморфних варіантів 72-го кодону гена TP53 у групі хворих РСМ та в контрольній групі, а також пошук можливої асоціації цього поліморфізму з ризиком розвитку даного захворювання.

У дослідження були залучені 148 умовно здорових людей , віком від 18 до 80 років, та 65 людей із діагнозом карцинома сечового міхура, віком від 48 до 75 років. Генотипування 72-го кодону TP53 проводилось за допомогою ПЛР з використанням алель-специфічних праймерів. Візуалізацію продуктів ПЛР проводили в 3% агарозному гелі.

Ідентифіковані частоти генотипів у контрольній групі становили: Arg/Arg — 20,9%; Arg/Pro — 78,4%; Pro/Pro — 0,7%. Частоти алелів Arg та Pro гена TP53 відповідно склали 60 та 40%. Частоти генотипів у групі хворих раком сечового міхура становили: Arg/Arg — 58,5%; Arg/Pro — 41,5%; Pro/Pro — 0%. Частоти алелів Arg та Pro гена TP53 відповідно склали 79,2 та 20,8%.

Отримані дані свідчать, що генотип Arg/Arg гена TP53 асоційований з підвищеним ризиком розвитку раку сечового міхура серед представників населення України (OR = 5,3, 95%CI = 2,92 до 10,28).

## Роль Томотерапии в лечении местно распространенного рака предстательной железы

*Одарченко С.П., Серегина Н.М., Серегин В.В., Кухарь А.Ф.*

*Украинский центр Томотерапии, г. Кировоград*

По статистическим данным, частота выявления местно распространенного рака предстательной железы составляет более 23%. Дистанционная лучевая терапия у больных этой категории является одним из основных методов лечения.

Эскалация СОД (суммарная очаговая доза) при дистанционной лучевой терапии увеличивает общую выживаемость. Однако, применение стандартных методик дистанционной лучевой терапии (2D, 3D-конформная) ограничивают возможности в увеличении СОД на простату из-за близости критических органов (прямая кишка, мочевой пузырь).

Современный метод планирования в лучевой терапии IMRT (модулированная по интенсивности лучевая терапия) позволяет максимально конформно провести планирование ДЛТ (дистанционная лучевая терапия) при раке простаты.

Обязательным условием для подведения ионизирующего излучения методом IMRT является методика IGRT (лучевая терапия под визуальным контролем). Этим условиям соответствует Система Томотерапии (Томо HD), представленная в нашем центре. Система томотерапии — это единый радиотерапевтический комплекс, объединяющий в себе современный, высокотехнологический линейный ускоритель и компьютерный томограф.

В нашем центре за 8 месяцев на системе Томо HD было пролечено 17 пациентов с местно распространенным раком простаты.

Больные лечились по следующему протоколу. Подвздошные лимфоузлы: РОД (разовая очаговая доза) — 2 Гр, СОД 46 Гр; семенные пузырьки: РОД — 2 Гр, СОД — 56 Гр; простата: РОД — 2 Гр, СОД — 74 Гр.

Четверо пациентов пролечены с интегрированным бустом на простату (РОД — 2,65 Гр, СОД 66,25 Гр (BED — 80,14 Гр)).

ДЛТ проводилась после 3-х месячного курса неоадъювантной гормонотерапии. Начальный уровень ПСА составлял 35,5–57,2 нг/мл. После гормонотерапии отмечалось его снижение до 2,7–12,1 нг/мл. После проведенной ДЛТ (через месяц) уровень ПСА составил 0,01–0,62 нг/мл.

Во время проведения ДЛТ уровень лучевых реакций не превысил Grade 1.

**Выводы**. Лечение на системе Томотерапии позволяет повысить эффективность ДЛТ; достичь низкой токсичности лечения.

## Експресія пухлино-асоційованих генів при раку передміхурової залози

*[1]Розенберг Є.Е., [1]Геращенко Г.В., [1]Кашуба В.І., [2]Литвиненко Р.А., [2]Вітрук Ю.В., [2]Стаховський Е.О.*

*[1]Інститут Молекулярної біології і генетики НАН України, м. Київ*

*[2]Національний Інститут раку МОЗ України, м. Київ*

**Вступ**. Рак передміхурової залози є однією з головних причин смерті від раку серед чоловіків західного світу та Сполучених Штатів Америки. Високий ступінь гетерогенності цього захворювання вимагає покращення існуючих методів діагностики. Зокрема, механізми розвитку андроген-незалеж-

них пухлин передміхурової залози з високим потенціалом до інвазивності та метастазування є маловивченими та потребують пошуку специфічних біомаркерів. У попередній роботі на модельних клітинних лініях нами було виявлено диференційно експресовані гени між андроген-залежною клітинною лінією LNCaP та андроген-незалежними клітинними лініями DU145 та PC3.

**Мета**. Перевірка отриманих результатів для семи обраних генів (TAGLN, FOS, IL1B, EFNA5, EPDR1, TGFB1, PLAU) на клінічних зразках аденокарцином передміхурової залози.

**Матеріали та методи**. Було використано 22 пари клінічних зразків аденокарцином передміхурової залози та умовно-нормальних прилеглих тканин. Для визначення рівнів відносної експресії генів використовували полімеразну ланцюгову реакцію в реальному часі.

**Результати**. Знайдено зміни експресії всіх семи генів в діапазоні від 59,1% до 86,4% (PLAU — 59,1%, TGFB1 — 63,6%, EPDR1 — 68,2%, EFNA5 — 72,3%, FOS — 77,3%, IL1B — 77,3%, TAGLN — 86,4%). Для всіх генів було відмічено гетерогенну регуляцію експресії у зразках тканини передміхурової залози, проте переважаючим було зниження регуляції експресії генів. Найбільших змін регуляції експресії зазнав ген TAGLN. Його експресія була змінена в 18 зразках (86,4%): знижена в 11 зразках (50%), а підвищена тільки в 7 зразках (31,8%).

**Висновки**. Виявлена в клінічних зразках видаленої передміхурової залози гетерогенна регуляція експресії генів відображає наявність молекулярно-генетичних підтипів пухлин з різним пухлинним потенціалом. Ідентифікація та характеристика окремих підтипів пухлин буде сприяти при розробці індивідуального підходу до лікування. Переважне зниження регуляції гена TAGLN робить його потенційним геном-супресором росту пухлин в аденокарциномах передміхурової залози, що потребує додаткового дослідження на більшій вибірці та за допомогою інших методів дослідження.

## Планіметрія підниркового відділу нижньої порожнистої вени

***Русин В.І., Корсак В.В., С.О. Бойко, Попович Я.М.***

*ДВНЗ «УжНУ», м. Ужгород*

**Вступ**. Виникнення важкоконтрольованої інтраопераційної кровотечі із притоків НПВ під час виконання венокаватромбектомії вимагає більш детального анатомічного дослідження притоків НПВ.

**Мета роботи**. Вивчити анатомічні особливості впадіння поперекових вен у НПВ.

**Матеріали та методи дослідження**. Анатомічне дослідження проведено у 27 трупів в результаті автопсії. Час після смерті не перевищував 48 годин. Вік померлих становив від 40 до 76 років. Виконували евісцерацію органокомплексу внутрішніх органів за методом Шора. Ідентифікували та підраховували поперекові вени і визначали відстань їх розташування від ниркових вен та просторову орієнтацію (ліворуч, праворуч чи по центру) на поверхні НПВ. Після цього, виконували поздовжній розтин НПВ від спільних клубових вен до головних печінкових вен (на 3 або 9 годинах умовного циферблату), задню стінку НПВ відвертали в бік і ретельно вивчали ділянки впадіння поперекових вен з визначенням їх кількості, діаметру та відстані від впадіння ниркових вен.

**Результати**. У більшості (81,5%) випадків ділянка впадіння поперекових вен була представлена одним спільним стовбуром і розташовувалася на лівій задньо-бічній стінці НПВ. У решти випадків ділянки впадіння поперекових вен локалізувалися на правій задньо-бічній стінці (7,4%) та по центру (11,1%) НПВ. Діаметр поперекових вен у ділянках їх впадіння у НПВ коливався від 2 до 9 мм (середній — 5,2±2,14 мм). Перша (верхня) спільна поперекова вена впадала у НПВ на відстані 23-35 мм (в середньому — 23,6±11,3 мм), нижня — на відстані 37-93 мм (в середньому — 63,6±22,7 мм) від ділянки впадіння лівої ниркової вени, тоді як відносно правої ниркової вени ця відстань була коротшою на 10 мм.

**Висновки**. Отримані анатомічні відомості про поперекові вени дозволять попередити їх ушкодження та виникнення інтраопераційної кровотечі під час виконання венокаватромбектомії.

## Восстановление адекватного оттока мочи из верхних мочевых путей, как первый этап подготовки пациента к радикальной цистэктомии

***Савчук Р.В. , Шостак М.В., Руденко А.В.***

*Одесский национальный медицинский университет*

**Целью исследования** было определение показаний и эффективности чрезкожной пункционной нефростомии (ЧПНС) в подготовке больных к радикальной цистэктомии. В период с 2007 по 2015 г на базе кафедры урологии и нефрологии ОНМедУ ГКБ №10 было выполнено 44 ЧПНС у больных раком мочевого пузыря, что составило 22,2% от общего количества дренирования почек пункционным способом. Выполнение ЧПНС позволяло быстро произвести декомпрессию почек, снять ишемический компонент, стабилизировать процессы тканевого дыхания и энергетического метаболизма, произвести изучение резервных возможностей почечной паренхимы. Основным принципом выбора одно- или двухстороннего стомирования являлась перспектива пациента для дальнейшего радикального лечения, объём паренхимы почек, одно- или двухстороннее поражение почек, возможности проведения дальнейшей химиотератии. Средний уровень креатинина до ЧПНС составил 346,13±31,21 мкмоль/л, мочевины 16,21±3,5 ммоль/л, через трое суток снизился до 111,25±10,72 мкмоль/л и 8,2±2,1 ммоль/л соответственно, через три недели уровень азотистых шлаков нормализовался практически у всех пациентов. Односторонняя ЧПНС выполнена в 23 (52,3%) случаях, двухсторонняя в 21 (47,7%). Радикальная цистэктомия с илеоцистопластикой по Бриккеру выполнена в 8-ми случаях, отротопическая пластика по Штудеру выполнена у 3-х пациентов. Наличие отдалённых метастазов, распространение объёмного процесса на соседние органы, соматически осложнённым пациентам выполнялась химиотерапия с лучевой терапией. Чрезкожная пункционная нефростомия — малоинвазивный, эффективный и надежный метод дренирования ВМП при субренальной анурии обусловленной раком мочевого пузыря. Малоинвазивность, низкая интраоперационная травматичность, быстрота послеоперационной реабилитации для проведения дальнейшего специализированного лечения и относительно лучшее качество жизни пациентов позволяет нам рекомендовать данное оперативное вмешательство, для длительного дренирования ВМП при раке мочевого пузыря.

## Ефективність ад'ювантної терапії поверхневого раку сечового міхура

***Савчук Р.В., Жуковський Д.О.***

*Одеський національний медичний університет*

**Мета роботи**. Вивчити ефективність і результати ад'ювантної внутрішньоміхурової хіміотерапії пацієнтів з м'язово-неінвазивним раком сечового міхура.

У ретроспективне дослідження включено 86 пацієнтів віком від 21 до 86 років, середній вік становив (65,0±14,3) року. Тривалість спостереження — від 5 до 60 міс., у середньому 28,4 міс. Пацієнти перенесли ТУР новоутворення сечового міхура з наступною внутрішньоміхуровою хіміотерапією. У дослідженні брало участь 58 (67,4%) чоловіків і 28 (32,6%) жінок. Основною групою пацієнтів були хворі зі стадією T1 — 82 (95,3%); група Ta була представлена 3 (3,5%) пацієнтами, а комбінація T1 і Tis була виявлена в 1 (1,2%) хворого. У структурі загальної кількості пухлин домінували помірнодиференційовані новоутворення, які виявлялися в 61 (71%) пацієнта, високодиференційовані — у 20 (22,3%) хворих, а низькодиференційовані — у 5 (5,7%) пацієнтів. У більшості пацієнтів верифіковано одне новоутворення — 76 (88,4%)

пацієнтів, два новоутворення було в 6 (7%) хворих, а більше двох пухлин — у 4 (4,6%) пацієнтів. Розмір новоутворень також коливався, але у своїй більшості становив до 2 см — 67 (78%) пацієнтів, від 2 до 4 см — 16 (18,6%) пацієнтів, більше 4 см — 3 (3,4%) хворих. Всі пацієнти в післяопераційному періоді одержували внутрішньоміхурову ад'ювантну хіміотерапію доксорубіцином дозою 50 мг, Мітоміцином С дозою 40 мг з експозицією 1 год №5 й імунотерапію Уро-БЦЖ 1 раз на тиждень № 6. Випадки рецидивів відзначені у всіх групах хворих і сумарно становили 11,6%. Відсоток рецидиву був вище в групі пацієнтів, яким проводили інстиляцію доксорубіцином — 6 (13,6%) випадків, на відміну від групи після введення мітоміцину С, де було відзначено 3 (9,3%) рецидиви ($p<0,05$), а в групі із введенням БЦЖ — 1 пацієнт.

Доведено достовірне збільшення безрецидивного періоду, отже, зростання виживаності пацієнтів у групі хворих, які одержували ад'ювантну внутрішньоміхурову терапію мітоміцином С, порівняно з пацієнтами, що лікувалися доксорубіцином.

## Особивості лікування плоскоклітинного раку сечового міхура

***Стаховський Е.О., Пікуль М.В., Богдан К.В., Вукалович П.С., Войтенко О.А., Стаховський О.Е., Вітрук Ю.В., Кононенко О.А.***

*Національний інститут раку, м. Київ*

**Вступ**. Плоскоклітинний рак сечового міхура являється рідкісною та високо агресивною пухлиною. Плоскоклітинний рак, не асоційований з шистосомозом, зустрічається менш, ніж у 3% випадків пухлин сечового міхура, що визначає низький досвід у лікуванні даної патології. Основи лікування нозології, визначені загальноприйнятими стандартами, відповідають терапії перехідно-клітинної карциноми.

**Метою роботи**. Був аналіз особливостей перебігу захворювання та визначення тактики лікування плоскоклітинного раку сечового міхура.

**Матеріали та методи**. Ретроспективний аналіз медичної документації 865 пацієнтів з пухлинами сечового міхура, котрі проходили обстеження та лікування в клініці з 2008 по 2016 роки. Середній вік пацієнтів становив 53±2,7 років. Співвідношення чоловіків до жінок склало 634\231. Клінічний аналіз ґрунтувався на оцінці локалізації враження, анатомо-функціональних змін сечових шляхів, морфологічної характеристики пухлини, клінічної та патоморфологічної стадії, віддалених результатів лікування. В ході аналізу виділено групу з 41 (4,7%) пацієнта, у яких при морфологічному дослідженні, діагностовано плоскоклітинну карциному або перехідно-клітинний рак сечового міхура з плоскоклітинною метаплазією, яка стала предметом дослідження.

**Результати**. В ході комплексного обстеження, в досліджуваній групі, Т1 пухлини діагностовано у 11(26,8%) випадках, Т2 — 13 (31,7%), Т3 — 12 (29,3%), Т4 — 5 (12,2%). Поверхневі пухлини згідно стандартів лікування підлягали ендоскопічному лікуванню, проте в зв'язку з рецидивом раку в сечовому міхурі, у 9 (81%) пацієнтів, другим етапом, було виконано цистектомію. Первинно-інвазивні пухлини здебільшого підлягали органовиносному лікуванню (70%), проте в 3 (10%) випадках проведено відкриту резекцію сечового міхура. Враховуючи високу частоту враження шийки сечового міхура та задньої уретри у переважної більшості пацієнтів котрі підлягали цистектомії — 27 (90%), виконувалась зовнішня деривація або відведення сечі в сигмоподібну кишку. Паліативна хіміотерапія рекомендована 6 (20%) пацієнтам. Згідно даних патоморфологічного дослідження плоскоклітинний рак сечового міхура діагностовано у 14 (34%) випадках, перехідно-клітинну карциному з плоскоклітинною метаплазію — у 27 (66%). Рівень локального рецидивування після радикального лікування склав — 57%, віддаленого метастазування — 45%. Загальна 5-річна виживаність склала — 38,4%, канцер-специфічна — 40,7% (див. рис.).

**Висновки**. Плоскоклітинний рак сечового в 73% на момент постановки діагнозу є інвазивним та потребує органовиносного лікування. Морфологічна форма характеризується високою схильністю до рецидивування та віддаленого метастазування. Враховуючи перебіг захворювання плоскоклітинний рак сечового міхура потребує комплексного підходу до лікування.

## Інгібітори 5а-редуктази в лікуванні хворих на рак простати у поєднанні з доброякісною гіперплазією передміхурової залози

***Стаховський Е.О., Вітрук Ю.В., Вукалович П.С., Буйвол О.В., Кононенко О.А., Литвиненко Р.А., Пікуль М.В., Чепурнатий М.В., Богдан К.В.***

*Національний інститут раку, м. Київ*

**Вступ**. Дослідження інгібіторів 5а-редуктази показали, що вони ефективні як при лікуванні доброякісної гіперплазії передміхурової залози (ДГПЗ), так і профілактиці та лікуванні раку передміхурової залози (РПЗ), однак питання лікування хворих, в яких у простаті поєднуються два різних патологічних процеси — доброякісна гіперплазія та рак, залишається відкритим.

**Метою нашого дослідження**. Було вивчити ефективність використання інгібіторів 5а-редуктази в лікуванні хворих на РПЗ в поєднанні з ДГПЗ.

**Матеріали та методи**. Проаналізовано результати лікування 96 хворих, які протягом 2008–2015 рр. знаходились під активним спостереженням (АС) з приводу РПЗ низького ризику. Вік хворих складав від 57 до 82 років (68,6±11,3), об'єм простати коливався від 39 до 83 см3 (62,1±20,4). Крім наявності РПЗ, у всіх хворих була виявлена ДГПЗ, при цьому індекс простат-специфічних симптомів (I-PSS) в середньому склав 11,1±5,2 балів, індекс якості життя (QoL) — 1,7±1,1 балів. Всі хворі отримували фінастерид («Проскар», «Простан») в дозі 5мг на день. Оцінювали вплив лікування на розміри простати та якість життя пацієнтів, визначали час до ПСА та гістологічної прогресії, а також кількість радикально пролікованих хворих.

**Результати**. Період спостереження за хворими склав від 12 до 86 місяців (46,2±33,6). Померло від супутньої патології 8 (8,3%) хворих, відмовились від проведення подальшого АС протягом перших двох років, незважаючи на відсутність ознак прогресування захворювання, 11 (11,5%) пацієнтів. Загалом прогресування по рівню ПСА виявлено у 26 (27,1%) випадках в період від 16 до 48 місяців (32,2±14,3), що послужило показанням до проведення повторної біопсії простати, за даними якої тільки у 15 (15,6%) хворих було гістологічно підтверджено прогресування захворювання із середнім періодом — 38,4 місяців. Завдяки прийому інгібіторів 5а-редуктази виявлено зменшення об'єму простати на 22,6%, також значно знизився індекс I-PSS до рівня 5,1±5 балів та QoL — до 0,5±0,5 балів. У 26 (27,1%) пацієнтів, які вийшли з-під АС за власним бажанням чи внаслідок прогресування захворювання, в подальшому було проведено радикальне лікування (радикальна простатектомія чи променева терапія).

**Висновок**. Використання інгібіторів 5а-редуктази у хворих на РПЗ низького ризику у поєднанні з ДГПЗ, значно знижують швидкість прогресування захворювання, зменшують розміри простати та покращують акт сечовипускання. Хворі, які приймають інгібітори 5а-редуктази, менш схильні відмовитися від активного спостереження.

## Хіміопрофілактика раку простати у хворих на доброякісну гіперплазію передміхурової залози

***Стаховський Е.О., Вітрук Ю.В., Буйвол О.В., Кононенко О.А., Литвиненко Р.А., Пікуль М.В.***

*Національний інститут раку, м. Київ*

**Вступ**. Низькі рівні виявлення раку простати на початковій стадії призводять до великих економічних затрат на лікування пізніх стадій, ефективність якого є низьким. Тому актуальним є проведення хіміопрофілактики раку передміхурової залози, що дозволить знизити ризик виникнення захворювання та покращить показники виживаності хворих.

**Мета дослідження**. Оцінити ефективність хіміопрофілактики раку простати у хворих на ДГПЗ, використовуючи інгібітор 5-альфа редуктази — фінастерид.

**Матеріали та методи**. Проведений аналіз результатів лікування 125 хворих, які з 2008 по 2015 роки знаходились під спостереженням в Національному інституті раку з приводу гістологічно підтвердженої ДГПЗ з підвищеним рівнем загального ПСА в сироватці крові від 4 до 52 нг/мл (28,6±17,4). Вік пацієнтів коливався від 56 до 82 років (65,5±11,2). Індекс простат-специфічних симптомів (I-PSS) становив від 8 до 19 балів (14,3±6,1). Об'єм передміхурової залози за даними трансректального УЗД — від 42 до 115см3 (80,2±18,9). Урофлоуметричний індекс (УФІ) в середньому склав 9,1±2,3 мл/с.

Всі хворі отримували інгібітор 5-альфа редуктази (фінастерид) в дозі 5мг на день. Обстеження проводились кожні 6 місяців в перші 2 роки спостереження, в подальшому — щорічно і передбачало контроль рівня ПСА, пальцеве ректальне обстеження та визначення уродинамічних показників.

**Результати**. Період спостереження за хворими склав від 6 до 92 місяців (51,3±33,8). Серед досліджуваних хворих померли 11 (8,8%) пацієнтів: двоє (1,6%) — від раку простати, інші (7,2%) — від супутньої патології. Відмовились від дослідження у зв'язку із погіршенням акту сечовипускання 5 (4%) хворих — в подальшому їм була проведена черезміхурова аденомектомія: при гістологічному дослідженні операційного матеріалу у всіх цих випадках раку простати не було виявлено. Загалом рак передміхурової залози був діагностований у 13 (10,4%) випадках із середнім часом виявлення 35,3±11,4 місяців, при цьому низько-диференційована аденокарцинома мала місце у 4 (3,2%) пацієнтів. У 5 (4%) хворих була проведена променева терапія, у 4-х (3,2%) — радикальна простатектомія та ще у 4-х (3,2%) — антиандрогенна деприваційна терапія з приводу верифікованого раку простати.

У 96 (76,8%) хворих, які продовжували прийом препарату, в середньому через 3 роки від початку лікування були оцінені уродинамічні показник: статистично достовірно зменшився індекс I-PSS до показника 8,8±2,2 балів, зменшився об'єм простати — до 57,1±10,3см3, підвищився УФІ до 12,5±3,3мл/хв ($p<0,05$).

**Висновки**. Фінастерид — ефективний засіб при лікуванні ДГПЗ, який зменшує об'єм передміхурової залози, покращує акт сечовипускання, а також може запобігти чи відстрочити виникнення та прогресування раку простати, але з більшим ризиком виявлення пухлини високого ризику.

## Результати нервово-зберігаючих цистектомії з ілеоцистонеопластикою в лікуванні інвазивного раку сечового міхура

***Стаховський Е.О., Войленко О.А., Вітрук Ю.В., Кононенко О.А., Пікуль М.В., Стаховський О.Е.***

*Національний інститут раку, м. Київ*

**Вступ**. Радикальна цистектомія (РЦ) є золотим стандартом хірургічного лікування інвазивних та рецидивних форм раку сечового міхура (РСМ), але залишається одним з найбільш травматичних та складних оперативних втручань. Методика нервово-зберігаючої цистектомії (НЦ) дозволяє покращити функціональні результати оперативного втручання, особливо за умови проведення складних реконструктивних операцій — ілеоцистонеопластики. Метою роботи було проаналізувати ефективність НЦ на власному матеріалі.

**Матеріали і методи**. Ретроспективно проаналізована база даних хворих на РМС, яким проводилося лікування з 2008 по 2015 роки. З 265 пацієнтів, яким було виконано РЦ до фінального аналізу відібрано 38 пацієнтів, у яких видалення міхура супроводжувалося збереженням нервовосудинних сплетінь з/без презервацією верхівки передміхурової залози. Була проведена оцінка безпосередніх результатів лікування та функціональних результатів НЦ. Деривація сечі відбувалася за методом ілеоцистонеопластики «Double U». Середній вік чоловіків був 50,8±7,6 років, всі були замотивованими до збереження потенції. Доопераційний індекс еректильної функції (ІЕФ) становив 22±1,4. Умовами проведення простатзберігаючого втручання були відсутність ураження простати і верифіковані перехідно-клітинні локалізовані пухлини. Групу порівняння склали пацієнти з ілеоцистонеопластикою без збереження нервових волокон.

**Результати**. У 30 з 38 хворих НЦ супроводжувалася збереженням верхівки простати. Відновленння акту сечовипускання у таких пацієнтів проходило швидше ніж у хворих з групи порівняння (1,4±0,8 міс проти 4,2±1,3 [$p<0,05$]).

Аналіз еректильної функції показав, що у 65,8% пацієнтів ІЕФ складав більше 17. У 6 (15,7%) хворих цей показник був менше 10 і еректильна функція вважалася незадовільною. В групі порівняння в 95% випадків показники ІЕФ були меншими за 10. Основним прогностичним чинником збереженням здатності до виконання статевого акту було збереження верхівки простати. З 25 пацієнтів із задовільними результатами такий підхід застосовувався в 22 (88%) випадках.

**Висновки**. НЦ з ілеоцистонеопластикою «Double U» дозволяє досягти добрих функціональних результатів, шляхом збереження цілісності сечових шляхів, відновити адекватний акт сечовипускання, зберегти ериктильну функцію та підвищити якість життя хворих з інвазивним формами РСМ. Збереження верхівки простати є одним з важливих чинників збереження еректильної функції в післяопераційному періоді. Висока селекція пацієнтів необхідна для досягнення максимально ефективних результатів таких складних оперативних втручань.

## Оцінка ефективності вимушеної (циторедуктивної) цистектомії при місцевопоширеному та метастатичному раку сечового міхура

***Стаховський Е.О., Войленко О.А., Стаховський О.Е., Вітрук Ю.В., Пікуль М.В., Кононенко О.А.***

*Національний інститут раку, м. Київ*

**Вступ**. Не дивлячись на більш ранню діагностику, введення в клінічну практику агресивної тактики лікування, нових хіміотерапевтичних препаратів, високоточної променевої терапії, за останні 30 років смертність від раку сечового міхура (РСМ) залишається стабільно високою, а найбільш проблемним залишається питання лікування та реабілітації хворих з місцево-розповсюдженим та метастатичним РСМ.

**Мета дослідження**. Підвищити ефективність лікування хворих з місцево-розповсюдженим та метастатичним РСМ шляхом розробки, впровадження та оцінки онкологічних результатів вимушеної (циторедуктивної) цистектомії в комплексному лікуванні.

**Матеріали та методи**. Ретроспективному аналізу (2008–2014) піддано 212 пацієнтів з місцевопоширеним та метастатичним РСМ. Вік пацієнтів (60,2±10,6) років. Чоловіків — 185 (87,3%), жінок — 27 (12,7%). Залежно від проведеного лікування пацієнти з місцевопоширеним та метастатичним РСМ (T3-4, N0-1, M0-1), були розподілені на дві групи. Основну групу склали 96 (45,3%) хворих, яким виконана вимушена (циторедуктивна) цистектомія та адьювантна поліхіміотерапія (ПХТ), контрольну групу склали — 116 (54,7%) пацієнтів, яким проведена паліативне спеціальне лікування (ПХТ, променева терапія) без цистектомії. Пацієнти основної та контрольної групи порівнянні за статтю, середнім віком, стадією захворювання, кількістю осіб, які отримали спеціальне лікування ($p > 0,05$). Порівняння загальної виживаності пацієнтів проводили за методом Каплан-Майєра. У 25 (26%) пацієнтів основної групи та 16 (13,8%) контрольної, проведена оцінка якості життя за допомогою опитувальника SF-36 до та після спеціального лікування.

**Результати**. При аналізі загальної виживаності хворих, в залежності від проведеного лікування, встановлено, що показник 2-річної виживаності пацієнтів основної групи склав 62% та достовірно перевищує показник контрольної групи — 18% ($p < 0,01$). Аналіз 5-річної виживаності показав, що виживаність пацієнтів основної групи за даним показником склала 40%, при цьому показник 5-річної виживаності у контрольній групі не досягнутий.

Пацієнти після вимушеної цистектомії (основна група) за критерієм медіани виживаності (38 міс.) статистично достовірно ($p < 0,01$) перевищували за даним показником пацієнтів контрольної групи (18 міс.), яким вимушена цистектомія не виконувалася, що свідчить про доцільність використання вимушеної (циторедуктивної) цистектомії у даної групи хворих (див рис.).

Значна розбіжність в показниках виживаності пов'язана з розвитком ускладнень інвазивного РСМ: уретерогудронефроз, хронічна ниркова недостатність, профузна кровотеча та ін., що є основною причиною смерті даної категорії хворих.

При аналізі рівня якості життя у пацієнтів через 3 міс. після цистектомії спостерігалося поліпшення показників по п'яти (з восьми) шкал порівняно з доопераційними. Достовірний приріст відмічався по шкалах: загального (52,0±13,9) та психічного стану здоров'я до (64,7±17,8) та інтенсивності болю — (57,1 ± 13,5) балів. Показники якості життя, а саме фізичного здоров'я (53,7±10,8), життєвих сил (51,9±16,3) та соціального функціонування (49,3±17,3) балів, незначно знизилися, беручи до уваги адаптацію пацієнтів до нового життя після операції.

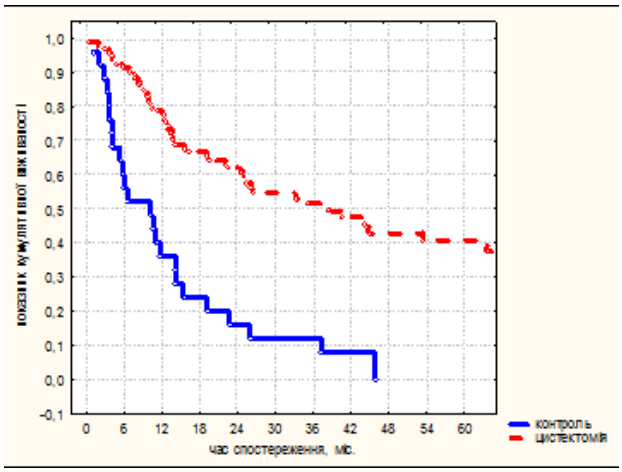


*Рис. Загальна виживаність хворих на РСМ основної та контрольної групи, в залежності від проведеного лікування, за методом Каплан-Майєра ($p < 0,01$).*

У хворих, яким оперативне лікування не проводилося, через 3 місяці після початку спеціального лікування показники в основному погіршились, в першу чергу це було видно на прикладі зміни загального здоров'я, життєвої сили та шкали інтенсивності болю — (54,0±11,9), (55,3±17,8) та (47,7±17,0) відповідно ($p > 0,05$).

**Висновок**. Проведення вимушеної (циторедуктивної) цистектомії дозволило підвищити 2-річну виживаність пацієнтів до 62% проти 18% пацієнтів які отримували паліативне спеціальне лікування ($p < 0,01$). За критерієм медіани виживаності пацієнти після вимушеної цистектомії (основна група — 38 міс.) статистично достовірно ($p < 0,01$) перевищували пацієнтів контрольної групи (18 міс.), що пов'язано з попередженням розвитку ускладнень інвазивного РСМ: уретерогудронефроз, хронічна ниркова недостатність, профузна кровотеча.

Отримано достовірну різницю в якості життя між групами дослідження в показниках інтенсивності болю, загального та психічного стану, що значно покращилися після цистектомії і були вищими за доопераційні показники.

## Експрессія злитого гена tmprss2-erg, гена cxcr4 та рівня метилювання промоторної частини гена gstp-1 в простатичній рідині і клітинному осаді сечі для діагностики, оцінки перебігу та корекциї терапії при карциномі простати

*[1]Телегєєв Г.Д., [1]Дибков М.В., [1]Швачко Л.П., [1]Лисецька Т.Ю., [1]Поліщук Л.О., [2]Витрук Ю.В., [2]Литвиненко Р.А., [2]Пікуль М.В., [2]Чепурнатий М.В.*

*[1]Інститут молекулярної біології і генетики НАН України, м. Київ*

*[2]Національний Інститут раку, м. Київ*

Сучасні методи молекулярно-генетичної діагностики онкозахворювань урогенітальної системи є ключовим підґрунтям для діагностики, перебігу та, відповідно, тактики лікування.

Білок CXCR4 необхідний для міграції нормальних, а також, ракових проліферативних клітин в градієнті хемокина CXCL-12, в проліферативні ніші. Відомо, що блокування білка CXCR4 препаратом AMD 3100 знижує рівень метастазування і пригнічує рецидиви після радикальної оперативної, променевої та хіміотерапії.

Білок ERG є транскрипційним фактором гена CXCR4. Експресія злитого гена TMPRSS2-ERG в клітинах карциноми простати (50% всіх випадків), призводить до надекспрессії гена CXCR4 і підвищеної інвазивності пухлинних клітин, та, як наслідку, віддаленого метастазування на ранніх стадіях.

Метилювання промоторної ділянки гена GSTP має місце, приблизно, в 90% всіх пухлин, а також в 72% сироваток, 50% еякулятів, і 36% зразків сечі хворих з латентним раком простати.

Таким чином, поява в простатичній рідині та клітинному осаді сечі клітин з метильованим GSTP1 геном може свідчити про активний пухлинний процес. Поряд з цим, надекспресія гена CXCR4 та наявність злитого гена TMPRSS2-ERG означає підвищену небезпеку метастазування. Зворотня ситуація може свідчити про низьку агресивність пухлини і, відповідно, інші методи терапії.

Розроблені праймери та відпрацьовані умови визначення (при первинному діагнозі карциноми передміхурової залози) наявності в сечі або (та) простатичній рідині експресії злитого гена TMPRSS2-ERG, рівня експресії гена CXCR4 методом кількісної-ПЛР, а також статусу метилювання промоторной ділянки гена GSTP1 за допомогою бісульфітної модифікації ДНК та метил-специфічної ПЛР (Nauka innov. 2015, 11(2): 37-45).

Комплексна оцінка отриманих результатів дозволяє прогнозування та уточнення первинного діагнозу, визначення ступіню злоякісності та метастатичного потенціалу пухлини при карциномі передміхурової залози.

## Порівняння дозового навантаження на сечовий міхур та пряму кишку при опроміненні раку передміхурової залози із застосуванням сучасних методик дистанційної променевої терапії

***Удатова Т.В., Сафронова О.В., Кметюк Я.В., Костюк К.С.***

*КЛ «Феофанія» ДУС, Всеукраїнський центр радіохірургії, м. Київ*

**Вступ**. Дистанційна променева терапія (ДПТ) є основним методом лікування при місцево — поширеному РПЗ та, при наявності протипоказань до оперативного втручання, при локалізованій формі. З появою високотехнологічної ДПТ створена можливість максимального підведення лікувальної дози на пухлинне вогнище при мінімальному опроміненні оточуючих здорових тканин.

**Мета роботи**. Оцінка дозового навантаження на оточуючі здорові органи із застосуванням різних новітніх методик дистанційної променевої терапії при лікуванні раку передміхурової залози за радикальною програмою.

**Матеріали та методи**. У відділенні променевої терапії Всеукраїнського центру радіохірургії (ВЦРХ) КЛ «Феофанія» ДУС з жовтня 2011 року по лютий 2016 року було проліковано 93 пацієнти хворих на РПЗ I–IV (T1b-3cN0-1M0-1) стадій. Залежно від методики опромінення та режимів фаракціонування пацієнти були поділені на три групи: з використанням 3D — конформної променевої терапії (3D–КПТ) та променевої терапії з модуляцією інтенсивності дози (методика IMRT) при застосуванні класичного (з РОД 2,0 Гр до СОД 76,0 Гр на передміхурову залозу) та середнього режимів фракціонування дози (з РОД 2,5 Гр до СОД 67,5 Гр, що еквівалентно 76,0 Гр стандартного фракціонування). Вибір режиму фракціонування залежав від об'єму передміхурової залози.

**Результати**. При застосуванні 3D — КПТ дозове навантаження на сечовий міхур склало 55,10±8,65 Гр, на пряму кишку — 52,39±6,88 Гр. При використанні методки IMRT з класичним режимом фракціонування дозове навантаження на сечовий міхур дорівнювало 44,84±11,10 Гр, на пряму кишку — 43,19±10,49 Гр. При використанні методки IMRT із середнім режимом фракціонування дозове навантаження на сечовий міхур складало 44,31±4,36 Гр, на пряму кишку — 42,29±8,83 Гр.

**Висновки**. При використанні різних методик опромінення у трьох групах хворих дози на критичні органи малого тазу не перевищували толерантних. При застосуванні 3D — КПТ дозове навантаження було більшим у середньому на 11,0 Гр на сечовий міхур та на 9,0 Гр — на пряму кишку. Однак, при об'ємі передміхурової залози менше ніж 80,0 см3 доцільно рекомендувати застосування методики IMRT інтегрованим бустом (середній режим франкціонування).

## Досвід біопсії простати під контролем трансректальної сонографії в діапазоні «сірої» зони ПСА

***[1]Церковнюк Р.Г., [2]Костюк О.Г., [2]Сміюха О.А., [1]Іванов І.Ю.***

*[1]Вінницький обласний клінічний онкологічний диспансер*

*[2]ВНМУ ім. М.І. Пирогова, м. Вінниця*

Рак передміхурової залози (РПЗ) — одна із найбільш розповсюджених злоякісних пухлин серед чоловіків. В Україні за період 1997 по 2014 рік захворюваність збільшилась з 16,4 до 36,5 на 100 тис. населення. Показник смертності серед чоловічого населення України збільшився з 15,0 на 100 тис. в 2008 р. до 17,5 на 100 тис. в 2014р. Близько 50-60% випадків захворювання виявляють на пізніх стадіях.

Скринінг РПЗ за допомогою онкомаркеру ПСА дозволив провести відбір пацієнтів для проведення мультифокальної біопсії передміхурової залози під УЗД наведенням. Метою біопсії передміхурової залози є не тільки констатація факту захворювання, але й виділення стадії процесу, а також вибір тактики лікування захворювання.

Згідно рекомендаціям Європейської асоціації урологів (EAU, 2014) біопсія передміхурової залози має виконуватись з 10–12 ділянок.

На базі Вінницького обласного клінічного онкологічного диспансеру біопсія передміхурової залози під контролем сонографії виконується з початку 2014 року. Біопсія простати виконувалась під контролем трансректальної сонографії (використовувався ультразвуковий сканер Phillips, оснащений ректальним датчиком з можливістю сканування в частотному режимі 7,5 МГц. Використовувались одноразові голки для біопсії 18G із системою для автоматичної біопсії Bard Magnum з 10 ділянок передміхурової залози.

За період з 2014 по 2016 рік була проведена мультифокальна біопсія простати 31 пацієнту. У більшості пацієнтів не було клінічно значимих урологічних симптомів, однак рівень ПСА на протязі трьох місяців був вище 4 нг/мл та нижче 10 нг/мл — що є, так званою, «сірою» зоною. За даними гістологічних досліджень після біопсії у 70% пацієнтів діагностували рак простати.

Проведення мультифокальної біопсії простати під УЗД наведенням дозволяє встановити діагноз на ранніх стадіях, що вплине на тактику лікування.

## Наш досвід органозберігаючих операцій при лікуванні нирково-клітинного раку

***[1]Церковнюк Р.Г., [2]Сміюха О.А.***

*[1]Вінницький обласний клінічний онкологічний диспансер*

*[2]ВНМУ ім. М.І. Пирогова, м. Вінниця*

Захворюванність на рак нирки (РН) становить 2–3% в структурі всієї патології злоякісних новоутворювань. На долю нирково-клітинного раку (НКР) припадає 90–97% пухин нирок

Хірургічне видалення пухлини є «золотим» стандартом лікування при нирково-клітинному раку. Згідно стандартів лікування Європейської асоціації урологів (European Association of Urology) та Американської урологічної асоціації (American Urological Association), рекомендовано органозберігаюче лікування (резекція нирки).

Резекція нирки на сьогодні є операцією вибору при локалізованих формах НКР діаметром до 7 см. Резекція нирки дозволяє зберегти її фунцію, знизити ризик виникнення ниркові недостатності.

Для визначення успіху резекції нирки, а також функціональні та онокологічні результати, застосовують нефрометричні системи оцінювання.

На сьогодні зареєстровано нефрометричні системи: PADUA (Preoparative Aspects and Deminsion Used for an Anatomical), R.E.N.A.L. (radius, exophytic/endophytic, nearness to collecting system or sinus, anterior/posterior and location relative to polar lines) та вітчизняна корисна модель визначення об'єму функціонуючої нирки, грунтуючись на характеристиках пухлини та особливостях її розташування всередині нирки за допомогою КТ або МРТ.

На базі урологічного відділення Вінницького обласного клінічного онкологічного диспансеру в період з 2011 по 2015 рр. активно впроваджувались органозберігаючі операції при НКР. За цей період було прооперовано 463 пацієнтів з НКР, з них 96 резекцій нирки.

Динаміка збільшення кількості органозберігаючих операцій при НКР була позивною і склала в 2011 р. 11%, а в 2015 р. 39%.

**Висновки**.

1. Онкологічні результи після резекції нирки з приводу пухлини в T1 стадії такі ж самі, як і після радикальної нефректомії.

2. Нефрометрична оцінка дозволяє об'єктивно прогнозувати ризик виникнення ускладнень резекції нирки.

## Застосування ішемії при резекції єдиної нирки з приводу нирково – клітинного раку при ХНН

***Пасічник С.М.***

*Львівський національний медичний університет імені Данила Галицького*

Виконання резекції нирки з приводу нирково-клітинного раку (НКР) може призводити до значної кровотечі. Застосування ішемії, дозволяє мінімізувати вищезгадані ускладнення. Разом з тим, застосування ішемії має негативний вплив на функціональний стан нирки що, в свою чергу може призводити до розвитку або прогресії вже існуючої хронічної ниркової недостатності (ХНН).

**Мета** — дослідити вплив ішемії на прогресію ХНН при резекції єдиної нирки з приводу нирково – клітинного раку.

Проведено аналіз лікування 68 пацієнтів, яким виконано резекцію з приводу нирково — клітинного раку єдиної нирки. Середній вік хворих — 48±1,3 р. Чоловіків було 45 (57,7%), жінок 33 (42,3%). Середні розміри пухлини — 63,7±2,7 мм. В середньому об'єм функціонуючої паренхіми — 62,2±7,2%. В першу групу входило,13 пацієнтів яким проведено резекцію із застосуванням холодової ішемії. Друга група складалась із 9 хворих, яким оперативне втручання проводилось із застосуванням теплової ішемії. Третя групаскладалась із 46 пацієнтів, резекція, проводилась без застосування ішемії.

Протягом трьох місяців спостереження після проведеного хірургічного лікування НКР єдиної нирки, прогресування ХНН спостерігалось у 3 пацієнтів першої групи, що становило (23,1%), двох хворих другої групи — (22,2%) та у 5 хворих третьої групи — (10, 9%)

**Результати** отримані через три місяці після проведеного хірургічного лікування свідчать, що використання холодової ішемії при виконанні резекції нирки з приводу НКР єдиної нирки, призводить до прогресування ХНН у 23, 1% випадків. Приблизно такий самий показник, 22,2% спостерігається при використанні теплової ішемії. Виконання резекції нирки без застосування холодової або теплової ішемії дозволяє на 12,2% та відповідно на 11,3% знизити частоту розвитку ХНН у вищезгаданої категорії хворих.

## Аналіз результатів хірургічного лікування двосторонніх пухлин нирок

***Пасічник С.М., Борис Ю.Б.***

*Львівський національний медичний університет імені Данила Галицького*

При діагностуванні двостороннього синхронного або асинхронного раку нирки виникає запитання щодо вибору та послідовності хірургічного лікування, застосування якого дозволило б максимально зберегти неуражену паренхіму нирки та уповільнити прогресію вже існуючої хронічної ниркової недостатності (ХНН).

**Мета**: проаналізувати результати хірургічного лікування хворих з двобічним нирково-клітинним раком (НКР) та оцінити функціональний стан нирок, ризик розвитку та прогресії ХНН.

**Матеріали та методи**. В дослідженні приймало участь 93 пацієнта. У всіх хворих, було діагностовано двобічний (синхронний) НКР. В залежності від виду та послідовності виконання хірургічного лікування всі пацієнти були розділені на чотири групи.

I-гр. — 17 (18,28%) пацієнтів, яким було проведено послідовну резекцію нирок з обох сторін.

II-гр. — 35 (37,63%) пацієнтів, яким було проведено резекцію нирки та в послідуючому-радикальну нефректомію з іншої сторони.

III-гр. – 32 (34,41%) хворих яким було виконано радикальну нефректомію з однієї сторони та в послідуючому, резекцію нирки з іншої сторони.

IV-гр. — 9 (9,68%) хворих, яким було проведено радикальну нефректомію з однієї сторони і в послідуючому радикальну нефректомію з іншої.

Швидкість клубочкової фільтрації (ШКФ) визначалась в доопераційний період та через 3 міс. після операції.

**Результати**. Підсумкова оцінка ШКФ після двосторонніх оперативних втручань складала 57, 37 та 35 мл/хв., в 3-х групах. При переведенні пацієнтів (IV – групи) в реноприв'ний стан оцінка ШКФ не проводилась.

**ВИСНОВКИ**: Застосування послідовних резекцій при синхронному ураженні нирок пухлинним процесом дозволяє знизити прогресію ХНН в порівнянні з хворими, яким було проведено хірургічне лікування однієї нирки та в послідуючому хірургічне лікування з іншої сторони. Послідовність виконання хірургічних втручань не впливає на функціональний стан нирок та прогресію ХНН.

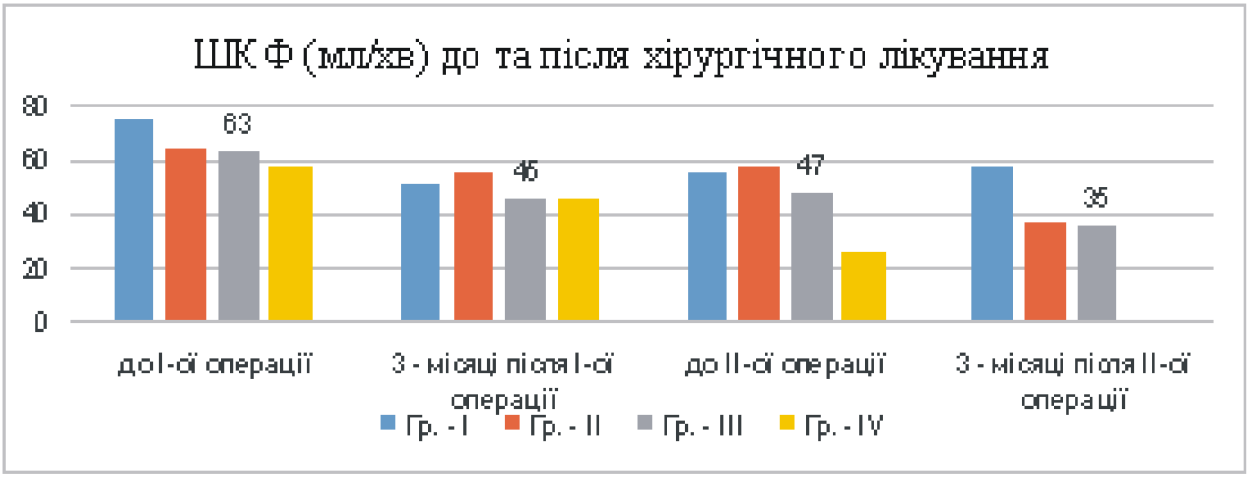

# ОНКОГІНЕКОЛОГІЯ

## Прогностическое значение биомаркера p16ink4a больных CINII

***Акулина Е.А., Трунова Т.В.***

*Харьковская медицинская академия последипломного образования*

Рак шейки матки (РШМ) у женщин 18-29 лет заставляет научно-врачебное сообщество искать новые возможности определения риска развития этой патологии. Поиск достоверных молекулярных маркеров является задачей сегодняшнего дня. Известно, что только у 1 из 100 ВПЧ- инфицированных женщин, развиваются клинические поражения. Выделить группу инфицированных женщин с высоким риском прогрессирования поражения и призвано использование молекулярного маркера-p16ink4a, участвующего в регуляции клеточного цикла. В нормальных эпителиальных клетках шейки матки протеин p16INK4a экспрессируется в очень малом количестве и иммуногистохимическими методами не выявляется, поэтому может рассматриваться как непрямой маркер активной экспрессии ВР-ВПЧ. Цель исследования. Оценить прогностическое значение иммуногистохими-ческих параметров биомаркера ингибитора циклин-зависимой киназы p16ink4a у больных CINII для определения биологического потенциала диспластических изменений в эпителии шейки матки. Проведено комплексное исследование биоптатов шейки матки 47 нерожавших женщин в возрасте от 19 до 28 лет, с кольпоскопически выраженным ацетобелым эпителием, с гистоморфологическим описанием и определением экспрессии p16ink4a. Экспрессия изученного биомаркера, в представленных образцах, отличалась значительной вариабельностью — от 20 до 67%, что несколько затрудняло принятие решения выработки дальнейшей тактики ведения пациентки: наблюдение, LEEP, LEEPT или конизация шейки матки, и выбор снова оставался за клиницистом. С учетом неоднозначности прогностических данных биомаркера p16ink4a в диагностике CINII в монорежиме, необходимо определение минимально адекватного количества биомаркеров с помощью высокотехнологичных методик и оборудования, которые будут доступны в условиях современно оснащенной клинической лаборатории, и будут менее затратны для пациенток. Высокий уровень экспрессии маркера p16ink4a у больных CIN сопряжен с неблагоприятным прогнозом и может быть использован для мониторинга течения заболевания.

## Частоты нулевого варианта GSTT1 при прогрессии рака яичника

***Базаринская Т.В.***

*Харьковская медицинская академия последипломного образования*

Канцерогенез в настоящее время рассматривается как многоступенчатый процесс накопления различных генетических и эпигенетических повреждений, которые приводят к появлению новообразования. Возникшие генетические нарушения в дальнейшем могут способствовать и прогрессии заболевания. То есть, опухоль не является «абсолютно» автономной, а представляет собой сложную биологическую систему, которая взаимодействует с организмом, нарушая его гемостаз.

**Цель исследования**. Определить генотип GSTT1 0/0 в опухолевых клетках рака яичника (РЯ) на разных стадиях опухолевой прогрессии.

**Материалы и методы исследования**. Обследовано 104 больных РЯ I- IV (T1c-3cN0-1M0-1) стадий в возрасте от 32 до 79 лет. Всем больным РЯ было проведено комбинированное лечение. Во всех исследуемых случаях диагноз был верифицирован морфологически. У всех больных методом полимеразноцепной реакции были изучено наличие нулевого генотипа GSTT1 в опухолевых клетках.

**Результаты и их обсуждение**. При анализе нулевого генотипа GSTT1 0/0, нами установлено, что частота нулевого варианта фермента у больных РЯ I ст. по сравнению с доброкачественными опухолями яичников возросла в 5 раз (с 10,0% до 46,0%, p<0,01). По мере увеличения распространенности опухолевого процесса частота нулевого генотипа GSTT1 0/0 имела тенденцию к увеличению: при РЯ II ст. до 52,0%, при РЯ III ст. до 60,5% случаев. В тоже время такой вариант полиморфизма фермента детоксикации у больных с IV ст. РЯ снизился в сравнении с показателем III ст. и был выявлен в 54,9% случаев.

Анализ частоты нулевого генотипа GSTT1 0/0 не выявил достоверного различия в группах больных в зависимости от наличия асцита. Так, частота нулевого генотипа GSTT1 0/0 у больных сбезасцитной формой РЯ (52,0%) и при асците (54,5%) практически не отличался между собой.

**Выводы**.

1. Нулевой генотип GSTT1 достоверно чаще наблюдался при РЯ в сравнении с доброкачественными опухолями яичников.
2. Частота нулевого генотипа GSTT1 не имела достоверных различий у больных РЯ в зависимости от стадии заболевания и наличия асцита.
3. Полученные данные, позволяют предположить, что нарушение функции данного гена играет большую роль при возникновении РЯ и меньшую — в прогрессии заболевания.

## Лапароскопическая радикальная гистерэктомия при раке шейки матки — техника операции и анализ осложнений

***Байдо С.В., Винницкая А.Б., Голуб Д.А., Опарин А.С.***

*LISOD — Больница Израильской Онкологии, г. Киев*

**Введение**. В современной онкогинекологии «золотым стандартом» при начальных формах рака шейки матки (ШМ) является операция Вертгейма. Применение лапароскопического доступа позволяет без ущерба принципам онкологического радикализма добиться улучшения ближайших послеоперационных результатов.

**Материалы и методы**. В 2010-2015 годах нами выполнено 345 лапароскопических операции по поводу злокачественных опухолей матки и яичников. Из них 110 лапароскопических радикальных гистерэктомий (ЛРГ). Операции выполняли через 5 портов. Диссекцию осуществляли при помощи ультразвуковых ножниц. С 2011 года используем разработанный в клинике маточный манипулятор, который позволяет изолировать пораженную шейку. Парааортальная лимфодиссекция до уровня почечных сосудов выполнена у 22 (20%).

**Результаты**. Средний возраст — 45,7 лет (26-74). Распределение по стадиям FIGO: IA — 18 (16,4%), IB — 74 (67,3%), II — 16 (14,5%), IIIA — 2 (1,8%). Средняя длительность операции — 142,4 (85-415) мин. Кровопотеря -– 54 (30-150) мл. Среднее количество удаленных лимфоузлов — 19,3 (7-40), pN1-2 — 15 (13,6%). Гистологический тип опухоли: плоскоклеточная карцинома — 94 (85,5%), аденокарцинома — 16 (14,5%). Послеоперационный койко-день — 4,6 (2–12) дней. Ближайшие послеоперационные осложнения зарегистрированы у 24 пациенток (21,8%), из них: интраоперационные (ранение a. epigastrica, мочевого пузыря) — 5 (4,5%), послеоперационные — 19 (17,3%). Распределение осложнений по тяжести (Clavien-Dindo, 2004): I-IIIA ст — 16 (14,5%), IIIB-IVст — 3 (2,7%). Осложнения со стороны мочевых путей — 5 (4,5%), из них: некроз дистальной трети мочеточника — 1; стриктура мочеточника — 1, везиковагинальный свищ — 3. Отдаленные осложнения — 2 (разрыв культи влагалища через 1,5 и 5 месяцев после операции).

**Выводы**. Лапароскопическая радикальная гистерэктомия при раке шейки матки в сравнении с открытой обладает следующими преимуществами: лучшая визуализация в ограниченных пространствах малого таза, низкая кровопотеря, низкая

потребность в обезболивании, более раннее восстановление, уменьшение длительности пребывания в стационаре. Высокий уровень осложнений со стороны мочевыводящей системы коррелирует со стадией заболевания.

## Роль вторичной циторедукции в хирургическом лечении рецидива рака яичников

***[1]В.В.Бойко, [2]Е.В.Харченко, [2]Е.П.Манжура, [2]А.Н.Клюсов***

*[1]ГУ «Институт общей и неотложной хирургии имени В.Т. Зайцева НАМН Украины», г. Харьков*

*[2]Киевский городской клинический онкологический центр*

Несмотря на современные возможности лечения больных раком яичников, 5-летняя безрецидивная выживаемость распространенных стадий данного заболевания составляет около 30%. Роль вторичных циторедуктивных операций является спорной ввиду отсутствия данных проспективных рандомизированных исследований. С момента публикации Berek и др. в 1983 году, который впервые ввел термин «вторичной циторедукции», были более точно определены критерии отбора пациентов и хирургические сценарии. Как правило, данные операции направлены на продление общей выживаемости за счет уменьшения опухолевой массы и на улучшение качества жизни путем купирования клинических симптомов, связанных с раком. Медиана выживаемости при оптимальной вторичной циторедукции по данным зарубежных авторов колеблется от 16 до 100 мес., при этом значительно превышая средние показатели выживаемости только после химиотерапии, полученные в крупных проспективных исследованиях лечения рецидивного платино-чувствительного рака яичников — ICON4/AGO-OVAR 2.2 и AGO-OVAR 2.5. Эти исследования сообщают о медиане выживаемости от 18 до 29 месяцев в данной группе пациентов. При этом важным остается вопрос отбора больных для проведения вторичной циторедукции и прогнозирования дальнейшего течения болезни. В исследовании DESKTOP определены три переменные: статус ECOG, отсутствие асцита и полнота циторедукции во время первичной операции; для прогнозирования результата выполнения вторичной циторедукции. Эта прогностическая шкала далее активно изучалась в исследовании AGO-OP2.

Таким образом, роль вторичного циторедуктивного хирургического лечения рецидива рака яичников остается дискутабельной и требует дальнейшего изучения. Лучшее понимание преимуществ и критериев отбора пациентов для данных хирургических вмешательств позволит добиться значительных результатов и продления общей выживаемости данной группы пациентов.

## Роль локальной СВЧ-гипертермии в лечении больных с рецидивными опухолями яичников

***[1]Бойко В.В., [1]Иванова Ю.В., [2]Харченко Е.В.***

*[1]ГУ «Институт общей и неотложной хирургии имени В.Т. Зайцева НАМН Украины», г.Харьков*

*[2]Киевский городской клинический онкологический центр*

Несмотря на пристальное внимание отечественных и зарубежных исследователей к проблеме этиологии и патогенеза рака яичников и поиску новых эффективных схем лечения, эффективность применяемых методов лечения рецидива заболевания остается относительно низкой.

**Целью** данного исследования послужила оценка эффективности комплексного применения локальной СВЧ-гипертермии с химиотерапией в лечении рецидивных опухолей яичников.

С 2014 по 2015 гг. в ГУ «ИОНХ имени В.Т.Зайцева НАМНУ» получали лечение 32 пациентки с рецидивом рака яичников. У всех больных на момент выявления рецидива опухоль была признана нерезектабельной.

Для локальной гипертермии использовали аппарат микроволнового диапазона «ЯХТА-3» (частота электромагнитных колебаний 915 МГц, длина волны 33 см); использовали стандартный внутриполостной аппликатор. Температуру в опухоли измеряли с помощью игольчатых термодатчиков (длина 150 мм, диаметр 1,0—1,2 мм) с микродиодом на конце. Локальную гипертермию подключали после введения химиопрепаратов.

Установлено, что опухоль подвергалась выраженной регрессии более 50% у 26,7% пациенток, менее 50% — у 40,0%, таким образом, эффективность составила 66,7% ($p<0,05$).

У большинства больных уже после 2-3 процедур отмечено уменьшение клинических проявлений заболевания: на исчезновение болевого синдрома указывали 75% пациенток, на исчезновение запоров и ложных позывов к дефекации — 80,8%, на исчезновение дизурических явлений — 79,2% пациенток. При бимануальном осмотре пациенток опухоль приобрела характер резектабельной, появилась возможность для проведения циторедуктивного хирургического вмешательства.

Таким образом, локальную гипертермию можно считать сенсибилизатором, повышающим чувствительность опухолевых клеток к действию противоопухолевых лекар-ственных препаратов. Непосредственный эффект сочетания полихимиотерапии с локальной СВЧ-гипертермией отмечен у 66,7% больных с рецидивом рака яичников.

## Роль сонографии в ранней диагностике рецидива рака яичников

***[1]Бойко В.В., [2]Харченко Е.В., [2]Манжура Е.П., [2]Карачарова И.Ю.***

*[1]ГУ «Институт общей и неотложной хирургии имени В.Т. Зайцева НАМН Украины», г. Харьков*

*[2]Киевский городской клинический онкологический центр*

Ранняя диагностика рецидива рака яичников является сложной задачей современной онкогинекологии. Трудности выявления рецидивных опухолей связаны с нарушением топографо-анатомических взаимоотношений органов малого таза, спаечным процессом после перенесенного хирургического лечения, а так же отсутствием клинической симптоматики.

**Целью** данной работы явилось определение сонографических признаков возникновения рецидива рака яичников для повышения уровня ранней диагностики.

Исследование основано на ретроспективном изучении амбулаторных карт 120 больных, которые были пролечены по поводу рака яичников в Киевском городском клиническом онкологическом центре в период с 2012 по 2015 гг. При подозрении на рецидив болезни всем пациентам было выполнено ультразвуковое исследование брюшной полости и малого таза (УЗИ ОБП и ОМТ), с использованием допплеровского картирования при трансабдоминальном и трансвагинальном осмотрах.

У отобранной группы больных рецидив был выявлен у 67 пациентов (55,8%). У 59 пациенток (49,2%) при проведении УЗИ ОМТ и ОБП были выявлены изменения, характерные для рецидива рака яичников. Только в 8 случаях (6,7%) при УЗИ патологии выявлено не было.

Основным эхографическим признаком рецидива рака яичников является новообразование в полости малого таза, которое может проявляться изолированно или в сочетании с симптомами диссеминации. УЗИ ОБП было направлено на оценку состояния печени, забрюшинных лимфоузлов, выявления даже минимального количества жидкости, а также канцероматоза брюшины.

Чувствительность УЗИ при диагностике рецидивов в нашем наблюдении составила— 88,1%, специфичность— 75,5%, точность — 82,5%.

Таким образом, являясь методом "мониторинговой" диагностики, ультразвуковая сонография дает возможность выявить ранние признаки не только очагового варианта рецидива в малом тазу, но и опеределить распространенность опухолевого процесса с высоким показателем точности.

## Оптимизация хирургического лечения рецидива рака яичников

***[1]Бойко В.В., [2]Харченко Е.В., [1]Савви С.А.***

*[1]ГУ «Институт общей и неотложной хирургии имени В.Т. Зайцева НАМН Украины», г. Харьков*

*[2]Киевский городской клинический онкологический центр*

**Актуальность**. Лечение больных с рецидивными опухолями яичников является актуальной проблемой современной онкологии. Часто причиной отказа от хирургического лечения данной группы больных является вовлечение в опухолевый процесс магистральных сосудов. Опыт ГУ "Институт общей и неотложной хирургии имени В.Т. Зайцева НАМН Украины" демонстрирует возможность успешного выполнения операций у данного контингента больных.

**Цель исследования** — улучшение результатов хирургического лечения больных с рецидивами рака яичников.

**Материал и методы**. Изучены результаты 18 хирургических вмешательств у больных с рецидивами рака яичников, проходивших лечение в период с 2012 г. по настоящее время. У всех больных операции носили комбинированный характер, из них 11 — с протезированием наружной подвздошной артерии, из которых у 8 — аутовенозное протезирование наружной подвздошной артерии. У 7 больных операция сопровождалась краевой резекцией магистральной вены (нижняя полая вена, подвздошные вены).

**Результаты**. Интраоперационные ситуациии, при которых отмечалась связь опухоли с магистральным сосудом, трактовались как показание к комбинированной резекции. По данным планового морфологического исследования истинная инвазия стенки сосуда подтверждена лишь у 4 больных. Резекции в объеме оптимальной циторедукции выполнены во всех случаях. Послеоперационные осложнения зафиксированы у 3 пациентов. Осложнений, связанных с резекцией магистральных сосудов не отмечено. Медиана выживаемости составила 18±3 мес. ($p<0,05$).

**Выводы**. Показанием к краевой резекции считаем вовлечение 1/3 диаметра крупного сосуда. Вовлечение 1/2 окружности или муфтообразное вовлечение сосуда является показанием к сегментарной резекции с протезированием. Выполнение комбинированной операции с ангиопластикой позволяет добиться увеличения медианы выживаемости и целесообразно лишь при выполнении хирургического вмешательства в объеме оптимальной циторедукции.

## Особливості рецидивування прогностично несприятливих морфологічних форм раку ендометрію

***Володько Н.А., Соломко Б.І., Соломко О.Б., Левицька Н.М.***

*ЛДОРЛДЦ, м. Львів*

*ЛНМУ ім. Данила Галицького, м. Львів*

**Вступ**. Ризик рецидивування раку ендометрію (РЕ) визначається низкою факторів (шкали GOG, ESMO), серед яких прогностично несприятливі морфологічні варіанти (низькодиференційований ендометріоїдний та неендометріоїдні) належать до найбільш значущих.

**Матеріал та методи**. З метою з'ясування частоти раннього (до 2-х) років та відтермінованого рецидивування, локалізацій рецидивів прогностично несприятливих морфологічних форм (ПНМФ) РЕ проведено ретроспективний аналіз 468 пацієнток з РЕ, які отримали радикальне хірургічне або комбіноване (+ післяопераційне променеве) лікування у ЛДОРЛДЦ з 2000 по 2004 рік. Для визначення впливу лікування, зокрема комбінації післяопераційної хіміо-променевої терапії (ХПТ), на частоту рецидивуванняПНМФ РЕ виконано проспективний аналіз результатів лікування 171 пацієнтки. З них 55 пацієнток отримали модифіковане комплексне лікування (хірургічне в об'ємі пангістеректомії з верхньою 1/3 піхви, двобічної тазової лімфаденектомії, оментектомії, післяопераційна ХПТ (дистанційне опромінення парааортальної зони, тазу, зон регіонарного метастазування, і контактна променева терапія на куксу і стінки піхви в поєднанні з поліхіміотерапією по схемі СР в циклічному режимі). 116 пацієнток отримали комбіноване лікування за традиційними схемами з застосуванням хірургічного і променевого компоненту.

**Результати**. Ретроспективно частота рецидивування неендометріоїдних форм РЕ склала 38,46%, низькодиференційованої аденокарциноми — 40,91%. 80% рецидивів з'являлися до 2-х років після завершення лікування. Щодо локалізації рецидивів, то для світлоклітинної карциноми характерними виявились віддалені метастази (83,33%) в кістки, легені, надключичні лімфовузли, поряд із локальними рецидивами в тазу (16,67%). При серозному папілярному РЕ виявлено метастатичне ураження сальника (67%) і парааортальних лімфовузлів (33%). При низькодиференційованих аденокарциномах виявили ураження сальника (56%) і головного мозку (28%).

За результатами проспективного аналізу, частота рецидивування серед пацієнток, що отримали модифіковане лікування склала 25,45%. У пацієнток, що отримали лікування за традиційними схемами, рецидиви виникли у 42 пацієнток із 116 (36,2%; $p<0,05$). Модифіковане лікування найбільше вплинуло на частоту рецидивів хворих з мезонефроїдним РЕ(з 50% до 22,22%, $p<0,05$). Зниження частоти рецидивів досягли і в підгрупі пацієнток з серозним папілярним РЕ (з 40% до 25%, $p<0,05$) та з низькодиференційованим ендометріоїдним РЕ (з 43,75% до 30%, $p<0,05$), що підтверджує доцільність застосування модифікованого об'єму лікування у цій категорії хворих на РЕ.

**Висновки**. Для ПНМФ РЕ притаманні ранні дистантні рецидиви. Розширення об'єму хірургічного лікування і полів опромінення та включення в план комбінованого лікування поліхіміотерапії вірогідно зменшує частоту рецидивування у пацієнток з ПНМФ РЕ.

## Риск рецидива цервикальных неоплазий после деструктивного лечения

***Волошина Н.Н., Званцева Э.В., Диденко С.Н.***

*ГУ «ЗМАПО МЗ Украины», г. Запорожье*

*КУ «ЗОКОД» ЗОС, г. Запорожье*

Лечение заболеваний шейки матки часто проводится акушерами гинекологами в женских консультациях и частных медицинских центрах. Используются различные методы деструкции эпителия. Последующее наблюдение за пациентками не всегда проводиться адекватно, что способствует прогрессированию патологических процессов с развитием цервикальных неоплазий (ЦИН) и рака шейки матки (РШМ), особенно эндоцервикальных форм. Важнейшим критерием информативности кольпоскопического исследования является визуализация зоны стыка многослойного плоского и цилиндрического эпителия шейки матки — зоны трансформации (ЗТ). В новой номенклатуре (Рио-де-Жанейро, 2011) ЗТ делится на 3 типа по соотношению расположения на экзо- и эндоцервиксе.

**Цель исследования**: определить объективность обследования и факторы риска прогрессии ЦИН после деструкции шейки матки.

**Материалы и методы**. Обследовано 70 пациенток, которым ранее проводилось деструктивное лечение по поводу различных патологических процессов на шейке матки. У 20 женщин ранее проводилась криодеструкция, у 5 — лазеровапоризация, у 22 диатермолечение и у 23 — радиоволновое лечение. Всем пациенткам проведено общеклиническое обследование, кольпоскопия, цитологическое обследование и ПЦР на ВПЧ, эксцизионная биопсия цервикального канала по показаниям.

**Результаты и их обсуждение**. После обследования при визуальном осмотре патологии экзоцервикса не выявлено. При кольпоскопии выявлена зона трансформации III типа (ЗТ). Проба с уксусом отрицательная. Проба с Люголем положи-

тельная. Сложность диагностики связана с перемещением ЗТ в цервикальный канал. Цитологическое обследование проводилось только цитобрашами, оценивалось по системе Бетесда. LSIL выявлены у 31 (44%), HSIL у 12(17%) и РШМ у одной больной. ВПЧ высокого онкориска выявлен у 36 (51%) пациенток. У 34 пациенток ВПЧ не определялся. При выявлении HSIL проводилась конус биопсия с ПГИ. Гистологическое исследование в 66% случаев выявило совпадение с цитологическим заключением. Цитологический контроль проводили через 3 месяца и ПЦР обследование через 6 месяцев после лечения. При сохранении вирусной нагрузки или ее незначительном снижении проводилось противовирусное и иммуномодулирующее лечение.

**Вывод**. После деструкции эктоцервикса ЦИН имеют риск прогрессии при персистенции ВПЧ и без нее. Кольпоскопическое исследование у этих пациенток не информативно. Необходимо проводить цитологический и ПЦР контроль.

## Частота и структура инфицирования впч онкогенного риска у женщин репродуктивного возраста с признаками цервикальной интраэпителиальной неоплазии

***Голубова Н.А., Кузева Н.Г., Лукьянчук О.В.***

*Одесский национальный медицинский университет*

Современное состояние онкологической заболеваемости в нашей стране характеризуется ростом запущенных форм рака шейки матки у женщин до 40 лет. На базе клиники ОНМеДу за период 2013-2015г. по данным Pap-теста было выявлено 2753 пациентки с HSIL. У 50% этих женщин не была реализована репродуктивная функция. Нами было обследовано 125 пациенток репродуктивного возраста, у которых по данным Pap-теста выявлено ASCUS. Все пациентки были отправлены на дообследование: расширенную кольпоскопию, ПЦР диагностику ВПЧ высокоонкогенных штаммов, морфологическую диагностику по показаниям. Всем пациенткам была выполнена санация влагалища и противовоспалительная терапия. Пациенткам с результатом Pap-теста CINIII (15%) была выполнена конизация шейки матки в условиях стационара. Пациенткам с CINII (33%) выполнялась противовирусная терапия с деструктивными методами лечения. При локализации CINII в цервикальном канале проводилась конизация шейки матки. Пациенткам с CINI (52%) была назначена противовирусная терапия с наблюдением и мониторингом кольпоскопии или Pap-теста через 3, 6 месяцев. Таким образом, при обследовании пациенток с диагнозом ASCUS по Pap-тесту требуются расширенное дообследование для уточнения диагноза и выбора правильной тактики лечения.

## Профілактика лімфокіст після проведеної розширеної екстирпації матки у жінок, хворих на рак шийки матки

***[1,2]Григоренко А.М., [1,2]Шамрай В.А., [1,2]Каюк В.Г., [1]Прищак Р.А., [1,2]Ямчук М.М., [2]Безносюк О.М., [1]Сливка Е.В.***

*[1]Вінницький обласний клінічний онкологічний диспансер*

*[2]Вінницький національний медичний університет ім. М.І. Пирогова*

**Вступ**: Утворення лімфокІст є одним із ускладень розширенної екстерпації матки (РШМ) і за даними різних авторів складає від 12 до 46,1% (Вишневская Е.Е., Бохман Я.В. 1994).

**Мета**: Профілактика лімфокіст у хворих на інвазивні форми раку шийки матки після розширеної екстирпації матки.

**Матеріали і методи**: З 1980 року в гінекологічноу відділені ВОКОД проліковано більше 1 тис. пацієнток на інвазивний РШМ. В більшості випадків дренування заочеревинних просторів проводилось шляхом виведення 2-х дренажних трубок через контрапертури з обох фланків. З серпня 2014 року впроваджено методику дренування малого тазу з широким розкриттям параметріїв і постановкою лише одного дренажу. Проведено аналіз 67 історій хвороб пацієнток з РШМ, які лікувалися в гінекологічному відділенні ВООД з 2012 по 2016 роки. Серед яких, 31 хворим було виконано РЕМ за старою методикою дренуваня малого тазу (перша група), а 36 — РЕМ з широко розкритими параметріями (друга група).

**Результати**: Виявлено, що середня тривалість перебування у стаціонарі хворих І-ої групи складала 17,4±3 ліжко-днів, тоді як у другої — 7±2 ліжко-дня. Основним критерієм тривалості перебування хворих у стаціонарі після виконаного оперативного втручання, був термін дренування малого тазу. Так, за старою методикою цей термін складав від 8 до 20 діб, а при виконанні нової методики — 3 доби. Меньша кількість дренажів якісно вплинула на самопочуття пацієнтів, зменшилась кількість скарг на дискомфорт та біль в ділянці трубок. У 7 (23,2%) хворих першої групи дослідження післяопераційний період ускладнився лімфостазом нижніх кінцівок та лімфоцелє здухвинних ділянок. В другій групі дослідження ускладнень зареєстровано не було.

**Висновки**: Запропонована методика дренування параметральних просторів при виконанні РЕМ з широко розкритими параметріями, дозволяє зменшити кількість післяопераційних ускладнень, прискорити одужання хворих для подальшого етапу спеціального лікування.

## Цистоманометрия — как один из методов уродинамического исследования больных инфильтративным раком шейки матки.

***[1]Дерменжи Т.В., [1]Свинцицкий В.С., [1]Неспрядько С.В., [2]Яцина А.И., [3]Кабанов А.В.***

*[1]Национальный институт рака, г. Киев*

*[2]Институт урологии НАМН Украины, г. Киев*

*[3]Киевский национальный университет им. Т. Шевченка*

**Цель**: исследовать уродинамические показатели у больных раком шейки матки (РШМ) путем применения цистоманометрии после выполнения хирургического лечения.

**Материалы и методы**. В отделении онкогинекологии Национального института рака в 2012-2016 гг. проведено исследование, в котором 90 пациенткам инфильтративным РШМ (средний возраст больных 32,7±4,9 года) произведена оценка уродинамических показателей после выполнена радикальной гистерэктомии (РГЭ): из них 45 больным (I — группа) РГЭ производилась с сохранением тазового вегетативного нервного сплетения (ТВНС) и 45 больным РГЭ проводилась по стандартной методике, без сохранения ТВНС (II — группа, контрольная). Всем пациенткам уродинаминаческое исследование (цистоманометрия) на стойке УРО-ПРО выполнялось дважды: до хирургического лечения и после. Все расчеты производилась по формуле: $K=\Delta V/\Delta P$, где K — растяжимость стенки мочевого пузыря (в мл/см вод.ст); $\Delta V$ — изменение объема, $\Delta P$ — изменение давления детрузора в момент изменения объема.

**Результаты и обсуждение**.

В I группе пациентки были распределены по стадии: IB — 14 (31,2%), IIA — 13 (28,8%), IIB — 3 (6,7%), IIIB — 15 (33,3%); во II: IA — 3 (6,7%), IB — 13 (28,8%), IIA — 11 (24,4%), IIB — 4 (8,9%); IIIB — 14 (31,2%). По гистологическому типу опухоли в I группе плоскоклеточный рак выявлен у 38 (84,5%) пациенток, во II — 39 (86,7%); аденосквамозный — у 1 (2,2%) и у 1 (2,2%) соответственно; аденокарцинома — у 6 (13,3%) и у 5 (11,1%) соответственно.

При статистической обработке данных согласно Т-критерию для независимых выборок при колличестве 90 пациенток статистически достоверно установлена разница в уровнях P1 до и после при нейросохраняющей (НСО) операции: 3,8 и 8,29 при НСО соответственно против 2,9 и 3,51 при РГЭ; в уровнях P2 до и после как при НСО так и при РГЭ: 6,8 и 12,3 при НСО и соответственно 5,4 и 10,6 при РГЭ; в уровнях $\Delta P$ до и после

выполнения хирургического вмешательства как при НСО так и при РГЭ: 3,4 и 4,0 при НСО и соответственно 2,5 и 7,7% при РГЭ; в уровнях ΔV до и после при РГЭ : 188,4 и 161,9 при соответственно РГЭ против 209,8 и 216,9 при НСО; в уровнях К1 и К2 как при НСО так и при РГЭ: 84,2 и 64,2 при НСО и соответственно 93,4 и 26,0 при РГЭ.

**Выводы**. Уродинамические методы исследования позволяют объективно оценить функцию нижних мочевыводящих путей у больных раком шейки матки в послеоперационном периоде, проводить правильный отбор больных, динамическое наблюдение за пациентками, которым выполнена радикальная гистерэктомия с сохранением тазового вегетативного нервного сплетения.

## Персоніфікований підхід до ведення хворих на серозний рак яєчників

*Дубініна В.Г., Рибін А.І., Кузнецова О.В.*

*Одеський національний медичний університет*

*Одеський обласний онкологічний диспансер*

Рак яєчників (РЯ) діагностується в 70-75% випадків на пізніх стадіях, коли прогноз вже несприятливий. Прогноз у хворих поширеним РЯ багато в чому визначається ефективністю 1-го етапу комбінованого лікування. Чутливість до препаратів платини в 1-й лінії поліхіміотерапії РЯ достовірно впливає на прогноз захворювання.

**Метою дослідження** було підвищення ефективності комбінованого лікування пацієнток репродуктивного віку з епітеліальним РЯ шляхом прогнозування чутливості пухлини до хіміотерапії першої лінії. Було обстежено 189 пацієнток з аденокарциномою яєчників III-IV стадії, яким в післяопераційному періоді проведено 6 курсів ад'ювантної хіміотерапії препаратами платини (цисплатин — 75 мг/м2, паклітаксел — 135 мг/м2). Проведено порівняльний аналіз особливостей хромосомного апарату лімфоцитів периферичної крові хворих, генетичних мутацій і поліморфізму в генах, які можуть бути задіяні у виникненні і розвитку пухлинної патології в яєчниках і формуванні платинорезістентності, а також маркерів дизрегуляціонної патології (ДП) (загальна і місцева активність оксиду азоту (NO), рівні катехоламінів, рівні сечової кислоти). Критерієм поділу на групи, проведеного ретроспективно, служила чутливість пухлини до препаратів платини. Першу групу склали 59 пацієнток з рецидивом захворювання протягом 6 місяців спостереження після закінчення лікування (платинорезістентні пухлини), другу — 44 хворих з прогресуванням захворювання на тлі проведення платинової хіміотерапії (платинорефрактерні пухлини), третю — 86 жінок без рецидиву захворювання протягом 6 місяців спостереження після закінчення лікування (платиночутливі опухолі). В I і II групах дослідження кількість мутацій і поліморфізму, а також хромосомних порушень була вірогідно вищою зп аналогічних показників у III групі. Рівень вираженості ДП був мінімальним у хворих III групи, достовірно нижче за аналогічний показник у I, й, особливо, в II групі. Виявлена достовірна позитивна кореляція між маркерами ДП, мутаціями генів, відповідальних за чутливість до препаратів платини, і хромосомною нестабільністю.

**Висновки**.

1. Маркери ДП можуть бути використані у пацієнток з серозним РЯ для прогнозування чутливості до препаратів платини.

2. Відсутність активності та слідова активність NO служать ознакою платинорефрактерності. Слабка і помірна активність NO говорить про високу ймовірність розвитку платинорезістентності. Висока активність NO є прогностичним фактором високої чутливості пухлини до препаратів платини.

3. Визначення запропонованих маркерів у хворих на серозний РЯ є досить простим, патогенетично та економічно обгрунтованим.

## Персонификация ведения пациенток репродуктивного возраста с местнораспространенными формами рака шейки матки

*Дубинина В.Г., Рыбин А.И., Чущак Ю.И., Кузнецова О.В.*

*Одесский национальный медицинский университет*

*Одесский областной онкологический диспансер*

**Актуальность** проблемы рака шейки матки (РШМ) определяется высокой распространенностью, отсутствием системного цитологического скрининга, высокой вероятностью развития осложнений и летальных исходов. Заболеваемость РШМ в Одесской области в 2014г. составила 22,0 на 100 тысяч населения, что значительно выше общеукраинского показателя (19,4).

**Целью** исследования является повышение клинической эффективности лечения больных местнораспространенным раком шейки матки (МРШМ) путём изучения результатов комплексного лечения. В исследование были включены 50пациенток в возрасте 31-47лет с морфологически верифицированным РШМ St IIB — IIIB. Всем женщинам проведено комплексное лечение на базе Одесского областного онкологического диспансера в виде неоадъювантной полихимиотерапии (НАПХТ): цисплатин (70мг/м$^2$) и гемцитабин (1000 мг/м$^2$) от 1 до 3 циклов и/или предоперационной лучевой терапии (ЛТ), хирургического лечения в объеме расширенной гистерэктомии по Вертгейму и послеоперационной ЛТ. В зависимости от схемы лечения пациентки были подразделены на 3 группы: I-ая группа включала 22 женщин, получавших предоперационную ЛТ, оперативное лечение и послеоперационную ЛТ; II-ая группа получала НАПХТ, оперативное лечение, послеоперационную ЛТ(15 пациенток); III-я группа (13женщин) прошла предоперационную ЛТ и НАПХТ, оперативное лечение, послеоперационную ЛТ.

**Результаты и обсуждение**. Установлено, что после проведения НАПХТ у 5 (10%) женщин наблюдалась полная регрессия опухоли, у 34(68%) — частичная регрессия опухоли, а стабилизация процесса отмечалась у 11(22%) больных. Трехлетняя выживаемость в 1-ой группе составила 52%, что достоверно ниже аналогичных показателей во второй (65%) и третьей (75%) группах. Кроме того, применение ПХТ в неоадъювантном режиме позволило достоверно улучшить резектабельность опухоли, а также качество жизни пациенток исследуемых групп.

**Выводы**. Проведенное исследование демонстрирует, что НАПХТ у больных с местнораспространенным РШМ способствует улучшению клинического эффекта, позволяет провести радикальное оперативное лечение у 48% больных, увеличить показатели безрецидивной и трёхлетней выживаемости, а также улучшить качество жизни онкологических больных.

## Опыт использования хирургической энергии у больных с раком вульвы

*Дубинина В.Г., Рыбин А.И., Косменюк В.Ю., Кузнецова О.В.*

*Одесский национальный медицинский университет*

*Одесский областной онкологический диспансер*

Одной из важнейших задач современной онкогинекологии является разработка и внедрение в клиническую практику новых способов соединения тканей. Операции с применением высокочастотного электрокоагулятора (ЕК-300-М1) нашли широкое применение в современной хирургии.

**Цель работы**: оценить эффективность применения биологической сварки тканей аппаратом высокочастотной электрокоагуляции в сравнении с традиционным шовным материалом. В исследование вошло 66 пациенток с раком вульвы I стадии, находившихся на лечении в ООД. Все больные прошли лечение плановом порядке. В I группу вошли 30 больных, у которых во время операции использовалась биологическая сварка тканей (БСТ) аппаратом высокочастотной электрокоагуляции. Во II

группу вошли 36 пациенток, которым применяли традиционный шовный материал. Объем хирургического вмешательства — вульвэктомия. Нами было проанализированы длительность операции, объем кровопотери, послеоперационное пребывание в стационаре, наличие послеоперационных осложнений, а также качества жизни. Средняя длительность операции вульвэктомии при использовании биологической сварки тканей в 1,5 раза меньше, чем при использовании традиционного шовного материала. Во II группе было отмечено достоверное снижение кровопотери (в 1,8 раза). Это связано с тем, что использование высокочастотной электрокоагуляции позволяет остановить даже капиллярное кровотечение. Это особенно важно при кровопотере из сосудов подкожно-жировой клетчатки. В I группе число послеоперационных осложнений составило 6,7% (2 пациентки) в сравнении со II группой, где данный показатель составляет 30,6% (11 пациенток). Данное обстоятельство отразилось и на послеоперационном пребывании больных в стационаре: средний послеоперационный койко/день в I группе был на 6 к/дней меньше соответствующего показателя во II группе.

**Заключение**. Применение биологической сварки тканей при вульвэктомиях позволяет не только сократить время операции и кровопотерю, но и избежать послеоперационных осложнений, что значительно повышает качество выполняемого хирургического лечения и улучшает эффективность лечения таких больных и повысить их качество жизни.

## Тактика ведения пациенток с местно распространённым раком шейки матки

*[1]Дубинина В.Г., [2]Лукьянчук О.В., [2]Пацков А.А., [2]Тимаков А.Н., [2]Заволока С.А.*

*[1]Одесский национальный медицинский университет*

*[2]Центр реконструктивной и восстановительной медицины ОНМедУ, г. Одесса*

Рак шейки матки (РШМ) — одно из наиболее распространенных онкологических заболеваний, занимает второе место в структуре смертности женщин. Ежегодно в мире эту опухоль выявляют более чем у 600 тыс. пациенток. Каждый год от этой патологии в Украине умирает 2500 женщин, 500 из них — трудоспособного возраста. На IV стадии 5-ти летняя выживаемость составляет 13%. Оказать помощь этим пациентам крайне сложно, из-за распространенности онкологического процесса, кровотечения из опухоли, что делает практически невозможным хирургическое лечение, химиотерапию или лучевую терапию. Пример клинического случая: пациентка Ч., 35 лет, распространенный рак шейки матки вовлекающий в процесс половину мочевого пузыря с формированием гидроуретеронефроза слева, ректо-вагинального свища и тазовую лимфаденопатию. На базе Клиники ОНМед.У разработан алгоритм ведения таких пациентов. Алгоритм: эмболизация маточных артерий → кровотечение из шейки матки, остановлено → 4–6 курсов полихимиотерапии уменьшили опухоль на 50–60% → переднюю тазовую экзентерации с деривации мочи по Брикеру. На базе Центра реконструктивной и восстановительной медицины (Университетская клиника) ОНМедУ было выполнено 24 экзентерации с cr. colli uteri из 81 операции с местно распространенным раком.

## Інформативність визначення рівня маркера SCCA у пацієнток з раком шийки матки

*Дубініна В.Г., Лук' янчук О.В., Рибін А.І., Кротенко К.П.*

*Одеський національний медичний університет*

*Одеський обласний онкологічний диспансер*

Рак шийки матки (РШМ) є одним з найрозповсюдженіших онкологічних захворювань. В останні часи досить зросла захворюваність на РШМ у пацієнток різної вікової категорії. Щорічно у світі діагностується 500 000 нових випадків захворювання, з яких помирає 280 000 тис. жінок. За даними Національного інституту раку визначення рівня маркера SCCA можна використовувати для первинної діагностики РШМ, а за даними Асоціації онкогінекологів США маркер SCCA доцільно використовувати лише для моніторингу динаміки лікування і визначення рецидиву захворювання та немає значення для первинної діагностики захворювання в початкових стадіях. При рецидиві захворювання РШМ SCCA позитивний в 90% випадків.

**Метою роботи** було визначення ефективності дослідження рівня пухлинного маркера SCCA в сироватці крові жінок для діагностики і моніторингу лікування РШМ. З урахуванням поставленої мети на базі кафедри онкології з курсом променевої діагностики терапії та радіаційної медицини Одеського національного медичного університету нами було обстежено 40 жінок репродуктивного віку, яких рандомізовано розділили на 2 групи : I група (основна) — 30 жінок з I, II та III стадіями РШМ та II група — 10 відносно здорових жінок (контрольна група). Проводили порівняльний міжгруповий та корелятивний внутрішньогруповий аналіз рівню маркеру SCCA. Концентрацію маркера SCCA у сироватці крові визначали за допомогою хемілюмінесцентного імуноаналізу на мікрочастинках (XIAM),використовуючи біохімічний аналізатор ARCHITECT 2000 фірми «Abbott» (США).

**Висновки**:

1. Проведені нами дослідження показали,що визначення рівня маркера SCCA в сироватці крові є стадієспецефічним: рівень маркера підвищується відповідно стадії раку шийки матки.
2. Маркер SCCA не ефективний для первинної діагностики в початковій стадії РШМ, але має доцільність в II-III стадії раку шийки матки ,коли рівень маркера зростає до 8,0-нг /мл при II стадії і більше 8,0 не/мл при III стадії РШМ.
3. Маркер SCCA має високу чутливість і специфічність для моніторингу лікування раку шийки матки.
4. Ми вважаємо необхідним продовжити дослідження щодо використання маркера SCCA для діагностики раку шийки матки.

## Застосування біологічного зварювання тканин за допомогою апарата Б.Є. Патона в хірургічному лікуванні раку вульви

*Думанський Ю.В. Кутицька Т.В. Бухтєєв С.В.*

*Донецький національний медичний університет ім. М. Горького, м. Краматорськ*

**Мета дослідження**. Провести порівняльний аналіз результатів хірургічного лікування хворих на рак вульви із застосуванням традиційного та електрохірургічного методів лікування.

**Матеріал і методи**. Предметом клінічного дослідження послужили 102 хворі на інвазивний рак вульви, яких ми розділили на 2 групи (стадії T1N0M0, T2N0M0). В I групу включені 53 пацієнтки, яким виконувалася радикальна вульвектомія з використанням високочастотного електрохірургічного зварювання тканин. В II групу включені 49 пацієнток, яким виконувалася радикальна вульвектомія із застосуванням традиційного хірургічного шва. Середній вік хворих на інвазивний рак вульви в I групі склав 73±8,4 роки, в II групі — 71±10,2 роки ($p>0,05$).

**Результати дослідження**

При радикальній вульвектомії традиційним способом з використанням хірургічного шва тривалість операції склала 65±15 хв, а з використанням високочастотної електрохірургічного зварювання тканин за допомогою апарата Б.Є.Патона тривалість операції дорівнює 35±14 хв ($p<0,05$). Об'єм крововтрати при використанні традиційного хірургічного шва склала у середньому 110±25 мл, у групі пацієнток, яким застосовували електрозварювання судин і тканин, об'єм крововтрати склав — 45±20 мл ($p<0,05$).

В основній групі, тобто із застосуванням електрозварювання нагноєнь післяопераційної рани не було відзначено. При використанні хірургічного шва нагноєння рани склало 8±1,6%. Відсутність нагноєнь у післяопераційній рані в групі хворих, яким виконувалася радикальна вульектомія з застосуванням електрозварювання пояснюється тим, що у зварювальному шві досягається максимальна герметизація й асептичність у місці з'єднання.

**Висновки**. При виконанні радикальної вульвектомії у хворих на рак вульви із застосуванням зварювання тканин за допомогою апарата Б.Є.Патона в порівнянні із застосуванням традиційного хірургічного шва час операції скорочується в 1,9 рази й об'єм крововтрати зменшується на 65±15 мл ($p<0,01$), відсутні нагноєння в післяопераційній рані.

## Метахронний рак яєчника у хворих на рак молочної залози

*[1]Дяків І.Б., [1]Крижанівська А.Є., [1]Андріїв А.В., [2]Романчук В.Р., [2]Живецький В.А.*

*[1]Івано-Франківський національний медичний університет*

*[2]Івано-Франківський клінічний онкологічний диспансер*

**Вступ**. Рак молочної залози (РМЗ) найбільш поширена форма онкологічної патології у жінок. За останні десятиліття дедалі частіше виявляють випадки метахронного раку молочної залози. Одним із найбільш грізних метахронних злоякісних пухлин, після лікування РМЗ є рак яєчника (РЯ). Метахронні злоякісні пухлини належать до мало вивчених онкологічних захворювань. Відсутність тенденції до зниження захворюваності жінок на рак органів репродуктивної системи обгрунтовує підвищену увагу до цієї проблеми. Для її розв'язання необхідні нові програми, спрямовані на профілактику й ранню діагностику злоякісних новоутворень, у тому числі метахронного РЯ у хворих на РМЗ.

**Мета**. Оцінити найбільш значущі фактори ризику розвитку метахронного РЯ у хворих на РМЗ після комплексного та комбінованого лікування.

**Результати**. Проведено клінічний та клініко-генеалогічний аналіз даних 15 хворих на РМЗ, які перебували на лікуванні в Івано-Франківському клінічному онкологічному диспансері. У хворих на РМЗ метахронний РЯ виник у 15 випадках. Середній вік хворих, в яких виник РЯ, становив 52,4±9,3 роки. Частка хворих, що не досягли пенсійного віку, становила 56,3%. Розподіл пацієнток показав, що метахронний РЯ виникав у хворих віком 50–59 років. У 9 (60%) хворих виявлено обтяжений онкоанамнез. У хворих на РЯ, 3 і більше вагітності спостерігались у 5 (33,3%) хворих, у 4 (26,7%) виявлено первинне безпліддя. Рання менопауза спостерігалась у 3 (20%) хворих на РЯ, пізня — у 4 (26,7%). У 14 хворих на РЯ (93,3%) виявлено супутню патологію, в якій переважали захворювання серцево-судинної та ендокринної систем, в 13 (86,7%) та 10 (66,7%) випадках відповідно.

**Висновки**. Отримані результати свідчать, що у розвитку метахронного РЯ у хворих на РМЗ мають значення гормональні фактори. Це потребує більшої деталізації клініко-анамнестичних даних при обстеженні пацієнток із РМЗ і зіставлення клінічних, ендокринологічних, клініко-генеалогічних і патоморфологічних особливостей РМЗ та РЯ, що може бути покладено в основу розрахунку ризику розвитку метахронних пухлин.

## Репродуктивний статус після органозберігаючих операцій у хворих з передпухлинною та ранньою онкологічною патологією шийки матки

*Єгоров О.О.*

*Харківська медична академія післядипломної освіти*

Широке впровадження органозберігаючого лікування (ОЗЛ) початкових форм раку шийки матки (РШМ) робить актуальним питання про його вплив на репродуктивну функцію.

**Мета роботи** — вивчення впливу на репродуктивну функцію ОЗЛ передраку та ранньої онкологічної патології шийки матки. Показаннями до хірургічного лікування були гістологічно верифікована цервікальна інтраепітеліальна неоплазія (CIN) II–III ступеня у 45 пацієнток, РШМ Tis і T1a1N0M0 у 40 пацієнток. У дослідженні було проведено ножова ампутація (НА) — у 12–14,1% жінок; лазеровапоризація (ЛВ) — у 13–15,3%; електроконізація (ЕК) — у 26-30,6%; ультразвукова ампутація (УА) — у 15-17,6%; радіохірургічна ексцизія (РХЕ) — у 19-22,4%. Порівнювали репродуктивну функцію у оперованих жінок та 30 здорових жінок. Після ОЗЛ CIN II- III ступеня та РШМ Tis і T1a1N0M0 у 93,6% жінок менструальна функція зберігається. У 3,2% пацієнток на тлі лікування була діагностована дисфункція яєчників, яка виникала однаково часто як після НА, так і після ЕК та ЛВ пухлини, і була не вище такої у загальній популяції. Аналіз стану репродуктивної функції та перебігу вагітності у 85 пацієнток після ОЗЛ дав наступні результати: в терміні від 2 до 5 років виникло 58 вагітностей. Частіше (38,2% випадків) вагітніли жінки після УА. Після НА, РХЕ та ЛВ — 24; 23,1 та 31,4% випадків відповідно і меньш за все — після ЕК — у 15,2% випадків. У 2 випадках вагітність, що не розвивалася, виникла після ЕК та у 1 — після НА. Після ОЗЛ у 46,3% жінок вагітність завершилася абортом, у 35,2% — пологами (27,4% — передчасні), у 18,5% — мимовільним викиднем. Рецидив захворювання зафіксований у 1 (1,1%) пацієнтки, які мали в анамнезі вагітність після ОЗЛ з приводу РШМ. Це дозволяє припустити, що вагітність не спричиняє негативного впливу на результати ОЗЛ передраку та початкових форм РШМ, а своєчасні лікувально-профілактичні заходи дозволять попередити ускладнення перебігу вагітності та пологів.

## Вивчення стану системи «епітелій-сполучна тканина» в диференційній діагностиці аденокарциноми та плоскоклітинного раку шийки матки

*[1]Зелінська Н.В., [2]Попович І.І.*

*[1]ВДНЗ «Буковинський державний медичний університет», м. Чернівці*

*[2]Хмельницький обласний онкологічний диспансер*

Вивчення стромального компонента в диференційній діагностиці аденокарциноми та плоскоклітинного РШМ обгрунтовує можливість визначення паренхіматозно-стромальних змін як маркерів активації пухлинного процесу.

**Мета**. Показати цінність методу комп'ютерної мікроспектрофотометрії як діагностичного тесту оцінки системи «епітелій-сполучна тканина» у диференційної діагностики аденокарциноми та плоскоклітинного раку шийки матки.

**Матеріали та методи дослідження**. В дослідженні проаналізовані морфологічні дані хворих аденокарциномою шийки матки (n=50) та плоскоклітинним раком (n=56). Оцінку стану сполучної тканини шийки матки проводили за методикою Н.З.Слінченко, яка специфічно виявляє колаген та фібрин.

**Результати**. У ділянках нормального епітелію та у ділянках раку шийки матки, при забарвленні гістологічних препаратів хромотропом-водним блакитним за Н.З.Слінченко, показники питомого об'єму волокнистого компонента строми та оптичної густини забарвлення сполучнотканинних волокон є найвищим у ділянках нормального епітелію позапухлинного поля (90,4±0,27; 0,194±0,0016) та найнижчими при аденокарциномі (46,9±0,22; 0,160±0,0023). При плоскоклітинних раках відмічені більш високі показники питомого об'єму волокнистого компонента строми (55,9±0,21) і, важливо, що при цьому оптична густина забарвлення сполучнотканинних волокон не просто є вищою (0,189±0,0025), але приблизна така, як і в ділянках нормального плоского епітелію ектоцервіксу чи циліндричного епітелію ендоцервіксу позапухлинного поля. Вказане може говорити про те, що сполучна тканина при плоскоклітинних раках більш зріла, ніж при аденокарциномі.

**Висновок**. Показник «питомий об'єм волокнистого компонента строми (%)» та «оптична густина забарвлення сполучнотканинних волокон строми (ум.од.опт.густини)» відображають зміни у формуванні сполучнотканинних волокон строми аденокарциноми або плоскоклітинного раку з можливістю диференційної діагностики між вказаними формами раку.

## Лазерна диференційна діагностика раку шийки матки

*[1]Зелінська Н.В., Пересунько О.П., [2]Єрмоленко С.Б.*

*[1]ВДНЗ України «Буковинський державний медичний університет», м. Чернівці*

*[2]Чернівецький національний університет ім.Ю. Федьковича*

Дані літератури показують, що новим підходом для диференціації плоскоклітинного раку та аденокарциноми шийки матки (АКШМ) може стати застосування методів лазерної оптики.

**Мета**. Покращити діагностику РШМ шляхом впровадження лазерної поляриметрії та спектро-поляризаційного методів дослідження.

Об'єкт і методи дослідження. Об'єктами дослідження були нативні мазки та мазки-відбитки зішкрібів зі стінки цервікального каналу у пацієнток з аденокарциномою та плоскоклітинним РШМ. Лазерною поляриметрією мазки опромінювали HE-Ne лазером з незмінною довжиною хвилі (0,6328 мкм), але з змінним кутом нахилу лазерного променя. Методом спектрометрії нативні мазки із шийки матки опромінювали у широкому спектральному діапазоні $\lambda$ = 330 — 750 нм, досліджували зміни поляризаційних параметрів за значеннями лінійного дихроїзму.

**Результати**. Визначення методом лазерної поляриметрії параметра Стокса S4 нативного мазка при аденокарциномі шийки матки (асиметрія — 0,0115±0,0012, ексцес — 0,85±0,05) та плоскоклітинному раку (асиметрія — 0,0092±0,0004, ексцес — 0,74±0,07), а також для зішкрібу з цервікального каналу при аденокарциномі (асиметрія — 0,058±0,01, ексцес — 1,78±0,09) та плоскоклітинному раку (асиметрія — 0,012±0,004, ексцес — 1,35±0,07), дозволяє достовірно ($p \leq 0,001$) диференціювати норму від раку в нативному мазку та аденокарциному від плоскоклітинного раку в мазку-відбитку.

Параметри лінійного дихроїзму при раку шийки матки дозволяють достовірно ($p<0,001$) диференціювати норму, аденокарциному та плоскоклітинний рак (нативний мазок при плоскоклітинному раку — □ 0,94±0,21, при аденокарциномі — 0,343±0,041; зішкріб з цервікального каналу при плоскоклітинному раку шийки матки — 0,212±0,014, при аденокарциномі — 0,396±0,081).

**Висновки**. Метод лазерної поляриметрії дозволяє достовірно точно відрізнити нормальний епітелій шийки матки від раку шийки матки, а параметри лінійного дихроїзму, при проведені спектрополяризаційного дослідження, достовірно ($p<0,001$) диференціюють норму, аденокарциному та плоскоклітинний рак шийки матки.

## Молекулярно-біологічні особливості раку ендометрія у хворих різних вікових періодів

***Карташов С.М., Олешко К.М.***

*Харківська медична академія післядипломної освіти*

*Харківський обласний клінічний онкологічний центр*

На прогноз раку ендометрія (РЕ) впливають безліч факторів, серед яких важливими є гістологічна структура, вік пацієнтки, а також біологічні показники пухлинної тканини: мутація гена p53, знижена експресія гена FOXO1 і висока проліферативна активність (Ki67).

**Мета**: вивчити взаємозв'язок молекулярно-біологічних особливостей пухлини та її гістоструктури з віковими періодами у хворих на РЕ.

**Матеріали та методи**. Досліджено 360 хворих на РЕ I-IV ст. (T1a-3вN0-1M01) віком 28–89 років: 189 хворих (52,5%) — досліджувана група і 171 (47,5%) — група порівняння. Пухлинний матеріал був досліджений патоморфологічно, біологічні показники пухлини — методом полімеразної ланцюгової реакції. Аналіз даних проводився в залежності від вікового періоду хворих — репродуктивного, клімактеричного (перименопауза) і менопаузального. Статистично матеріал оброблений за допомогою критерію $\chi^2$.

**Результати**. Ендометріоїдні форми РЕ характерні для жінок молодого віку (94,2%), хоча їх частота переважає в усіх вікових групах, а неендометріоідні форми — для клімактеричного віку (11,4%) і періоду менопаузи (9,9%).

Біологічні властивості РЕ корелюють з віковим періодом хворих: пацієнтки репродуктивного віку відрізняються невисокою частотою порушень функції генів p53 (19,2%) і високою експресією FOXO1, помірною активністю теломерази і низькою проліферативною активністю пухлинних клітин (37,1%). У клімактеричному періоді зростає частота мутацій гена p53 (34,3%, $p<0,01$) і Ki67 (61,3%; $p<0,01$). Хворі РЕ періоду менопаузи відрізняються високою частотою мутації гена p53 (47,8%, $p<0,05$), зниженням експресії FOXO1 (50,2%, $p<0,01$), підвищеною активністю теломерази і відносно високою проліферативною активністю пухлинних клітин .

**Висновки**. На підставі отриманих даних та подальшого вивчення біологічних факторів, що визначають характер перебігу та ризик рецидиву РЕ, можливо індивідуалізувати підходи до формування лікувальної тактики та сприяти зниженню ризику рецидивів захворювання.

## Індукція природної кілерної активності у хворих на рак яєчників імунофаном

***Копиця Т. В., Сумцов Д. Г.***

*СумДУ, медичний інститут, м. Суми*

*Сумський обласний клінічний онкологічний диспансер*

Важлива роль в механізмі неспецифічної реактивності (НР) при злоякісних новоутвореннях належить природним кілерам (ПК). Агресивні методи лікування (хірургічний, опромінення, хіміотерапія), що використовують у хворих на рак яєчників (РЯ) у різній мірі негативно впливають на стан НР, погіршуючи безпосередні та віддалені результати лікування. Підвищення ефективності лікування хворих на РЯ можливо досягти за допомогою засобів індукуючих природну кілерну активність (ПКА) у хворих. Поряд із загально відомим значенням гормонів тімуса у регуляції клітино опосередкованого імунітету при злоякісних процесах залишається мало вивченим їх вплив на природну кілерну активність.

**Мета роботи**. Вивчити вплив синтетичного аналогу 32–36 тимопоетину (імунофану) на стан природної кілерної активності у хворих на РЯ.

**Матеріали і методи**. Вивчено вміст великих гранулярних лімфоцитів — (морфологічних аналогів ПК) у периферійній крові 38 хворих на РЯ віком від 19 до 83 років, що лікувались в СОКОД протягом 2012–2015 років. Для контролю взято середній показник вмісту ВГЛ у 20 донорів (6,8□0,4%). Хворі рандомізовані на 2 групи: основну (20) і групу порівняння (18). В програму лікування хворих на РЯ основної групи включали ад'ювантну імунотерапію (АІ) імунофаном, який вводили по 1 мл щоденно в/м протягом 10 днів.

**Результати**. У хворих на РЯ залежно від стадії злоякісного процесу реєструвалося зменшення числа ПК: при II стадії середнє число рівнялось — 5,4±0,4%, при III стадії — 5,0±0,8%. Після проведення лікування у хворих групи порівняння число ВГЛ зменшувалося при використанні комбінованого і комплексного методів, досягаючи 2,1±0,5%. При проведенні АІ імунофаном кількість ВГЛ була суттєво вищою — 4,1±0,6% (P±0,05).

**Висновки**. У хворих на РЯ реєструється пригнічення ПКА корелююче із стадією раку та методом лікування.

Використання АІ імунофаном сприяє збільшенню числа ПК, що аргументує доцільність її включення у стандартну програму комплексного лікування.

## Аналіз оперативних втручань, виконаних вагінальним доступом при раку тіла матки

***Косач Т.В., Гольдіна Г.А., Березовська О.Л.***

*Обласний онкологічний диспансер, м. Чернігів*

**Вступ**. Хірургічний метод — головний в лікуванні хворих раком тіла матки. Вагінальна пангістеректомія виконується рідко. Відмічається зростання кількості операцій, виконаних вагінальним доступом. Це пов'язано з низьким рівнем післяопераційних ускладнень, легшим протіканням післяопераційного періоду.

**Мета**. Проаналізувати вагінальні операції за віком, гістологічною структурою пухлини, супутньою патологією, методами лікування, ускладненнями та смертність від прогресування хвороби.

**Матеріали та методи дослідження**. Проаналізовано 104 історії хворих, яким виконана вагінальна пангістеректомія за період з 2005–2014 роки.

**Результати**. За віком хворі розподілились: 40–49 р. — 6 (5,76%), 50–59 р. — 43 (41,34%), 60-69 р. — 33 (31,73%), 70 р. і більше — 22 (21,15%). За стадіями хворі розподілились IA ст. — 56 (53,84%), IБст.–31(29,8%), ICст.–8(7,6%), IIAст.–3(2,89%), IIБст.–6 (5,76%). По супутній патології: ожиріння III–IV ст.- 64%, цукровий діабет — 16,5%, випадіння матки — 6,7%, стан після ГПМК — 3,8%, миготлива аритмія — 3,4%, обструктивний бронхіт — 2,8%, вентральна кила — 2,8%. Морфологічно високодиференційована ендометріоїдна аденокарцинома 82 (78,84%), помірнодиференційована — 22 (21,15%). Хворі були обстеженні згідно зі стандартами. Оперовані в віці від 50-70 р. — 94,2%; максимум в віці 50-59 р. — 43,8%. Операції виконувались при IA (87%) та в IB ст. (13%). Тривалість операції в середньому 1 год. 20 хв., строки перебування в стаціонарі 10–12 днів. Ускладнення: 1 хвора померла від ТЕЛА (0,96%). Недоліки вагінального доступу: складність видалення додатків, неможливість ревізії черевної порожнини та біопсії лімфовузлів.

**Висновки**. Вагінальні пангістеректомії виконувались хворим віком 50–59 р. та 60–69 р., хворим з ожирінням III–IVст. та з повним випадінням матки. Відмічається низький відсоток післяопераційних ускладнень, короткий термін перебування в стаціонарі. Вагінальні операції бажано проводити при I ст. захворювання, встановленої при обстеженні до операції.

## Виявлення основних факторів ризику тромботичних ускладнень у хворих на рак тіла матки

***Кривокульський Б.Д., Жулкевич І.В., Кривокульський Д.Б., Самбор Л.Ф.***

*Тернопільський обласний клінічний онкологічний диспансер*

**Вступ**. Тромботичні ускладнення (ТУ) одна із основних причин смерті у онко хворих.

**Мета**: Вивчити зміни в системі гемостазу(СГ) у хворих на рак тіла матки (РТМ), на доопераційному (д/о), інтра-(ІО) і післяопераційному періоді(п/о), виділити групи пацієнтів з різним ступенем ризику ТУ з ціллю ІО профілактики ТУ і покращенню результатів лікування РТМ.

**Матеріали і методи**. Визначено стан СГ (Д-димер(ДД), ПЧ, протромбін(ПТ), МНВ, ТЧ, АЧТЧ, фібриноген(ФГ), АТ III, протеїн С(ПС)) у 80 оперованих хворих РТМ. Проводили комплексну профілактику ТУ, визначали фактори ризику виникнення ТУ за шкалою Caprini, ІО ревізію кукс судин малого тазу(СМТ). Середній вік 59,57±2,09 р. Ріст — 158, 10±1,37 см; Вага 80,90±3,60 кг; ІМТ — 32,39±1,38 кг/м$^2$; Caprini — 9,73±0,33.

**Результати**. Зміни СГ визначались: 1 — ІО, 2 — на першу, 3 — третю та 4 — на 5 добу п/о у порівнянні із д/о періодом.

Встановлено: ДД збільшився(+) на: 1 + 68,18%, 2 + 124,24%, 3 + 234,84%, 4 + 340,9%; ПЧ: 1 +5.01%, 2 +13,06%, 3 +8,80%; 4 +3,92%, МНВ: 1 +5,5%; 2 +14,67%, 3 +10,09%, 4 +5,5%. ТЧ: 1 +12,8%, 3 +9,96%; ФГ знизився (–) ІО на 22,9%; АТ III: 1 + 6,56%, 3 і 4 + 11,7%; ПС: 2 +14,89%, 3 +5,49%, 4 +3,58%.

Найвищий ступінь ризику ТУ спостерігали у хворих старше 60 років, ІМТ більше 30 кг/м2, високим ступенем ризику за Caprini та низьким ступенем диференціації пухлини(G-2,3). Підвищений ДД в д/о та ІО, ретельна ревізія кукс СМТ дозволила виявити наявність тромбів у венах малого тазу, провести адекватну тромбектомію у 15% пацієнтів, а у хворих з Іб ст. G-2,3- 7,5%. Летальність склала 1,25% (1хвора з високим ДД на всіх етапах дослідження). Проведені додаткові обстеження АТIII, ПС підтвердили кореляцію підвищення ДД в СГ.

**Висновки**. Системний підхід діагностики і профілактики ТУ у хворих РТМ дозволяє: виявити порушення СГ на д/о етапі; ІО провести ревізію кукс СМТ та корекцію лікування і попередити розвиток ТУ на д/о, ІО та п/о періоді, що покращює результати лікування хворих РТМ.

## Результати комбінованого лікування саркоми матки

***[1]Крижанівська А.Є., [2]Долик С.С., [2]Галанджій В.М., [2]Чуприна Р.Р., [2]Закала О.П., [2]Живецька Л.Ф., [2]Ткачук Н.Д.***

*[1]Івано-Франківський національний медичний університет*

*[2]Івано-Франківський клінічний онкологічний диспансер*

**Вступ**. Саркоми матки (СМ) є рідкісними формами злоякісних пухлин матки, які складають менше 1% від всіх злоякісних пухлин жіночої статевої системи, що не дозволяє провести рандомізовані дослідження ефективності різних методів їх лікування. 5-річна виживаність хворих на СМ залишається низькою і складає 30-60% незалежно від методів лікування. Основною причиною смерті хворих є множинне ураження легень і внутрішніх органів.

**Мета**. Проаналізувати результати комбінованого лікування хворих на саркоми матки.

**Результати**. Проведено ретроспективний аналіз даних 20 хворих на СМ, які перебували на лікуванні в Івано-Франківському клінічному онкологічному диспансері з 2013 по 2015 роки. Середній вік хворих на СМ, становив 55,4±5,3 роки. Гістологічно лейоміосаркому виявлено у 14 (70%) хворих, ендометріальну стромальну саркому — у 3 (15%) та карциносаркому — у 3 (15%) хворих. Високодиференційована (G1) СМ була у 6 (30%) хворих, помірнодиференційована (G2) — у 7 (35%) та низькодиференційована (G3) — у 7 (35%) хворих. I стадія СМ — у 8 (40%), II — у 5 (25%), III — у 3 (15%), IV — у 4 (20%) хворих. 19 (95%) хворих прооперовано: пангістеректомія — 13 (65%) та пангістректомія II типу — 6 (30%), одна хвора отримала хіміопроменеву терапію. В післяопераційному періоді 10 (50%) хворих отримали післяопераційний курс променевої терапії (ПТ) та ад'ювантні курси поліхіміотерапії (ПХТ), 4 (20%) — ад'ювантні курси ПХТ, 3 (15%) — післяопераційний курс ПТ та 3 (15%) хворих не отримували післяопераційного лікування. Рецидиви виникли у 10 хворих (50%) в різні терміни: до 1 року — у 7, до 2 років — у 2 та до 3 років — у однієї хворої. Віддалені метастази (легені, кістки, печінка) виявлено у 5 (50%) хворих, рецидиви в черевну порожнину (малий таз, кишечник і сальник) — у 3 (30%) та ураження заочеревинних лімфатичних вузлів — у 2 (20%) хворих. Летальність до року — 25%.

**Висновки**. Отримані результати свідчать про високу частоту рецидивів та високий показник летальності до року серед хворих на СМ. Найкращі результати лікування були у хворих на лейоміосаркоми матки I-II стадії (G1-2), яким проведено пангістеректомію з ад'ювантними курсами ПХТ.

## Особливості діагностики та лікування хворих на пфршм із поширенням атипового епітелію на склепіння та стінки піхви

*Лигирда Н.Ф., Свінціцький В.С., Дерменджи Т.В.*

*Національний інститут раку, м. Київ*

**Мета**. Вивчити особливості клінічних проявів, діагностики та лікування початкових форм раку шийки матки (ПФРШМ) із поширенням атипового епітелію на склепіння та стінки піхви.

**Матеріали та методи**. Проведено обстеження 166 хворих на ПФРШМ. З них у 42 виявлено ПФРШМ із поширенням на склепіння та стінки піхви. Середній вік хворих склав 26,2±3,4 роки. Усі пацієнтки бажали зберегти репродуктивну функцію. В анамнезі у 24 (57,1±7,6% ) не було дітей.

У 15(35,7±7,4) пацієнток попередньо була проведена проста діатермоконізація шийки матки не в межах здорових тканин по латеральній лінії зрізу ектоцервіксу.

**Результати та їх обговорення**. У 18 пацієнток гістологічно діагностовано РШМ Т0 та у 14 хворих РШМ Т1а1.

| Діагноз | Діатермоконізація з подвійним контролем межі ексцизі | Проста вагінальна трахелектомія | Всього |
|---|---|---|---|
| РШМ Т0 | 9 | 9 | 18 |
| РШМ Т1а1 | 8 | 6 | 14 |
| Всього | 17 | 15 | 32 |

На основі проведеного аналізу встановлено основні причини та види помилок діагностики і лікування у хворих на ПФРШМ з поширенням на склепіння та стінки піхви. Визначено особливості кольпоскопічної діагностики та забору матеріалу для морфологічного дослідження.

Визначено основні топографо-анатомічні варіанти ПФРШМ з поширенням на склепіння та стінки піхви: 1-й варіант — представлений зоною трансформації з атиповим епітелієм по цервікальним криптам латеральніше III зони ектоцервіксу.

2-й варіант — представлений зоною трансформації у межах ектоцервіксу та атиповим епітелієм на склепіннях та стінках піхви.

Для даної категорії пацієнток роблено такі методики оперативного лікування: проста вагінальна трахелектомія із видаленням частини піхви та збереженням проксимальної частини цервікального каналу та операція подвійної конізації шийки матки з подвійним гістологічним контролем чистоти країв ексцизії.

Визначено показання до застосування розроблених методик хірургічного лікування у даної категорії пацієнток.

## Прогностичні фактори та їх різновиди при саркомах тіла матки

*[1,2]Манжура О.П., [2]Вакуленко Г.О., [1,2]Харченко К.В., [2]Поступаленко О.В., [1,2]Захарцева Л.М.*

*[1]Київський міський клінічний онкологічний центр*

*[2]Національний медичний університет ім. О.О.Богомольця, м. Київ*

Незважаючи на інтенсивний розвиток онкології, саркоми матки (СМ) є досить важким завданням в онкогінекології. Частота їх становить 2-6% від усіх злоякісних новоутворень матки, проте агресивний перебіг, схильність до рецидиву, відсутність методів ранньої діагностики диктують необхідність вивчення прогностичних факторів.

Відомі фактори прогнозу оцінюють за шкалою PRESS. Доведено, що кількість мітозів не впливає на прогноз, а фактор некрозу пухлини є вкрай несприятливим для прогнозу.

В теперішній час становить інтерес молекулярний профіль СМ для діагностики і прогнозу. Вивчається ряд імуногістохімічних та генетичних маркерів. Перспективне вивчення альтернативних механізмів подовження тіломер — ALT(Alternative Lengthening of Telomeres) та гена WT1. В клітинах з високою мітотичною активністю для уникнення швидкого укорочення тіломер, що приводить до апоптозу, функціонують механізми, які подовжують укорочені в ході ділення тіломери. Механізми ALT функціонують в іморталізованих ракових та репресовані у нормальних клітинах. За даними Liau JY (2015) Cox-аналіз показав залежність виживаності від ступеня диференціювання, ALT-фенотипу і розміру пухлини. Відзначено, що при ALT — негативних лейоміосаркомах (ЛМС) виживаність була стабільно високою з 4 року після встановлення діагнозу і неухильно падала у групі ALT — позитивних ЛМС. Ген WT1 (ген-супрессор пухлин) розташований на короткому плечі 11 хромосоми, його мутації ведуть до утворення пухлини Вілмса, нефробластоми, гонадобластоми, в тому числі і СМ внаслідок порушення урогенитального диференціювання. Дані про вивчення WT1 в саркомах представлені в дослідженнях Coosemans A. (2011) і свідчать, що WT1 є незалежним прогностичним фактором виживання хворих з СМ G-3.

Пошук нових молекулярних маркерів для оцінки прогнозу і вибору тактики адьювантного лікування хворих з СМ є перспективним і потребує подальшого вивчення.

## Комбіноване лікування хворих на рак яєчників III-IVстадії з урахуванням молекулярно-біологічних чинників ризику розвитку рецидивів і метастазів

*Міхановський О.А., Кругова І.М., Харченко Ю.В., Щит Н.М., Данилюк С.В., Теплова М.А., Федоренко Н.В.*

*ДУ «Інститут медичної радіології ім. С.П. Григор'єва НАМН України», м. Харків*

За останнє десятиріччя в Україні спостерігається значне підвищення захворюваності на РЯ, і ця патологія залишається однією з найбільш злоякісних пухлин у жінок.

Визначення молекулярно-біологічних маркерів у тканині пухлини може надавати додаткову інформацію про біологічну поведінку пухлини: про швидкість її зростання, здатність до інвазії та метастазування, стійкість до хіміопрепаратів. Стандарти для визначення молекулярно-біологічних маркерів інтенсивно розробляються, отже нові науково-практичні дослідження при різних пухлинах є актуальними. Нині активно вивчається прогностичне значення маркерів апоптозу, ангіогенезу, проліферації та інших для безрецидивної і загальної виживаності хворих. Проте досі не визначені найбільш значимі молекулярно-біологічні маркери для прогнозування перебігу хвороби і вибору обгрунтованої терапії. Розв'язання цих проблем сприяє індивідуалізації лікування онкологічних хворих.

**Мета дослідження**. Підвищити ефективність комбінованого лікування хворих на рак яєчників III–IV стадії шляхом розробки технології індивідуалізації неоад'ювантної хіміотерапії на підставі оцінки молекулярно-біологічних властивостей пухлини.

**Матеріали і методи**. Молекулярно-біологічні маркери пухлини яєчника були вивчені у 22 хворих на РЯ III–IV (T3cNxM0-1) стадій. Для визначення особливостей імунофенотипу паренхіматозного компонента карцином імуногістохімічним методом виявляли в пухлинних клітинах експресію низько- і високомолекулярних цитокератинів Cytokeratin PAN, AE1/AE3, Cytokeratin HMW βE34. Критерії прогнозу біологічної агресивності новоутворень вивчалися за допомогою маркера проліферативної активності Ki-67 (Mib-1) і маркерів апоптозу Bcl-2 (124) і p53 з використанням первинних моноклональних антитіл (МКАТ), Rady- to- Use. Оцінку неоангіогенезу пухлинної строми проводили при використанні фактора росту ендотелію судин (VEGF).

**Результати**. Було встановлено, що кількість Ki-67+-клітин у тканині новоутворень III–IV ст. у більшості спостережень було

високим — до 80%, що ілюструвало активну проліферацію пухлинних клітин. При цьому індекс Ki-67 є неоднаковим при різних гістологічних формах РЯ, він підвищується зі зниженням рівня диференціювання при серозних карциномах. Рівень експресії p53 варіював у межах 0–90%. Встановлено, що в разі прогресії РЯ збільшується кількість атипових епітеліальних клітин пухлини, що експресують p53. У дослідженні було показано, що при прогресії РЯ кількість клітин пухлини, що експресують Bcl-2, збільшується. Отримані результати не дозволяють виділити VEGF, як один з прогностичних маркерів. Лише у трьох спостереженнях ми виявили слабку позитивну реакцію клітин строми пухлини.

**Висновки**. У процесі розвитку РЯ в первинному пухлинному вузлі значимо збільшується кількість клітин з високою проліферативною активністю, експресуючих p53, і з гіперекспресією онкопротеїну Bcl-2.

Результати дослідження можуть бути використані при виборі оптимальних схем лікування та оцінці прогнозу РЯ.

## Саркоми матки: результати лікування хворих у Національному інституті раку у 1995-2015 рр.

***Неспрядько С.В., Гончарук І.В., Сумкіна О.В., Ткаля Ю.Г.***

*Національний інститут раку, м. Київ*

Було проведено аналіз історій хвороб пацієнток з діагнозом саркома матки, встановленим у 1995-2015 рр., які перебували на лікуванні в Національному інституті раку. Серед усіх хворих на злоякісні пухлини матки, що перебували на лікуванні в НІР за вказаний період (4338 пацієнток), частка сарком склала 313 випадків (7,2%).

Усіх хворих на саркому тіла матки було розподілено за гістологічними типами: група 1 — ангіолейоміосаркоми — 162 випадки, група 2 — стромальна саркома — 61, група 3 — карциносаркома — 90.

Розподіл за віком в групі 1 складав: до 49 років — 96 хворих, після 50 років — 66 пацієнток. У хворих першої групи було встановлено захворювання I стадія — у 38, у 10 пацієнток — II стадія, у 5 –III стадія, у 10 — IV стадія, у 98 хворих стадія відсутня. В першій групі було застосовано методи лікування: хірургічний — 55, хірургічний та хіміотерапія -72, хірургічний + хіміотерапія+ променева терапія — 31, у 3 хворих застосовано інші методи лікування, у 1 пацієнтки лікування не проводили. Рецидив захворювання встановлено у 32 хворих. Показник 5-річної виживаності у першій групі складав — 64,1±8,8%, а у хворих, що отримували лікування з хірургічною компонентою (158 жінок) — 65,4±8,8% .

Розподіл за віком в групі 2 складав: до 49 років — 32 хворих, після 50 років — 29 пацієнток, всього — 61 пацієнтка. У хворих першої групи було встановлено стадії: у 14 — I стадія, у 6 хворих — II, у 6 –III стадія, у 3 — IV стадія, у 32 хворих стадія відсутня. В першій групі було застосовано методи лікування: хірургічний -11, хірургічний та хіміотерапія -16, хірургічний + хіміотерапія+ променева терапія — 34. Рецидив захворювання встановлено у 14 хворих. Виживаність у другій групі хворих потребує подальшого дослідження.

Розподіл за віком в групі 3 складав: до 49 років — 6 хворих, після 50 років — 84 пацієнток, всього –90 пацієнтка. У хворих першої групи було встановлено стадії: у 16 — I стадія, у 14 хворих — II, у 9 -III, у 6 — IV стадія, у 45 хворих стадія відсутня. В першій групі було застосовано методи лікування: хірургічний -15, хірургічний та хіміотерапія -28, хірургічний + хіміотерапія+ променева терапія — 44 , у 2 хворих застосовано інші методи лікування, у 1 пацієнтки лікування не проводили. Рецидив захворювання встановлено у 20 хворих. Показник 5-річної виживаності у третій групі складав — 48,8±11,9%, а хворих, що отримували лікування з хірургічною компонентою (85 жінок) — 50,4±11,8% .

## Медико-генетичні дослідження в системному підході до ранньої діагностики та профілактики раку яєчників та ендометрія

***Пересунько О.П.***

*ВДНЗ України «Буковинський державний медичний університет», м. Чернівці*

**Вступ**. Сучасні наукові дослідження здебільшого спрямовані на удосконалення методів лікування онкозахворювань. Водночас у вивченні питання запобіжних заходів щодо виникнення раку яєчників (РЯ) та раку ендометрія (РЕ), підвищення якості й результативності медичної допомоги залишаються не сповна використані результати медико-генетичних досліджень на предмет виявлення спадкової схильності до онкозахворювань цих локалізацій, а також епідеміологічних, організаційних і управлінських заходів у системі надання медичної допомоги жіночому населенню.

Мета дослідження — розробити організаційно-методичні принципи профілактики й ранньої діагностики раку яєчників та ендометрія, виходячи з результатів медико-генетичних досліджень хворих на ці недуги та їх родичів, й обґрунтувати на їх підставі загальну стратегію профілактики (первинної, вторинної та третинної) злоякісних новоутворень цих локалізацій.

Результати дослідження. Нами розроблено системний підхід до профілактики та ранньої діагностики раку жіночих репродуктивних органів, що включає трьохетапний комплекс скринінгових заходів, направлених на: виявлення та реєстрацію онкологічно обтяжених сімей; ідентифікацію серед них осіб з високим генетичним ризиком; клініко-генетичний моніторинг „контингенту підвищеного ризику".

В Чернівецькій області виявлено шість спадкових варіантів раку жіночих репродуктивних органів: два варіанти проявляються сімейним накопиченням раку однієї локалізації (яєчники, ендометрій); чотири — накопиченням у сім'ях комплексу раку жіночих репродуктивних органів і шлунково-кишкового тракту. Розроблено критерії ідентифікації кожного варіанту раку.

Для надання ефективної профілактичної допомоги особам, що мають злоякісні пухлини будь-якої локалізації, зокрема РЯ та РЕ, запропоновано алгоритм роботи спеціалізованої онкогенетичної служби, створеної при загальнопрофілактичних медичних закладах (діагностичних центрах, поліклінік онкодиспансерів, жіночих консультацій) або великих онкологічних центрах.

## Лазерна діагностика пухлин основних локалізацій в онкогінекології

***[1]Пересунько О.П., [2]Єрмоленко С.Б.***

*[1]ВДНЗ України «Буковинський державний медичний університет», м. Чернівці*

*[2]Чернівецький національний університет ім. Ю. Федьковича*

**Вступ**. Діагностика злоякісних пухлин жіночих репродуктивних органів (ЗПЖРО) до сих пір ґрунтується на стандартних цитологічних та гістологічних методах. Новим підходом в діагностиці ЗПЖРО може стати лазерна оптика з застосуванням поляриметричного та спектрополяризаційного методів (Angelsky O.V. et al., 2014). Ці методи дозволять досліджувати зразки біотканин без попередньої обробки, а також оптимізувати діагностичний алгоритм пухлин.

**Мета роботи**. Обгрунтувати доцільність використання та провести порівняльну оцінку поляриметричного та спектрополяризаційного методів лазерної діагностики ЗПРЖО.

**Методи дослідження**. Ми вперше в медичній практиці використали методи лазерної поляриметрії (ЛП) та спектрофотометрії для дослідження біоматеріалів пацієнток з онкогінекологічною патологією (Єрмоленко С.Б., 2014. Об'єкти нашого дослідження: нативні мазки із шийки матки,

аспірат та зішкріби ендометрія, матеріал пунктату дугласового заглиблення та кров у хворих з пухлинами шийки матки, ендометрія та яєчників.

**Результати**. Біооб'єкти які нами досліджувались з точки зору лазерної оптики являють собою двокомпонентну аморфно-кристалічну структуру, архітектоніка якої описується за допомогою матриці Мюллера для оптично одновісних кристалів. Важливим є те, що при проходженні лазерного променя через ці біооб'єкти змінюється стан його поляризації. Точне визначення стану поляризації і є основою методу діагностики, який ми пропонуємо. Патологічні процеси, в нашому випадку — малігнізація пухлин, супроводжуються змінами в біоматеріалі, які формують або змінюють кристалічні білкові комплекси, агрегати і т.п. Ці процеси змінюють поляризацію лазерного променя при проходженні його через біооб'єкт, яка і фіксується за допомогою точних математичних параметрів комп'ютерної обробки зображення.

**Висновки**. За допомогою методів лазерної оптики розроблені і апробовані фотометричні і поляризаційні критерії, що вказують на наявність малігнізації ЗПЖРО.

## Лазерна діагностика віруса папіломи людини (HPV) високого канцерогенного ризику в скринінгу раку шийки матки

***Пересунько О.П., Карпенко Ю.Г.***

*ВДНЗ України «Буковинський державний медичний університет», м. Чернівці*

**Вступ**. Головною концепцією етіопатогенезу раку шийки матки на даний час визнана вірусна гіпотеза, у якій центральне місце займає вірус папіломи (HPV). Точний діагноз HPV — інфекції ґрунтується на виявленні ДНК вірусу, методом полімеразної ланцюгової реакції (ПЛР), що відображає тяжкість і прогноз перебігу захворювання. У зв'язку з складною економічною ситуацією в Україні таке дослідження в популяції досить кошторисне та організаційно складне, але проводити його необхідно, у зв'язку із високою захворюваністю на рак шийки матки в жінок репродуктивного віку та зростанням інфекцій, що передаються статевим шляхом (в тому числі — HPV).

**Мета і завдання**. Виявити тип вірусного навантаження HPV, використовуючи лазерну діагностику нативних мазків-зішкрібів з шийки матки, для відбору для проведення полімеразної ланцюгової реакції.

**Матеріали та методи дослідження**. Обстежено 37 цитологічних мазків шийки матки з койлоцитозом, 25 — без койлоцитозу (контрольна група). Нативні цитологічні мазки з шийки матки опромінювали в широкому спектральному діапазоні He-Ne — лазером, досліджуючи зміни поляризаційних параметрів та моделювали анізотропну структуру шийки матки з величинами лінійного дихроїзму та його спектральних залежностей в спектральному інтервалі λ=330–750 нм, порівнявши лазерні результати з вірусною навантаженням геномних еквівалентів (ГЕ) HPV в мазку-зішкрібі методом ПЛР.

**Результати**. Встановлено, що λ=405-425нм відповідає 3-м і менше (ГЕ) які припадають на 100 тис. клітин людини є клінічно малозначущими, так як практично не зустрічається при важкій дисплазії та раку.. На відміну від цього λ=425-440нм відповідає 4–5 і більше (ГЕ) на 100 тис. клітин, що є клінічно значущим варіантом (високий канцерогенний ризик).

**Висновки**. Використання запропонованого методу дозволить підвищити точність відбору пацієнток на коштовну процедуру — ДНК-діагностику HPV високого канцерогенного ризику стандартним методом ПЛР.

## Ефектність лікування важкої дисплазії епітелію шийки матки (CIN III) деструктивними методами

***Полунченко О.І., Рудик І.М., Бриндіков Л.М., Напольська Ю.О.***

*Хмельницький обласний онкологічний диспансер*

Проведено аналіз результатів лікування 53 жінок із CIN III, у віці від 25 до 40 років, шляхом кріодеструкції, діатермокоагуляції (ДТК) та електроконізації шийки матки. Перед проведенням маніпуляцій 11 хворим, з III та IV ступінню чистоти піхвового вмісту, проведена санаційна підготовка гінодеком на протязі 5-6 днів. Обстеження жінок включаю бактеріоскопію, цитологію мазків, кольпоскопію та гістологічне дослідження біоптату шийки матки. Останнім варифіковано діагноз.

Перша група пацієнток (23), віком 25–30 років, із яких: 12 — не народжували, 3 — перервали першу вагітність в терміні до 10 тижнів і 8 — мали одні пологи з незначною деформацією шийки матки в післяпологовому періоді. Жінкам, які не народжували (15), лікування проведено шляхом кріодеструкції, а тим, що мали пологи — ДТК.

Друга група представлена 30 пацієнтками у віці від 30 до 40 років, які мали 1 та > (до 3) пологів із значною деформацією шийки матки. Їм проведена електроконізація шийки матки при вищезгаданих типах дисплазії епітелію шийки матки, а також при передпухлинній зоні, трансформації. Видалена ділянка досліджена гістологічно для виключення раку «In situ» та малоінвазивного варіанту.

В післядеструкційному періоді, для оцінки ефективності лікування, проведено 4–5 контрольних обстежень з виключенням огляду в дзеркалах, цитології мазка та кольпоскопії. Тільки у 2-х жінок з передпухлинною лейкоплакією, яким проведена кріодеструкція, констатовано рецидив, що пов'язано вірогідно з недостатньою глибиною заморожування тканин шийки матки.

В цілому лікування шляхом кріодеструкції, ДТК та конізації слід рахувати ефективним.

## Некоторые подходы к индивидуализации лечения рака яичников III-IV стадий

***[1, 3]Прокопюк А.В., [2, 3] Князева М.В.***

*[1]Харьковский областной клинический онкологический диспансер*

*[2]Харьковский национальный университет им. В.Н. Каразина*

*[3]ОО «Новое мышление в медицине», г. Харьков*

**Введение**. Поскольку треть больных раком яичников (РЯ) с III-IV стадиями заболевания имеют местно-распространенный процесс, их лечение начинается с неоадъювантной полихимиотерапии (НПХТ) [Я.В. Бохман, 2002; Т.Д. Павлова и др., 2014]. Объем терапевтических действий, необходимых для уничтожения чувствительных опухолевых клонов, составляет 6 курсов (2–3 НПХТ), однако в этом вопросе нет единого мнения [В.С. Свинцицкий, 2007]. Разработка количественных критериев оценки эффективности НПХТ способствует переходу от стандартных к индивидуальным программам лечения.

**Материал и методы исследования**. Обследованы 146 больных РЯ III-IV стадий, 82 из которых на первом этапе лечения получали НПХТ с последующей операцией, 44 больным была проведена операция на 1 этапе с последующей ПХТ, 20 — получали только ПХТ. Проведены: УЗИ органов малого таза и брюшной полости, морфологическая оценка опухолей, определение Ki-67, в сыворотке крови определяли CA-125, суммарные ГАГ и их фракции методами М.Р. Штерн, S. Shiller, Л.И. Слуцкого.

**Результаты исследования**. Установлено, что снижение размеров опухолевого конгломерата до 60–20% метастатической опухоли в ректо-влагалищной перегородке до 70-20%, исчез-

новение асцитической и плевральной жидкости, суммарных гликозаминогликанов (ГАГ) в сыворотке крови до 75–70%, хондроитинсульфатов до 80–65%, фракций ГАГ: II — до 75–65% от исходного уровня, I, III и соотношений суммарных ГАГ и их фракций до нормы, а также содержания CA125 до 9,6–3,6% от исходного значения свидетельствуют об эффективности НПХТ у больных РЯ III–IV стадий в процессе ее проведения.

**Выводы**. Разработан комплекс критериев индивидуальной оценки эффективности НПХТ и алгоритм лечения больных РЯ III-IV стадий, что позволило повысить эффективность лечения от уровня больных, получавших только ПХТ (без операции) до уровня эффективности в группе с операцией на первом этапе лечения.

## Мутації в генах BRCA1 та BRCA2 у жінок з раком яєчників

***Рибченко Л.А., Бичкова Г.М., Стефанович Г.В., Клименко С.В.***

*Державна установа «Національний науковий центр радіаційної медицини НАМН України, м. Київ*

Ідентифікація мутацій в генах BRCA1 та BRCA2 при раку яєчників (РЯ) стає важливою складовою клінічної практики, оскільки вже існує препарат для лікування пацієнтів з BRCA-залежним РЯ.

**Метою дослідження** було визначення частоти носійства мутацій 185delAG, 5382insC, 4153delA, 300T>G гена BRCA1 та 6174delT гена BRCA2 у хворих на РЯ.

**Матеріалом дослідження** слугували зразки периферичної крові 212 жінок з РЯ, які були надіслані з 22 медичних установ України. Геномну ДНК екстрагували з використанням набору NeoPrep100 DNA Magnet (Neogene, Україна) відповідно до інструкції виробника. Визначення досліджуваних мутацій проводили за допомогою алель-специфічної мультиплексної полімеразної реакції (ПЛР) на термоциклері Gene-Amp PCR 2400 (Applied Biosystems, США) та реагентів GoTag Green PCR Master Mix (Promega, США). Продукти ПЛР для візуалізації розділяли відповідно до молекулярної ваги за допомогою електрофорезу у 1,5% агарозному гелі із забарвленням бромистим етидієм.

Частота мутацій у хворих на РЯ склала 14,5% (31 зі 112 хворих). Домінуючою в досліджуваному спектрі мутацій є патогенна алель 5382insC в гені BRCA1, яка становить 61,3% (у 19 хворих на РЯ). На долю мутації 300T>G приходиться 19,4% випадків (у 6 осіб), мутаційну алель 4153delA знайдено у 12,9% (у 4 хворих), мутацію 185delAG виявлено у 6,4% (у 2 жінок). Натомість, мутації 6174delT у гені BRCA2 не виявлено у жодному біологічному зразку.

## Структура захворюваності раку ендометрію в Тернопільській області в 2005-2014 рр.

***[1]Самбор Л.Ф., [1,2]Кривокульський Д.Б., [2]Самбор А.Г., [1]Гоч К.Г.***

*[1]Тернопільський обласний клінічний онкологічний диспансер*

*[2]Тернопільський державний медичний університет ім. І.Я. Горбачевського*

**Вступ**. В Україні рак ендометрію (РЕ) посідає друге місце серед пухлин жіночої статевої сфери, поступаючись лише раку молочної залози (РМЗ).

**Мета та матеріали дослідження**. Проаналізовано структуру захворюваності РЕ з 2005 по 2014 роки за статистичними даними Тернопільського обласного клінічного онкологічного диспансеру (1671 медична карта).

**Результати**. РЕ в 2005 році становив 23,9%000 і займав в структурі онкозахворюваності жінок області четверте місце після раку шкіри, РМЗ та ободової кишки (11,7%). в 2014 році — 32,0%000 і третє місце після раку шкіри та РМЗ (18,2%).. В 2005 захворюваність РЕ в області була нижча ніж в Україні, а в 2014 році стала вище загальнодержавного показника, складаючи відповідно 9,8 і 17,1%000. Захворюваність на РЕ зростала паралельно із збільшенням віку, починаючи з вікової групи 35–45 років (16,9%000) і до піку в групі 70-74 роки (99,3%000 жінок цього віку). При порівнянні 2005 і 2014 років найбільш виражене збільшення захворювання на РЕ відмічалось у віці 65-70 років (66,6 і 95,5%000). За період 2005-2014 років чисельність хворих РЕ I–II стадії склала 81,7- 84,2%%, збільшилась частка III стадії серед вперше виявлених з 3,8% до 8,6% і знизилася питома вага IV стадії з 4,0% до 2,7%. З 2010 року збільшились прогностично несприятливі морфологічні форми РЕ з 8,5% до 15,0%. Збільшилась кількість пацієнтів, що отримали комплексне лікування з 31,6 до 47,3% (розширена гістеректомія, поєднально-променева терапія та 6 курсів ПХТ). Саме завдяки даному лікуванню залишаються стабільними показник смертності в межах 4,7–4,1 на 100 тис. населення та однорічної летальності — 13,1%–12,5%.

**Висновки**. Захворюваність РЕ в регіоні зростає, особливо у віці 65-70 років, зростає відсоток III стадії захворювання та прогностично несприятливих морфологічних форм РЕ. Використання комплексних методів лікування впливає на стабільність дорічної летальності та смертності.

## Применение комбинированных операций у больных местно-распространенным раком вульвы

***Самохвалова А.А., Турчак А.В., Колесник Е.А., Ткаля Ю.Г.***

*Национальный институт рака, г. Киев*

Лечение местно-распространенного рака вульвы с переходом на уретру, влагалище, перианальную область или анус без применения комбинированных операций является малоэффективным. Первичные опухоли небольшого размера, но с близким расположением к центральным структурам вульвы, обуславливают быстрый переход на них в короткие сроки, что резко ухудшает прогноз течения заболевания.

Разработка и усовершенствование реконструктивных хирургических методик, современные возможности анестезиологического пособия способствуют увеличению количества выполнения комбинированных оперативных вмешательств при местно-распространённых формах рака вульвы.

На базе отделения онкогинекологии НИР за 18 месяцев проведено лечение 26 больных с местно-распространенным раком вульвы. У большинства больных первичные опухоли с распространением на близлежащие анатомические структуры имели значительный размер: у 60% пациенток размер опухоли превышал 5 см, и лишь у 16% больных первичный очаг был менее 2 см в диаметре.

В ходе исследования установлено, что при размере первичного очага соответствующего T1 опухоль в 21,2±3,8% случаев находилась менее чем в 2 см от близлежащих анатомических структур; среди этих пациенток у 9,7±2,8% опухоль располагалась менее чем в 1 см и у 11,5±3,0% от 1 до 2 см. Указанные показатели у пациенток с размером первичного очага T2 соответственно составили 40,8±3,8%, 28,4+3,5% и 12,412,5% наблюдений.

Понятие "комбинированная операция" подразумевала резекцию или удаление близлежащих органов, на которые распространялась первичная опухоль вульвы путём инфильтративного роста.

При первой стадии T1N0M0 (размер опухоли до 2 см) у 8 больных выполнялись комбинированные операции, в связи с тем, что опухоль находилась ближе, чем 2 см от близлежащих органов. У пациенток со второй стадией заболевания T2N0M0 (опухоль более 2 см) выполнены комбинированные операции: у 12 — первичная опухоль распространялась на соседние анатомические структуры (уретра — 6 больных, промежность — 3 пациентки, влагалище — 2, анус — 1 больная)

В результате применения комбинированных операций удалось выполнить радикальные хирургические вмешательства у 22 больных раком вульвы. В настоящее время пациенты прослежены от 6 до 18 месяцев без проявления рецидивов заболевания.

У больных местно-распространенным раком вульвы применение комбинированных операций является эффективным методом лечения с улучшением качества жизни и увеличением эффективности лечения, отказ от резекции соседних органов повышает риск рецидива заболевания.

## Вопросы скрининга рака шейки матки в Украине

***Свинцицкий В.С.***

*Национальный институт рака, г. Киев*

Рак шейки матки в Украине занимает второе место среди всех злокачественных опухолей репродуктивной системы, причем в последнее время замечена тенденция к омоложению рака: 55,3% пациенток — женщины в возрасте 30–54 лет, каждая 6-а женщина умирает в течение года с момента установления диагноза.

Преодоление этой ситуации возможно, прежде всего, путем создания системы своевременной диагностики предопухолевой патологи злокачественных новообразований шейки матки на ранних стадиях. Особенно сейчас, в условиях реформирования медицины, когда разрушаются привычные стереотипы действий необходимо искать пути оптимальных решений, касающихся организации обследований женщин.

В Украине существует так называемый оппортунистическое скрининг, то есть скрининг по обращению, хотя в 2005 году была утверждена государственная программа цитологического скрининга. Однако лишь в некоторых регионах страны участковые гинекологи вызывают женщин на осмотр, несмотря на то, что метод доступен и проводится бесплатно по месту жительства женщины — регулярное цитологическое обследование проходить лишь 20-30% населения. Одним из положительных моментов внедрения программы стала организация кабинетов патологии шейки матки в женских консультациях, что позволило из общей массы пациенток выделить целевую группу, полноценно выполнить скрининг и лечение. Как результат, по данным Национально канцер — регистра Украины следует отметить увеличение количества пациенток с дигнозом cancer in situ в 3 раза, выявление РШМ на I стадии — на 14,6% .

Для эффективной борьбы с РШМ необходимо повысить информированность, а также объединение усилий основных звеньев здравоохранения, утверждение целевых государственных программ для решения проблемы профилактики РШМ, что требует принятия следующих неотложных мер: создание Украинского координационного центра с целью усиления организационной, методической, контролирующей функции внедрения систематического скрининга патологии шейки матки; обновление отраслевой программы «Скрининг рака шейки матки»; внедрение новых профилактических и диагностических и лечебных технологий; реорганизация цитологической службы.

## Первые итоги внедрения клинических протоколов при диагностике и лечении рака эндометрия

***Сумцов Г.А., Сумцов Д.Г.***

В 2011 году нами был проведен анализ результатов диагностики и лечения рака эндометрия за 2005–2007 годы на материалах Сумской области. Результаты анализа опубликованы в 2011 году в журнале «Вісник СумДУ №2 Серія медицина». Согласно приказа МОЗ Украины от 17.09.2007 г.№ 554 с 2008 года началось внедрение методов диагностики и лечения онкологических заболеваний по рекомендуемым стандартам. Нами принято решение провести сравнительный анализ результатов диагностики и лечения рака эндометрия до и после внедрения клинических протоколов. С этой целью изучены результаты диагностики и лечения впервые выявленных 502 больных в 2008-2010 гг. и сравнены с результатами полученными при лечении 506 больных за 2005-2007 годы, когда клинических протоколов еще не было. Стадийность представлена согласно клинических рекомендаций FIGO.

Выявляемость больных в I–II клинических стадиях с небольшими колебаниями по годам осталась в пределах 89-92%. Не удалось добиться снижения удельного веса больных выявленных в IV стадии (1,8%). По прежнему 48-49% больных раком эндометрия выявляется в возрасте 50-65 лет, а контингент до 75 лет составляет 78%. Выявленные больные до 45 и после 75 лет соответственно составили 12 и 4%. Сравнительные результаты лечения больных раком эндометрия представлены ниже в таблице.

| Показатели | Годы | |
|---|---|---|
| | 2005-2007 | 2008-2010 |
| Всего пролечено больных | 509 | 502 |
| Прооперировано больных | 390 (76,6%) | 404 (81,2%) |
| Из них расширенные пангистерэктомии | 60 (15,4%) | 72 (23,3%) |
| Только хирургическое лечение | 94 (18,4%) | 91 (18,1%) |
| омбинированное лечение | 188 (48,2%) | 263 (52,4%) |
| омплексное лечение | 108 (27,6%) | 44 (8,8%) |
| Сочетанно-лучевое лечение или паллиативное | 99 (19,4%) | 89 (17,7%) |
| Больные всех стадий и после всех видов лечения прожили 5 лет и более (с вычетом выбывших из наблюдения и умерших от других заболеваний) | 182(134-73,5%) | 469(343-73,1%) |

Больные всех стадий и после всех видов лечения прожили 5 лет и более (с вычетом выбывших из наблюдения и умерших от других заболеваний) 182(134–73,5%) 469(343–73,1%)

Согласно клинических протоколов при выборе метода лечения, кроме стадийности и общего состояния больной, учитывалась и степень дифференциации опухоли. Метод лечения определялся консилиумом на основании клиники и данных дополнительных методов обследования, стадия — после ревизии и осмотра макропрепарата во время операции, а иногда только после гистологического исследования. Из представленных данных видно, что в Сумской области после внедрения клинических протоколов при лечении больных раком эндометрия повысилась хирургическая активность, удельный вес расширенных пангистерэктомий и комбинированного лечения. Значительно меньше больных получили комплексное лечение. К сожалению, результаты 5 летней выживаемости остались на прежнем уровне. На наш взгляд, основной причиной недостаточного эффекта лечения, является повышение удельного веса больных с низкодифференцированными опухолями и отсутствие химиопрепаратов для проведения им адекватного комплексного лечения.

## Застосування діагностичної лапароскопії у хворих з поширеними формами раку яєчників

***Сухін В.С., Міхановський О.А., Кругова І.М., Харченко Ю.В., Щит Н.М., Теплова М.А., Федоренко Н.В.***

*ДУ «Інститут медичної радіології ім. С.П. Григор'єва НАМН України», г. Харків*

Роль ендоскопічної хірургії при лікуванні онкогінекологічних хворих досі ще чітко не визначена. Існує безліч питань у сфері застосування ендоскопічної хірургії в онкології, на які ще не отримані переконливі відповіді. Дискусійними залишаються питання про застосування лапароскопії при раку яєчників (РЯ), оскільки відсутні докази надійної абластичності цього втручання. Невизначеність ролі ендоскопічної хірургії обумовлює розробку алгоритмів як передопераційного вибору хворих на РЯ для лапароскопічних утручань, так і самої методики операції. Накопичення хірургічного досвіду лапароскопічних

операцій, отримання даних про тривалість безрецидивного виживання оперованих хворих, розробка тактики їх подальшого лікування, можливо, дозволить змінити підхід до терапії поширених форм раку яєчників і поліпшити результати лікування цієї досить складної категорії пацієнток.

**Мета дослідження**. Розробити методологію діагностичної відеолапароскопії у хворих на рак яєчників III–IV стадії для визначення ступеня розповсюдження злоякісного процесу та взяття зразків пухлини яєчників.

**Матеріали і методи**. Кількість хворих, яким на першому етапі лікування була виконана діагностична лапароскопія склала 6 пацієнток з РЯ III–IV (T3cNxM0-1) стадій. Доопераційно всім хворим діагноз встановлено на підставі проведення комплексного обстеження, яке включало бімануальний огляд, клінічне, ехографічне, комп'ютерно-томографічне і цитологічне дослідження.

За допомогою УЗД заздалегідь встановлювали розміри, структуру первинної пухлини, розміри, структуру та кількість метастазів в очеревині, вимірювали товщину метастатично зміненого великого сальника, наявність або відсутність вільної рідини в черевній порожнині та найбільш небезпечні в ній ділянки для пункції передньої черевної стінки.

**Результати**. Усі хворі задовільно перенесли хірургічне втручання, при завершенні якого здійснювалось дренування черевної порожнини для подальшого проведення внутрічеревної НХТ. При лапароскопії мало місце лише одне ускладнення у вигляді кровотечі із судин пухлини яєчника після взяття біопсії. У зв'язку з цим хворій була виконана лапаротомія.

**Висновки**. Лапароскопія у хворих з поширеними формами РЯ є відносно безпечним методом діагностики захворювання, який дозволяє з великою точністю оцінити ступінь розповсюдження злоякісного процесу, взяти зразки пухлини яєчників для проведення гістологічної верифікації діагнозу, а також забезпечити умови для подальшого проведення внутрічеревної НХТ.

## Частота возникновения рецидивов у больных лейомиосаркомой матки стадий I–II в зависимости от программы лечения

***Сухин В.С., Сухина Е.Н., Михановский А.А., Слободянюк О.В., Скрыпник Л.Д., Насонова А.Н., Свинаренко А.В.***

*ГУ «Институт медицинской радиологии им. С.П. Григорьева НАМН Украины», г. Харьков*

Лейомиосаркома (ЛМС) матки относится к высокозлокачественным опухолям, составляя 30% среди всех типов сарком матки. Заболевание характеризуется вялым течением, его прогноз зависит от локализации опухоли, ее размеров и распространенности.

**Цель исследования**. Анализ частоты возникновения рецидивов и метастазов у больных лейомиосаркомой матки стадий I–II (T1-2NxM0) в зависимости от программы лечения.

**Материалы и методы**. Проведен ретроспективный анализ клинико-инструментальных данных 58 больных ЛМС матки стадий I–II (T1-2NxM0), проходивших лечение в клинике ГУ «Институт медицинской радиологии им. С.П. Григорьева НАМН Украины» в период 2000–2015 гг. в зависимости от программы лечения. Всем больным проведено комплексное или комбинированное лечение — операция, лучевая терапия, +\-химиотерапия. Среди 58 больных ЛМС, у 49 (84,5%) пациенток установлена I стадия заболевания, у 9 (15,5%) — II стадия.

**Результаты**. Анализ данных показал, что у 22 из 58 (37,9%) больных выявлен рецидив заболевания. Из них у 5 (22,7%) пациенток отмечен локорегионарный рецидив, у 17 (77,3%) — появление отдаленных метастазов. Отмечена прямая корреляция между частотой возникновения рецидивов и стадией заболевания. При проведении комбинированного лечения (операция + лучевая терапия) локальных рецидивов не было выявлено ни у одной больной, в то время как метастазы отмечены в 14,3%. При проведении комплексного лечения (+химиотерапия) рецидивы выявлены в 22,2%, а метастазы — в 77,8% случаев. При отсутствии проведения адъювантной терапии локальный рецидив и отдаленные метастазы выявлены в 50% случаев, соответственно.

**Выводы**. При добавлении химиотерапии в схему комплексного лечения больных ЛМС стадий I–II, процент возникновения рецидивов и метастазов выше, чем при проведении только комбинированного лечения (операция + лучевая терапия).

## Изучение возможности использования опухольассоциированного маркера НЕ-4 для диагностики рака яичников

***Сухина Е.Н., Сухин В.С., Немальцова Е.В.***

*ГУ «Институт медицинской радиологии им. С.П. Григорьева НАМН Украины», г. Харьков*

Рак яичников (РЯ) занимает 4-е место в структуре онкологических заболеваний у женщин. Распространенные формы диагностируются в 68,1% случаев. Использование серологических опухолевых маркеров (ОМ) считается адекватным подходом для диагностики опухолей яичников, одним из которых является НЕ-4 — протеаза, уровень которой увеличивается при эпителиальном раке яичников.

**Цель исследования**. Оценить возможность использования онкомаркера НЕ-4 для диагностики РЯ.

**Материалы и методы**. На базе отделения дистанционной, сочетанной лучевой и комплексной терапии и отделения онкогинекологии ГУ «Институт медицинской радиологии им. С.П. Григорьева НАМН Украины» обследовано 137 пациенток с опухолями яичников в возрасте от 34 до 69 лет. У 95 пациенток гистологически установлен диагноз рак яичников различных стадий, у 42 — доброкачественные новообразования яичников. Среди пациенток с онкозаболеванием у 12 диагностирован РЯ I стадии (T1a-cNxM0), у 18 — РЯ II стадии (T2a-cNxM0), у 38 — III стадии (T3cNxM0) и у 27 больных РЯ IV стадии (T1c-3cNxM1). Среди пациенток с доброкачественными образованиями у 31 диагностирована киста, и у 11 — цистаденома. Каждой из них при обращении в клинику в плане комплексного обследования был определен исходный уровень опухолевого маркера НЕ-4.

**Результаты**. В группе с диагнозом РЯ у 83 женщин (87,4%) из 95 обследованных был отмечен повышенный уровень экспрессии онкомаркера НЕ-4. В группе с доброкачественными образованиями — у 39 пациенток (92,3%) из 42 экспрессия онкомаркера НЕ-4 находилась в пределах допустимых значений. Важнейшими характеристиками ОМ являются чувствительность (sensitivity) и специфичность (specificity). Чувствительность — способность теста давать положительный результат при наличии РЯ — у НЕ-4 составила 87,4% ((83 ч 95) Ч 100%) для всех стадий. Специфичность — способность диагностического метода не давать при отсутствии заболевания ложноположительных результатов — у НЕ-4 составила 92,3% ((39 ч 42) Ч 100%).

**Выводы**. Анализ полученных данных показывает, что опухолевый маркер НЕ-4 имеет достаточно высокую общую чувствительность и специфичность, поэтому тест является весьма перспективным для диагностики рака яичников. Для получения более точных данных необходимо продолжить данное исследование.

## Гормональный рецепторный статус злокачественных опухолей яичника

***[1]Ткаля Ю.Г., [1]Свинцицкий В.С., [1]Неспрядько С.В., [2]Лукьянова Н.Ю., [2]Чехун В.Ф.***

*[1]Национальный институт рака, г. Киев*

*[2]Институт экспериментальной патологии, онкологии и радиобиологии им. Р.Е. Кавецкого НАН Украины, г. Киев*

**Цель исследования**: изучить гормональный рецепторный статус злокачественных опухолей яичника (ЗОЯ) и оценить его клиническое и прогностическое значение.

**Материалы и методы исследования**. Проведен ретроспективный анализ историй болезни 284 больных ЗОЯ разного гистогенеза I–IV стадии; иммуногистохимическое исследование парафиновых блоков их операционного материала. Изучен гормональный рецепторный статус опухолей разного морфологического генеза и определен гормонально-рецепторный фенотип серозного рака яичника (РЯ). Проведен анализ корреляционной связи между экспрессией рецепторов стероидных гормонов (рецепторов к эстрогенам (РЭ), рецепторов к прогестерону (РП), рецепторов к тестостерону (РТ)) в опухолевых клетках яичника, гистологическим типом опухолей и клинико-морфологическими показателями. Оценена общая и безрецидивная выживаемость больных серозным РЯ в зависимости от гормонально-рецепторного фенотипа опухолей.

**Результаты**. Наличие позитивной экспрессии рецепторов стероидных гормонов в серозном (РЭ — 66,4%, РП — 63,4%, РТ — 53,0%), муцинозном РЯ (РЭ — 88,0%, РП — 84,0%, РТ — 60,0%) и в опухолях стромы полового тяжа (РЭ — 74,1%, РП и РТ — 77,8%) подтверждается корреляционной связью экспрессии всех стероидных рецепторов с морфологическим типом опухолей яичника (РЭ — r=0,4; РП — r=0,4; РТ — r=0,3; p<0,05). Установлена корреляция экспрессии РЭ и РП с возрастным периодом больных (РЭ — r=0,3; РП — r=0,3; p <0,05) и стадией заболевания (РЭ — r=0,3; РП — r=0,2; p<0,05), отмечено отсутствие связи экспрессии стероидных рецепторов со степенью дифференцировки опухолей разного гистогенеза и проведением неоадъювантной химиотерапии.

Установлена прямая корреляция гормонально-рецепторного фенотипа серозного РЯ с возрастным периодом больных (r=0,5; p=0,002): у пациенток постменопаузального возраста отмечена наибольшая частота серозного РЯ с позитивным гормонально-рецепторным фенотипом опухолей (52,4%), особенно в поздней постменопаузе (39,0%), что свидетельствует о высокой чувствительности этих опухолей как к эндогенным половым стероидам, так и к гормональной терапии. Установлена достоверно низкая общая выживаемость больных с позитивным гормонально-рецепторным фенотипом серозного РЯ (29,5±3,4%) по сравнению с таковой у больных с негативным фенотипом опухолей (44,5±3,7%) (p<0,05). Мультифакторный анализ Кокс-регрессионной модели показал, что позитивный гормонально-рецепторный фенотип серозного РЯ повышает риск рецидива заболевания (HR 1,4; 95,0% CI 1,1–1,7), достоверно снижает показатели выживаемости больных (HR 1,4; 95,0% CI 1,1–1,8) и является фактором неблагоприятного течения опухолевого процесса.

**Выводы**. Позитивный гормонально-рецепторный статус ЗОЯ является независимым фактором неблагоприятного клинического течения опухолевого процесса, его можно рассматривать как критерий для разработки методов применения гормональной терапии в комплексном лечении больных, что требует проведения дальнейших крупных многоцентровых исследований в этом направлении.

## Проблема рецидиву раку яєчника та шляхи її вирішення

***Фецич Т.Г., Володько Н.А., Ярема Р.Р., Дутчак У.М., Фецич М.Т.***

*Львівський національний медичний університет імені Данила Галицького*

**Вступ**. Широке впровадження протягом останніх двох десятиліть циторедуктивних операцій (ЦРО), процедури хірургічного стадіювання, обов'язкове застосування хіміотерапії (ХТ) дозволили досягти певного покращення результатів лікування хворих на рецидив раку яєчників (РЯ). Найважливішим прогностичним фактором виживаності пацієнтів після ЦРО є діаметр резидуальних пухлинних вогнищ. Проведені багаточисельні дослідження показали високу корелятивну залежність між віддаленими показниками виживаності та розмірами залишкової пухлини після циторедукції. Проте, пошуки шляхів до покращення радикалізму ЦРО у хворих на рецидив РЯ привели до ідеї використання інтраопераційної гіпертермічної внутрішньочеревної хіміоперфузії (ІГВХ) після проведення ЦРО.

**Мета**. Визначити вплив ступеня повноти циторедукції під час ЦРО та застосування ІГВХ на тривалість життя хворих на рецидив РЯ.

**Матеріали і методи**. Проаналізовано історії хвороби 109 пацієнток із рецидивами РЯ, які обстежувались і були проліковані у Львівському державному онкологічному регіональному лікувально-діагностичному центрі з 2009-го по 2012 рік.

**Результати**. Тривалість життя хворих на рецидив РЯ залежить від повноти циторедукції під час ЦРО: 1 група (ЦРО+ІГВХ) n=48: при циторедукції CC0 та CC1 медіана тривалості життя становила — 31 та 28 міс. відповідно, а при CC2 та CC3 — 16 та 7,5 міс. (різниця статистично достовірна, p<0,05); 2 група (ЦРО+ХТ) n=61: при циторедукції CC0 та CC1 медіана тривалості життя становила — 22,5 та 21 міс. відповідно, а при CC2 та CC3 — 13 та 5 міс. відповідно (різниця статистично достовірна, p<0,05).

**Висновки**. Медіана тривалості життя хворих 1 групи при виконанні циторедукції CC0, CC1 є значно вищою ніж у хворих 2 групи, що пояснюється використанням у хворих 1 групи ІГВХ, оскільки принцип ІГВХ полягає у ліквідації резидуального інтраперитонеального мікроскопічного пулу пухлинних клітин шляхом регіонарного застосування двох синергічних протипухлинних чинників, таких як хіміопрепарати та гіпертермія.

## Особенности клиники и диагностики злокачественных трофобластических опухолей инициированых пузырным заносом, у подростков

***Цип Н.П.***

*Национальный институт рака, г. Киев*

Трофобластическая болезнь беременности это редкое заболевание, диагностируемое преимущественно у женщин детородного возраста.

**Цель настоящего исследования** — изучить особенности клиники и диагностики злокачественных трофобластических опухолей (ЗТО), инициированых пузырным заносом (ПЗ), у подростков.

**Материалы и методы**

Обследованы и пролечены 149 женщин злокачественными трофобластическими опухолями, инициированными пузырным заносом, получавшие специальное лечение в отделении онкогинекологии НИР. Основную группу составили 25 (16,8%) женщин подросткового возраста, контрольную — 124 (83,2%) женщины в возрасте от 20 до 40 лет.

По определению ВОЗ подростковый возраст это период с 10 до 19 лет, в проведенном исследовании возраст больных подростковой группы колебался от 16 до 19 лет и составил в среднем 18,0±1 лет. Средний возраст больных контрольной группы составил 27±5 лет. Большинство больных контрольной группы (63,7%) были в возрасте 20–27 лет.

Стадирование в обеих группах проведено согласно анатомической классификации FIGO-ВОЗ (2002). Все пациентки до начала лечения отнесены к группе низкого риска резистентности к метотрексату, поэтому сравнительный анализ правомочен.

**Результаты и их обсуждение**. Полный ПЗ инициировал развитие ЗТО в большинстве случаев в обеих группах: в 92,0% случаев у подростков, в 87,9% — у взрослых женщин (p > 0,05).

Один из факторов риска малигнизации ПЗ — кисты яичников более 6см в диаметре. В проведенном исследовании кисты диагностированы у 61 больной, из них в подростковой группе — лишь в 1 случае (1,6%).

Основной критерий доклинического диагностирования ЗТО после удаления ПЗ — уровень хорионического гонадотропина (ХГЧ) в сыворотке крови. В подростковой группе диагностирован более высокий исходный уровень ХГЧ, чем в контрольной группе (37357±132,8 мМЕ/л и 16499±85,4 мМЕ/л соответственно, p<0,05).

I стадия заболевания диагностирована в подавляющем большинстве случаев как в подростковой (80%), так и в контрольной (86,3%) группах. На доклиническом этапе ЗТО диагностированы лишь у 10% подростков и у 15,9% взрослых женщин (p>0,05). Вместе с тем ЗТО с массивным поражением миометрия (опухолевые узлы ≥5см) диагностированы у 50% подростков и лишь у 9,3% взрослых женщин (p<0,05). Анемия, как следствие кровотечений из опухолевых узлов в матке, чаще (p<0,05) наблюдалась у женщин подростковой группы — в 30% случаев.

В 90% случаев поздняя диагностика ЗТО у женщин подросткового возраста обусловлена нарушением требований мониторинга уровня ХГЧ больными.

**Выводы**. Поздняя диагностика ЗТО у женщин подросткового возраста в нашей стране свидетельствует о необходимости санитарно-просветительской работы среди подростков, особенно в Сумской, Одесской, Днепропетровской и Житомирской областях, регионах с высоким уровнем заболеваемости пузырным заносом среди подростков для предупреждения развития диссеминированных форм ЗТО.

## Анализ хирургического лечения РШМ IB-IIA ст. в отделении гинекологии КУ КОД ДОС за 2011-2015 гг.

***Шляхова Е.В., Дьякова В.Н., Мурзина В.В., Крекнин Д.А., Кравченко А.В.***

*КУ КОД ДОС г. Днепропетровск*

Несмотря на достижения последних десятилетий по изучению этиологии, патогенеза и профилактики рака шейки матки, эта проблема не становится менее актуальной. Ежегодно в мире выявляется около 500 тыс. впервые заболевших женщин, из которых почти половина умирает в течение первого года, в связи с выявлением болезни на стадиях III-IV. Наилучшие результаты достигаются при стадиях I-IIA, когда возможно провести хирургическое или комбинированное лечение. При лечении больных со стадиями IA и IB практически всегда на первом этапе можно применить хирургический метод, за исключением возрастных пациенток с выраженной экстрагенитальной патологией. Тогда как при стадиях IIA и IIB возникает вопрос о выборе неоадьювантного лечения с целью улучшения резектабельности опухоли.

Нами проанализированы возможности 2-х вариантов неоадьювантных воздействий: химиотерапевтического и химиолучевого методов. В исследуемую группу вошли 158 больных, которым с 2011 по 2015 г.г. в отделении гинекологии были выполнены ЭМП III типа. Распределение по стадиям до начала лечения было следующим: IB — 103; IIA — 52; IIB — 3.

После проведенных операций у 28 больных (17,7%) были обнаружены метастазы в параметральные лимфоузлы.

У 103 пациенток (65,2%) лечение было начато с операции, а в 55 случаях (34,8%)применялись те или иные методы неоадьювантных воздействий. 25-ти больным было проведено по 2 курса НПХТ по схеме PF (с использованием цисплатина по 70 мг/м2 1д. и фторурацила по 500мг/м2 1-5дни ) и в 30-ти случаях проводилась предоперационная дистанционная гамматтерапия в дозе по 2 грея до СД 30 грей на фоне еженедельного введения цисплатина по 40 мг/м2. При сравнительном анализе этих двух групп нами не было выявлено существенных различий по таким критериям, как длительность операции, обьем кровопотери, выраженность лимфорреи и течение послеоперационного периода. Но в группе с предоперационным химиолучевым лечением было установлено 5 случаев патоморфоза 4-й степени, когда в удаленном препарате опухоль не определялась. Рецидивов ни в одной из групп с неоадьювантным воздействием зарегистрировано не было.

**Выводы**: При планировании лечения больных РШМ IIA и IIB стадий для повышения резектабельности опухоли в одинаковой мере могут быть применены как химиотерапия в чистом виде, так и химиолучевая терапия.

## Аналіз лікування граничних пухлин яєчників в Кіровоградській області

***Яриніч К.В., Макарук І.М., Божок М.І., Гладка Л.І.***

*Кіровоградський обласний онкологічний диспансер*

**Вступ**. Ціллю проведеної роботи є вивчення доцільності використання лише хірургічного методу лікування у пацієнток з муцинозними епітеліальними граничними пухлинами яєчників (ГПЯ) без обтяжуючих чинників прогнозу у порівнянні з використанням комбінованого методу лікування.

**Матеріали та методи**. Проведено клінічне спостереження за 52 хворими, які розподілені на 2 групи. В першу групу входять хворі (22), яким проводилось лише хірургічне втручання. В другу групу — хворі (30), які підлягали оперативному і хіміотерапевтичному лікуванню.

**Результати та їх обговорення**. З першої групи простежено 19 хворих. У 1 хворої відмічено виникнення рецидиву до 5 років (25%) (ПГЗ — світлоклітинна карцинома), у 3 хворих- 8–10 років (75%) (в 1- випадку виник рецидив через 7 років в контрлатеральному яєчнику після односторонньої аднексектомії, у 1 — пухлина Бренера, у 1 — ендометріоїдна карцинома). Від прогресування померло 2 хворих. У всіх випадках дані онкомаркерів та УЗД незалежно підтверджували рецидив захворювання.

У другій групі із 30 пацієнтів, віддаленні результаті відомі у 28. Із них померло від прогресування захворювання 6: до 5 років — 2 хворих (33,3%) (1 із злоякісною пухлиною Бренера, 1 — світлоклітинна карцинома), від 6 до 10 років — 4 хворих (66,6%). У 80% випадків первинно відмічалося збільшення рівня онкомаркерів СА-125 при відсутності даних УЗД діагностики про рецидив захворювання, у 20% випадків при сонографії відмічались ознаки рецидивування процесу за 1,5–2 місяці до збільшення рівня онкомаркерів. Загальна 10 річна виживаність склала у першій групі 78%, у другій 73%.

**Висновки**: Використання лише хірургічного методу лікування є доцільним у пацієнток із муцинозними епітеліальними пухлинами без обтяжуючих чинників прогнозу. Комбіноване лікування показане хворим із серозними світлоклітинними пухлинами, злоякісною пухлиною Бренера та несприятливими чинниками прогнозу. При динамічному спостереженні за хворими із ГПЯ доцільно використовувати поєднання УЗД із показниками рівня СА-125.

# ОНКОГЕМАТОЛОГІЯ

## Особливості генних перебудов на момент встановлення діагнозу множинна мієлома

*[1]Андреєва С.В., [2]Корець К.В., [2]Ружинська О.Е., [2]Скороход І.М.*

*[1]ДУ «Інститут гематології та трансфузіології НАМН України», м. Київ*

*[2]ДУ «Науково-практичний медичний центр дитячої кардіології та кардіохірургії МОЗ України», м. Київ*

**Мета**. Визначити молекулярно-цитогенетичні особливості генних перебудов у клітинах кісткового мозку на момент встановлення діагнозу множинна мієлома (ММ).

**Матеріали та методи**. Молекулярно-цитогенетичне дослідження на інтерфазних ядрах (i-FISH) виконано для 59 пацієнтів. Препарати клітин кісткового мозку готували за загальновизнаною методикою після 24- або 96-годинного культивування. i-FISH проводили із використанням комерційних наборів — Abbott, США; Metasystems, Німеччина.

**Результати та обговорення**. Проведення i-FISH досліджень рекомендовано на час встановлення діагнозу ММ для визначення груп цитогенетичного прогнозу: несприятливого прогнозу — t(4;14)(p16;q32), t(14;16)(q32;q23), del(17)(p13) (ген TP53) та del(13q)/-13; проміжного/сприятливого — нормальний каріотип, t(6;14)(p21;q32) та t(11;14)(q13;q32). Del(17)(p13) виявлена у 30,6% випадків, що перевищує літературні посилання у 3 рази; del(13q) — у 50% і відповідає даним, що отримані в інших дослідженнях. Серед 33 зразків, в яких проводили дослідження на наявність транслокацій, лише в одному випадку виявлено t(4;14)(p16;q32). У 12,1% випадків, окрім нормального розподілу сигналів, реєстрували їх подвоєння (чотири сигнали), що може свідчити про еволюцію первинного аномального клону шляхом ендоредуплікації або ендомітозу.

**Висновки**. Отримані результати вказують на високу частоту генетичних перебудов, що пов'язані із несприятливим перебігом захворювання. Серед структурних перебудов переважали втрати генетичного матеріалу у вигляді делецій. Практична відсутність досліджуваних транслокацій вказує на необхідність пошуку додаткових маркерів трансформації нормальної гемопоетичної клітини в аномальну. Можливим механізмом еволюції аномального клону може бути подвоєння геному аномальної гемопоетичної клітини.

## Структура онкогематологических заболеваний в различных регионах Украины через 30 лет после аварии на Чернобыльской АЭС

*Глузман Д.Ф., Скляренко Л.М., Родионова Н.К., Коваль С.В., Завелевич М.П., Иванивская Т.С., Полудненко Л.Ю., Украинская Н.И.*

*Институт экспериментальной патологии, онкологии и радиобиологии им. Р.Е. Кавецкого НАН Украины, г. Киев*

С целью определения удельного веса отдельных форм онкогематологических заболеваний у населения Украины, проживающего в областях с различным уровнем загрязнения радионуклидами, проведен анализ собственных архивных данных и материалов официальной статистики (Бюллетень Национального канцер-регистра Украины). Согласно данным Канцер-регистра, в Украине прослеживается тенденция к росту заболеваемости лейкозами (7,7 на 100 тыс. населения в 1993 г. и 8,5 в 2013 г.) и более значительный рост заболеваемости неходжкинскими лимфомами (НХЛ) — от 3,7 до 5,5 и множественной миеломой (ММ) — от 1,3 до 1,9 на 100 тыс. Проведен анализ количества больных различными формами гемобластозов в 12 областях, наиболее пострадавших в результате Чернобыльской катастрофы (РЗ), и аналогичных показателей в условно чистых областях (УЧ). Заболеваемость лейкозами, НХЛ и ММ у жителей РЗ регионов превышала таковую в УЧ на уровне тенденции. У жителей РЗ областей отмечено повышение удельного веса острых миелоидных лейкозов (ОМЛ). Среди ОМЛ у больных РЗ территорий в течение первых 5-10 лет после аварии в большем проценте встречались лейкозы с минимальными признаками дифференцировки. У больных РЗ и УЧ областей Украины значительно выросла частота случаев В-ХЛЛ у лиц более молодого возраста. О неблагоприятном влиянии дополнительных доз облучения чернобыльского происхождения свидетельствует также увеличение относительной частоты миелодиспластических синдромов (МДС) у больных РЗ областей Украины — 5,06% по сравнению с 4,02% в УЧ. У взрослого населения РЗ территорий чаще встречалась одна из форм МДС — рефрактерная анемия с избытком бластов (РАИБ-1), 14% по сравнению с 10% в УЧ регионах.

## Виявлення мажорних мутацій гена calr за допомогою алель-специфічної ЗТ-ПЛР у хворих з мієлопроліферативними новоутвореннями

*[1]Дибков М.В., [2]Завелевич М.П., [2]Глузман Д.Ф., [1]Поліщук Л.О., [1]Телегеєв Г.Д.*

*[1]Інститут молекулярної біології і генетики НАН України, м. Київ*

*[2]Інститут експериментальної патології, онкології і радіобіології ім. Р.Є. Кавецького НАН України, м. Київ*

Сучасна діагностика мієлопроліферативних новоутворень (МПН) передбачає врахування генетичних змін. Наразі враховують мутації в гені jak2 (95% хворих на справжню поліцитемію (СП), до 50% хворих на ессенціальну тромбоцитемію (ЕТ) та ідіопатичний мієлофіброз (ІМ)), в гені mpl (5–10% при ІМ та 1%–5% при ЕТ) та одиничні випадки мутацій в інших генах (asxl1, tet2, cbl тощо). Однак для значної кількості (30–40%) хворих на ІМ та ЕТ донедавна не було описано генетичних маркерів. Лише в 2013 році було описано ряд мутацій в гені calr (19p13.2), характерні саме для цієї когорти пацієнтів. Вони виявляються у хворих на ІМ (25–35% випадків) та ЕТ (15–24%). Дотепер описано більше 40 мутацій цього гена. Однак описано дві основні мутації: типу 1 — L367fs*46 (делеція 52 п.о.), 53% мутацій гена calr та типу 2 — K385fs*47 (інсерція TTGTC), 31.7%. Мутацію типу 1 виявляють переважно у хворих на ІМ. Показано, що пацієнти з мутацією гена calr мають значно менший ризик тромбозів та більшу тривалість життя, аніж пацієнти, з мутацію гена jak2. Зазвичай виявлення мутацій в гені calr передбачає його сиквенування. Однак це дорога і тривала процедура. Тому нами запропоновано виявлення двох мажорних мутацій за допомогою алель-специфічної зворотно-транскриптазної ПЛР (ЗТ-ПЛР). Для цього було підібрано та синтезовано алель-специфічні праймери для нормального та мутантного алелів для кожного з варіантів двох мутацій і оптимізовано режими проведення ЗТ-ПЛР. Отриману систему було перевірено на зразках хворих МПН. Результати виявлення мутацій перевірили за допомогою класичного методу сиквенування і показали, що запропонований нами підхід дозволяє гарантовано виявляти мажорні мутації гена calr. Виходячи з отриманих результатів було створено молекулярно-генетичну тест систему для виявлення мажорних мутацій гена calr у хворих з МПН.

## Профіль ризику ураження кісткового мозку та кісткової тканини в пацієнтів з лімфомою Ходжкіна

***Жулкевич І.В., Яворська Ю.В.***

*Тернопільський державний медичний університет ім. І.Я. Горбачевського*

**Вступ**. Тактика лікування лімфоми Ходжкіна (ЛХ) визначається з врахуванням факторів ризику (EORTC, GHSG, NCIC/ECOG). Проте, значно менше наукових даних про те, наскільки профіль ризику ураження кісткового мозку (КМ) в пацієнта з ЛХ впливає на виникнення найближчих та віддалених наслідків отриманої терапії, що є не менш важливим аспектом моніторингу пацієнтів з ЛХ.

**Мета**. Встановити вплив ураження КМ в пацієнтів з ЛХ на процеси реконструкції кісткової тканини (КТ) та 10-річний ризик виникнення переломів.

**Матеріали і методи**. Проаналізовано клініко-лабораторні дані та комп'ютерні томограми 48 пацієнтів (середній вік — 35,62±2,54 років) з ЛХ на етапі встановлення діагнозу та після завершення поліхіміотерапії (ПХТ). Для оцінки ризику ураження КМ використано алгоритм Vassilakopoulos T. P. et al. (2005). Визначення 10-річного ризику виникнення переломів проводили за Hippisley-Cox J. et al. (2011). Денситометричну щільність (ДЩ) трабекулярної частини поперекових хребців визначали методом прямого вимірювання в одиницях Хаусфілда

**Результати**. Встановлено, що достовірне зменшення ДЩ після завершення ПХТ в LI-LIII, LV відбувалося в пацієнтів, в яких достовірно зростав 10-річний ризик виникнення переломів зап'ястя, плеча, хребців і стегна. Вік обстежених позитивно корелював із зростанням ризиків залучення КМ та виникнення переломів в пацієнтів з ЛХ, стадія ЛХ позитивно корелювала з ступенем ризику ураження КМ. Паралельно встановлено негативний кореляційний зв'язок між ризиком ураження КМ та ДЩ ($0,46<r2<0,30$, $p<0,05$). Зокрема, в 47,9% виявлено високий ризик залучення КМ, в 50% — стандартний та в 2,1% низький ризик. Достовірний позитивний кореляційний зв'язок встановлено між ризиком ураження КМ та 10-річним ризиком виникнення переломів.

**Висновки**. Зростання ризику ураження КМ призводить до достовірного зниження ДЩ поперекового відділу хребта в хворих на ЛХ, що відповідно веде до зростання ризику виникнення переломів.

## Клинический случай проявления POEMS синдрома в практике гематолога

***Каплан П.Ю., Селина И.А., Сидоренко И.В.,Усенко А. В., Ярчук Е.А.***

*КУ «Днепропетровская городская многопрофильная клиническая больница №4 ДОР»*

POEMS синдром получил название КРОУ-ФУКАСЕ, в Японии болезнь ТАКАЦУКИ или японский синдром. В 1980 году Bardwick и соавт предложили аббревиатуру POEMS: заглавные буквы основных 5 симптомов: Polyneuropathy, Organomegaly, Endocrinopathy, Monoclonal gammopathy, Skin changes.

Клинический случай в практике гематолога: пациентка 50-ти лет наблюдалась терапевтом на протяжении 2 месяцев по поводу анемии. Получала лечение препаратами железа. Эффект от лечения — неудовлетворительный: показатели гемоглобина повысились с 60 г/л до 85 г/л, далее — без динамики в течение месяца. Пациентка поступила для дообследования в гематологическую клинику.

Жалобы при обращении на слабость, одышку при при физической нагрузке. При объективном осмотре выявлено увеличение печени (на 2 см ниже реберного края), селезенки (край в подреберье). В ОАК : лк 4,5 г/л, эр. 2,76 •1012, Нв 85 г/л, тр 129,0, сегм. 37%, пал. 9%, лим. 30%, мон. 15%, реет. 10 ‰, СОЭ 58 мм/ч, нормобл. 7:100, анизопойкилоцитоз. В биохимическом анализе крови уровень креатинина 80 мкмол/л, общий белок 85 г/л. В костном мозге 61% плазмоцитов. Парапротеин крови 51.15 г/л. β 2 микроглобулин 7.9 мг/л. В костях множественные очаги деструкций. Установлен диагноз множественная миелома, III ст.

У пациентки отмечено быстрое нарастание общего белка и креатинина за 2 недели: общий белок — 100 г/л, креатинин — 120 мкмол/л.

Начата терапия: велкейд в дозе 1,3 мг/м2 и дексаметазон 40 мг/сут. по стандартной схеме. У пациентки появились и стали нарастать в динамике боли в костях, прогрессировала гепатоспленомегалия. После 3-х циклов терапии — увеличение печени на 6 см, селезенки на 10-12 см., появились приступы одышки, эпизоды отека легких.

Начата 2 линия терапии по схеме «М2». Всего проведено 6 курсов терапии. У пациентки уже после первого курса значительно сократились в размерах печень и селезенка, приступы одышки стали реже — не чаще 1раза в неделю. После 6 курсов — показатели ОАК, почечно-печеночного комплекса нормализовались, размеры печени: край на 1см ниже реберной дуги, селезенка не пальпируется, приступы одышки не беспокоят. Достигнут и сохраняется ответ на лечение — VGPR: уровень парапротеинов в крови — 2,2 г/л, в моче — не определяется. Описанная клиническая картина расценена как проявления POEMS синдрома множественной миеломы.

## Частота вовлечения костного мозга в диагностике первичных неходжкинских лимфом

***Ковтун В.А., Матюха Л.М., Котляр В.В.***

*Полтавский областной клинический онкологический диспансер*

Неходжкинские лимфомы (НХЛ) — самая распространенная группа лимфопролиферативных заболеваний с тенденцией к увеличению заболеваемости во всем мире. Первичная диагностика данной патологии представляет определенные трудности и претерпела в последнее десятилетие значительные изменения.

Современный диагноз неходжкинской лимфомы основывается на морфологическом исследовании биопсийного материала с последующим определением иммунофенотипа варианта заболевания. При этом адекватное стадирование процесса и выявление прогностических факторов влияет на выбор оптимальной терапии. Пункция костного мозга (КМП) с последующим клиническим и цитологическим исследованием является стандартной диагностической манипуляцией для выделения пациентов с IV-й стадией болезни.

Проведен анализ результатов исследования костного мозга у 33 пациентов химиотерапевтического отделения Полтавского областного клинического диспансера, которым был установлен диагноз первичной НХЛ в период 2013–2015 годов, когда пункция костного мозга стала рутинным методом обследования всех пациентов с данной патологией в нашей клинике. Поражение костного мозга по «бластному» типу диагностировано клинически и цитологически у 5 исследуемых, что составило 15,1% случаев. Согласно литературным данным, поражение костного мозга встречается чаще за счет других типов поражения, для диагностики которых необходимо цитохимическое исследование костномозгового аспирата или трепан-бопсия подвздошных костей, которые выполняются не во всех клиниках.

Таким образом, использование максимально доступных методов исследования костномозгового пунктата (клинического, цитологического, цитохимического) позволяет уточнить стадию заболевания и выбрать оптимальную тактику лечения пациентов с НХЛ.

## Палиативная химиотерапия при лечении рефрактерных и рецидивных форм неходжкинских лимфом и лимфомы Ходжкина

***Крячок И.А., Титоренко И.Б., Кадникова Т.В., Пастушенко Я.В., Алексик Е.М., Филоненко К.С., Кущевой Е.В., Ульянченко К.О., Скрипец Т.В.***

*Национальный институт рака, г. Киев*

Основная роль в паллиативном лечении онкологических больных принадлежит лекарственной терапии, характер которой в большей мере лечебный, чем симптоматический, и позволяет продлить жизнь больных на месяцы или даже годы. Клинические исследования демонстрируют определенное улучшение качества жизни и выживания с помощью паллиативной химиотерапии при неходжкинских лимфомах (НХЛ), лимфоме Ходжкина (ЛХ).

В отделении онкогематологии НИР проведено изучение ефективности и токсичности полихимиотерапии по схеме PEPC у 70 пациентов с рефрактерной формой и рецидивом ЛХ или НХЛ, которые получали терапию по схеме PEPC (преднизолон 20 мг, циклофосфамид 50 мг, этопозид 50 мг, прокарбазин 50 мг ежедневно) с паллиативной целью.

Средний возраст больных составил 46,85±4,3 года. 25 больных данной группы имели ЛХ и 45 больных — НХЛ. У 37 больных был рецидив, количество рецидивов колебалось от 1 до 5 ( в среднем 1,69±0,90), 43 имели рефрактерное течение заболевания. До начала паллиативной терапии пациенты в среднем получили 2,03±0,62 линий терапии (от 1 до 5 линий Salvage — терапии по схеме DHAP, GVP, GEMOX, ICE, MINE).

Ответ на терапию оценивался у 46 больных. Общий ответ составил 36,95%, в том числе полный ответ был достигнут у 6,52% больных, частичный ответ — у 30,43%, стабилизация заболевания наблюдалась у 39,13% пациентов. У всех больных наблюдалось субъективное улучшение общего состояния. Прогрессия заболевания на терапии без видимого позитивного ответа наблюдалась у 23,91% пациентов. Средняя длительность терапии составила 5,15±2,01 мес (от 3 до 20 мес).

Анализ токсичности показал удовлетворительную переносимость данного курса терапии. Негематологическая токсичность встречалась у 27,14%, инфекционные осложнения — у 8,1%. Нейтропения III/IV степени развивалась у 29,7%, анемия III степени у 7,14%, тромбоцитопения III степени у 4,28% пациентов. 22 (31,4%) больных продолжают принимать терапию, 48 пациентов умерло в следствии прогрессии заболевания.

**Выводы**. курс ПХТ по схеме PEPC является эффективным методом лечения крайне неблагоприятной группы пациентов с рецидивирующей и рефрактерной формы неходжкинских лимфом и лимфомы Ходжкина и имеет приемлемый профиль токсичности.

## Сучасні стандарти лікування хворих на лімфому Ходжкіна

***Крячок І.А., Титоренко І.Б.***

*Національний інститут раку, м. Київ*

Лімфома Ходжкіна (ЛХ) складає біля 1% усіх злоякісних новоутворень у світі та 30% всіх лімфом і має найбільшу питому вагу серед онкологічних захворювань у людей молодих вікових груп (15–29%), що складає понад 28% усіх злоякісних новоутворень у цій групі. Алгоритми лікування лімфоми Ходжкіна динамічно розвиваються.

Стандартом терапії ранньої сприятливої групи хворих є проведення ХТ за схемою ABVD і ПТ. Однак кількість курсів ХТ і доза ЛТ деякий час були предметом дискусій. Відповідь на питання про оптимальної комбінації дало дослідження HD10 GHSG (2010). Його результати не продемонстрували достовірних відмінностей серед 4 груп пацієнтів, які отримували різну терапію (2 ABVD vs 4 ABVD, 30 Гр vs 20 Гр). Таким чином, стандартом терапії для даної групи хворих ЛХ є проведення 2 курсів ХТ за схемою ABVD і ПТ на залучені зони в СОД 20 Гр. Для цієї групи хворих також тривають спроби уникнути ПТ або знизити її інтенсивність на підставі результатів ПЕТ.

У проміжній групі використовується більш інтенсивний підхід до терапії. Так, в дослідженні HD11 (2010) проведено порівняння 4 курсів ABVD і BEACOPP з ПТ в дозі 20 або 30 Гр. Виявлено, що найгірші результати досягнуті в групі пацієнтів, що отримала найменш токсичне лікування (4 ABVD + 20 Гр). У дослідженні HD14 порівнювали 2 терапевтичні стратегії: 4 ABVD +30 Гр vs 2 BEACOPPesc + 2 ABVD + 30 Гр (2 + 2). Найкращі результати відзначені в групі пацієнтів, які отримали терапію «2 + 2».

Існує 2 стратегії лікування хворих з розповсюдженими стадіями ЛХ: початок терапії з менш токсичних курсів з наступною пізньої інтенсифікацією або початок терапії з більш інтенсивних протоколів з подальшою деескалацією в разі досягнення позитивної відповіді. За результатами дослідження HD15, в якому порівнювали застосування 6 або 8 курсів BEACOPP-esc і 8 курсів BEACOPP-14, стандартом терапії пацієнтів з поширеними стадіями ЛХ слід вважати 6 курсів BEACOPPesc з подальшою променевою терапією на зони ПЕТ-позитивних вогнищ або л/в більше 2,5 см. Результати HD15 та Українського багатоцентрового дослідження продемонстрували високу ефективність схеми BEACOPP-14, що може бути опцією лікування хворих, даної категорії.

## Современные подходы к лечению В-клеточного хронического лимфолейкоза

***Крячок И.А., Алексик Е.М., Титоренко И.А, Филоненко К.С., Кадникова Т.В., Кущевой Е.В., Пастушенко Я.В., Ульянченко Е.О., Скрипец Т.В, Губарева А.А.***

*Национальный институт рака, г. Киев*

В-клеточный хронический лимфолейкоз (В-ХЛЛ) — наиболее распространенная форма гемобластозов и составляет около 30% от всех видов лейкемий. Ранее заболевание считалась сугубо болезнью пожилых людей и неизлечимым, основной целью терапии был паллиативный подход. В настоящее время 20-30% пациентов моложе 55 лет и цель терапии — улучшение общей выживаемости и возможное излечение.

Выбор тактики лечения больных хроническим лимфолейкозом (ХЛЛ) зависит от распространенности опухолевого процесса, возраста пациента, наличия симптомов активности патологического процесса, наличия и тяжести сопутствующей патологии, биологических характеристик опухоли (del (17p), TP53, del (11q)). С учетом этих факторов можно разделить подходы к терапии пациентов с ХЛЛ на несколько категорий: терапия больных на ранних стадиях без симптомов активного заболевания, терапия молодых больных с удовлетворительным соматическим статусом, терапия пожилых больных и терапия больных с неудовлетворительным соматическим статусом, терапия больных из группы очень высокого риска.

При терапии больных на начальных стадиях ХЛЛ используется тактика «наблюдай и жди». Показание к началу терапии — наличие активных симптомов болезни. К симптомам активного заболевания относят: В-симптомы, цитопении (не аутоимунные), симптомы связанные с лимфаденопатией, спленомегалией или гепатомегалией, время удвоения лимфоцитов < 6 месяцев, аутоиммунные анемии и / или тромбоцитопении плохо поддающийся обычной терапии

Пациентам молодого возраста без сопутствующих заболеваний рекомендовано режимы ПХТ: FCR, FR, BR. У пациентов с выраженной сопутствующей патологией и пожилых больных терапией выбора является ритуксимаб в сочетании с хлорамбуцилом, бендамустином, флударабином, кортикостероидами, а также обинутузумаб в сочетании с хлорамбуцилом. У пациентов с выявленной делецией 11q и наличием сопутствующей патологии проводят химиотерапию ритуксимабом в сочетании с хлорамбуцилом, бендамустином, глюкокортикоидами, режим

FCR-light. У пациентов с наличием делеции 17p применяют режимы химиотерапии: FCR, FR, ибрутиниб, обинутузумаб + хлорамбуцил

## Прогностическое значение иммуногистохимической экспрессии Bcl-6 у больных с диффузной В-крупноклеточной лимфомой

***Крячок И.А., Мартынчик А.В., Филоненко К.С., Титоренко И.Б., Алексик Е.М., Кущевой Е.В.***

*Национальный институт рака, г. Киев*

**Актуальность**. Диффузные В-крупноклеточные лимфомы (ДВКЛ) являются излечимым заболеванием, однако терапия первой линии остается недостаточно эффективной для 40% пациентов, и требуются новые маркеры для определения прогноза.

**Цель исследования**. Сравнить иммуногистохимическую экспрессию Bcl-6 при ДВКЛ у пациентов с первично-рефрактерным течением (группа «ПР») заболевания и пациентов с полным или частичным ответом на терапию первой линии (группа «О»).

**Материалы и методы**. Проведен ретроспективный анализ лечения 55 больных ДВКЛ с известной экспрессией Bcl-6, которые находились на лечении в Национальном институте рака с 2011 и получали терапию первой линии по CHOP-подобным схемам химиотерапии.

**Результаты**. Первично-рефрактерное течение заболевания зарегистрировано у 17 пациентов, как минимум частичный ответ на терапию — у 38 пациента. Положительная экспрессия Bcl-6 достоверно чаще отмечалась в группе пациентов «О» по сравнению с группой «ПР» (80,0% и 40,0% соответственно, $p<0,05$).

Группы «ПР» и «О» пациентов были однородны по полу, количеству пациентов из группы высокого риска, пациентов с поздними стадиями заболевания и получавших ритуксимаб в терапии первой линии. В группе пациентов «ПР» средний возраст больных составил 46,76±2,46 года, а во второй группе — 58,59±2,83 года ($p<0,05$). При сравнении молодых пациентов (до 60 лет, n=36) и пациентов пожилого возраста (60 лет и старше, n=19), количество рефрактерных пациентов в данных группах статистически не отличалось (25,0% и 42,1% соответственно, $p>0,05$).

**Заключение**. Положительная экспрессия Bcl-6 достоверно чаще отмечалась в группе пациентов «О» по сравнению с группой «ПР» пациентов. Данный результат может указывать на прогностическую ценность исследуемого маркера для определения благоприятного прогноза. Средний возраст «ПР» пациентов был достоверно больше по сравнению с группой «О», однако при сравнении пациентов молодого и пожилого возрастов, удельный вес пациентов с рефрактерной формой заболевания статистически не отличался в обеих группах.

## Особенности лечения пациентов с лимфомами серой зоны

***Литвин И.В., Басараб М.Ю., Макарова Н.В.***

*КУ «Клинический онкологический диспансер» ДОС, г. Днепропетровск*

Наряду с типичными разновидностями лимфом существует морфологический перекрест неходжкинских диффузных В-крупноклеточных лимфом (ДБККЛ) с лимфомой Ходжкина и лимфомой Беркитта, называемый серой зоной. В настоящее время в 50–70% случаев достигается излечение пациентов со злокачественными лимфомами, в связи с чем представляется крайне важным выбор тактики лечения на основе правильно установленного диагноза.

**Цель работы**. Аналитический обзор современного состояния проблемы лечения лимфом серой зоны с учётом их морфологических и клинических особенностей и выработка тактики ведения пациентов с данной патологией.

Проведенный анализ литературы и данных клинических исследований свидетельствует о существовании истинных лимфом серой зоны (указанные в классификации ВОЗ 2008 г. «В-лимфома неклассифицируемая, с чертами, промежуточными между ДБККЛ и лимфомой Ходжкина» и «В-лимфома неклассифицируемая, с чертами, промежуточными между ДБККЛ и лимфомой Ходжкина») и случаев, требующих дополнительной дифференциальной диагностики. С целью уточнения диагноза необходимо учитывать комплекс клинических, иммуногистохимических, молекулярно-генетических факторов. Определены наборы иммуноморфологических маркеров для дополнительного иммуногистохимического исследования.

При выявлении пациента с признаками лимфомы серой зоны, разработан следующий алгоритм действий: 1) проведение дифференциальной диагностики ДБККЛ с лимфомой Ходжкина и лимфомой Беркитта с использованием дополнительных иммуногистохимических, молекулярно-генетических исследований с учётом имеющихся клинических данных; 2) при подтверждении диагноза истинной лимфомы серой зоны рекомендуется проведение ДБККЛ — и лимфома Беркитт-ориентированного лечения соответственно; 3) в случае выявления CD 20+ фенотипа обязательным является включение в схему лечения трастузумаба.

С учётом развития современных диагностических методов и проводящихся клинических исследований в перспективе необходимо уточнение особенностей диагностики и лечения пациентов этой группы.

## Синдром збільшених лімфатичних вузлів аксилярної області

***Литвиненко О.О., Бугайцов С.Г., Литвиненко О.О., Краснопольська О.С.***

*ДУ «Національний науковий центр радіаційної медицини», м. Київ*

В клінічній практиці часто виявляють зміни лімфатичних вузлів (ЛВ) різної природи: реактивну гіперплазію (49%), гострий гнійний лімфаденіт (2,4%), метастази раку молочної залози (37%), метастази меланоми (3,6%), ліпоматоз (8%). Клінічне дослідження не завжди є інформативним для виявлення і диференційної діагностики збільшених ЛВ: у 40% хворих метастази в ЛВ не виявляються, у 25% результати обстеження є хибно-позитивними. Максимально точною є діагностика при комплексному дослідженні. Метастатичні зміни при рентгенографії виявляються у вигляді збільшених ЛВ розмірами 0,8–4,5 см. Відношення поперечного розміру до подовжнього становить в середньому 1,3–1,4. Характерними є: кругла форма (87%), висока щільність (85%), однорідна структура (74%), чіткість контурів (88%). Сукупність даних ознак дозволяє встановити метастатичну етіологію змін з точністю до 60%. При гнійних лімфаденітах характерними ознаками є: — розмитість структури рисунка ЛВ круглої форми, висока щільність за рахунок набряку тканин, потовщенням шкіри. У 80% випадків ЛВ спаяні в конгломерати з розмитими контурами. При реактивній гіперплазії визначаються множинні ЛВ діаметром до 5 см, овальної або круглої форми з чіткими контурами, коркова речовина в вигляді однорідної структури середньої інтенсивності до 3–8 мм. Для визначення причин збільшення ЛВ більш широко слід застосовувати ультразвукові методи діагностики.

## Генерализованная Т-клеточная лимфома кожи. Клинический случай

***Лубенец Н.В., Прохач А.В.***

*КУ «Клинический онкологический диспансер» ДОС, г. Днепропетровск*

Лимфомы кожи занимают особое место в группе лимфопролиферативных заболеваний. Разнообразие клинических форм, сложность патоморфологической диагностики, скрытое и часто непредсказуемое течение, отсутствие единых критериев и

стандартов помощи — способствует повышению интереса к данной проблеме.

Группа Т-клеточных лимфом кожи — наиболее частая группа первичных лимфоидных пролифераций с первичным поражением кожи, отличающаяся более агрессивным течением, склонностью к генерализации. Согласно данным NCCN, ESMO на ранних стадиях процесса предпочтение в лечении отдается местным методам (топические стероиды, фототерапия, PUVA-терапия, лучевая терапия); возможно применение интерферонотерапии, системного применения кортикостероидов. На поздних стадиях — системные ретиноиды, полихимиотерапия, лучевая терапия, иммунотерапия.

Под нашим наблюдением находится пациент Р. 61 год, который обратился с жалобами на образование кожи полового члена, увеличением паховых л/у. Произведена инцизионная биопсия опухоли кожи и трепан-биопсия паховых л/у — плоскоклеточный рак с mts в паховые л/у. Выполнен 1 этап операции Рэйха, двухсторонняя операция Дюкена. Плановое ПГЗ: половой член — недифференцированная опухоль, л/у — хронический продуктивный лимфаденит. ИГХ: периферическая Т-клеточная лимфома, неспецифированная. На фоне проводимой иммунотерапи, процесс генерализовался: появились множественные опухолевые образования кожи туловища. В настоящее время пациент получает химиотерапию (метотрексат еженедельно + метилпреднизолон) с эффектом частичного ответа (регресс 75%).

**Выводы**: в связи с разнообразием клинических проявлений, оценке морфологических данных, дополнительных исследований, диагностика лимфом кожи затруднительна. Схожесть клинических проявлений с различными нозологиями, спорадический характер заболевания, делают проблему актуальной для врачей различных специальностей.

## Імунокорекція у хворих при лікуванні хронічних лімфопроліферативних захворювань

***[1]Ніколаєнко-Камишова Т.П., [1]Мусієнко Т.Л., [2]Завізіон В.Ф.***

*[1]КЗ «Міська багатопрофільна клінічна лікарня №4 Дніпропетровської обласної Ради»*

*[2]ДЗ «Дніпропетровська медична академія МОЗ України»*

Проблема інфекційних ускладнень (ІУ) у хворих на хронічні лімфопроліферативні захворювання (ХЛПЗ) під час проведення та після хіміотерапії (ХТ) стоїть дуже гостро. Прояви інтоксикаційного та астенічного синдромів поєднуються з імунодефіцитом, що ускладнює стан пацієнтів та не дозволяє тримати інтервал між курсами ХТ. Застосування імуноглобулінів, противірусних та метаболічних препаратів дозволяє прискорити лікування ІУ та мінімізувати вірогідність повторного приєднання інфекційних та вірусних проблем.

**Мета роботи**. Зменшити кількість ІУ ХТ у хворих, що лікуються з приводу ХЛПЗ.

**Матеріали та методи**. 23 хворим на ХЛПЗ, у яких після першого курсу ХТ (режими FC, R-CHOP, BVP) мали місце інфекційні (гостра госпітальна пневмонія, гострий гайморит) ускладнення без проявів фебрильної нейтропенії чи вірусна (herpes zoster) інфекції крім спеціальної терапії (антибіотики, притивірусні препарати) призначали біовен 150–200 мл внутрішньовенно крапельно № 3–5 в поєднанні з глутоксимом 3% 2 мл внутрішньом'язово № 10–20. Протягом року в подальшому 1–2 рази між курсами ХТ додатково призначали ербісол 2 мл внутрішньом'язово № 10–20. Контрольну групу склали 19 аналогічних хворих, яким таке лікування не призначалося.

**Результати та обговорення**. У хворих контрольної групи ускладнення носили затяжний в'яло протікаючий характер. Хворі досліджуваної групи розпочинали другий курс лікування на 5–8 днів раніше, ніж контрольної. Повторні епізоди ІУ в досліджуваній групі мали місце у 2 хворих, в контрольній групі у повторні ускладнення мали місце 5 хворих. Інтенсивність повторних епізодів ускладнень в досліджуваній групі була незначною та практично не вплинула на протипухлинне лікування.

**Висновки**. Застосування імуноглобулінів, противірусних та метаболічних препаратів дозволяє прискорити лікування ІУ та сприяє адекватній терапії основного захворювання.

## Опыт лечения лимфомы Ходжкина I-II стадии

***Полищук И.Н., Доринова О.А., Попова А.О.***

*Николаевский областной онкологический диспансер*

**Вступление**. В последние годы в Николаевской области, как и по Украине в целом, растёт заболеваемость злокачественными лимфомами. В 2010г взяты на учет в Николаевском областном онкологическом диспансере 41 пациент, впервые заболевшие; в 2012 году уже 111; более чем в 2 раза увеличилась активность заболевания. 2013, 2014,2015 годах 89,71 и 79 пациентов соответственно. И все чаще заболевают молодые люди работоспособного, детородного возраста. Средний возраст в группе заболевших за 2014–2015гг. — 42 года.

**Цель**. Повышение безрецидивного периода путем оптимизации схем химиотерапии, при минимальных экономических затратах.

**Материалы и методы**. Проанализированы все случаи первичной лимфомы Ходжкина за 2014–2015 гг. «леченные методом стандартной химиотерапии первой линии с последующей локорегиональной лучевой терапией на остаточный очаг» у пациентов с морфологически подтвержденным диагнозом лимфомы Ходжкина (100%) и иммуногистологическим подтверждением (17%). Из 45 первичных лимфом Ходжкина I–II стадия подтверждена стандартным обследованием у 21 человека. Лечение получили 17 человек (2 пациента отказались от лечения, 1 пациент получил только лучевую терапию). Всем пациентам проведено 4–6 курсов химиотерапии. В индукции ремиссии использованы схемы COPp, ABVD,CHOP.

I группа пациентов — 11,7% COPp (2 чел.).

II группа пациентов — 58% ABVD (10 чел.).

III группа пациентов — 29% CHOP (5 чел.)

Эффективность схем оценивалась объективно рестадированием по степени уменьшения лимфоузлов (КТ, УЗИ, биохимический и общий анализ крови, оценка состояние по ECOG).

**Результаты**. Полная ремиссия достигнута во II и III группе 90% и 80%; и по одному человеку в ЧР(частично ремиссия).

Ранний локальный рецидив на втором году наблюдения возник у одного пожилого пациента из I группы. В этом случае была применена лучевая терапия. Смертности до года не зафиксировано. У всех больных, где использовались препараты блеомицин и доксорубицин клинически наблюдалось исчезновение лимфоузлов еще до применения лучевой терапии.

**Выводы**. Стандартное лечение пациентов с лимфомой Ходжкина I–II стадии схемой ABVD позволяет добиться большего числа ответов и полных ремиссий на цитостатическую терапию схема CHOP при сравнимой эффективности дает экономические преимущества для пациентов с лимфомой Ходжкина. Схема COP(p) оправдана и имеет право на существование при лечении пожилых и ослабленных больных с сопутствующей кардиососудистой патологией как метод улучшения качества, длительности безрецидивной жизни.

## Морфологічна діагностика лімфом з аберантним імунофенотипом

***Селезньов О.О.***

*Патоморфологічна лабораторія «CSD Health care», м. Київ*

Лімфоми є злоякісними пухлинами, що походять з лімфоцитів, вони складають приблизно 4% від всіх онкологічних захворювань, займаючи сьоме місце за захворюваністю у дорослих і третє — у дітей. На даний момент, згідно класифікації ВООЗ, розрізняють приблизно 100 нозологічних одиниць лімфом. В останні 4 десятиріччя відбувся значний прогрес в лікуванні лімфом, який є найкращим серед всіх злоякісних пухлин. Успіхи в лікуванні лімфом обумовлені значним прогресом в дослідженні молекулярних механізмів онкогене-

зу, розробці нових препаратів і нових схем поліхіміотерапії, а також розробкою таргетних імунобіологічних препаратів. На даний час лімфома Ходжкіна повністю виліковується у 80% хворих, а п'ятирічна виживаність складає 85%, для неходжкінських лімфом останній показник скромніший — 69%. Успіх у лікуванні лімфом залежить від правильного встановлення діагнозу, оскільки найефективніші схеми лікування різних типів лімфом значно розрізняються, а лімфома, що була пролікована неправильною схемою, стає резистентною до терапії.

Стандартом в діагностиці лімфом є імуногістохімічні дослідження. Більшість лімфом мають особливий імунофенотип, але для кожного типу лімфому описані і незвичайні варіанти експресії антигенів, такі лімфоми визначають як лімфоми з аберантним імунофенотипом. Наприклад, лімфома з клітин мантії зазвичай має імунофенотип CD5+CD10–Cyclin D1+, але приблизно 5% цих лімфом мають імунофенотип CD5–CD10+, до того ж може бути відсутньою експресія Cyclin D1. Для коректної діагностики таких лімфом використовують новітні маркери, у першу чергу транскрипційні фактори, від експресії яких залежить напрямок диференціювання клітин. Так, для коректної діагностики наведеної вище лімфоми використовують забарвлення на транскрипційний маркер SOX-11, який є позитивним у майже всіх випадках лімфом з клітин мантійної зони незалежно від експресії Cyclin D1.

Таким чином, використання нових маркерів диференціювання лімфоїдних клітин дозволяє коректно встановлювати діагноз лімфом навіть при аберантному імунофенотипі її клітин.

## Експресія гена TET2 при мієлопроліферативних захворюваннях

***Швачко Л.П., Телегеєв Г.Д.***

*Інститут молекулярної біології та генетики НАН України, м. Київ*

**Актуальність**. Важливим механізмом прогресії неоплазій є набуття метастазуючого фенотипу пухлинними клітинами, ключову роль в якому відводиться індукції плюрипотентних ракових стовбурових клітин. В прогресії лейкемій до цього механізму можуть залучатися TET (ten-eleven-translocation) білки, роль яких у патогенезі лейкемій залишається до кінця не з`ясованою. Відомо, що спорадичні мутації гена TET2, які інгібують його експресію, є загальним явищем мієлодиспластичних синдромів, в тому числі, лейкемій (Langemeijer S., et al., 2009; Liu W., et al., 2014). Однак, альтернативним механізмом TET2 гену розглядається його надекспресія (Nibouretetal O., 2010; Moran-Crusio K., 2011, Nakajima H. & Kunimoto H., 2014). Оскільки, головною функцією TET білків є активне ДНК-демеметилювання шляхом оксидативного деметилювання 5-метил-цитозину до 5-гідроксиметил-цитозину (Wu S., 2010, Itoetal S., 2011), функція TET2 гена може зводитись до епігенетичного механізму в індукції плюрипотентної прогресії лейкемій.

**Метою роботи** є дослідження диференційної експресії мРНК гена TET2 в динаміці мієлопроліферативних захворювань (МПЗ): BCR-ABL негативних, як есенціальна тромбоцитемія, та BCR-ABL позитивних, як хронічна мієлоїдна лейкемія (ХМЛ), гостра мієлоїдна лейкемія (ГМЛ) у хворих з Національного інституту раку МОЗ України.

За результатами аналізу рівня експресії мРНК гена TET2 методом ЗТ-ПЛР у хворих на мієлопроліферативні неоплазії показано, що рівень експресії гена TET2 безпосередньо пов'язувався з прогресією ХМЛ та ГМЛ. Тоді як, есенціальна тромбоцитемія не супроводжувалась експресією мРНК гена TET2, що може співпадати, як відомо, з імовірністю мутантного TET2 гена. Позитивним контролем експресії гена TET2 слугувала культура іммортелізованих клітин HEK293, негативним контролем — клітини плаценти людини.

**Висновок**. Рівень експресії гена TET2 корелює з клональною прогресією BCR-ABL позитивних лейкемій у перебігу МПЗ.

## Прогнозування кардіотоксичності поліхіміотерапії у хворих на лімфому

***Шевчук Л.А., Солодянникова О.І.***

*Національний інститут раку, м. Київ*

Залишається актуальним визначення кардіотоксичної дії поліхіміотерапії.

**Мета роботи**. Вивчення систолічної, діастолічної дисфункцій серця при плануванні, під час проведення та по закінченню поліхіміотерапії (ПХТ) у пацієнтів із лімфомами.

**Матеріал та методи**. Проаналізовані дані динамічного ехокардіографічного спостереження 100 пацієнтів із злоякісними лімфомами, що проходили лікування в клініці Національного інституту раку та отримували кардіоагресивні схеми ПХТ.

За даними базової електрокардіограми (ЕКГ) та ехокардіографії (ехо-кг) всі обстежені були розділені на дві групи: 1-а — пацієнти з кардіальною патологією (48 осіб), 2-а — без ознак кардіальної патології (52 особи). Усім пацієнтам виконана трансторакальна ехо-кг по стандартній методиці до, на етапах та по завершенні ПХТ. Оцінювались показники систолічної, діастолічної функцій серця.

**Результати**. У пацієнтів 1-ої групи виявлено: зниження ФВ до 10% (до проведення терапії — 56,7±2,4%; після — 47,53±3,3%); діастолічна дисфункція (ДД) 1-го, 2-го, 3-го типів. ДД 3-го типу свідчила про розвиток незворотного кардіодепресивного стану.

У пацієнтів 2-ї групи відмічалось зниження ФВ (до 10%) — до проведення терапії ФВ 63,4±3,6%, після — 55,2±2,8%); ДД 1-го та 2-го типу. Так, після третього курсу ПХТ визначалось порушення діастолічної функції міокарду ЛШ — подовження IVRT, dt, як показників ранньої субклінічної кардіодепресії. Виявлені поступові зміни параметрів Е, А, відношення Е/А під час наступних парних циклів, із поступовим формуванням типу ДД по завершенні ПХТ на фоні збереження нормальних показників систолічної функції.

**Висновки**. використання ФВ ЛШ в оцінці фактичного ураження міокарду недостатнє, оскільки його компенсаторний резерв дозволяє забезпечувати ударний викид ЛШ навіть при значному порушенні функції кардіоміоцитів. Тому, погіршення діастолічної функції серця є більш раннім по відношенню до систолічної функції і у багатьох пацієнтів субклінічна ДД передує вираженому зниженню систолічної функції.

## Синдром ендогенної метаболічної інтоксикації при гострих лейкеміях

***Борисенко Є.О., Гартовська І.Р., Видиборець С.В.***

*Національна медична академія післядипломної освіти імені П.Л. Шупика, м. Київ*

**Мета роботи** — провести визначення вмісту молекул середньої маси (МСМ) — універсального маркеру ендогенної метаболічної інтоксикації у сироватці крові хворих на гострі лейкемії (ГЛ).

**Матеріал і методи дослідження**. Обстежено 45 хворих (20 чоловіків і 25 жінок) хворих на ГЛ. Вік обстежених 20-59 років. Контрольну групу склали 22 здорових осіб (11 чоловіків і 11 жінок) аналогічного віку. Вміст МСМ визначали за методикою Н.І. Габріелян, В.І. Ліпатової (1984). Результати дослідження вмісту МСМ у сироватці крові обстежених виражали в умовних одиницях (од) оптичної щільності, що визначали цілими значеннями в 1 мл сироватки крові. Результати досліджень обробляли методами варіаційної статистики з вираховуванням t-критерія вірогідності Стьюдента.

**Результати та їх обговорення**. У контрольній групі вміст МСМ у сироватці крові становив 0,24□0,0082 од, а у хворих на

ГЛ вміст МСМ у сироватці крові зростає пропорційно наростанню ступеня тяжкості перебігу захворювання (p<0,001). Значну частину МСМ складають метаболіти, які утворюються при біохімічній деградації білків. Установлено, що за фізіологічних умов 95% МСМ вилучається шляхом гломерулярної фільтрації. Зменшення екскреторної функції нирок і неповний протеоліз супроводжуються збільшенням концентрації МСМ у сироватці крові. Як показав аналіз результатів досліджень показник вмісту МСМ у сироватці хворих на ГЛ є лабільним і змінюється в процесі лікування, тому, на наш погляд, його можна використовувати і для оцінки ступеню компенсації вторинних метаболічних порушень та ефективності лікування.

**Висновки**. Визначення вмісту МСМ у сироватці хворих на ГЛ має важливе діагностичне та прогностичне значення і може служити лабораторним критерієм як для оцінки ступеня вторинних порушень метаболізму, так і ефективності комплексного лікування.

## Вміст 2,3-дифосфогліцеринової кислоти в еритроцитах периферичної крові хворих на справжню поліцитемію

***Бублій Ю.С., Гайдукова С.М., Ткаченко О.В.***

*Національна медична академія післядипломної освіти імені П.Л. Шупика, м. Київ*

Відомо, що у хворих на справжню поліцитемію (СП) внаслідок поліглобулії, виникають дисциркуляторні порушення, що супроводжуються порушенням оксигенації крові і розвивається генералізована гіпоксія тканин. Загальновизнано, що рівень 2,3-дифосфогліцеринової кислоти (2,3-ДФГ) є маркером гіпоксичних станів.

**Мета роботи**: визначити показник вмісту 2,3-ДФГ в еритроцитах периферичної крові у хворих на СП та простежити його динаміку в процесі лікування.

**Матеріал і методи**. Обстежено 29 хворих на СП (основна група спостереження). Хворих обстежували в еритроцитемічній стадії захворювання при госпіталізації до стаціонару. Контрольну групу склали 25 практично здорових осіб. Вміст 2,3-ДФГ в еритроцитах периферичної крові визначали неензиматичним методом за И.С. Лугановой, М.Н. Блиновым (1975).

**Результати**. Нами установлено, що у хворих основної групи спостерігався достовірно підвищений рівень 2,3-ДФГ в еритроцитах периферичної крові, порівняно з контролем (p<0,05), У процесі лікування хворих на СП вміст 2,3-ДФГ достовірно змінювався, але не досягав нормальних значень.

**Висновки**. У хворих на СП відмічаються глибокі порушення вмісту 2,3-ДФГ в еритроцитах периферичної крові, що є непрямим свідченням виразної гіпоксії периферичних тканин. Оскільки показник вмісту 2,3-ДФГ в еритроцитах периферичної крові був лабільним, достовірно змінювався в процесі лікування хворих, його, очевидно, можна пропонувати як додатковий критерій, поряд із іншими, в комплексній оцінці ступеня компенсації метаболічних порушень в процесі лікуванні хворих на СП.

## Клинические проявления токсичности у больных неходжкинскими лимфомами: влияние генетических факторов

***Салах А.А. Абушанаб, Выдыборец С.В., Горовенко Н.Г., Гартовская И.Р., Кирьяченко С.П., Россоха З. И.***

*Национальная медицинская академия последипломного образования имени П.Л. Шупика, г. Киев*

*Государственное учреждение «Референс-центр по молекулярной диагностике Министерства здравоохранения Украины», г. Киев*

Проведен анализ влияния полиморфизма генов CYP2D6*4 (G1934A) и CYP2C19*2 (G681A) на риск развития гематологической и негематологической токсичности у пациентов с неходжкинскими лимфомами для оценки их перспективного использования в качестве прогностических маркеров. Выявлена ассоциация доминантной модели наследования по гену CYP2D6*4 с повышенным риском развития токсических эффектов при проведении курсов полихимиотерапии у больных. Риск развития токсических эффектов возрастал при наличии у пациентов генотипов 1934GA и 1934AA по гену CYP2D6*4 почти в 5 раз, а генотип 1934GG по этому гену снижал риск токсических эффектов. Неблагоприятные полиморфные варианты гена CYP2D6*4 были ассоциированы с пятикратным возрастанием риска гематологической токсичности, а распространенный геномный полиморфный вариант 1934GG по этому гену снижал риск токсических эффектов. Комбинация генотипов 1934GG+681GG по генам CYP2D6*4 и CYP2C19*2 значимо снижала риск развития гематологических токсических эффектов у обследованных нами пациентов, а комбинация генотипов 1934GA+681GG по указанным генам увеличивала данный риск почти в 9 раз. Анализ полиморфизма гена CYP2D6*4 может быть рекомендован в клинической практике для прогнозирования гематологической токсичности. Необходимы дальнейшие исследования риска токсических эффектов с учетом сопутствующей терапии, модификации которой могут также влиять на риск токсических эффектов за счет регулирующего влияния на исследованные нами гены цитохромоксидаз.

## Тромбоцитоз після комбінованих втручань з видаленням селезінки у хворих на рак органів шлунково-кишкового тракту

***Шевченко В.П., Кобилецький М.М., Конанихін В.І, Солодченко М.І., Братушка В.О., Шевченко В.В., Кобилецький С.М., Шумков І.В.***

*Сумський державний університет, медичний інститут*

*Сумський обласний клінічний онкологічний диспансер*

*Сумська обласна клінічна лікарня*

За сучасними уявленнями комбіновані операції (КО) поліпшують результати хірургічного лікування злоякісних пухлин шлунково-кишкового тракту. У деяких випадках у блок видалених органів при радикальних оперативних втручаннях включається селезінка, іноді трапляється її субопераційне ятрогенне пошкодження, що найчастіше закінчується спленектомією (СЕ). Численними експериментальними і клінічними дослідженнями доведена важлива імунологічна роль селезінки в організмі та, що її втрата супроводжується розвитком імунодефіциту у аспленованих хворих, який потребує імунокорекції. Крім цього селезінка виконує фізіологічну функцію руйнування тромбоцитів. Після СЕ спостерігається гіпертромбоцитоз при збережених функціональних властивостях тромбоцитів, що може приводити до розвитку тромботичних ускладнень (ТУ) у післяопераційному періоді. Повідомлення про тромбоцитоз після КО з видаленням селезінки поодинокі, рекомендації по особливостям післяопераційного ведення таких хворих відсутні.

**Мета дослідження**. Вивчити вплив СЕ на кількість тромбоцитів та частоту розвитку післяопераційних ТУ у хворих на рак органів ШКТ.

**Матеріали і методи**. Обстежено 28 хворих на рак органів ШКТ після КО з видаленням селезінки в СОКД та СОКЛ за 2009-2015р. Чоловіків було 16 (66,7%), жінок — 12 (33,3%). Середній вік — 58,8±2,1 років. Число тромбоцитів визначали за допомогою фазово-контрастної мікроскопії. Дослідження проводилися: до операції, на 1, 3, 7 ,14, 20, 30 добу та через 1,5–2 роки спостереження.

**Результати**: Після СЕ, з 3–5 доби число тромбоцитів зростало з 256±3,6х109/л до 540±4,6х109/л, на 10–14 добу досягало 904±6, 4х109/л, що більше ніж удвічі перевищило фізіологічну норму (P<0,05). Лише на 30 день тромбоцитоз знизився до 580±36х109/л. ТУ спостерігалися у 5 (17,9%) хворих: у 3 (10,7%) — тромбофлебіт вен нижніх кінцівок, у 1(10%) —

мезентеріальний тромбоз, у 1(3,6%) — тромбоемболія легеневої артерії. При диспансерному обстеженні через 1,5–2 роки тромбоцитоз зберігався у більшості хворих.

**Висновки**. Після комбінованих оперативних втручань з видаленням селезінки у післяопераційному періоді розвивається тромбоцитоз небезпечний у відношенні розвитку ТУ. Хворі після СЕ потребують регулярного моніторингу за числом тромбоцитів і проведення профілактичних протитромботичних заходів.

# ЗЛОЯКІСНІ НОВОУТВОРЕННЯ У ДІТЕЙ

## Комбинированная полихимиотерапия ретинобластомы

***Боброва Н.Ф., Сорочинская Т.А., Левицкий И.М.***

*ГУ «Институт глазных болезней и тканевой терапии им. В.П.Филатова» НАМН Украины, г. Одесса*

Разработан метод комбинированной полихимиотерапии (ПХТ) злокачественной внутриглазной опухоли ретинобластомы (РБ) [Боброва Н.Ф., Сорочинская Т.А.,2010], заключающийся в интравитреальном введении 10мкг мелфалана в сочетании с внутривенной хеморедуктацией (CEV-протокол).

**Цель**. Оценка результатов комбинированной ПХТ в комплексном органосохранном лечении РБ.

**Материал и методы**. Первичная комбинированная ПХТ по разработанному нами методу проведена 54 детям в возрасте 1 мес. — 14 лет (средний возраст 17,8±14,6 мес.) на 79 глазах с РБ различной стадии: Т1 — 10 (12,7%), Т2 — 18 (22,8%), Т3 — 51 (64,5%). Отдаленные наблюдения от 17 до 84 мес. (в среднем 30,3±9,1) прослежены у 32 пациентов (42 глаза).

**Результаты**. Первые регрессивные изменения в опухоли наступили в 97,8% глаз уже после первого курса лечения и заключались в уменьшении размеров и проминенции больших очагов РБ с их расфрагментацией, уплотнением, кальцинацией или рубцеванием, в рассасывании или атрофии мелких очагов в сетчатке и клонов в стекловидном теле. Эти изменения были более выраженными при эндофитном росте опухоли, нарушении целостности ее капсулы, наличии витреальных клонов, что обусловило продолжение лечения от 2-х до 8 курсов (в среднем 4,2). По показаниям ПХТ дополнялась лазер-, крио-, брахитерапией, редко наружным облучением.

В отдаленном периоде 9 глаз в Т3 стадии были энуклеированы. При патогистологическом исследовании в 1 глазу диагностирована ретиноцитома, витальные клетки опухоли выявлены только в 2-х из 8 глаз с РБ, инвазии в инъекционные каналы не обнаружено ни в одном случае.

В целом 33 глаза из 42 (78,6%) были сохранены: в стадиях Т1-Т2 — 100%, Т3 (в т.ч. Т3а–Т3b) — 65,4%.

**Заключение**. Разработанная нами первичная комбинированная ПХТ является высокоэффективным методом органосохранной терапии как начальных, так и далекозашедших стадий РБ, позволяющим добиться контроля опухолевого процесса даже при больших размерах опухоли, разрыве ее капсулы, мультифокальном росте, витреальных и ретинальных клонах.

## Результати лікування гліом ЦНС у дітей (досвід відділення)

***Велимчаниця М.В., Климнюк Г,І., Павлик С.В, Шайда О.В, Іжевський О.Й.***

*Національний інститут раку, м. Київ*

**Вступ**. Пухлини ЦНС складають 20 відсотків всіх хворих із діагностованими новоутвореннями дитячого віку, займаючи друге місце в структурі дитячої онкозахворюваності після лейкемії. Показник захворюваності пухлинами ЦНС складає 3,3 на 100 тис. населення дитячого віку. Гліома — це пухлина, яка має нейроектодермальне походження; є однією із найбільш поширених пухлин головного мозку. Особливістю протікання гліом у дітей є пізня маніфестація захворювання та швидке прогресування загальномозкової та вогнищевої симптоматики, в зв'язку із значними компенсаторними особливостями дитячого організму.

**Мета**. Оцінити результати лікування гліом ЦНС у дітей у відділенні дитячої онкології, НІР.

**Матеріали та методи дослідження**. В науково-дослідному відділенні дитячої онкології НІР за період з 2000 по 2015 рр отримували лікування 39 пацієнтів з гліомами ЦНС, з них як: хлопців — 21 (54% ) та 18 дівчат (46%). Більшість склали хворі астроцитомою — 13 дітей. Оперативне лікування проведено 25 хворим з них 13 — було виконано радикальне видалення пухлини, субтотальне — 5 хворим та 2 часткові резекції пухлини. Основним методом лікування пухлин гліального походження є дистанційна променева терапія на ділянку видаленої пухлини, її залишку чи саму пухлини при неможливості її видалення в СОД до 54–56 Гр. Для досягнення максимального ефекту від лікування рекомендовано проводити комбіновану терапії із застосуванням під час опромінення препарату темозоламід. Після завершення променевої терапії проводять 4–6 курсів темозоламіду у дозі 150–200 мг/м2 протягом 5 днів.

**Результати**. Найбільша медіана виживаності спостерігається у групі оперованих хворих — 21,4 місяців, а в групі неоперованих — медіана складає лише 10 місяців. Однорічна виживаність склала — 62,5%, дворічна — 41,3% та трьох річна — 29,5%. Дещо краща виживаність хворих із гліомами низького ступеню злоякісності. Трьох річна виживаність яких склала — 47%. Результати виживаності в порівнювальних групах є статистично недостовірними.

**Висновки**. Вважаємо за необхідне мультимодальний індивідуальний підхід до вирішення питання тактики комплексного лікування хворих із гліомою ЦНС із залученням дитячих онкологів, нейрохірургів та променевих терапевтів.

## Диагностика и лечение эпендимом в детском возрасте

***Вербова Л.Н., Орлов Б.А., Шаверский А.В., Малышева Т.А., Марущенко Л.Л., Проценко И.П., Свист А.А., Плавский Н.В., Плавский П.Н., Михалюк В.С., Гавриш Р.В.***

*ГУ «Институт нейрохирургии им. акад. А.П. Ромоданова НАМН Украины», г. Киев*

Эпендимомы у детей составляют от 6% до 12% всех опухолей ЦНС и в отличие от взрослых имеют свои клинико-морфологические особенности. Целью настоящего исследования было изучить особенности течения и результаты лечения эпендимом у детей.

**Материал и методы**. В работе проанализированы результы лечения 129 детей с эпендимомами ЦНС, находившимися на лечении в ГУ «Институт нейрохирургии им. акад. А.П. Ромоданова НАМН Украины» с 1997 г. по 2015 г. Средний возраст пациентов составлял 9 лет. Незначительное преобладание эпендимом было отмечено в мужской популяции по сравнению с женской (м:ж=1,3:1).

**Результаты**. Субтенториальная локализация эпендимом отмечена в 66% наблюдений, супратенториальная — в 17%, спинальная в 17%. Все опухоли были верифицированы гистологически: эпендимомы диагностированы — у 27 (20,9%) пациентов, анапластические эпендимомы — у 102 (79,1%). Тотальное удаление опухоли было выполнено в 34(26,4%) случаях, субтотальное — в 48 (37,2%), частичное в 47 (36,4%). Послеоперационная летальность составила 17,5%.

Катамнез от 6 мес. до 17 лет, в среднем 3,5 года, исследован у 72 (55,8%) больных. Продолженный рост опухоли был отмечен в 42% наблюдениях, в связи с чем были выполнены повторные операции, направленные на удаление рецидива опухоли.

**Выводы**.

1. Эпендимомы в детской популяции в 79,1% наблюдениях были представлены анапластическими формами.
2. По локализации преобладали субтенториальные эпендимомы (66% случаев).
3. Тотальная резекция эпендимом была осуществлена в 26,4% больных.
4. Радикальная резекция эпендимом увеличивает шанс 5-летнего уровня выживания без прогрессирования опухолевого процесса

## Захворювання, що симулюють пухлини кісток у дітей, їхні морфологічні особливості та диференційна гістологічна діагностика

***Григоровський В.В., Григоровська А.В.***

*ДУ «Інститут травматології та ортопедії НАМН України», м. Київ*

**Мета повідомлення**. ознайомити з клініко-морфологічними особливостями деяких захворювань кісток у дітей, які найчастіше стають приводом для диференційної діагностики з істинними пухлинами кісток.

Гістіоцитоз з клітин Лангерганса (ГКЛ) — клональна, ймовірно неопластична, проліферація патологічних клітин Лангерганса у кістці. ГКЛ зумовлює осередки остеодеструкції у плоских кістках та діафізах довгих кісток, причому нерідко спостерігається спонтанне вилікування. Все ж у більшості випадків, де підозрюють ГКЛ, доцільно виконувати пробну гістобіопсію, яку можна поєднувати з пункційно-медикаментозним лікуванням. Злоякісний ГКЛ трапляється рідко.

Фіброзивну (склерозивну) форму гематогенного остеомієліту (ГО) найчастіше приймають за саркому Юїнга або остеосаркому. Клінічними проявами фіброзивного ГО є поступове збільшення об'єму третини, половини або й усієї ураженої кістки, постійний чи періодичний больовий синдром та субферилітет, трапляються також ділянки осередкового остеолізу. Оскільки впевненого клінічного діагнозу в таких випадках немає, ми настійливо рекомендуємо виконання пробної біопсії, з обов'язковим мікробіологічним та гістологічним дослідженням.

У дітей, що народилися із спадковим вродженим захворюванням недосконалим остеогенезом, на місцях переломів іноді спостерігаються гіпертрофовані періостальні кісткові регенерати, що різко потовщують кістку та справляють враження остеосаркоми. Гістологічно виявляється, що перекладки губчастого регенерата в основному тонкі, у міжтрабекулярних проміжках міститься гіпоцелюлярний різко набряклий кістковий мозок, на поверхні перекладок у багатьох місцях розташовані нашарування активних остеобластів без ознак атипізму.

Хондромезенхімальна гамартома — рідкісне доброякісне ураження немовлят, яке часто діагностується у перші тижні життя та може зумовлювати дихальну недостатність. Типова локалізація — оболонки ребер. У рідкісних виапдках ураження трапляється також у хребцях, грудині, носових синусах. Гістологічно пухлина являє собою маси різного об'єму, що побудовані з веретеновидних фібробластоподібних клітин, ділянок геморагічних кіст, дрібних кісткових перекладок з ретикулофіброзної тканини та хрящової тканини.

## Наш опыт лечения медуллобластомы у детей

***Дементьева Н.А., Авилов А.Ю., Гладкий А.П., Коломиец О.Н., Белицкая Я.И., Хитрик А.Л., Лацинская С.А.***

*КУ «Днепропетровская областная детская клиническая больница» ДОС»*

В 2006–2013 гг. МБ головного мозга была выявлена у 7 мальчиков и 5 девочек. Медиана возраста — 9 лет (2 мес. — 16 лет). Во всех случаях выполнялась магнитно-резонансная томография, диагноз подтвержден морфологически. У 10 детей опухоль локализовалась в задней черепной яме, у 2 имела нетипичную локализацию (теменно-затылочная область, 3 желудочек с распространением в боковой желудочек и височную долю экстракраниально). Лечение проводилось в соответствии с протоколом HIT-2000. Длительность наблюдения — 2–9 лет. Общая выживаемость — 41,7% (5 детей), бессобытийная — 33% (4 ребенка). В группе выживших детей первичная симптоматика нарастала постепенно: «малые» симптомы появились за 6 мес. — 6 лет до выявления опухоли. В группе с неблагоприятным исходом клинические симптомы появлялись внезапно и манифестировали в течение 2–5 дней (у 1 ребенка — 1 мес.). Оперированы 10 детей в объеме тотальной/субтотальной резекции опухоли. В послеоперационном периоде лучевая терапия (ЛТ) на краниоспинальную ось в сочетании с еженедельным введением винкристина (ВК) выполнена 8 детям 4–16 лет. В группе с благоприятным исходом (5 детей) 2 пациента 0–3 лет получали цикловую базовую химиотерапию (ХТ) соответственно рекомендациям протокола для младшей возрастной группы. 3 детям после окончания ЛТ+ВК проведено поддерживающее лечение в объеме 8 блоков ХТ (цисплатин + ВК + ломустин), 1 ребенку — 3 таких блока с последующим переходом на ХТ 2-й линии. В группе с неблагоприятным исходом (7 пациентов), у 2 детей опухоль была неоперабельной, 1 из них начал ХТ, без положительного эффекта. Лечение 4 детей в послеоперационном периоде ограничилось ЛТ+ВК (отказ родителей от ХТ). В 1случае имела место первичная химиорезистентность. 4 из выживших детей полностью социально адаптированы, 1 имеет инвалидизирующие дефекты с резко ограниченными возможностями социализации. Проведенный анализ демонстрирует зависимость результата от объема лечения.

## Детская онкология в системе последипломного образования: наш 15-летний опыт

***Дудниченко А.С., Белецкий В.Е.***

*Харьковская медицинская академия последипломного образования*

Совершенствование системы последипломной подготовки и специализации по специальности «Детская онкология» является одним из важных направлений улучшения оказания специализированной помощи детям со злокачественными опухолями. Эту первостепенную задачу стала выполнять созданная в 1999 г. кафедра онкологии и детской онкологии ХМАПО, которая впитала традиции и большой опыт кафедры онкологии с 1941 г. Была разработана унифицированная учебная программа с учебно-тематическими планами различных циклов, которая перерабатывается каждые 5 лет.

Клинической базой кафедры является Областная детская многопрофильная больница с 420-коечным фондом с отделением детской онкологии (20 коек).

Специализация по детской онкологии предусматривает обеспечение новых теоретических представлений об этиологии и патогенезе рака у детей, развитие клинического мышления, умение широко использовать современные методы диагностики, дифференциальной диагностики и лечения. На специальных семинарах обсуждаются вопросы стратегии и тактики обследования и лечения, конкретные сложные случаи из практики, решаются клинические задачи, отрабатываются практические навыки работы с пациентом в условиях консультативной поликлиники и стационара. Для контроля знаний используется интерактивная система Smart-Senteo. Обязательными элементами являются преподавание необходимых знаний и практических навыков, смежных с детской онкологией дисциплин, чтение бинарных лекций. Обучение предусматривает активное участие курсантов в конференциях, мастер-классах, встречах с профессором. Кроме сотрудников кафедры, к работе с курсантами привлекаются ведущие специалисты клинической базы и Национального института рака (отдел детской онкологии).

Несмотря на экономические трудности, число курсантов с каждым годом увеличивается. Кафедра ежегодно проводит циклы ПАЦ, специализации и 3-4 цикла тематического усовершенствования. Впервые читаются лекции для врачей семейной медицины и педиатров. Организован тематический цикл для хирургов и детских хирургов. В перспективе — проведение тематического усовершенствования для преподавателей кафедр онкологии и организаторов здравоохранения.

Кафедра располагает современными учебно-методическими средствами, хорошо оснащенной клинической базой, современными зарубежными протоколами лечения.

## Медицинские и тактические ошибки в детской онкологии

***Дудниченко А. С., Белецкий В.Е.***

*Харьковская медицинская академия поледипломного образования*

Проблема детской онкологии требует отдельного внимания среди всей онкологической специальности. Наряду с несомненными успехами в диагностике и лечении злокачественных опухолей у детей, достигнутыми в последнее десятилетие, педиатры и детские онкологи все чаще сталкиваются с нетипичной клинической картиной, что увеличивает риск диагностических и тактических ошибок в лечении.

Особенностями клиники опухолей у детей являются: симптоматика, преобладание общих симптомов над местными, относительно небольшая частота встречаемости. По нашим данным, 40% детей, впервые обратившиеся к детскому онкологу, уже получали лечение на протяжении

2-3 месяцев по поводу известных заболеваний (ОРВИ, инфекционный мононуклеоз, лимфаденит, мезоаденит и др.)

Нередко метастазы в кости черепа при нейробластоме у детей первого года жизни расцениваются как кефалогематомы, боль в суставах при опухолях костей — как артриты, и дети длительно получают физиопроцедуры. Возможности педиатра и семейного врача в условиях амбулаторного приема нельзя сравнивать с врачом областной многопрофильной больницы или специализированного онкологического центра, по этому требования к врачам разного уровня должны быть не одинаковыми и оценка их ошибочных действий различается. Действия специалистов-онкологов также могут быть ошибочными, отличаться по характеру и последствиям: ошибки лучевых диагностов, неправильная трактовка лабораторных исследований. Ошибки в хирургии имеют также имеют свои особенности. Возрастают возможности химиотерапии, но все труднее следовать прогрессу и то что раньше было стандартом, сегодня может быть ошибкой. Основной принцип предотвращения врачебных ошибок при этом — обязательная морфологическая верификация диагноза.

Опытный детский онколог может быть заложником ошибочного заключения патолога. В качестве примера приводим случай гистологической диагностики дисгерминомы яичка у ребенка восьми лет, которому в одной из областных клиник Украины было проведено комплексное лечении. Через 1 год — рецидив болезни: по результатам миелограммы была диагностирована острая лимфобластная лейкемия. При пересмотре гистологических препаратов и иммуногистохимического исследования была выявлена лимфоидная инфильтрация тканей яичка.

Путями снижения медицинских и тактических ошибок по нашему мнению являются обучение основам детской онкологии не только педиатров, но и врачей смежных специальностей, расширение возможностей клинических лабораторий, введение в повседневную практику иммуногистохимических и молекулярно-генетических исследований. В сложных диагностических случаях использовать мультидисциплинарный подход для определения стратегии и тактики терапии. Продолжить работу над пересмотром клинических протоколов диагностики и лечения детей с онкологической патологией.

## Комплексне лікування злоякісних солідних пухлин III-IV стадії у дітей: радикальний та паліативний підхід

***Кізима Р., Кізима З., Щуровська І., Лукавецький І., Романишин Б., Захарусь М., Андрейчук І., Коцай Б., Кузик А.***

*КЗЛОР Західноукраїнський спеціалізований дитячий медичний центр*

*Львівський національний медичний університет імені Д. Галицького*

**Вступ**. Прогноз лікування більшості злоякісних солідних пухлин високого ризику у дітей, зокрема нейробластоми та сарком м'яких тканин і кісток залишається незадовільним та не перевищує 40% тривалого виживання попри застосування найсучасніших протокольних схем лікування.

**Методи**. проаналізовано результати лікування 76 пацієнтів з прогностично несприятливими формами нейробластоми і сарком м'яких тканин/кісток та 45 пацієнтів зі злоякісними пухлинами ЦНС (G3–G4), що отримували лікування в хірургічному відділенні КЗЛОР ЗУСДМЦ з 2006 по 2015 роки. Проаналізовано ефективність схем паліативної хіміотерапії у пацієнтів із рефрактерними пухлинами.

**Результати та висновки**. 3-річне загальне та безподійне виживання пацієнтів із нейробластомою високого ризику становило 43 та 26%. 3-річне загальне виживання пацієнтів із саркомами м'яких тканин високого та дуже високого ризику становило 56%. Загальне виживання дітей із первиннометастатичними формами сарком м'яких тканин та саркоми Юїнга склало 15%. 3-річне виживання пацієнтів зі злоякісними пухлинами ЦНС склало 47%.

Регресія пухлини понад 50% на фоні індукційної хіміотерапії, вчасний таймінг локальної терапії та можливість поєднаного радикального хірургічного та променевого лікування були основними сприятливими прогностичними факторами при лікуванні сарком м'яких тканин та кісток. При первиннометастатичних формах нейробластоми та саркоми Юїнга резекція первинної пухлини не мала значного впливу на загальне виживання. При нейроонкологічній патології максимальна резекція первинної пухлини була основним прогностичним фактором тривалої ремісії.

Паліативні схем неінтенсивної хіміотерапії у некурабельних пацієнтів у 30–50% стримують прогресію хвороби до 6–12 місяців та дозволяють підтримати якість життя без важких цитотоксичних ускладнень.

## Визначення впливу факторів несприятливого прогнозу при нейробластомі у дітей на клінічний перебіг захворювання

***Климнюк Г.І., Храновська Н.М., Білоконь О.В., Шайда О.В., Павлик С.В., Іжовский О.Ї.***

*Національний інститут раку, м. Київ*

**Мета дослідження**. Удосконалити методи лікування дітей з нейробластомою шляхом впровадження методик визначення молекулярно-генетичних факторів несприятливого прогнозу та їх вплив на клінічний перебіг захворювання.

**Матеріали та методи**. За період з 2013 по 2015 у відділенні дитячої онкології було проліковано 85 дітей хворих на нейробластому, з яких до основної групи (група високого ризику) включено 52 хворих.

**Результати**. До основної групи дослідження були включені 52 хворих групи високого ризику віком від 11 місяців до 17 років. В якості критеріїв несприятливого прогнозу в нашому дослідженні для аналізу були використані загально відомі прогностичні критерії нейробластоми: вік дитини на момент встановлення діагнозу, поширеність процесу (стадія), ампліфікація гена N-myc. У всіх випадках проводилось визначення нових молекулярно-генетичних факторів несприятливого прогнозу, що досліджуються, а саме поліморфізм гену GSTP1 (в клітинах пухлини) та визначення тирозингідроксилази (TH) (в кістковому мозку). В залежності від отриманих результатів на етапі неоад'ювантної хіміотерапії в групі високого ризику була проведена рандомізація хворих (обрано І-й чи ІІ-й протокол). У 46 хворих основної групи (високий ризик) в якості заключного етапу лікування проведена ВДХТ з аутоТСКПК, з них — у 19 тандемна ВДХТ з аутоТСКПК. Результати лікування трансплантованих хворих наведені у відповідному розділі звіту. Простежено віддалені результати лікування дітей, хворих на нейробластому групи високого ризику (виживаність хворих оцінювалося за статистичним методом Каплан-Мейєра). Впровадження нових прогностичних критеріїв та інтенсифікація лікування згідно методик, що розроблялись, дозволили у 52 дітей, хворих на нейробластому групи високого ризику до-

сягти безпосередньої ефективності лікування (добра та дуже добра часткова відповідь) у 70,1% хворих. Загальна виживаність в групі високого ризику склала 66,4%.

**Висновки**. Таким чином, впровадження нових прогностичних критеріїв, алгоритмів діагностики і лікування та інтенсифікація лікування згідно методик, що розроблялись в науково-дослідному відділенні дитячої онкології НІР (в тому числі тандемна ВДХТ з аутоТСКПК) майже вдвічі статистично достовірно підвищує загальну виживаність дітей, хворих на прогностично несприятливі форми нейробластоми.

## Применение нефронсберигающей хирургичекой техники при нефробластомах у детей и ее влияние на выживаемость

***Климнюк Г.И., Белоконь О.В., ИжовскийА.Й.***

*Национальный институт рака, г. Киев*

**Цель**. Основным методом оперативного вмешательства при нефробластоме у детей является нефрэктомия. Однако в настоящее время ряд исследователей склоняется к проведению нефронсохранных операций. Целью нашего иследования стало обобщение опыта накопленного в отделении детской онкологии.

**Материалы и методы**. Мы ретроспективно проанализировали базу данных за период 2007–2014 гг. В исследования вошли пациенты младше 18 лет с опухолью Вильмса. Проведена оценка клинико-рентгенологических данных. Полученые результаты оценены с использованием многомерной логистической регрессии .

**Результаты**. В отделении детской онкологии за 2007–2014 гг находились на стационарном лечении 186 детей с нефробластомой. Из них 33 больным выполнены нефронсберегающие оперативные вмешательства, что составляет 17,7% случаев. 13 детей получали лечение по поводу билатеральной нефробластомы, в 20 случаях наблюдалась односторонняя нефробластома. У пациентов с односторонней нефробластомой было следующее распределение по стадиям заболевания: С I ст прооперировано 2 детей (10%), со II ст — 13 детей (65%), с III ст — 4 (20%), с IV ст — 1 (5%). Во всех случаях была проведена неоадъювантная полихимиотерапия про протоколоу SIOP — 2001, с регрессией опухоли в пределах 80 — 95% (определение объема опухоли проводилось согласно методике обозначенной в протоколе перед началом лечения и перед оперативным вмешательством). По результатам патоморфологического исследования пациенты были разделены сограчно гистологического варианта в группу стандартного или высокого риска, из них стандартного риска было 19 случаев (57,6%), в группу высокого риска вошли 14 случаев (42,4%) На сегодняшний момент все дети находившиеся под наблюдением после нефронсохранных оперативных вмешательств живы.

**Выводы**. У детей с опухолью Вильмса нефронсберигающие оперативные вмешательства достаточно редко выполняются. Данный вид операций ранее использовался исключительно при билатеральных опухолях, однако в последнее врямя наметилась тенденция к расширению показаний для применения органосохранных оперативных вмешательств.

## Лікування нейробластоми у дітей (досвід відділення дитячої онкології НІР 2007–2015 рр.)

***Климнюк Г.І., Шайда О.В., Павлик С.В., Білоконь О.В., Іжовський О.Й., Скачкова О.В., Храновська Н.М.***

*Національний інститут раку, м. Київ.*

В результаті дослідження молекулярно-генетичних ознак нейробластоми було доведено високу прогностичну значущість визначення рівня експресії гену глутатіон S-трансферази P1 (GSTP1) у хворих на нейробластому. Дослідження проведені у 85 хворих дозволили довести що, високий рівень експресії гену GSTP1 є маркером несприятливого перебігу захворювання незалежно від стадії захворювання, віку та статусу гена MYCN. Так, показник 2-річної безрецидивної виживаності у групі хворих з низьким рівнем експресії гену GSTP1 становив 61,0%, тоді як у групі хворих з високим рівнем експресії — лише 34,0% (p=0,03).

З урахуванням нових прогностичних критеріїв проведено лікування 85 дітей з діагнозом нейробластома у віці від 1 місяця до 15 років. До групи стандартного ризику віднесено 33 хворих (30,9%), високого — 52 дітей (69,1%).

За результатами ретроспективного аналізу перебігу захворювання та виживаності дітей хворих на нейробластому, що отримували лікування у відділенні дитячої онкології НІР в 2007–2012 рр., безрецидивна 5-річна виживаність складала в групі стандартного ризику 67,0%, в групі високо ризику — всього 30,4%. Впровадження нових прогностичних критеріїв, алгоритмів діагностики і лікування та інтенсифікація лікування згідно методик, що розроблялись в 2013– 2015 рр. в науково-дослідному відділенні дитячої онкології НІР, дозволили у 85 дітей, хворих на нейробластому досягти 3-річної загальної виживаності 79,0% в групі стандартного ризику і 66,4% в групі високого ризику. Безрецидивна 3-річна виживаність склала 65,1% та 58,2% відповідно. Таким чином, безрецидивна виживаність хворих групи високого ризику (пацієнти з вкрай несприятливим прогнозом) збільшилась майже вдвічі, в групі стандартного ризику на 12%.

## Результаты хирургического лечения первичных опухолей печени у детей (опыт отделения)

***Климнюк Г. И., Лукашенко А.В., Васильев О. В., Белоконь О.В., Стежка М. А., Ижовский А.Й.***

*Национальный институт рака, г. Киев*

**Введение**. Злокачественные опухоли печени составляют 1–2% от числа всех опухолей детского возраста. Среди опухолей печени у детей чаще всего диагностируется гепатобластома и гепатоцеллюлярный рак.

**Материалы и методы**. Проведен ретроспективный анализ результатов лечения 18 детей с злокачественными первичными опухолями печени, находившихся на стационарном лечении с 2008 года на этапе хирургического лечения. Распределение по морфологическому строению опухоли следующее: 14 (78%) больных с гепатобластомой печени; 2 (11%) — с гепатоцеллюлярной карциномой печени; 1 — с эмбриональной саркомой печени и 1 пациент — с нейроэктодермальной опухолью печени. У 2 больных PRETEXT 1; у 12 — PRETEXT 2 и у 3 пациентов — PRETEXT 3. Преймущественно определялось поражение правой доли печени — у 10(56%) пациентов и у 5(27%) — левой доли соответственно и у 3(17%) — билобарное поражение печени.

**Результаты**. Выполнено всего 20 операций у 18 больных: две повторные операции 2-ум больным. Доступ выполняли путем субкостальной косопоперечной биллатеральной лапаротомии; в одном случае выполнен разрез типа «мерседес». Анатомические резекции печени выполнены у 12 пациентов: из них одна расширенная правосторонняя гемигепатэктомия с тотальной каудальной лобэктомией, одна — расширенная левосторонняя гемигепатэктомия с тотальной каудальной лобэктомией, одна комбинированная правосторонняя гемигепатэктомия с резекцией участка НПВ, пять правосторонних гемигепатэктомий, одна — левосторонняя гемигепатэктомия, одна трисекциоэктомия, две сегментэктомии и шесть атипических резекций печени.

Ранние послеоперационные осложнения возникли у 3 больных: в одном случае — возник подпеченочный желчный абсцесс, у другой пациентки — возникла острая перфоративная язва, у одного пациента отметили в послеоперационном периоде нагноение п/операционной раны с формированием наружного желчного свища.

**Выводы**. Улучшение хирургической техники, разширение показаний к хирургическому лечению позволяет достигнуть

хорошей пятилетней выживаемости в комплексном лечении пациентов с злокачественными первичными опухолями печени.

## Результаты лечения рецидивных и рефрактерных остеогенных сарком у детей (опыт отделения)

***Климнюк Г. И., Стежка М. А., Белоконь О.В., Велимчаниця М. В., Ожеганов О.А., Ижовский А.Й.***

*Национальный институт рака, г. Киев*

**Введение**. Остеосаркома — одна из наиболее агрессивных злокачественных опухолей детского возраста, характеризуется быстрым течением и ранним метастазированием. В Украине заболеваемость остеосаркомой составляет 0,6 на 100 тыс., при этом смертность — около 0,35 на 100 тыс. населения. Рецидив остеогенных сарком наблюдается в 30–50% больных с первично-локальной формой заболевания и в 80% — с исходно-метастатической. Общая пятилетняя выживаемость рецидивных остеогенных сарком составляет от 17 до 28%.

**Материалы и методы**. Проведен ретроспективный анализ результатов лечения 287 пациентов с остеогенной саркомой за период с 2000 года. Из них у 131(46%) выявлено прогрессирование заболевания: у 2 — генерализация процесса, у 4 локальный рецидив и у 115 — отдаленные метастазы в легкие. В данной группе больных: у 57 больных исходно определялся локальный процесс, у 47 — первично метастатическая форма болезни и у 27 — первичная стадия процесса не установлена.

**Результаты**. Больным с прогрессированием заболевания проводили комбинированное лечение. Противорецидивную химиотерапию проводили по схемам: блоки Карбоплатин/Этопозид с альтернирующими блоками Ифосфамид/Этопозид и схема: Доцетаксел/Гемцитабин. 115 больным провели хирургическое лечение: у 9 больных — удаление рецидива заболевания мягких тканей, у 3 — удаление рецидива с реимплантацией онкопротеза, у 31 — ампутация конечности и у 95 — атипическая резекция легкого с удалением метастазов опухоли.

Общая трехлетняя выживаемость составила — 52,71%, у больных с исходно локальной формой заболевания — 58,62%, у больных с исходно метастатической формой заболевания — 33,76% и в группе больных с рецидивом заболевания — 39,79%.

**Выводы**. Результаты лечения больных детей с рецидивом заболевания и прогрессированием остеогенной саркомы остаются неудовлетворительными и требуют дальнейшего изучения и поиска новых способов и методов лечения.

## Хірургічне лікування пухлин підшлункової залози у дітей

***Колеснік О.О., Климнюк Г.І., Лукашенко А. В., Шудрак А.А., Звирич В.В., Тіунова І.А.***

*Національний інститут раку, м. Київ*

Пухлини підшлункової залози у дітей зустрічаються рідко. Тактика лікування данної патології у дітей є не визначеною, оскільки всі дані в міжнародній літературі представлені окремими клінічними випадками. Метою дослідження є оптимізація лікування новоутворень підшлункової залози у дітей.

**Матеріали и методи**. Основані на аналізі результатів лікування пухлин підшлункової залози у дітей в Національному інституті раку в період з 1990 по 2016 роки. В даний період часу в Національному інституті раку отримали лікування 18 дітей з діагнозом пухлини підшлункової залози. В 2 випадках (11,1%) проведена хіміотерапія, в 1 випадку (5,6%) проведено променеву терапію, у 1 пацієнта (5,6%) під час діагностичної лапаротомії діагностовано кісту підшлункової залози. Радикальне лікування в даному випадку не застосовували. Радикальне хірургічне лікування проведено у 13 випадках (72,1%). Післяопераційна смертність склала 0%, ранні післяопераційні ускладнення виникли в 1 випадку (7,7%), пізніх функціональних ускладнень не було виявлено. Середній час спостереження склав 60 місяців, мінімальний час спос тереження склав 1 місяць, максимальний час — 18 років. Прогресування діагностовано в 2 випадках (15,4%): у випадку метастазів в головний мозок проведено променеву терапію, у випадку метастазів в печінку пацієнт пройшов курс хіміотерапії.

**Висновки**. Хірургічний метод є приорітетним в лікуванні пухлин підшлункової залози у дітей. Оперативне лікування новоутворень підшлункової залози у дітей повинно виконуватись в високоспеціалізованих центрах, котрі мають досвід виконання аналогічних операцій у дорослих

## Роль високодозової хіміотерапія при лікуванні злоякісних солідних новоутворень у дітей в Україні

***Павлик С.В., Климнюк Г.І., Шайда О.В., Ніколаєва О.В., Ротарь О.А., Скачкова О.В., Храновська Н.М.***

*Національний інститут раку, м. Київ*

**Вступ**. Лікування злоякісних солідних новоутворень у дітей групи високого ризику залишається актуальною проблемою. Незважаючи на помітний прогрес у результатах комплексного лікування, продовжується пошук найбільш ефективних режимів кондиціонування, а також оптимального комплексу підтримуючої терапії.

**Матеріали і методи дослідження**. Проведено аналіз показань, особливостей проведення 158 курсів високодозової хіміотерапії та результатів лікування пацієнтів, що лікувались у період 2004–2016 роки.

**Результати**. За вказаний період, високодозова хіміотерапія як елемент комплексного лікування дітей групи високого ризику, була проведена у 137 пацієнтів. Розподіл по нозологічним формам: нейробластоми — 74 (54,0%), саркоми Юінга — 41 (29,9%), нефробластоми — 9 (6,7%), герміногенних пухлин — 6 (4,4%), пухлин ЦНС — 5 (3,6%), пухлини м'яких тканин — 1, ретинобластома — 1. Як джерело стовбурових клітин були використані стовбурові клітини периферичної крові у 100%, кістковий мозок був додатковим джерелом у 4 випадках. Один курс високодозової хіміотерапії проводився у 137 дітей, два курси (тандемна трансплантація) — у 24.

**Висновки**. Високодозова хіміотерапія з трансплантацією аутологічних стовбурових клітин залишається високоефективним елементом комплексного лікування дітей із солідними новоутвореннями групи високого ризику.

## Ускладнення високодозової хіміотерапії з трансплантацією кісткового мозку. Досвід НІР

***Павлик С.В., Климнюк Г.І., Шайда О.В., Ніколаєва О.В., Ротарь О.А., Скачкова О.В., Храновська Н.М.***

*Національний інститут раку, м. Київ*

**Вступ**. Застосування високодозової хіміотерапії з трансплантацією кісткового мозку у дітей групи високого ризику із солідними злоякісними новоутвореннями суттєво покращило загальні результати. Значних успіхів у лікуванні онкологічних захворювань вдалося досягти у тому числі і завдяки застосуванню спланованої комплексної супровідної терапії. Незважаючи на помітний прогрес, продовжується пошук оптимального комплексу підтримуючої терапії для зменшення рівня ускладнень.

**Матеріали і методи дослідження**. Проведено аналіз особливостей проведення 158 курсів високодозової хіміотерапії, частоти, характеру та ступеню вираженості ускладнень у пацієнтів, що лікувались у період 2004–2016 роки.

**Результати**. Основними проявами токсичності високодозової хіміотерапії були інфекційні ускладнення різного ступеня вираженості, аж до септичних, із розвитком поліорганної недостатності на фоні глибокої та тривалої мієлосупресія. Значно рідше спостерігались важкі геморагічні ускладнення чи ізольована органна токсичність.

**Висновки**. Високодозова хіміотерапія з трансплантацією аутологічних стовбурових клітин залишається високоефек-

тивним елементом комплексного лікування дітей із солідними новоутвореннями групи високого ризику. Рівень ускладнень після трансплантації у НІР співставимий із рівнем ускладнень, що реєструється у більшості європейських клінік.

## Лапароскопічна дистальна резекція підшлункової залози у дітей із солідною псевдопапілярною пухлиною

***Притула В.П., Годик О.С.***

*Національний медичний університет. А.А. Богомольця, м. Київ*

*Універсальна клініка «ОБЕРІГ»*

Солідна псевдопапілярна пухлина підшлункової залози (пухлина Франца-Грубера) відноситься до рідкісних доброякісних або низько злоякісних новоутворень, яка зустрічається у 0,2–2,7% від усіх неендокринних пухлин підшлункової залози. За останні 50 років в літературі було опубліковано 78 таких спостережень у пацієнтів віком до 18 років.

Представляємо власне клінічне спостереження псевдопапілярної пухлини підшлункової залози у дівчинки М., 9 років, яка скаржилась на періодичні болі в животі, ультрасонографічно запідозрено новоутворення підшлункової залози.

На МСКТ з контрастуванням і МРТ діагностовано солідне утворення тіла підшлункової залози, що має тонку капсулу, прилягає до судин селезінки, без інвазії в їх просвіт, відсутня проліферація регіонарних лімфатичних вузлів. Скринінг маркерів СА19-9, СА50, АФП, РЕА в межах нормальних референтних показників.

Виконана лапароскопічна дистальная панкреатектомія за Кімура. Положення на спині, оптика 10 мм на 2 см нижче пупка по середній лінії, робочі порти справа та зліва в мезогастрії. Після ревізії — тимчасова гастропексія до передньої черевної стінки. Доступ до підшлункової залози через гастро-ободову зв'язку. У тілі підшлункової залози на 1 см від перешийка візуалізували пухлину 3Ч2Ч1,5 см. Ультразвуковою дессекцією виділено судини селезінки на всьому протязі резекції залози. Після визначення межі резекції тканину залози розсічено ультразвуковим скальпелем з виділенням та ізольованим кліпуванням протоки підшлункової залози. Препарат видалено, дренаж до ложа підшлункової залози. Час втручання — 189 хвилин, крововтрата — 25,0 мл. Післяопераційний період без ускладнень. Дренаж забраний на третю добу, на 5 добу в задовільному стані дитина виписана.

Гістологічно — солідна псевдопапілярная пухлина тіла підшлункової залози, зона резекції в межах здорових тканин на відстані до 10 мм від пухлини.

Контрольна сонографія через 1 і 3 місяці — голівка, перешийок підшлункової залози вікових розмірів, протока не розширена), біохімічні показники в межах норми.

Даний клінічний приклад демонструє сучасні можливості малоінвазивних підходів в хірургічному лікуванні пухлин підшлункової залози у дітей.

## Рефрактерна тромбоцитопенія у дітей з солідними новоутвореннями

***Приходько І.О, Климнюк Г.І., Шайда О.В, Павлик С.В.***

*Національний інститут раку, м. Київ*

**Вступ**. Тромбоцитопенія — це зменшення кількості клітин крові (тромбоцитів) менше 100 тисяч в одному мікролітрі крові (при нормі 150-400 тисяч в мікролітрі), що супроводжується підвищеною кровоточивістю. Тромбоцитопенія займає 2 місце після нейтропенії серед гематологічних ускладнень у дітей, що отримують лікування з приводу солідних новоутворень, як результат побічної дії хіміотерапії.

Геморагічні ускладнення при тромбоцитопенії становлять велику небезпеку для життя. Пороговою кількістю тромбоцитів, при якій вкрай рідко відмічаються спонтанні кровотечі, вважається $20x10^9$/л. Основним методом запобігання їх являється трансфузія донорської тромбоцитарної маси чи тромбоконцентрату. Перевагою використання тромбоконцентрату являється менший ризик алоімунізації, так як пацієнт контактує з тромбоцитами значно меншого числа донорів. Але не зважаючи на це, алоімунізація все ж виникає у 14% випадків після 10-25 трансфузій та у 80% після 100 трансфузій.

**Мета**. Звернути увагу на дану проблему при лікуванні дітей з солідними новоутвореннями, своєчасне її виявлення та корекція.

**Матеріали та методи дослідження**. Із 2010 по 2015 рр. у відділенні дитячої онкології Національного інституту раку проведено лікування 4591 хворого та 2035 трансфузій тромбоконцентрату у зв'язку з тромбоцитопенією 4 ст. у хворих та/або наявністю геморагічного синдрому.

Результати. Кількість рефрактерних тромбоцитопеній спостерігалося у 15 хворих, 7 дівчаток та 8 хлопчиків. Трансфузійний анамнез до виявлення рефрактерної тромбоцитопенії склав від 1 до11 трансфузій тромбоконцентрату за період лікування. Кількість антилейкоцитарних антитіл (лейколізини) в сироватці крові на момент рефрактерності склала 23–38% (N до 15%), антитромбоцитарних антитіл (тромболізини) — 26–49% (N до 15%).

**Висновки**. Дана проблема існує в лікуванні дітей з солідними новоутвореннями і потребує уваги та пошуку альтернативних підходів запобігання виникнення рефрактерних тромбоцитопеній.

## Результати лікування дітей із прогностично несприятливими формами саркоми Юїнга із застосуванням високодозової ПХТ та трансплантації аутологічних СКПК

***Ротарь О.А., Климнюк Г.І., Шайда О.В, Павлик С.В.***

*Національний інститут раку, м. Київ*

**Вступ**. Не зважаючи на те, що на сучасному етапі розвитку онкології у світі, високодозова хіміотерапія з трансплантацією стовбурових клітини периферичної крові (СКПК) покращила прогноз та є провідним методом у комплексному лікуванні рефрактерних та рецидивних СЮ у дітей, але результат залишається не задовільним із-за розвитку ранніх рецидивів чи прогресування захворювання. За даними літератури вірогідність рецидиву має кожна третя дитина, що закінчила протокольне лікування. Провідні клініки світу вивчають ефективність високодозової хіміотерапії з трансплантацією автологічних СПКП.

**Мета**. Покращити результати лікування дітей хворих на СЮ застосуванням високодозової хіміотерапії з трансплантацією аутоСКПК

**Матеріали та методи дослідження**. Із 2008 р. по сьогодні у відділенні дитячої онкології Національного інституту раку проведено трансплантацію у 37 пацієнтів, з них 2-є пацієнтів отримали тандемну трансплантацію. Усі пацієнти — діти у віці від 2 до 18 років: 22 дівчинки та 15 хлопчиків. Показанням до проведення високодозової хіміотерапії була СЮ групи «високого ризику» (ініціальний об'єм пухлини ≥200млі, поганий лікувальний патоморфоз, несприятлива локалізація уражень (кістки тулуба, зокрема тазу), метастатичні форми, ранній та пізній рецидив СЮ, в тому числі і у дітей, які досягли повної ремісії).

**Результати**. На даний час 20 пацієнтів померло від прогресування захворювання. 17 хворих живі.

**Висновки**. Застосування високодозової хіміотерапії з трансплантацією стовбурових клітин периферичної крові дає можливість забезпечити високу інтенсивність та результативність лікування при його відносній безпеці.

## Опухоли сосудистых сплетений головного мозга у детей

***Свист А.А., Малышева Т.А., Черненко О.Г., Шаверский А.В.***

*ГУ « Институт нейрохирургии им. акад. А.П.Ромоданова НАМН Украины», г. Киев*

Опухоли сосудистого сплетения — редкие нейроэктодермальные опухоли, составляющие до 1% интракраниальных новообразований. Несмотря на прогресс необходимо усовершенствование лечебной тактики у этих пациентов.

**Материалы и методы**. Оперировано 78 детей и 64 взрослых с опухолями сосудистых сплетений мозга с 1980 по 2009. Патоморфологическая верификация — 139 случаев. 3 детей, выполнено ликворошунтирование. Дети — 42 (53,8%) мальчика и 36 (46,2%) девочек, взрослые — 26 (40,6%) мужчин и 38 (59,4%) женщин.

**Результаты и их обсуждение**. У 60% детей доминировали признаки внутричерепной гипертензии. У взрослых внутричерепная гипертензия у 96,9% больных. На момент обращения сердние размеры опухоли у детей колебались от 3 до 9 см, (в среднем 4,3 см.), у взрослых — от 2 до 7 см, (в среднем 3,2 см.). У детей в 51 (65,4%) наблюдениях опухоль локализовалась в боковых желудочках (41 — левом, 10 — правом), у 7 (9%) — в III желудочке, у 20 (24,8%) — в IV желудочке. У 53 (82,8%) взрослых опухоли диагностированы субтенториально, у 11 (17,2%) — супратенториально (10 — боковые желудочки, 1 — III желудочек). У детей удаление опухоли у 72 (92,3%): тотально — у 61 (84,7%), субтотально — у 9 (12,5%), частично — у 3 (3,0%). У 17 больных удаление опухоли дополнено ликворошунтирующей операцией. У взрослых опухоль удалена: тотально — у 26 (40,6%), субтотально — у 21 (32,8%), частично — у 17 (26,6%). У 16 больных удаление опухоли дополнено вентрикулоцистерностомией. Повторные операции выполнены у 2 взрослых при частичном удалении. Гистологически плексуспапилломы у 63 (80,8%) детей, анапластическая — у 13 (16,7%), плексускарцинома — у 2 (2,5%). У 48 (75%) взрослых верифицирована плексуспапиллома, у 12 (18,7%) — анапластическая, у 4 (6,3%) — плексускарцинома.

Анализ летальности свидетельствует о снижении послеоперационной летальности в 2 раза у детей и на 11% — у взрослы,х. Катамнез отслежен у 84% детей (в среднем 3,3 года), рецидивы не диагностированы. Катамнез у взрослых прослежен в 61% (в среднем 4,8 года). Продолженный рост у 8 больных, у 3 — после тотального удаления, у 1 — субтотального, у 4 — частичного.

**Выводы**. Опухоли сосудистого сплетения чаще у детей до 2 лет., преимущественно супратенториально, а у взрослых — субтенториально. Плексуспапилломы — 111 (78,2%), анапластические — у 25 (17,6%), плексускарциномы — у 6 (4,2%). У детей частота анапластических форм реже, чем у взрослых. Тактика лечения определяется особенностями топографии, ангиоархитектоникой, ликвородинамическими нарушениями.

## Результати лікування медулобластом мозочка у дітей різних вікових груп

***Шаверський А.В., Орлов Б.А., Моргун В.В., Вербова Л.М., Малишева Т.А., Черненко О.Г., Марущенко Л.Л., Проценко І.П., Михалюк В.С., Вишневська Л.А.***

*ДУ «Інститут нейрохірургії ім. акад. А.П.Ромоданова НАМН України», м. Київ*

**Мета**. Оцінити результати лікування дітей із медулобластомами мозочка за 1990–2011 роки у відділі нейрохірургії дитячого віку ДУ «ІНХ НАМНУ».

**Матеріали та методи**. Проаналізовано результати лікування 361 дитини з медулобластомами мозочка. Хлопчиків було 247 (67,5%), дівчаток 114 (32,5%). Середній вік пацієнтів склав 7,5 років. В 267 (74,0%) спостереженнях пухлина розташовувалась у черв'яку мозочка, в 51 (14,1%) медулобластома виявлена в гемісфері мозочка і в 43(11,9%) випадках новоутворення розташовувалось в IV-му шлуночку.

**Результати**. У 355(98,3%) дітей операція було направлена на видалення пухлини (тотальне видалення — 133, субтотальне — 188 і часткове — 34 спостереження) і в 6 (1,7%) виконувалась біопсія пухлини. У 92(25,5%) хворих видалення пухлини було доповнене ліквoрошунтуючою операцією. В 28(7,7%) спостереженнях пухлина поширювалася у бічний виворіт, а в 137(37,9%) випадках проростала в стовбур головного мозку. Післяопераційна смертність була 14,6%. Основною причиною летальних випадків був крововилив у залишки пухлини — 16 (30,2%), гематома в ділянці пухлини — 6 (11,3%), набряк стовбура та гіпоталамуса — 17 (32,1%), менінгоенцефаліт і вентрикуліт у 8(15,1%) випадках, порушення мозкового кровообігу в 4(7,5%), серцево-легенева недостатність у 2 (3,7%). Катамнез від 1 до 10 років простежено у 233 (64,5%) дітей. Тривалість катамнезу 1 рік — 73%, 2 роки — 42% і 5 років 5,6% спостережень. Променеву терапію отримали 194(83,3%), хіміотерапію 94(40%) пацієнти (HIT 1991,2000). Після проведення променевої терапії тривалість спостереження один рік — 74,5%, два роки — 40,2%. Без проведення променевої терапії загальне виживання один рік — 58,6%, два роки — 17,2% випадків. Рецедив та/чи метастазування виявлено у 80(34,3%) пацієнтів. У 62 дітей продовжений ріст і метастазування виникли після променевої терапії.

**Висновки**. Встановлено, що кращі результати лікування були у дітей старших вікових груп, при серединній локалізації пухлини, без проростання в стовбурові структури, у випадках тотального і субтотального видалення новоутворень.

## Высокодозная химиотерапия с трансплантацией аутологичных периферических стволовых клеток крови в комплексном лечении детей с опухолями ЦНС

***Шайда Э.В., Павлик С.В.***

*Национальный институт рака, г. Киев*

В последние два десятилетия достигнуты значительные успехи в лечении опухолей центральной нервной системы у детей Выживаемость при локальных формах заболевания составляет 60–80%. Этому способствовали следующие факторы: ранняя диагностика, радикальные оперативные вмешательства, повышение качества облучения и применение химиотерапии. Проблемой остается лечение пациентов, которые относятся к группе высокого риска. Выживаемость в данной группе при использовании стандартной терапии составляет 20–35%. Применение ВДХТ с аутоТСКПК позволяет достичь уровня выживаемости в данной группе до 60–70%. С 2009 г. в отделении детской онкологии НИР проведена ВДХТ с аутоТСКПК у 7 детей. Средний возраст составил 2,7 лет (6 месяцев — 3,2 года) Морфологический вариант опухоли — медуллобластома (4), пинеобластома — 3. Локализация опухоли — IV желудочек, червь мозжечка, М- статус: М1 — 3, М2 — 2, М3 — 3. В качестве терапии первой линии использован протокол MET-HIT 2000-BIS4. Первичное оперативное вмешательство проведено всем пациентам тотальное (2) и субтотальное (5) удаление опухоли. В качестве режимов кондиционирования использованы карбоплатин/этопозид в 4 случаях, топотекан/мелфалан — в 3.Токсичность: фебрильная нейтропения IV ст. — 100%, тромбоцитопения IV ст. — 100%, мукозиты II — III ст. — 83,3% (парез кишечника — 1 ребенок), анемия III–IV ст. — 66,7%. Энграфт достигнут у всех больных: лейкоцитарный (≥1000 кл/мкл) — день +11 (10–12 дней), тромбоцитарный (≥ 30 х109/л) — 23,7 дня (14–45 дней). В настоящее время живы и находятся в ремиссии 6 пациентов с медианой наблюдения — 2,5 года (от 3 месяцев до 4,3 лет). Один пациент умер от прогрессирования заболевания. Таким образом можно сделать вывод про высокую эффективность данного метода лечения.

# АКТУЛЬНІ ПИТАННЯ АНЕСТЕЗІЇ ТА АНАЛГЕЗІЇ В ОНКОЛОГІЇ

## Мультимодальная аналгезия в программе ERAS в онкохирургии

***Лесной И.И.***

*Национальный институт рака, г. Киев*

Периоперационная аналгезия в онкохирургии имеет некоторые важные особенности, связанные с влиянием хирургического стресса и аналгетиков на опухолевый процесс. На современном этапе развития медицины боли и широкого выбора препаратов для аналгезии неадекватное лечение боли любой этиологии следует считать непрофессиональным, неэтичным и нарушающим фундаментальные права человека. В онкологии ситуация усугубляется еще и тем, что боль и, соответственно, неадекватное обезболивание являются факторами риска раковой прогрессии (Kavanagh et al., 2012; Kurosawa, 2012; Page et al., 2001). Объясняется это наблюдение негативным влиянием болевого стресса на иммунную систему с активацией роста опухоли и повышением риска метастазирования.

Важно понимать, что периоперационный период является проангиогенным состоянием, при котором в крови отмечается значительное повышение концентрации факторов роста опухоли (включая сосудистый эндотелиальный фактор роста), которое способствует прогрессии минимального остаточного заболевания. Кроме того, в периоперационном периоде наблюдается индуцированная хирургическим стрессом иммуносупрессия, что может стать причиной рецидива даже после успешного удаления первичной опухоли.

Выраженный болевой синдром вызывает увеличение количества натуральных киллеров (НК), однако при этом угнетает их функцию (снижает цитотоксическую активность).

Современным подходом к купированию послеоперационной боли, в том числе в онкохирургии, является мультимодальная аналгезия с включением разных классов обезболивающих средств — опиоидов, нестероидных противовоспалительных препаратов (НПВП), местных анестетиков, парацетамола и ряда вспомогательных средств (α2-агонистов, мелатонина, дексаметазона, прегабалина, внутривенных анестетиков и др.). Выбор схемы послеоперационной аналгезии определяется в первую очередь ожидаемой или имеющейся интенсивностью боли. Так, согласно рекомендациям PROSPECT послеоперационная аналгезия осуществляется по такому алгоритму:

– ожидается интенсивность боли ≥50 мм по визуальной аналоговой шкале (ВАШ): сильный опиат в виде внутривенной контролируемой пациентом аналгезии в комбинации с ингибитором ЦОГ-2/НПВП или в сочетании с эпидуральной аналгезией;

– ожидается интенсивность боли от 30 до 50 мм по ВАШ: ингибитор ЦОГ-2/НПВП + парацетамол +/– слабый опиат;

– ожидается интенсивность боли <30 мм по ВАШ: ингибитор ЦОГ-2/НПВП + парацетамол +/- слабый опиат.

Согласно принципам мультимодальной аналгезии применение НПВП не исключает одновременного назначения внутривенного парацетамола и наоборот, поскольку эти препараты обладают разным механизмом действия и влияют на различные звенья болевого каскада. Применение препаратов разных классов в рамках стратегии мультимодальной аналгезии позволяет повысить ее эффективность благодаря многофакторному воздействию на ноцицептивную систему и минимизировать риски за счет снижения доз каждого из компонентов схемы.

Одной из основных целей внедрения мультимодальной аналгезии в хирургическую практику было сокращение применения опиатов. Эти аналгетики обладают мощным обезболивающим действием, но в то же время ассоциируются со значительным количеством побочных эффектов: угнетением дыхания, избыточной седацией, тошнотой и рвотой, угнетением перистальтики, задержкой мочи, кожным зудом, гипотензией, развитием зависимости и т.д. Мультимодальная аналгезия позволяет сократить дозу опиатов, а в ряде случаев и вовсе отказаться от их применения.

## Аналгезия с позиции иммунопротекции в онкохирургии. Какой аналгетик является безопасным?

***Лесной И.И., Катриченко М.О., Сидор Р.И., Закальская К.А.***

*Национальный институт рака, г. Киев*

Многими исследованиями было показано, что у больных после травмы или хирургического вмешательства, выявляется депрессия иммунной системы, особенно ее клеточного звена. Опиоидные аналгетики обладают рядом побочных эффектов, включая иммуносупрессию.

В последнее время усиленный интерес в качестве альтернативы опиоидным аналгетикам вызывают нестероидные противовоспалительные препараты (НСПВП), которые могут снижать риск развития опухоли за счет торможения активности циклооксигеназы 2 (ЦОГ-2).

Другая группа аналгетиков, которая совсем мало изучена в отношении иммуносупрессии у онкологических больных это агонист/антагонисты опиоидных рецепторов, в частности налбуфин.

**Целью** нашего исследования было изучить влияние периоперационного обезболивания тремя наиболее частыми группами аналгетиков: омнопоном (чистый опиоидный агонист), декскетопрофеном (неселективный нестероидный противовоспалительный препарат) и налбуфином (агонист/антагониста опиоидных рецепторов) на некоторые показатели, характеризующие состояние клеточного звена иммунной системы, у больных оперированных по поводу рака почки.

Больные раком почки, которым планировалось выполнить резекцию почки или нефрэктомию, проспективно были рандомизированы на три группы: Гр.1 для периоперационного обезболивания использован омнопон, в Гр.2 — декскетопрофен, а в Гр.3 налбуфин. Исследовали субпопуляционный состав лимфоцитов периферической крови, которое включало определение экспрессии маркеров клеточной принадлежности: CD3+ (Т-лимфоциты), CD4+ (Т-хелперы, Тх), CD8+ (ЦТЛ), CD16+ (НК, натуральные киллеры) за сутки до начала исследования, непосредственно перед началом операции при поступлении в операционную, в конце операции и через три дня после оперативного вмешательства.

Применение опиоидного аналгетика омнопона способствует снижению количества Т-клеток и цитотоксической активности НК клеток у больных раком почки еще до начала хирургического вмешательства, в то время как при обезболивании декскетопрофеном и агонист/антагонистом опиоидных рецепторов налбуфином эти показатели изменяются значительно меньше. При использовании декскетопрофена и налбуфина послеоперационная иммуносупрессия носит менее выраженный характер, чем при использовании омнопона, что проявляется более высоким уровнем количества натуральных киллерных клеток и их цитотоксической активности. Принимая во внимание то, что клеточное звено иммунной системы играет важную роль в реализации противоопухолевого иммунного ответа, обеспечивая общую противоопухолевую резистентность организма, представляется перспективным использование декскетопрофена и налбуфина, а также их сочетания в качестве альтернативы опиоидным аналгетикам как мультимодальный подход при периоперационном обезболивании у онкологических больных.

## Роль імунологічного харчування у онкологічних хворих

***Мазанько Ю.В.***

*Національний інститут раку, м.Київ*

Онкохворі в запущених стадіях крім основного захворювання мають значну супутню патологію з боку серцево-судинної, дихальної та нерідко ендокринної систем. Ця ка-

тегорія хворих має також порушення нутрітивного статусу. В онкології залишається найменш розробленими питання периопераційного ведення хворих стосовно нутрітивного статусу, так як такі пацієнти схильні до ризику нутрітивної недостатності, викликаному злоякісним новоутворенням.

Одним з методів поліпшення результатів застосування нутрітивного підтримки у онкохворих є більш широке використання ω-3 ЖК. ω-3 поліненасичені жирні кислоти (ПНЖК) (ейкозапентаєнова кислота (ЕПК) і докозагексаєнова кислота (ДГК)) є ессенціальними для людини.

Дослідження останніх років показують, що дія ω-3 ЖК на імунну функцію пов'язано з впливом на цитокіни, молекули адгезії, диференціацію антиген-рецепторної експресії, вільні радикали, пероксидази, продукцію антитіл, проліферацію лімфоцитів, антігенпрезентручих функцій клітин і натуральної клітинної цитотоксичності. Роль ω-3 ЖК в регуляції рівня цих імунних факторів в організмі може привести до поліпшення функції імунної системи.

Як відомо, великі хірургічні втручання пов'язані зі зміною реакції імунної системи, спочатку починається з гіперзапальної реакції, що супроводжується фазою відносної імунної неспроможності. Заміщення ω-6 ЖК на ω-3 ЖК може призводити до зниження утворення прозапальних і імуносупресивних компонентів. ω-3 ЖК можуть зменшувати інфекційні ускладнення після хірургічних операцій і у хворих, які перебувають у відділенні інтенсивної терапії.

Імунне харчування, що містить аргінін, глутамін, нуклеотиди і ω-3 ЖК, знижує частоту післяопераційних інфекційних ускладнень. Продемонстровано, що у хворих, які отримували збагачене ω-3 ЖК харчування, утримання ЕПК, ДПК, ДГК в гранулоцитах було вище, а арахідонової кислоти — нижче в порівнянні з пацієнтами, які отримували ω-6 ЖК.

Abunnaja S. та співавтори ретроспективно довели, що аргінін знижує ризик виникнення інфекцій в післяопераційному періоді. Аргінін є попередником NO, який в свою чергу є потужним модулятором при захворювання серцево-судинної системи, підвищує клітинний імунітет та сприяє покращенню загоєння ран.

Імунологічне харчування слід застосовувати у онкохворих при підготовці до хірургічного втручання і в післяопераційний період, так як додавання їх стримує запальну реакцію, модулює проліферацію лімфоцитів і зберігає функцію імунокомпетентних клітин при запальних станах, що розвиваються при хірургічній травмі.

## Вибір периопераційного знеболення хворих з колоректальним раком

***Горкавий Є.О., Лісний І.І.***

*Національний інститут раку, м. Київ*

Сучасні дослідження показують, що мультимодальна аналгезія, яка поєднує в собі використання нестероїдних протизапальних аналгетиків та регіонарної анестезії, як компонентів загального знеболення, відповідає сучасній теорії антиноцицептивного захисту, позитивно впливає на нейроендокринну відповідь організму на хірургічний стрес та біль, створює умови ранньої активізації пацієнтів в післяопераційному періоді, зменшує тривалість перебування в хірургічному стаціонарі та прискорює термін одужання.

Застосування епідуральної аналгезії місцевим анестетиком низької концентрації з наркотичним аналгетиком, парентеральним введенням нестероїдних протизапальних препаратів (декскетопрофен) та інфулгану (парацетамол) відповідає сучасному підходу у лікуванні гострого післяопераційного болю, може бути безпечним для пацієнта та зменшувати частоту хронічного больового синдрому.

**Метою нашого дослідження** було вивчити вплив методів знеболення на показники гемодинаміки, маркер хірургічного стресу, адекватність знеболення та частоту післяопераційних ускладнень у хворих, оперованих з приводу колоректального раку ( КРР ).

Досліджено хворих з КРР T2-4N0-1M0 віком 25–70 років із фізичним статусом, який відповідає ASA II-III. Хворим проведено передопераційний дрібно-протяжний курс променевої терапії з сумарновогнищевою дозою 30 Грей, після чого прооперовано в Національному інституті раку за стандартною хірургічною методикою, виконано передню, низьку передню резекцію прямої кишки або проктектомію. Пацієнти були рандомізовані на дві групи : група А (ендотрахеальний інгаляційний наркоз севофлюраном з внутрішньовенним фентанілом 3–5 мкг/кг, епідуральною анестезією місцевим анестетиком наропіном 0,2% і післяопераційною епідуральною аналгезією комбінацією наропіна 0,2% з наркотичним аналгетиком фентанілом 2–3 мкг/мл та парентеральним веденням декскетопрофену 50 мг ч/з 8 год та інфулгану 1г ч/з 8 год), група Б (ендотрахеальний наркоз диприваном з фентанілом та післяопераційним знеболенням омнопоном ч/з 8 год).

Досліджували показники гемодинаміки у периопераційному періоді (АТ систолічний, АТ діастолічний, АТ середній, ударний об'єм (УО), серцевий індекс (СІ), адекватність знеболення (BIS, шкала ВАШ), маркер хірургічного стресу (глікемія) після операції, на третю та десяту добу, частоту післяопераційних ускладнень хворих з КРР в залежності від методу периопераційного знеболення.

Гемодинамічні показники в обох групах не мають статистично значущих відмінностей.

Показники глікемії у групі А були в межах норми у післяопераційному періоді у порівнянні із групою Б, де показники глікемії залишаються підвищеними до 10 доби.

Адекватність знеболення за шкалою ВАШ у групі А є значно кращою.

Враховуючи вищесказане, можна припустити, що мультимодальний підхід для захисту від значного хірургічного стресу у хворих з КРР із застосуванням ендотрахеальної інгаляційної анестезії із севофлюраном з внутрішньовенним введеням фентанілу 3–5 мкг/кг, епідуральної аналгезії із місцевим анестетиком (наропін 0,2%), післяопераційної епідуральної аналгезії в сполученні з фентанілом 2–3 мкг/мл із використанням одноразової інфузійної помпи та шприца насоса перфузора, парентеральним введенням декскетопрофену 50 мг в/м 3 рази на добу та інфулгану 1 г в/в 3 рази на добу, є ефективним та безпечним методом для периопераційного знеболення при комбінованому лікуванні хворих на рак прямої кишки.

# ХІМІОТЕРАПІЯ СОЛІДНИХ ПУХЛИН

## Таргетна терапія немілкоклітинного раку легень

***Винниченко І.О., Москаленко Ю.В., Винниченко О.І.***

*Сумський державний університет*

*ОКЗ Сумський обласний клінічний онкологічний диспансер*

Рак легень є провідною причиною смертності серед всіх злоякісних новоутворень у світі. Високий рівень смертності пов'язують із наявністю метастазів в регіонарних та віддалених лімфовузлах уже в момент встановлення первинного діагнозу (70–80% випадків), досить частим рецидивуванням після стандартного лікування та резистентністю до існуючих схем хіміотерапії.

Парадигма лікування немілкоклітинного раку легень змінилася останніми роками. Вибір медикаментів наразі залежить від гістологічного підтипу (плоскоклітинний чи аденогенний рак) та молекулярного профілю пухлини. У більшості випадків аденогенного (60–70%) та плоскоклітинного (50–80%) раку присутні пошкодження (зміни) в драйверних онкогенах, які стимулюють комплексний каскад сигнальних шляхів розвитку пухлинної клітини. Успішна таргетна терапія повинна складатися із ідентифікації та подавлення цих нерегульованих сигнальних шляхів.

В рамках міжнародного клінічного дослідження FLEX застосовували цетуксимаб, моноклональне антитіло, що впливає на рецептор епідермального фактора росту (EGFR). 1125 пацієнтів (24 належать нашому центру) раком IIIB та IV стадії немілкоклітинного раку легень з підтвердженною експресією EGFR, випадково розподілені в дві групи, в одній із яких проводилась ХТ за схемою цисплатин 80 мг/м2 в/в в 1 день, і вінорелбіна 25 мг/м2 в/в в дні 1 та 8 кожного 3-тижневого циклу, в іншій до вказаної схеми додавався цетуксимаб в початковій дозі 400 мг/м2 в/в в 1-й день, а з 8-го дня і далі по 250 мг/м2 1 раз на тиждень.

Пацієнти, які отримували хіміотерапію та цетуксимаб, жили довше, ніж група з лише хіміотерапією (в середньому 11,3 місяців проти 10,1 місяців, коефіцієнт ризику смерті 0,871 [95%, ДІ 0,762–0,996]; p=0,044). Основні побічні реакції пов'язані з цетуксимабом були вугре-подібні висипи на шкірі (57 [10%] з 548, 3-й ступінь). Таким чином, додавання цетуксимабу до платинум вмісної ХТ є новим напрямком в таргетній терапії немілкоклітинного раку легень.

## Побічні шкірні явища після застосування цетуксимабу як показник його ефективності

***Винниченко І.О., Москаленко Ю.В., Винниченко О.І.***

*Сумський державний університет*

*ОКЗ Сумський обласний клінічний онкологічний диспансер*

Цетуксимаб застосовують з метою блокування епідермального фактору росту (EGFR) в комбінації із платинум-вмісною хіміотерапією для лікування хворих із немілкоклітинним раком легень. Моноклональні антитіла із такою дією викликають значні шкірні реакції, основним проявом яких є вугреподібні висипи різного ступеню вираженості. Була помічена позитивна кореляція між важкістю шкірних реакцій та протипухлинною активністю цетуксимабу.

В рамках клінічного міжнародного дослідження FLEX із 518 пацієнтів (12 належать нашому центру) в групі, яка отримала хіміотерапію та цетуксимаб, 290 після першого циклу мали шкірні висипи. 540 пацієнтів (12 належать нашому центру) в групі порівняння отримали тільки хіміотерапію цисплатином в комбінації з вінорельбіном. У пацієнтів в групі хіміотерапії плюс цетуксимаб, які мали висипи протягом першого циклу, загальна виживаність була значно більшою в порівнянні з пацієнтами в тій же самій групі лікування без висипів (медіана 15,0 місяців [95%, ДІ 12,8–16,4] проти 8,8 місяців [95%, ДІ 7,6–11,1]; відношення ризиків [ВР] 0,631 [0,515–0,774]; p <0,0001). Відповідні асоціації також були відзначені для виживання без прогресування (в середньому 5,4 місяці [5,2–5,7] проти 4,3 місяці [4,1–5,3]; ВР 0,741 [0,607–0,905]; p=0,0031). Загальна тривалість життя пацієнтів без шкірних висипів протягом першого циклу була подібна до такої у пацієнтів, які отримували лише хіміотерапію (медіана 8,8 місяців [7,6–11,1] проти 10, 3 місяці [9,6–11,3]; ВР 1,085 [0,910–1,293]; p=0,36). Довші терміни виживання пацієнтів з висипами протягом першого циклу в порівнянні з хворими без шкірних проявів спостерігалися у всіх гістологічних підгрупах: аденокарциноми (медіана 16, 9 місяців [14,1–20,6] проти 9,3 місяці [7,7–13,2]; ВР 0,614 [0,453–0,832]; p=0,0015), плоскоклітинний рак (в середньому 13,2 місяці [10,6–16,0] проти 8,1 місяців [6,7–12,6]; ВР 0,659 [0,472–0,921]; p=0,014). Таким чином, шкірні висипи, які є проявом системного впливу моноклонального антитіла цетуксимаб на тканини, що експресують епідермальний фактор росту, протягом першого циклу можуть бути клінічним маркером ефективності його дії у комбінації із платинум-вмісною хіміотерапією.

## Досвід внутрішньоартеріальної хіміотерапії занедбаних форм раку молочної залози

***[2]Диба І.М., [1]Завізіон В.Ф., [1]Машталер В.Є., [2]Артеменко М.В., [2]Прохач А.В., [2]Мальцева Л.О., [2]Бут Н.О., [1]Суховерша О.А.***

*[1]ДЗ «Дніпропетровська медична академія МОЗ України»*

*[2]КЗ «Міська багатопрофільна клінічна лікарня №4 Дніпропетровської обласної ради»*

Більше 16,5 тис жінок в Україні щороку захворюють на рак молочної залози (РМЗ). Майже у 20% з них на момент первинної діагностики мають 3 — 4 стадії. В деяких випадках хвороба має деструктивну форму. В занедбаних стадіях покращити результати лікування дозволяє внутрішньоартеріальна хіміотерапія (ВАХТ).

**Ціль роботи**. Аналіз власного досвіду ВАХТ при метастатичному РМЗ (МРМЗ).

**Матеріали та методи**. 27 ВАХТ проведено 19 хворим віком 31 — 66 років з МРМЗ, які в анамнезі мали як системну хіміо- та/чи гормонотерапію, так і локальне (хірургічне, променеве) лікування. 17 жінок мали одностороннє ураження, 2 — двостороннє. 13 хворим проведено 1 процедуру, 5 хворим — 2, та 1 — 4 процедури. У 12 випадках проводилася виключно пролонгована ВАХТ, в 13 — хіміоемболізація з використанням одного хіміопрепарату (ХП) та пролонговане введення другого, у 2 хворих з гемостатичною ціллю проведена лише емболізація без додавання ХП. Внутрішньоартеріально застосовувалися цисплатин, карбоплатин, циклофосфамід, паклітаксел, доксота епірубіцин. Лікування проводилося на фоні гіпергідратації, кортикостероїдів та антиеметиків.

**Результати**. Повної відповіді на лікування не зафіксовано. Часткова мала місце у 5 хворих. У 12 констатована стабілізація, у 9 з них відповідь наближалася до часткової. 6 хворих вдалося прооперувати в умовно радикальному об'ємі. У 3 хворих відзначалася прогресія, не дивлячись на лікування через досить короткий час вони померли.

Найчастішим ускладненням ВАХТ була біль в ділянці пухлини, та некроз пухлини. Біль усувалася налбуфіном. Некроз потребував перев'язок (іноді з некректомією) до того моменту, поки ставав сухим та з часом самостійно відторгався.

**Висновки**. ВАХТ є достатньо безпечним методом лікування МРМЗ, дозволяє зменшити об'єм пухлини, підвищує операбельність, покращує якість життя.

## Терапия сопровождения онкологических пациентов. Аюрведический подход

*Дмитриева А.В.*

*Центр ведической медицины «Расаяна», г. Киев*

Ни для кого не является секретом, что методы лечения онкологических заболеваний чрезвычайно токсичны и не все пациенты способны выдержать полный протокол лечения. Аюрведа не противопоставляет свои методы аллопатическим, но способна значительно улучшить эффективность и качество лечения.

В случае, ели пациенту предстоит хирургическая операция, мы готовим к ее проведе-нию. Прежде всего в этом случае мы используем экстемпоральные сборы и фитопре-параты с кардио- и ангиопротекторными свойствами, а также гепатотропные вещества. В качестве сопровождающих используются растительные успокоительные, спазмо-литические, капилляроукрепляющие и противовоспалительные вещества. Ведение послеоперационного периода зависит от специфики вмешательства. Общим фактором является использование мазей для предотвращения формирования рубцов и спаек.

Второй задачей является антиоксидантная защита организма пациента во время проведения лучевой или химиотерапии. Для этого успешно используются комплексы жиро- и водорастворимых антиоксидантов, микроэлементы в виде чаев и взваров, масляные формы.

Третьим шагом в лечении онкологических пациентов будет восстановление функциональных возможностей организма после каждого сеанса лучевой или химиотерапии. От эффективности этого курса зачастую зависит, сможет ли пациент пройти протокол лечения до конца. Мы используем, прежде всего, диетологические подходы, восстанавливаем и поддерживаем пищеварительную активность ЖКТ, детоксикационную и синтетическую функции печени. При первой же возможности необходимо включать в лечение двигательную активность, как механизм поддержания периферической циркуляции. Чем дольше лежит пациент, тем тяжелее будет ему встать!

После окончания основного курса лечения мы используем иммуномодулирующие препараты, адаптогены и расаяны для полного восстановления резервов организма, что само по себе является противорецидивным курсом. Такие курсы желательно проводить 2-4 раза в год, во время смены сезонов. Это значительно повышает вероятность преодолеть 5-летний рубеж без рецидивов основного заболевания.

## Порівняльна характеристика способів підведення хіміотерапії при несприятливих формах місцево — розповсюдженого раку молочної залози

*[1]Дубініна В.Г., [2]Бондар О.В., [1]Заволока О.В., [2]Заволока С.О., [2]Сажієнко В.В., [2]Вододюк В.Ю.*

*[1]Одеський Національний Медичний Університет*

*[2]Університетська клініка Одеського Національного Медичного Університету*

Розробка нових підходів лікування хворих на рак молочної залози на сьогодні ні в кого не викликає сумнівів. Статистичні дані свідчать про неухильний ріст захворюваності на РМЗ за останні 20 років, без тенденції до стабілізації. Методика внутрішньоартеріального поліхімітерапії (ВАПХТ), показала свій незаперечний внесок у розвиток сучасної онкології шляхом значного зменшення первинного неоперабельного пухлинного осередку особливо при несприятливих формах, коли вдається виконувати радикальний обсяг хірургічного втручання. В основу дослідження були покладені дані про 395 хворих з місцево-розповсюдженими формами РМЗ які мали несприятливі прогностичні фактори, зі стадіями T4N0-2M0. У ході проведення дослідження сформовано три групи хворих. У дослідну групу увійшли 221 хворих HER/2-neu позитивним (+) та 53 базальноподібним біологічним підтипом (ББП). Програма комплексного лікування хворих цієї групи включала катетеризацію внутрішньої грудної артерії, проведення двох-трьох циклів ВАПХТ у комбінації з системною, інтервалом у 21 день, оцінку ефекту, передопераційна променева терапія, оцінка ефекту, виконання мастектомії. Курси СВАПХТ проводили схемою CAF або CAMF. У першу контрольну групу ввійшло 58 пацієнток, у 45 яких був виявлений HER/2-neu+ та 13 ББП. Пацієнткам цієї групи проводилося 4–6 циклів системної ПХТ за такими ж схемами, передопераційний курсу променевої терапії (ПКПТ) , виконання мастектомії. До другої контрольної групи ввійшли 64 пацієнтки: 45 HER/2-neu+ та 19 ББП. Яким проводилась ендолімфатична хіміотерапія у поєднанні з системним уведенням антрациклінів, ПКПТ, мастектомія. Показники 5-річного виживання хворих дослідної групи склали 43,1±5,5 міс., першої контрольній групі 17,9±8,4% міс., другої 25,2±7,0% міс., відповідно.

## Застосування комбінованої хіміотерапії та таргетної терапії в лікуванні розповсюдженого раку яєчників з урахуванням маркерів прогнозування платинорезистентності.

*[1]Дубініна В.Г., [1,2]Рибін А.І., [1,2]Кузнецова О.В.*

*[1]Одеський національний медичний університет*

*[2]Одеський обласний онкологічний диспансер*

**Актуальність**. За останні 10 років стандарт лікування пацієнток з розповсюдженим раком яєчників (РЯ) в обсязі оптимальної циторедукції та курсів полі хіміотерапії є незмінним. Загальна та безрецидивна виживаність хворих на РЯ підвищується, якщо лікування починається з похідних платини, на відміну від хіміотерапії іншими цитостатичними препаратами. Незважаючи на це результати лікування залишаються незадовільними у зв'язку з розвитком резистентності до платини.

**Мета**. Оцінити ефективність застосування комбінованої хіміотерапії та таргетної терапії в лікуванні розповсюдженого раку яєчників з урахуванням маркерів прогнозування платинорезистентності.

**Матеріали та методи**. У дослідження було включено 35 пацієнток з розповсюдженим РЯ, які перебували на обстеженні та лікуванні в Одеському обласному онкологічному диспансері з 2010 року по теперішній час. Всім пацієнткам було проведено порівняльний аналіз маркерів дизрегуляційної патології. Ці показники відіграють важливу роль у формуванні платинорезистентності та можуть бути використані для прогнозування чутливості до препаратів платини. Всім пацієнткам було проведено 6 курсів хіміотерапії (Паклітаксел 175 мг/м2 в/в кап в 1 день, Эндоксан 150 мг р/о щоденно №14) на тлі таргетної терапії — Бевацизумаб 400 мг в/в кап 0 день). Після цього пацієнткам продовжували підтримуючу таргетну терапію на протязі року.

**Результати**. Проведене обстеження хворих виявило високий рівень вираженості дизрегуляційної патології що свідчило на користь платино резистентності, тому їм була призначена схема хіміотерапії без препарату платини. Згідно з отриманими даними показник загальної відповіді (частота повних та часткових ремісій, стабілізація процесу) склав 74,3% (26 хворих), прогресування у 25,7% (9 хворих). Виживаність без прогресування становить в середньому 19 місяців, а загальна виживаність 31 місяць.

**Виводи**:

1) Комбінація хіміотерапії (паклітаксел + эндоксан) і бевацізумабу має високу ефективність і задовільну переносимість, не погіршує якість життя пацієнток, збільшує виживаність без прогресування до 19 місяців.

2) Вважаємо за доцільне подальше вивчення та впровадження в повсякденну практику лікаря-онколога маркерів прогнозування платинорезистентності.

## Использование 3' фрагментов L1 в эритроцитарной фракции крови онкобольных в качестве прогностического маркера непосредственной эффективности химиотерапии

***[1]Кайряк О.В., [2]Столярова О.Ю., [3]Марунич В.К.***

*[1]Донецкий национальный медицинский университет им. Максима Горького, г. Красный Лиман*

*[2]Национальный институт рака, г. Киев*

*[3]Межрайонный онкологический диспансер, г. Краматорск*

Доля кодирующих экзонов составляет 1,2% от объема генома. Большую часть остального объема составляют некодирующие последовательности. Семейство L1 занимает около 17% «темной материи» генома. Представители L1 способны быть энхансерами и санлейсерами рядом расположенных генов, ремодулироваать структуру хроматина, а их усеченные 5' копии (L1 псевдогены) задействованы в регуляции активности микро РНК. Обследовано 28 больных раком различных локализаций, в том числе раком молочной железы T1-3N0-2M0-1 — 11, яичников T3cN2-3M0 — 2, меланомой T1-4N0-2M0-1 — 6, толстой кишки T2-3N1-2M — 3, желудка T4N3M0 — 3, легкого T2N2M1 — 1, тела матки T1N0M0 — 1, поджелудочной железы T2N2M0 — 1. Ретроспективно были сформированы группы с ответом на лечение (полная либо частичная регрессия) — 7 и с отсутствием результатов лечения — 11. Пациентки с опухолями молочной железы, получавшие химиотерапию в адъювантном режиме без признаков продолжения болезни в течение 3–4 лет, отнесены также к первой группе. Форменные элементы крови разделяли на фракции, проводили ПЦР с праймерами к 5' и 3' фрагментам L1. У всех больных, ответивших на лечение полной либо частичной регрессией и больных, получавших химиотерапию в адъювантном режиме, зарегистрированы 3–4 фрагмента с молекулярной массой от 1000 п.н. до 2000 п.н. к 3' фрагменту L1 в эритроцитарной фракции. Данный показатель может быть использован в качестве прогностического при проведении химиотерапии. Высказаны предположения о возможном влиянии обнаруженного феномена на течение опухолевой болезни.

## Показатель «относительная интенсивность дозы» как предиктор долгосрочного выживания после адъювантной химиотерапии у больных с клинически ранним раком молочной железы

***Ковалев А.А., Цветаева-Берест Д.А., Ковалев К.А., Шах Фероз, Бурма И.В.***

*ГУ «ЗМАПО МЗ Украины», г. Запорожье*

Выживание онкологических пациентов зависит от клинической стадии TNM, молекулярной биологии опухоли и проведенного лечения. Сегодня при выборе протоколов адъювантной терапии у больных раком молочной железы (РМЖ) ориентируются на клинические (T, N) и молекулярные характеристики опухоли (наличие рецепторов ER, PG и HER/2). Важным интегральным показателем правильно проведенной химиотерапии является «относительная интенсивность дозы» — ОИД (Relative dose intensity — RDI). Этот показатель выражается в процентах и вычисляется делением введенной дозы в интервал времени на запланированную дозу в интервал времени. Появляется все больше доказательств, что поддержание относительной интенсивности дозы на запланированном уровне увеличивает показатели общей выживаемости (ОВ) и времени без прогрессирования (ВБП). Так, по данным литературы, 5-ти и 20-ти летняя общая выживаемость больных РМЖ без адъювантной химиотерапии составляет 48 и 27%, при введении фактической дозы цитостатиков менее 65% от запланированной — 48% и 30%, а при введении дозы более 85% от запланированной выживаемость повышается до 75% и 52% соответственно.

По данным литературы, основной причиной отклонения от намеченного графика терапии являются гематологические осложнения (нейтропения), что обычно приводит к снижению курсовой дозы препарата или удлинению временных интервалов между курсами. Наиболее часто нейтропении возникают у больных, получающих таксан-содержащие схемы.

Проведенный анализ показателя ОИД в случайно выбранной популяции у 100 пациентов РМЖ больных клинически ранним РМЖ, получающих адъювантную химиотерапию (схемы CMF, AC, TAC), показал колебания от 75 до 95% (в среднем 93,5%).

Снижение показателя ОИД ниже клинически значимого (<85%) наблюдали у 44 больных. Гематологическая токсичность, как причина снижения ОИД, была у 37 больных. Другие причины нарушений протоколов химиотерапевтического лечения (изменение даты введения на 4-6 дней по инициативе врача или по инициативе пациента, «нерабочие» дни лечебного учреждения и другие виды токсичности) встречались редко (7 больных).

Измерение показателя ОИД, влияющего на отдаленные результаты лечения, следует рутинно использовать в повседневной работе отделений онкологических центров Украины.

## Эффективность 2-й линии полихимиотерапии при вторично-метастатическом колоректальном раке

***Ковтун В.А., Вовк О.Я., Лукашенко В.Н., Матюха Л.М., Котляр В.В.***

*Полтавский областной клинический онкологический диспансер*

Современная стратегия комплексного лечения колоректального рака существенно улучшила показатели общей и безрецидивной выживаемости у пациентов с операбильным раком толстой и прямой кишки, однако частота отдаленного метастазирования в разные сроки после окончания адьювантного лечения составляет 30–40%.

Большинство клинических исследований, посвященных данной проблеме, отводит проведению индукцонной лекарственной терапии ведущее место, в настоящее время определены наиболее эффективные комбинации новой генерации цитотоксических химиопрепаратов (оксалиплатин, иринотекан) с молекулярно-нацеленными препаратами, которые изложены в соответствующих рекомендациях. В нашей стране в большинстве клиник используются, в основном, схемы с комбинацией цитостатиков.

Полтавский областной клинический онкологический диспансер располагает опытом лечения 110 пациентов в период 2013-2015 года, у которых развились отдаленные метастазы рака ободочной и прямой кишки в разные сроки после проведения комплексного лечения, которое обязательно включало адьювантную полихимиотерапию по схеме Мейо. Пациентам проводилась полихимиотерапия 2-й линии схемами FOLFOX-6 (XELOX) или FOLFIRI в стандартных дозировках, 6-8 курсов. Оценивался общий ответ и время до прогрессирования.

Прогрессия заболевания зарегистрирована у 34,3% пациентов, общий эффект (частичная регрессия и стабилизация процесса) в 65,7% случаев. Время до прогрессирования составило от 5,8 мес. до 15,3 месяцев, в среднем 10,5 месяцев. Максимальный ответ достигали у пациентов, которым после регистрации позитивного ответа проводилась поддерживающая терапия пероральными фторпиримидинами.

При регистрации прогрессии большинство пациентов получали 3-ю линию терапии с кроссовером на оксалиплатин или иринотекан содержащую терапию, в зависимости от первоначального лечения, или оперативное лечение с последующей химиотерапией, анализ общей выживаемости не проводился.

Большинство позитивных ответов и длительность эффекта на химиотерапию 2-й линии наблюдалось при метастатическом поражении печени с применением оксалиплатинсодержащих режимов, что позволяет их рекомендовать в качестве начальной терапии.

Проведение поддерживающей терапии увеличивало время до прогрессирования независимо от первоначально выбранного режима ПХТ.

## Химиолучевая терапия местно-распространенного рака шейки матки

***Лысак В.И., Гордеева Е.В., Мирошниченко И.В., Репецкая И.Н., Чорнай А.Ю., Суботина И.В., Бернштейн Г.Б., Винницкая А.Б.***

*LISOD — Больница Израильской Онкологии, г. Киев*

**Вступление**. Сочетанная химиолучевая терапия позволяет повысить эффективность лечения местно-распространенного рака шейки матки.

**Материалы и методы**. За период 2008–20015 гг. в клинике ЛИСОД находилось 88 пациенток, которым была проведена сочетанная химиолучевая терапия при местно-распространенном раке шейки матки. С первого дня облучения к лечению добавляли цисплатин 40мг/м2 один раз в неделю, общим количеством 5 раз. Дозы от дистанционной лучевой терапии составляли 50,4Гр/28фракций, суммарные дозы от внутриполостной лучевой терапии — 27,5 Гр/5 фракций с интервалом в 7 дней. В предлучевую подготовку включали: 1) КТ-симуляцию (толщина сканов 3мм) с в/венным контрастированием и маркировкой шейки; 2) делиниацию (оконтуривание) проводили в соответствии с требованиями ICRU Reports 50,62,71 и атласов л/узлов RTOG, 3) трехмерное компьютерное планирование на основании анатомо-топографических особенностей органов малого таза с помощью планирующей системы ECLIPSE. Все пациентки получили конформную ЛТ с 4-х полей («box-техника») или двумя переднезадними полями на линейном ускорителе CLINAC фирмы VARIAN с энергией 6, 15 MV, с обязательным проведением портальных снимков при первой укладке и 1 раз в 5–7 дней. Высокодозная брахитерапия (HDR) с иридиевым источником проводилась через 5-7 дней после окончания дистанционной ЛТ под в/венным наркозом с обязательным контрастированием прямой кишки и мочевого пузыря. Планирование с помощью системы BrahyVision.

**Результаты**. Проведение сочетанной химиолучевойлучевой терапии не вызвало ни у одного больного выраженных лучевых реакций. Все пациентки закончили курс лечения. В 59 (74%) случаях отмечен полный регресс первичной опухоли, местный рецидив развился в 7(8,75%) случаях, отдаленное метастазирование зарегистрировано в 14 (17,5%) случаях. Общая двухгодичная выживаемость составила 96,2%, безрецидивная двухгодичная выживаемость — 91,25%. Часто-та возникновения поздних лучевых ректитов составила 4 случая (6,7%), поздние лу-чевые циститы имели место у 3-х (5,1%) пациенток

**Выводы**. Сочетанная химиолучевая терапия с цисплатином является эффективным методом лечения больных с местнораспространенными формами рака и улучшает показатели безрицидивной и общей выживаемости. Соременные методики ЛТ (Трехмерная конформная лучевая терапия) значительно снижает количество и выраженность острых и поздних лучевых осложнений что позволяет проводить лечение без перерывов.

## Наш опыт таргетной терапии распространенного рака шейки матки.

***[1, 2]Лукьянчук О.В., [2]Марцинковская Н.В., [1, 2]Кузнецова О.В.***

*[1]Одесский национальный медицинский университет*

*[2]Одесский областной онкологический диспансер*

**Актуальность**. На сегодняшний день в мире нет единого мнения о ведении пациенток с распространенным РШМ. Существующие стандарты предлагают проведение паллиативной химиотерапии до развития непереносимой токсичности или назначение только симптоматической терапии. Основным видом лечения больных рецидивирующего или метастатического РШМ является системная химиотерапия, которая носит в основном, паллиативный характер. Причем эффективность только химиотерапевтического лечения не превышает 10-35%. В связи с чем перспективным направлением в лечении может быть применение таргетной терапии.

**Цель**. Оценить эффективность и безопасность таргетной терапии распростарненного рака шейки матки.

**Материалы и методы**. В исследование было включено 25 пациенток с РШМ, средний возраст больных 28,5 лет. Всем пациенткам до начала лечения предлагалось обсудить с лечащим врачом вариант дальнейшей паллиативной терапии: химиотерапия с или без таргетной терапии. I группа (n=12) — проведение курсов химиотерапии по схеме ТР (паклитаксел 135 мг/м$^2$ + цисплатин 50 мг/м$^2$) на фоне таргетной терапии (бевацизумаб). II группа (n=13) — проведение курсов химиотерапии по схеме ТР без бавацизумаба.

**Результаты**. Спустя 4 месяца все пациентки I группы были живы и продолжали курсы химиотерапии. Эффект лечения пациенток I группы: стабилизация процесса — 9 больных (75%), прогрессирование — 3 больных (25%). Осложнения в I группе имели обратимый характер и не превышали II степень токсичности, что позволило продолжать дальнейшее специальное лечение. 10 пациенток (83%) II группы к концу 4 месяца умерли и 3 пациентки (17%) продолжали симптоматическую терапию.

**Выводы**. Считаем целесообразным добавление бевацизумаба к паллиативной химиотерапии пациенткам с распространенным РШМ, что приводит к статистически значимому увеличению продолжительности жизни больных, а также позволяет обеспечить удовлетворительное качество жизни пациенток.

## Кселода в лечении рака молочной железы с метастазами в печень

***Полищук И.Н., Добринова О.А., Дубовик Т.В.***

*Областной онкологический диспансер, г. Николаев*

Актуальная проблема онкологии — изучение возможностей консервативного лечения метастазов рака. Рак молочной железы даёт наибольший процент всех метастаз при онкологических заболеваниях. Наиболее драматичны в печень из-за раннего нарушения функций органа, ухудшения качества жизни, снижение выживаемости.

В Николаевской области рак молочной железы стоит на 3 месте в структуре общей онкологической заболеваемости. Число заболевших в 2015 году 499 человек (79,8 на 100 тыс. населения).

Возможность химиотерапии рака молочной железы комбинированным методом весьма часто ограничивается, иммунодеприсивностью цитостатиков, гепатотоксичностью . Нарушение функций печени, общее состояние пациентов в запущенных стадиях рака, иногда возраст, соматические сопутствующие заболевания препятствуют использованию полихимиотерапии в адекватных дозах.

Снижение дозы не приводит к улучшению ситуации. Использование гормональных препаратов, кортикостероидов даёт недолговременный эффект.

Кселода (Ф. Хоффманн-Ла Рош) — индивидуальное назначение монохимиотерапии пациентам, с одиночными, либо множественными метастазами в печень, которым не возможно проведение стандартной ПХТ.

В наблюдение включены пациенты с морфологически подтверждённым раком молочной железы 4 стадии, имеющие метастазы в печень, период с марта 2014 по июнь 2015 года.

Метастатическое поражение печени подтверждёно КТ и УЗИ исследованием. Возраст от 35 до 78 лет. У всех пациенток до приёма кселоды исследовался уровень биллирубина в сыворотке крови, ALT и AST, ЛДГ (не больше Nx2).

Капецитабин назначался суммарной суточной дозой 1500 мг в непрерывном режиме с контролем уровня биллирубина АСТ и AST, ЛДГ и общего анализа крови. Общее состояние оценивалось по шкале ECOG. Обработка результатов лечения проведена по статистическому материалу канцеррегистра.

Продолжительность жизни, больных леченных кселодой увеличивается в среднем на 7 мес.

Применение кселоды в монорежиме у пациенток с раком молочной железы IV стадии с метастазами в печень увеличивает продолжительность жизни, а главное индивидуальный подход к назначению препарата лицам, имеющим противопоказания к системной ПХТ I–II линии даёт шанс на улучшение качества жизни, приводит к стабилизации метастатического процесса, а так же уменьшается койко-день стационарного пациента; длительный прием кселоды обеспечивает постоянное воздействие на опухолевые клетки; уменьшается токсическое действие от применения малых доз кселоды .

Можно говорить об общем позитивном ответе на лечение и следует обратить внимание на данный метод как альтернативный при лечении больных с метастазами в печень.

## Медикаментозно — індуковані гепатотоксичні реакції при проведенні хіміопроменевої терапії у хворих на рак гортані

***Почерняєва В.Ф., Чорнобай А.В., Жукова Т.О., Васько Л.М., Купріян М.І.***

*ВДНЗУ «Українська медична стоматологічна академія», м. Полтава*

Полтавський обласний клінічний онкологічний диспансер

Підвищення ефективності хіміопроменевої терапії обмежене токсичністю її дії, провідним механізмом якої є посилення процесів вільно радикального окислення ліпідів і біополімерів.

Основне навантаження по метаболізму радіотоксинів і біотрансформації ксенобіотиків приймає на себе печінка. Головна мішень гепетотоксичності на клітинному рівні — це мітохондріальний апарат, дисфункцію якого визнано вирішальною в реалізації ушкодження гепатоцитів, що призводить до порушення енергоутворення, руйнування цитоскелета і виведення кальцію. У результаті виникають фіброз, дистрофія, запальні процеси у вигляді різних гепатотоксичних синдромів.

**Мета дослідження** — проведення аналізу випадків очікуваних гепатотоксичних реакцій у хворих на рак гортані, які отримували комбіновану хіміопроменеву терапію та розробка заходів їх лікування і профілактики.

Оцінку гепатотоксичності проводили за рівнем печінкових трансаміназ, лужної фосфатази і білірубіну в крові. Результати дослідження показали, що незалежно від схеми проведення хіміопроменевої терапії очікувані гепатотоксичні реакції спостерігалися у 15% онкологічних хворих. Аналіз частоти їх виникнення свідчить про те, що вони залежать не тільки від потенціалу гепатотоксичності конкретного препарату, але й від факторів ризику, до яких належать вік, стать, доза і тривалість приймання препарату, фонові захворювання печінки, взаємодія лікарських засобів. Розроблені диференційовані схеми профілактики і лікування очікуваних гепатотоксиних реакцій при проведенні хіміопроменевої терапії у хворих на рак гортані з моніторингом функціональних проб печінки.

У доповіді обговорюється тактика лікаря по запобіганню, лікуванню та контролю очікуваних гепатотоксичних реакцій.

## Экстракт плаценты ускоряет восстановление половой и репродуктивной функции после химиотерапии в эксперименте (пилотное исследование)

***Прокопюк В.Ю., Скибина К.П., Прокопюк А.В., Козуб М.Н.***

*Институт проблем криобиологии и криомедицины НАН Украины, г. Харьков*

**Введение**. Последствием химиотерапии у молодых женщин часто бывают преждевременное истощение функций яичников (ПИЯ), бесплодие, посткастрационный синдром, нарушения психики, ухудшение качества жизни. Поиск новых методов реабилитации женщин, перенесших химиотерапию, является актуальной задачей (Meattini I. et al, 2016). Показана эффективность применения МСК и биологически активных веществ из разных источников (Tuan R.S. et al., 2015).

**Целью работы** было определить терапевтический эффект экстракта плаценты на протекание ПИЯ после химиотерапии в эксперименте.

**Материалы и методы**. ПИЯ моделировали на самках мышей линии BALB\c по методу Guan-Yu X. et al, 2014, введением бусульфана и циклофосфамида. Использовали 3 группы по 10 самок весом 20, 1±1,1 г с регулярным эстральным циклом: I — контрольная группа, II — группа с моделью ПИЯ, III — группа с моделью ПИЯ, получавшая лечение криоцелл криоэкстрактом плаценты по 0,01 г в/м 1 р/сут 5 дней. Самки содержались с самцами 3:1. Исследовали вес, активность, эстральный цикл, половую активность, репродуктивные показатели.

**Результаты исследования**. После химиотерапии у всех животных достоверно снижался вес, эстральный цикл становился монофазным, вагинальных пробок не было. В группе без лечения вес и активность восстанавливались через 6 недель после химиотерапии, эстральный цикл через 5 недель у 40% и через 7 недель у 70%, половая активность — через 7 недель. Репродуктивные показатели были достоверно ниже контрольной группы. В группе после лечения вес и активность восстанавливались через 4 недели, эстральный цикл у 60% — через 3 недели, через 5 — у 100%, половая активность — через 5 недель. Репродуктивные показатели не отличались от контроля.

**Выводы**. Криоэкстракт плаценты оказывает выраженный терапревтический эффект при индуцированном химиотерапией ПИЯ. Предполагается дальнейшее исследование механизмов воздействия криоэкстракта плаценты и МСК плацентарного происхождения при ПИЯ.

## Возможности химиотерапии у больных раком желудка после комбинированных операций

***Савви С.А., Старикова А.Б., Жидецкий В.В.***

*ГУ «Институт общей и неотложной хирургии им. В.Т.Зайцева НАМН Украины», г. Харьков*

Рак желудка (РЖ) по заболеваемости и смертности занимает одно из первых мест среди злокачественных новообразований у человека.

**Цель исследования**. анализ токсичности цитостатической терапии у пожилых больных РЖ после комбинированных операций.

**Материал и методы**. С 2010 г. по 2015 г. пролечено 87 больных РЖ в возрасте 65 лет и старше, которым проводилась химиотерапия по схеме FOLFOX. На момент проведения у всех пациентов наблюдались те или иные симптомы: рубцовое сужение гастроэнтероанастомоза (11,5%), рефлюкс-эзофагит (22,9%), демпинг-синдром (9,2%), расстройство стула (37,9%), постгастрорезекционная анемия (79,3%). Все больные имели по крайней мере одно сопутствующее заболевание. Недостаточная масса тела отмечена у 74,7% пациентов, уровень Hb<120 г/л у 77,0%. Общее состояние по шкале ECOC 0-1-2 от-

мечались у 13, 52 и 22 человек соответственно. Гастрэктомия с резекцией абдоминального отдела пищевода была выполнена 49 пациентам, гастрэктомия со спленэктомией и дистальной резекцией поджелудочной железы — 17, гастрэктомия с левосторонней гемигепатэктомией — 15, гастрэктомия с резекцией сегмента поперечной ободочной кишки — 6.

Наиболее частыми проявлениями негематологической токсичности 3-4 ст. были: периферическая полинейропатия (71,3%), тошнота (70,1%), снижение аппетита (67,8%), диарея (25,3%), стоматит (5,7%); гематологическая токсичность 3–4 ст. — нейтропения у 37,9% больных. В исследуемой группе запланированные 6 циклов химиотерапии удалось провести 66 больным (75,9%). Редукция дозы потребовалась 57,5%, изменение временного интервала с редукцией дозы — 42,4%.

Учитывая связанные с проведением адъювантной химиотерапии осложнения, важной задачей является выбор оптимальных лечебных режимов, адаптация доз вводимых препаратов в соответствии с физиологическими особенностями организма, что позволяет достичь максимального лечебного эффекта и тем самым, увеличить количество пациентов, которым может быть проведено необходимое лечение.

## Електрохіміотерапія постійним струмом при онкологічних захворюваннях

***Сенютович Р.В., Іващук О.І., Бодяка В.Ю., Унгурян В.П., Малишевський І.О., Шумко Б.І.***

*ВДНЗ «Буковинський державний медичний університет», м. Чернівці*

**Вступ**. Електрохіміотерапія знаходить широке застосування за рубежем. Тільки в останні два роки в Європі відкрилось біля 100 центрів електрохіміотерапії раку.

Постійний струм впливає на виведення препаратів із судинного русла в тканини вогнища ураження — т.з. електроілімінація (вапоризація). Принцип електроілімінації дає можливість підвищити концентрацію медпрепаратів в окремих органах і тканинах шляхом застосування направленого електричного поля, покращанням і підвищенням адсорбційної активності тканин.

**Результати дослідження та їх обговорення**. Кафедра онкології та радіології БДМУ займається електрохіміотерапією раку та передракових захворювань більше 30-ти років, проліковано більше 400 хворих Ми одна з небагатьох клінік в світі яка застосовує постійний струм для проведення електрохіміотерапії раку. Це економічно вигідний спосіб лікування оскільки апарати постійного струму (електрофорезу цитостатиків)цілком доступні відчизняним онкологам. Переконливі дані лікування захворювань вульви електрохіміотерапією. Якщо до впровадження електрохіміотерапії хворим з краурозом вульви проводилися калічні операції (вульвектомії), то з допомогою електрохіміотерапії без оперативного втручання виліковується майже 95% хворих.

В 1995–2003 роках нами було проведено цілий ряд досліджень, які обгрунтовують методи інвазивної і неінвазивної електрохіміотерапії раку грудної залози. Проліковано близько 150 хворих на МПРГЗ. Сьогодні ми маємо найбільший в Європі клінічний матеріал із застосування електрохіміотерапії постійним електричним струмом при раку грудної залози. Часткові і повні ремісії при неоадювантній електрохіміотерапії спостерігали майже у 60% хворих.

В останні роки у зв´язку з появою сучасних агресивних схем поліхіміотерапії ми рідко застосовуємо метод електрофорезу цитостатиків.

**Висновок**. Метод електрохіміотерапії ефективний при краурозі вульви та місцевопоширеному раку молочної залози.

## Хіміотерапія раку шлунка. Метааналізи

***Сенютович Р.В., Іващук О.І., Бодяка В.Ю., Малишевський І.О., Шумко Б.І.***

*ВДНЗ України «Буковинський державний медичний університет», м. Чернівці*

**Вступ**: Число робіт, присвячених хіміотерапії раку шлунка, обраховується багатьма тисячами публікацій.

Дані щодо ефективності різних режимів хіміотерапії неоднозначні, оптимальний режим не вибраний. Практичному онкологу важко розібратися в численних публікаціях, тим більше, вибрати оптимальну схему хіміотерапії.

**Мета роботи**. Метою даної роботи був огляд метааналізів хіміотерапії раку шлунка останніх трьох років (2010–2013). Проаналізовано публікації в інтернеті за сайтами cancer, stomach, chemotherapy, metaanalysis.

Найбільш вагомі метааналізи проведені групами Cochrane та Ontario в 2010–201 роках.

**Обговорення результатів**. Досліджені метааналізи з різних аспектів хіміотерапії раку шлунка дають неоднозначні заключення. В першу чергу це стосується неоад'ювантної хіміотерапії. Дані з паліативної хіміотерапії більш однотипні — ця терапія подовжує життя хворих на кілька місяців, але не виліковує хворих. Ад'ювантна хіміотерапія — малоефективна в подовженні життя оперованих пацієнтів.

Проведені метааналізи не підтвердили переваг дороговартісних схем поліхіміотерапії з включеням іринотекану, оральних фторпіримідинів, оксаліплатину, та інших препаратів. Це важливий висновок для українського онколога, який під час сумнівається в ефективності 5-фторурацилвмісних режимів і рекомендує хворим часто фінансово не підйомні для них схеми хіміотерапії.

**Висновок**. Загальний висновок із величезної кількості досліджень присвячених хіміотерапії раку шлунка. Таку неоад'ювантну хіміотерапію раку шлунка слід призначати всім хворим, за винятком I та II стадії хвороб. Паліативну хіміотерапію слід проводити, не орієнтуючи хворого на зайвий оптимізм. Ефективність АХТ сумнівна. Слід продовжувати регулярні метааналізи з хіміотерапії раку шлунка, досліджуючи найбільш сучасні роботи.

## Значение биологических маркеров при трижды негативном раке молочной железы

***Сивак Л.А., Веревкина Н.О., Лялькин С.А, Майданевич Н.М., Аскольський А.В., Касап Н.В.***

*Национальный институт рака, г. Киев*

**Актуальность**: Повышение результатов противоопухолевой терапии остается наиболее актуальной задачей современной онкологии.

**Цель**: изучить влияние инфильтрации опухоли лимфоидными клетками на эффективность химиотерапии у больных с трижды негативным раком молочной железы.

**Методы**. Проанализированы результаты комплексного лечения 25 пациенток IIB-IIIA стадии с трижды негативным РМЖ, получавших неоадъювантную химиотерапию по схеме FAC с последующей оценкой патоморфологического ответа и определением в опухоли экспрессии ER, PR, HER-2/neu, Ki-67, CD4+ и CD8+ методом ИГХ. При рецидиве заболевания пациенты получали ПХТ по схеме TC. Определяли безрецидивную и общую выживаемость.

**Результаты**. Полный и выраженный патоморфологический ответ выявлен у 48% пациентов, частичный — у 52%. Высокий уровень экспрессии CD4+ выявлен у 44% пациентов, низкий — у 56%. У 28% пациенток выявлен высокий уровень CD8+, а у 72% — низкий. Степень патоморфоза зависела от экспрессии Ki-67 (p=0,02) и CD8 (p=0,04). В группе с незначительным патоморфозом выявлена высокая экспрессия Ki-67 и низкая —

CD8+. Выраженная инфильтрация опухоли CD4+ ассоциировалась с высоким риском недостижения патоморфологического ответа (OR=2,3). Медиана безрецидивной выживаемости составила 17±9,2 мес. Более длинный безрецидивный период ассоциировался с высокой экспрессией CD8+ (r=0,53, p=0,075); более короткий — с высоким уровнем Ki-67 (r=0,37, p<0,1). При рецидиве заболевания, наблюдалась тенденция к сокращению времени до прогрессии при сочетании повышения уровня CD4+ и Ki-67 (r=0,33, p<0,1). Высокая экспрессия CD4+ и CD8+ ассоциировалась с улучшением выживаемости (r=0,39, p=0,03). Риск смерти выше в группе с высоким уровнем CD4+ (OR=14,6) и Ki-67 (OR=7,7).

**Выводы**: Инфильтрация опухоли CD4+, CD8+ клетками и высокий уровень Ki-67 ассоциируются с показателями эффективности лечения. Понимание механизмов взаимодействия опухолевых клеток с клетками иммунной системы позволит разработать алгоритмы лечения с использованием цитостатиков и иммуномодулирующих средств.

## Профілактика ранньої антрациклінової кардіотоксичності хіміотерапії у хворих на рак грудної залози

***Сивак Л.А., Аскольський А.В., Лялькін С.А., Майданевич Н.М., Касап Н.В., Верьовкіна Н.О.***

*Національний інститут раку, м. Київ*

**Вступ**. Кардіотоксичність — найбільш значиме побічне явище антрациклінових антибіотиків, які найчастіше використовуються в лікуванні раку грудної залози (РГЗ).

**Мета**. Покращити якість життя хворих на рак грудної залози шляхом профілактики антрациклінової кардіотоксичності.

**Матеріали і методи**. В дослідження включено 100 хворих на РГЗ, у яких в комплексному лікуванні застосовували поліхіміотерапію (ПХТ) за схемою FAC (6 курсів). Всі пацієнти мали гіпертонічну хворобу 1 стадії (фактор ризику розвитку кардіотоксичності) і їх розподілено на 2 групи: в основній (N=50) ПХТ проводилась на фоні розробленого алгоритму кардіопротекторної терапії супроводу (еналапріл 10 мг і карведілол 12,5 мг); в контрольній (N=50) — симптоматична терапія, у разі потреби. На початку, після кожних 2-х курсів ПХТ та після закінчення лікування в обох групах досліджували клінічні прояви кардіотоксичності, вивчали дані електрокардіограми (ЕКГ), ехокардіографії (ЕхоКГ). Якість життя оцінювали за допомогою опитувальника EORTC QLQ-C30.

**Результати**. При аналізі результатів встановлено, що розвиток синусової тахікардії і артеріальної гіпертензії 1 ст. спостерігалися у однієї пацієнтки основної (2%) і у 11 (22%) контрольної групи. За даними ЕКГ, у 8 (16%) пацієнток контрольної і 2 (4%) — основної групи встановлено зниження вольтажу комплексів QRS, депресію сегмента ST. Встановлено подовження інтервалу QTc до 0,51 с — у 4 пацієнтів (8%) в основної групи і до 0,59 с у 14 пацієнтів (28%) контрольної (N=0,45 с). За даними ЕхоКГ в обох групах фракція викиду лівого шлуночка істотно не змінювалась на етапах і після завершення ПХТ. Встановлено розвиток діастолічної дисфункції 1 типу в основній групі у 4 (8%) пацієнток, в контрольній — у 13 (26%). За даними опитувальника, якість життя хворих основної групи була кращою порівняно з контрольною.

**Висновки**. Застосування розробленого алгоритму у хворих на рак грудної залози дозволяє зменшити кардіотоксичність ПХТ, покращити якість життя хворих.

## Ефективність хіміотерапії у хворих на метастатичний тричі негативний рак грудної залози — попередні результати рандомізованого дослідження

***Сивак Л.А., Лялькін С.А., Майданевич Н.М., Кліманов М.Ю., Аскольський А.В., Касап Н.В., Верьовкіна Н.О.***

*Національний інститут раку, м. Київ*

Тричі негативний рак (ТНР) є найбільш несприятливим типом раку грудної залози (РГЗ) внаслідок агресивного перебігу та обмеженості лікувальних підходів. В теперішній час не існує специфічних режимів ПХТ для метастатичного ТНР, а результати лікування залишаються вкрай незадовільними. В НІР у 2011 році було розпочато відкрите рандомізоване дослідження з метою вивчення ефективності та безпечності різних схем хіміотерапії хворих на метастатичний тричі негативний рак грудної залози.

**Матеріали і методи**. Проаналізовано результати лікування 66 хворих на метастатичний ТНРГЗ віком від 23 до 69 років. Основну групу № 1 склали 29 хворих, які отримали ПХТ за схемою САР (циклофосфан — 500 мг/м$^2$, доксорубіцин — 50 мг/м$^2$, цисплатін — 50 мг/м$^2$). В основну групу № 2 увійшло 37 хворих, яким застосовувалась ПХТ за схемою ТР (паклітаксел — 175 мг/м$^2$, цисплатін — 75 мг/м$^2$). В дослідження залучались первинно метастатичні пацієнтки, а також хворі, що отримали в анамнезі комплексне лікування, з моменту завершення якого до появи метастазів пройшло не менше року. Проводився аналіз безпосередніх результатів лікування за критеріями RECIST, та віддалених результатів (загальна виживаність, медіана виживаності).

**Результати**. Встановлено, що загальна відповідь (повна + часткова регресія) на хіміотерапевтичне лікування була достовірно вищою у пацієнток на метастатичний тричі негативний рак грудної залози, що отримали ПХТ за протоколом ТР порівняно з групою хворих, що отримали лікування за схемою САР (40,6% проти 20,7%, p>0,05). Медіана періоду до прогресування захворювання становила 4,5 міс для схеми САР та 5,3 міс для ТР (p>0,05). Однорічна виживаність склала 62% та 70,2% відповідно (p>0,05), медіана виживаності — 10,5 міс для схеми САР та 11,5 міс для ТР ( p>0.05).

**Висновки**. Загальна ефективність лікування краща при використанні схеми ТР, проте достовірних розбіжностей між досліджуваними схемами за віддаленими результатами не виявлено.

## Гастроінтестинальна токсичність хіміотерапії при лікуванні хворих на рак грудної залози

***Сивак Л.А., Майданевич Н.М., Лялькін С.А., Аскольський А.В., Верьовкіна Н.О., Касап Н.В.***

*Національний інститут раку, м. Київ*

В сучасній хіміотерапії все більшої актуальності набуває індивідуалізований підхід до вибору хіміопрепаратів та їх доз, спрямований на зниження токсичності хіміотерапії.

**Мета**. Визначення факторів прогнозу гастроінтестинальної токсичності для оптимізації результатів лікування та якості життя хворих на рак грудної залози.

**Матеріали і методи**. Проліковано 62 хворих на РГЗ II-IV стадії, средній вік складав (49,8±9,8) років. Використовували клініко-лабораторні, інструментальні та молекулярно-генетичні методи дослідження (поліморфізм генів GSTP1, MTHER). Групу № 1 склали 26 хворих (35,7%) — отримали ПХТ за схемою САР (циклофосфан — 500 мг/м$^2$, доксорубіцин — 50 мг/м$^2$, цисплатин — 50 мг/м2), групу № 2 — 36 хворих (64,3%) — отримали ПХТ за схемою ТР (паклітаксел — 175 мг/м$^2$, цисплатин — 75 мг/м2). Оцінка токсичності проводилася за критеріями NCIC-CTC.

**Результати дослідження**: У 56 (91,0%) хворих 1- ї групи спостерігали прояви токсичності: стоматит — у 8 (13,5%) хворих (I ступеня — у 5 (8,7%), II ступеня — у 3 (4,8% хворих); нудоту і блювання — у 57 (91,9%) хворих (I ступеня у — 23 (37,9%), II ступеня — у 20 (33,1%), III ступеня — у 11 (19,2%), IV ступеня — у 1(1,8%) хворих); діарея I–II ступеня — у 14 (22,5%) хворих. В 2-й групі хворих прояви токсичності спостерігали у 53 (85,3%) хворих: стоматит — у 9 (14,8%) хворих (I ступеня — у 6 (9,6%), II ступеня — у 2 (3,2%), III ступеня — у 1(1,6%) хворих); нудоту і блювання — у 55 (89,7%) хворих ( I ступеня — у 24 (38,7%), II ступеня — у 17 (27,4%), III ступеня — у 14 (22,5%); діарея I–II ступеня — у 9 (14,5%) хворих. Більшість випадків проявів токсичності спостерігали після двох курсів ПХТ. Частота гастроінтестинальної токсичності в обох групах достовірно не відрізнялась 91% в 1-й та 85,3% в 2-й групах, (p>0,05). Гастроінтестинальна токсичність мала пряму кореляційну залежність з хронічними захворюваннями ШКТ (r=0,42, p<0,05), віком хворих до 45 років, (r=0,58, p<0,05), проведенням понад 3 курсів ПХТ (r = 0,41; p<0,05), гомозиготним типом успадкування (G/G) гену GSTP1 (p<0,04).

**Висновки**: Встановлено, що схеми ПХТ CAP та TP мають помірний ступінь токсичності. Найчастішим ускладненням ПХТ була гастроінтестінальна токсичність, частота якої в обох групах достовірно не відрізнялась (91% та 85,3% в 1-й та 2-й групах; p>0,05). Ризик розвитку гастроінтестинальної токсичності ПХТ був вищий у хворих з генотипом G/G гену GSTP1 (p<0,04).

## Роль поліморфізму гену GSTP1 у розвитку індукованої хіміотерапією периферичної нейропатії

***Сивак Л.А., Верьовкіна Н.О., Лялькін С.А., Майданевич Н.М., Аскольський А.В., Касап Н.В.***

*Національний інститут раку, м. Київ*

**Вступ**: Індукована хіміотерапією периферична нейропатія (ІХНП) є одним з основних дозолімітуючих побічних ефектів багатьох хіміотерапевтичних препаратів.Вивчення поліморфізму гену глутатіон-S-трансферази, яка регулює клітинну відповідь на оксидантний стрес,що відіграє значну роль у розвитку токсичності таксанів є актуальним питанням сучасної онкології.

**Мета**: дослідження взаємозв'язку поліморфізму гену GSTP1 з розвитком нейропатії у пацієнтів з метастатичним тричі негативним раком грудної залози.

**Методи дослідження**: В дослідження включено 39 жінок на тричі негативний метастатичний рак грудної залози, віком від 24 до 67 років (44,5±6,7) років. Всі пацієнти отримали 4-6 курсів хіміотерапії за схемою TP (паклітаксел 175 мг/м² , цисплатин 70мг/м²). Прояви нейропатії оцінювались за допомогою опитувальника EORTC QLQ –CIPN20 та критеріїв CTC AE version 4. Ампліфікацію поліморфних регіонів генів GSTP1 досліджували методом алель-специфічної ПЛР з детекцією результатів в режимі реального часу на приладі 7300/7500 Real-Time PCR Systems ("Applied Biosystems", США).

**Результати**: Нейропатія I ступеня розвинулась у 25 пацієнтів (64%), II ступеня -у 9 (23%), а нейропатія III ступеня — у однієї пацієнтки (2,5%).

У 17 (43,5%) пацієнтів виявлено генотип ILE/ILE, у 19 (48,7%) — генотип ILE/VAL, у 3 (7,7%) пацієнток — генотип VAL/VAL. Визначено, що ІХНП≥2 ступеня значно частіше спостерігалась у пацієнтів з генотипом ILE/ILE (6 з 17 пацієнтів 35,2%) порівняно з групою пацієнтів з генотипом ILE/VAL або VAL/VAL (3 з 22 пацієнтів, 13,6%.). Пацієнти з генотипом ILE/ILE мали більший ризик розвитку ІХНП≥2 ступеня (p=0,01).

**Висновки**: Досліджено, що нейропатія другого та більше ступеня достовірно частіше розвивалась у пацієнтів гомозиготних за GSTP1 105 ILE алелі. Визначення поліморфізму гену GSTP1 105 ILE алелі можна використовувати, як один з незалежних, достовірних факторів ризику розвитку нейропатії при використанні нейротоксичних схем хіміотерапії.

## Застосування препарату келтікан в лікуванні оксаліплатин-індукованої нейропатії

***Ткачук Т.В., Костюк О.Г., Какарькін О.Я., Дроненко В.Г.***

*Вінницький національний медичний університет ім. М.І.Пирогова*

**Актуальність**. Більшість пацієнтів із злоякісними гастроінтести-нальними пухлинами отримують протипухлинну хіміотерапію з оксаліплатином. Периферична сенсорна нейропатія є одним із найбільш специфічних ускладнень даного лікування, яка призводить до погіршення якості життя пацієнтів, інколи вимагає зниження доз цитостатиків, що знижує ефективність лікування.

**Мета**. Вивчити роль келтікану в лікуванні оксаліплатин-індукованої нейропатії.

**Матеріали та методи**. В дослідження включено 60 пацієнтів із злоякісними пухлинами гастроінтестинального тракту II-IV стадій процесу, які отримували терапію на основі оксаліплатину. Прояви нейротоксичності оцінювали за критеріями NCI-CTC. Включали пацієнтів із сенсорною нейропатією II-III ступенів. Кумулятивна токсичність оксаліплатину обумовлена прямою пошкоджуючою дією на нейрони. Експериментальні дослідження показали, що при враженні периферичних нервів виникає підвищення потреби в піримідинових нуклеотидах, які значно прискорюють регенерацію нервових шляхів. Такими фармакологічними властивостями володіє препарат Келтікан. Келтікан призначали перорально по 2 капсули двічі на добу. Ефективність препарату оцінювали за зниженням ступеня сенсорної нейропатії хоча б на один за критерієм NCI-CTC.

**Результати**. У всіх пацієнтів, які приймали участь у дослідженні спостерігалось значне зменшення парестезій в дистальних відділах кінцівок та холодової гіпералгезії. Із 60 пацієнтів у 25 (42%) нейропатія зменшилась з III до II ступеню, у 14 (23%) — з III до I, у 21 (35%) — з II до I.

**Висновки**. Дослідження показало, що Келтікан значно зменшує симптоми оксаліплатин-індукованої периферичної нейропатії, оскільки діє на рівні периферичних нервів та сприяє їх фізіологічній регенерації. Висока ефективність та добра переносимість препарату дозволяє рекомендувати його в комплесному лікуванні нейропатії.

## Неоад'ювантна хіміотерапія місцево поширеного раку прямої кишки

***Чорнобай А.В.***

*ВДНЗ Українська медична стоматологічна академія, м. Полтава*

**Вступ**. Рак прямої кишки (РПК) на сьогодні одне найпоширеніших злоякісних новоутворень в Україні. Захворюваність складає 20 випадків на 100 тис населення. До цього часу зостаються невирішеними питання лікування хворих з місцево поширеним процесом, що локалізований у верхньоампулярному та ректосигмоїдному відділах прямої кишки.

**Матеріали та методи**. Узагальнені результати лікування 39 хворих на РПК локалізацією у верхньо ампулярному (20) та ректосигиоїдному (19) відділах ПК. Поширенність процесу складала T2 — T4. У всіх пацієнтів діагностовані ускладнення: хронічна кишкова непрохідність та перифокальне запалення. В неоад'ювантному періоді лікування хворі отримали курс поліхіміотерапії (ПХТ) за схемою FLP. Курсова доза 5-фторурацила до 4г, лейковорину до 200мг, цисплатину до 150мг. Через 7-14 днів виконувались хірургічні втручання.

**Результати дослідження**. З 39 хворих яким проведена неоад'ювантна ПХТ у 22 (56%) були прояви хронічної компенсованої кишкової непрохідності, а у 17 (44%) процес ускладнювався перифокальним запаленням. Після неоад'ювантної ПХТ патологічних змін у гемограмах, а також інших несприятливих явищ у пацієнтів не відмічалось.

Хірургічні втручання виконувались, як правило на 7-10день. Обєм хірургічних втручань залежав від локалізації: у 35 (89%) пацієнтів виконані резекції з формуванням анастомозу ручним швом, а у 4 (11%) з локалізацією пухлини на 10см, анастомоз накладався циркулярним степлером. В післяопераційному періоді загальна кількість гнійно-септичних ускладнень склала 17%, і не перевищила таку у хворих, що не отримували ПХТ. Гістологічно поширеність процесу відповідала рТ2(35%), рТ3(47%), рТ4(18%). Хворі спостерігались протягом 3-х років. Безрецидивне виживання відмічене у 27(69%) хворих. У 7(18%) діагностовано віддалені метастази, а у 5(13%) — поєднання рецидиву з віддаленим метастазуванням.

**Висновки**. Неоад'ювантна ПХТ створює адекватні умови для виконання радикальних хірургічних втручань з приводу місцево поширеного РПК.

Проведення неоад'ювантної ПХТ не викликає збільшення післяопераційних ускладнень.

## Зв'язок рівня вільного заліза в сироватці крові з чутливістю до неоад'ювантної терапії у хворих на рак молочної залози

***Шепіль О.В.***

*Клініко-діагностичний центр Milner-medical, м. Харків*

**Вступ**. Рак молочної залози (РМЗ) є на сьогодні однією з найбільш поширених форм онкологічних захворювань. Пошук предиктивних маркерів для вибору оптимальної терапевтичної стратегії при РМЗ є актуальним завданням клінічної онкології. Відомо, що під впливом деяких цитостатиків (фторурацил, лейковорин і оксаліплатин) відбувається підвищення рівня вільного заліза (РВЗ) у сироватці крові хворих.

**Мета**. Дослідити зв'язок РВЗ у сироватці крові з клінічною відповіддю на неоад'ювантну хіміотерапію хворих на РМЗ.

**Матеріали та методи**. У дослідженні взяли участь 96 хворих на РМЗ II-III стадії віком від 31 до 69 років, що отримували антрациклін-вмістну хіміотерапію у неоад'ювантному режимі. Ефективність лікування визначали згідно критеріїв RECIST. В залежності від чутливості до хіміотерапії хворі були розподілені на 2 групи. До першої групи увійшли 46 пацієнток з пухлинами чутливими до хіміотерапії, до другої — 50 жінок з резистентними пухлинами. РВЗ у сироватці крові, гемоглобіну і печінкових трансаміназ (АсАТ і АлАТ) визначали на початку лікування і через 48 годин після чергового циклу хіміотерапії. Статистична обробка результатів виконана за допомогою програми STATISTICA-6.0.

**Результати**. РВЗ у сироватці крові хворих першої групи перед лікуванням становив 135,24±32,72 мкг/дл. Через 48 годин після проведенні хіміотерапії цей показник підвищувався до 348,82±62,41 мкг/дл. У групі хворих з пухлинами, резистентними до хіміотерапії початковий РВЗ складав 143,26±35,47 мкг/дл. Після проведення хіміотерапії спостерігалось незначне зростання РВЗ в середньому до 237±45,24 мкг/дл ($p<0,01$). Встановлено прямий кореляційний зв'язок ($r=0,51$, $p<0,05$) РВЗ в сироватці крові від ефективності хіміотерапії у хворих на РМЗ. Не визначено змін інших досліджених показників (АсАТ, АлАТ, гемоглобіну) під час проведення неоад'юванного лікування.

**Висновки**. Підвищення РВЗ у сироватці крові корелює з чутливістю до неоад'ювантної терапії у хворих на РМЗ, що свідчить про перспективність використання цього показника в якості потенційного біомаркера моніторингу ефективності медикаментозного лікування.

## Тестування нових протипухлинних сполук на базі вуглецевих наноматеріалів та доксорубіцину

***[1]Якимчук О.М., [1]Городна О.В., [1]Перепелиціна О.М., [1]Сидоренко М.В., [2]Бакалінська О.Н.***

*[1]Інститут проблем кріобіології і кріомедицини НАН України, м. Київ*

*[2]Інститут хімії поверхні ім. О.О.Чуйка НАН України, м. Київ*

**Метою роботи** було вивчення перспектив використання вуглецевих матеріалів ультра дисперсних діамантів (УДД) та лукоподібного вуглецю (ЛПВ), в якості носіїв протипухлинних препаратів для цільової доставки препаратів з використанням моделі багатоклітинних пухлинних сфероїдів (БПС). Об'єктами дослідження були пухлинні клітини лінії MCF-7 аденокарциноми молочної залози, УДД та ЛПВ. Культивування відбувалося за стандартних умов. Для генерації сфероїдів використовували 2% КМЦ. Для визначення кінетики росту клітинних популяцій та проліферативної активності використовували МТТ-тест та визначення об'єму БПС. Визначення вмісту оксиду азоту проводили за допомогою реакції Грісса на мультилунковому сканері Labsystems Multiskan MS, при довжині хвиль 540 нм. Для визначення проліферативної активності клітин, проводили підрахунок метафазного індексу (МІ), в культурі, яка знаходилась в log-фазі. В результаті проведених досліджень були отримані стабільні сполуки УДД і ЛПВ з доксорубіцином (ДОК). Ефективність функціоналізації складала 2,94% в/в для ЛПВ-ДОК і 2,98% в/в для УДД-ДОК. Крім того, конструкції УДД-ДОК і ЛПВ-ДОК мали дозозалежну цитотоксичну дію на пухлинні клітини. Виживанність клітин аденокарциноми знижувалася з 52 до 28% в разі інкубації з УДД-ДОК в концентраціях від 8,4–2,5 мкг/мл та від 72 до 30% після інкубації з ОПВ-ДОК. У контрольних зразках значення МІ склало 4,35%. При інкубуванні клітин з ДОК спостерігалося достовірне дозо залежне зниження цього показника. Найбільше пригнічення поділу відмічено за концентрації 200 мкг/мл, де значення МІ=0,8%. Відмічалося коливання значення МІ за умов культивування пухлинних клітин з ЛПВ та УДД від 4,5% до 3,9%. Тому ми припускаємо, що вказані речовини є перспективними для використання в якості біологічно-інертної основи для доставки лікарських препаратів.

## Вивчення проявів токсичності поліплатиллену при паліативному лікуванні хворих

***Яценко Л.Д., Євтушенко О.І., Сучак С.В., Шахрай Г.Ф.***

*Національна медична академія післядипломної освіти ім. П.Л.Шупика, м Київ*

*Національний інститут раку, м Київ*

Суттєвою особливістю при проведенні спеціального медикаментозного лікування хворих на злоякісні новоутворення є наявність токсичних проявів при використанні цитостатиків. Це значною мірою обмежує його використання, в деяких випадках веде до порушення ритму лікування, навіть до відміни терапевтичних курсів, що призводить до негативного прогнозу.

Крім загальнотоксичної дії, похідним платини притаманна, насамперед, нефротоксичність. Ця особливість важлива передусім з погляду можливостей дотримання курсових і сумарних доз цієї групи препаратів.

З метою дослідження впливу поліплатиллену на стан хворих проведено аналіз його токсичності порівняно з іншими хіміотерапевтичних препаратами, в тому числі і препаратами платини.

Контроль токсичності здійснювали за клініко-біохімічними показниками крові і сечі онкологічних хворих, за показниками білірубіну, креатиніну, лужної фосфатази, сечовини крові, аланінової і аспарагінової трансаміназ. Ці показники проаналізовані у динаміці лікування 120 хворих основної гру-

пи і такою ж кількістю хворих групи контролю (лікувальні схеми без включення поліплатиллену).

Найголовнішою інтегральною характеристикою якості життя хворого є його загальний стан за шкалою ECOG, який було зафіксовано при проведенні усіх етапів лікування.

Вихідний статус хворих основної і контрольної груп подібний. Однак після першого курсу лікування статус за шкалою ECOG хворих основної групи залишався стабільним, а в групі контролю знижувався за рахунок загальнотоксичної дії проведеного лікування. До початку другого курсу хіміотерапії частина пацієнтів основної групи відновлювали загальний стан і підвищували свій статус за шкалою ECOG, тоді як хворі групи контролю приступали до курсу поліхіміотерапії у тому ж співвідношенні балів за шкалою ECOG. До моменту завершення II курсу хіміотерапії статус хворих основної групи залишався стабільним, групи контролю погіршувався. Після завершення визначеного плану хіміотерапевтичного лікування 88 з 120 хворих основної групи (73,3%) практично відновили загальний стан (статус за шкалою ECOG — 1-2 бала), 18 хворих приступили до роботи. У 21 хворого групи контролю тільки (17,5%) можна визначити як тих, що відповідають 1 балу за шкалою ECOG, до роботи не зміг приступити жоден пацієнт. В основній групі у жодного з пацієнтів до моменту закінчення лікування не зареєстрований статус за шкалою ECOG в 3 бала, у групі контролю в 23 хворих зареєстрований статус за шкалою ECOG в 3 бала, в 10 пацієнтів статус погіршився й оцінений в 4 бала за шкалою ECOG.

Під час лікування проводилася оцінка таких побічних ефектів лікування: нудота, блювання, больовий синдром, слабкість, тахікардія, пітливість, порушення сну, шкірні алергійні реакції, підвищення рівня білірубіну, підвищення рівня АЛТ і АСТ, підвищення рівня креатинину, зниження рівнів лейкоцитів, нейтрофілів, тромбоцитів, гемоглобіну. Виявлено, що спектр і ступінь токсичності хіміотерапевтичних схем лікування із застосуванням поліплатиллену набагато нижчій в порівнянні з загальноприйнятими схемами лікування.

Слід підкреслити, що узагальнення наведених результатів даного дослідження демонструє відсутність у хворих, що одержують поліплатиллен, потреби в тих видах супортивної терапії, які є традиційними при лікуванні протипухлинними препаратами.

## Применение антиоксидантов в онкологии

***Яценко Л.Д., Евтушенко О.И., Паламарчук В.В.***

*Национальная медицинская академия последипломного образования им. П.Л.Шупика, м Київ*

*Национальный институт рака*

*ГУ «Институт отоларингологии им. проф. А.С.Коломийченка НАМН Украины», г. Киев*

Противоопухолевый (антиканцерогенный) эффект антиоксидантов может быть максимальным на ранних этапах канцерогенеза — инициации и промоции, причем решающее значение имеют алиментарные факторы. Механизмы действия пищевых антиоксидантов:

1) ингибирование включения (образования, активации) канцерогенов;

2) детоксикация канцерогенов с помощью GSH и GSH-S-трансфераз (осуществляющих коньюгирование GSH с канцерогеном);

3) ингибирование цитохромов P450, предотвращение связывания канцерогена с ДНК;

4) стимулирование репарации ДНК (активация поли(АДФ-) риюозилтрансферазы и др. ферментов репарации);

5) включение антипролиферативных механизмов (ингибирование активации онкогенов, активности орнитиндекарбоксилазы — фермента, продуцирующего полиамины; индукция терминальной дифференциации;

6) восстановление иммунного ответа путем ингибирования циклооксигеназы-2, активации киллерной активности;

7) увеличение межклеточной коммуникации; 8) индукция апоптоза опухолевых клеток путем ингибирования тирозинкиназ, теломераз, активации каспаз.

Из пищевых антиоксидантов иаибольший интерес, ввиду значительной антиканцерогенной активности, представляют органические соединения селена; зеленый и черный чай, такие его компоненты, как катехины, в особенности эпигаллокатехин-галлат (EGCG); виноград, красные вина и содержащиеся в них флавоноиды процианидины, прежде всего ресвератрол; соя и содержащиеся в ней изофлавоны (генистеин); прополис, мед, главным образом за счет содержащихся в прополисе эфиров кофейной кислоты; флавоноиды цитрусовых, терпеноиды. Крестоцветные, особенно брокколи, капуста содержат мощные антиканцерогены изотиоцианаты (сульфорафан), а также селен. Следует отметить, что многие пищевые компоненты с антиоксидантной и противоопухолевой активностью обладают столь выраженной и специфической активностью, что могут стать основой для получения новых противоопухолевых препаратов.

Катехин чая EG8G помимо мощной антиоксилительной активности обладает еще свойствами индуктора апоптоза опухолевых клеток и ингибитора сигнальной трансдукции. Трудности применения этого нетоксичного вещества связаны с его чрезвычайно низкой растворимостью и высокой биоконъюгацией, деградацией (и, следовательно, потерей активности). В настоящее время ведутся изыскания его синтетических (полусинтетических) аналогов, лишенных этих недостатков. Селен и его соединения обладают высокой противоопухолевой активностью. Но селен токсичен в эффективных дозах, что ограничивает его лечебное применение. Ведутся успешные работы по созданию органических препаратов селена с большей терапевтической широтой; есть надежда получить на основе селена эффективные препараты. Фенилэтиловый эфир кофейной кислоты — сильный ингибитор активации фактора транскрипции NF-kB; тем самым он ингибирует пролиферацию клеток .

Целесообразность адьювантного применения антиоксидантов связана с их способностью смягчать и устранять побочные токсические эффекты лучевой и химиотерапии, способствовать реабилитации иммунной и кроветворной систем.

# ПРОМЕНЕВА ДІАГНОСТИКА, ПРОМЕНЕВА ТЕРАПІЯ, ЯДЕРНА МЕДИЦИНА

## Радиационный канцерогенез

***Базыка Д.А., Литвиненко А.А.***

*ГУ «Национальный научный центр радиационной медицины НАМН Украины» г. Киев*

Международный комитет по радиационной защите и Научный комитет по действию атомной радиации при ООН, оценивая дозы облучения, исходит из того, что любая доза, отличная от нуля является канцерогенной и генетически опасной. Увеличение риска злокачественных новообразований молочной железы (МЖ) у женщин, подвергшихся воздействию ионизирующего излучения, отмечали при многократной рентгеноскопии для контроля лечения туберкульоза, диагностики и оценки лечения сколиоза, рентгенотерапии — гемангиом кожи, увеличенной вилочковой железы, острого послеродового мастита, доброкачестенных заболеваний МЖ, перенесших атомную бомбардировку в Хиросиме и Нагасаки. Отмечен рост индуцирующих радиаций рака щитовидной железы, легких, желудка, ободочной кишки, опухолей костей, мягких тканей, кожи и др. органов. Опухоли могут быть в результате прямого механизма воздействия, сложного генеза и дисгормональные. Механизмы радиационного канцерогенеза (РК) объясняют закон Бергонье, Трибондо, эффект Петкау. Облучение в зависимости от дозы может обладать промоторным и индуцирующим действием. На 1 летальное событие в клетке происходит несколько тысяч повреждений оснований и однонитевых разрывов, 30-40 двунитевых, которые в значительной степени отвечают за появление хромосомных аббераций, а они играют более важную роль в канцерогенезе, нежели точечные мутации. РК однотрекового действия является доминирующим. В нормальной человеческой популяции встречается 14–20% — радиорезистентных особей, 10–20% особей повышенной радиочувствительности, 7–10% — сверх радиочувствительних. Различное действие оказывают на специфические протеинкиназы различные виды облучения, что приводит к остановке клеточного цикла в различных фазах, блокировке репарации двунитевых разрывов ДНК, репарации неспареных оснований.

## Застосування еластографії у комплексній променевій діагностиці та для моніторингу ефективності лікування раку шийки матки

***Бакай О.О., Головко Т.С.***

*Національний інститут раку, м. Київ*

У зв'язку із ростом захворюваності на рак шийки матки та збільшенням кількості хворих з поширеними формами існує необхідність удосконалення діагностики пухлинного процесу на всіх етапах лікування.

**Мета роботи**. Визначити можливості еластографії в променевій діагностиці та моніторингу лікування раку шийки матки.

**Матеріал та методи**. Обстежено за допомогою ультразвукової дослідження із застосуванням еластографії 120 пацієнток з раком шийки матки стадії 0–IV.

**Результати дослідження** продемонстрували ефективність еластографії для оцінки поширеності неопроцесу (при виявленні інвазії пухлини в параметрій чутливість зросла з 79,3 до 91,3%, специфічність з 90,3 до 95,1%, точність з 85,0 до 93,3%; на піхву з 77,2 до 82,1%, з 84,1 до 87,5%, з 80,8 до 87,5% відповідно; на тіло матки з 85,7 до 93,4%, з 86,0 до 93,1%, з 85,8 до 92,5% відповідно), в оцінці відповіді пухлини на консервативну терапію (чутливість, специфічність и точність зросли з 90,4 до 93,1%, з 62,5 до 71,4% та з 87,9 до 82,7% відповідно) та для виявлення рецидиву (специфічність зросла з 84,0 до 94,0%, точність з 82,7 до 91,3%.).

## Можливості ультразвукового дослідження в діагностиці і оцінці ступеня місцевого розповсюдження рака прямої кишки

***Батюк С. І., Бриндіков Л. М., Табола М. М., Тоцький І. М., Закрижевська Т. В.***

*Хмельницький обласний онкологічний диспансер*

Щорічно в Україні реєструється більше 9 тисяч випадків злоякісних новоутворень (ЗН) прямої кишки, рівень захворюваності коливається в межах 19–19,8 на 100 тисяч всього населення. За частотою захворювань ЗН прямої кишки займає 6-е місце серед всіх локалізацій раку, та складає у чоловіків більше 6%, у жінок 5% від всіх ЗН. Метастатичне ураження регіонарних лімфатичних вузлів (ЛВ) діагностується у третини первинних онкологічних хворих на рак прямої кишки (РПК). Від своєчасної діагностики і правильної оцінки розповсюдження пухлинного процесу залежить тактика лікування хворих на РПК і зменшення кількості рецидивів після хірургічного втручання.

**Мета роботи**. Аналіз діагностичної цінності метода ультразвукової діагностики (УЗД) у виявленні РПК і оцінці ступеня його розповсюдження. За період 2012–2014рр. у кабінеті УЗД онкодиспансеру обстежено 120 хворих на РПК з локалізацією пухлини в нижньо — та середньоампулярному відділі прямої кишки. Діагноз ЗН прямої кишки був підтверджений рентгенологічним, ендоскопічним, гістологічним методами діагностики. Вік хворих 36–68 років. УЗД проводилось на ультразвуковому сканері Mindray DC-7 з використанням мультичастотного ректального датчика 5–10 МГц в В-режимі, режимах кольорового та енергетичного допплерів, тканьової гармоніки, еластографії.

При аналізі отриманих результатів у 78 (65%) хворих пухлина інфільтрувала стінку кишки до параректальної клітковини. У 31 (26%) хворих пухлина проростала стінку кишки і вростала в параректальну клітковину. У 11 (9%)хворих пухлинний процес поширювався на сусідні органи (простату, шийку матки, сечовий міхур). У 42 (35%) хворих діагностувались метастази в ЛВ: параректальні, а також розташованих вздовж латеральної крижової, внутрішньої здухвинної, прямокишечних артерій.

Трансректальне УЗД прямої кишки визначає ступінь інвазії пухлини в кишечну стінку та оточуючі тканини, дозволяє встановити параректальні метастази.

## Роль ультразвукового дослідження в діагностиці місцевих рецидивів після оперативних втручань при ракові молочної залози

***Батюк С.І., Венгер О.В., Бриндіков Л.М., Дробнер І.Г., Коваленко О.О., Мороз В.А.***

*Хмельницький обласний онкологічний диспансер*

*Хмельницька міська поліклініка №1*

**Актуально** для клінічної онкології та організації онкологічної допомоги жіночому населенню України на сьогодення є проблема підвищення ефективності діагностики рака молочної залози (РМЗ) і його рецидивів після оперативних втручань, особливо при органозберігаючих операціях. Реальний шлях покращення результатів лікування рецидивів РМЗ — рання, а в ряді випадків, доклінічна діагностика. Цю проблему успішно вирішує ультразвукова діагностика (УЗД), яка є сучасним і перспективним методом діагностики захворювань молочних залоз.

**Ціль роботи** — аналіз власного досвіду УЗД в визначенні ознак місцевих рецидивів РМЗ. Обстежено 240 хворих з об'ємними утвореннями після оперативних втручань при РМЗ підтвердженим гістологічним методом діагностики. Вік пацієнток 28–67 років. 156 хворим (65%) була виконана радикальна мастектомія, 84 (35%) — органозберігаюча операція (секторальна резекція, квадрантектомія). Обстеження проводилось на ультразвуковому сканері Mindray DC-7 з використанням лінійного датчика 7,5–12 МГц в В-режимі, режимах кольорового та енергетичного допплерів, тканьової гармоніки, еластографії, режимі Micro Pure. У 144 (60%) хворих діагностована ліпогранульома, у 32 (13%) — організована серома, у 15 (6%) — організована гематома, у 25 (11%) вогнищевий фіброз, у 24 (10%) істинний рецидив. При ультразвуковій оцінці об'ємного утворення ми враховували такі параметри: тип утворення (солідне, кістозне), контури, орієнтацію (розташування) пухлини в структурі молочної залози і м'яких тканинах грудної стінки, ехогенність, ехоструктуру, характер росту, васкуляризацію, параметри еластографії, наявність мікрокальцинатів.

Наші дослідження показали що УЗД є високоінформативним методом діагностики об'ємних утворень після оперативних втручань при РМЗ.Точність її склала 98,5%.

## Прогностические возможности сфингомиелиназы при химиолучевом лечении больных НМРЛ

***Белозор Н.В., Старенький В.П., Митряева Н.А.***

*ГУ «Институт медицинской радиологии им. С.П. Григорьева НАМН Украины», г. Харьков*

Согласно ранее проведенным исследованиям, фермент кислая Zn2+-зависимая сфингомиелиназа (СМ-аза) является сывороточным маркером церамидного пути апоптоза и может служить критерием эффективности лучевой терапии (ЛТ) с модификацией химиопрепаратами у больных НМРЛ.

**Цель исследования**. Изучение прогностических возможностей СМ-азы у больных НМРЛ при химиолучевом лечении.

**Материалы и методы**. Обследовано 59 больных НМРЛ IIIA–IIIB стадии, получивших ЛТ в режиме ускоренного гиперфракционирования с химиомодификацией (этопозид, цисплатин). Активность фермента в сыворотке крови определяли до (СМ-аза1) и после (СМ-аза2) ЛТ по количеству гидролизованного сфингомиелина.

**Результаты**. Активность СМ-азы достоверно повышается после ЛТ в 2,8 раза и сопровождается регрессией опухолевого процесса (более 50%) в 74,6% случаев. Анализ активности СМ-азы1 до ЛТ показал прямую зависимость частоты позитивного ответа от исходного уровня фермента. При значениях СМ-азы1 более 300 мкмоль/мг белка частота полной и частичной регрессии составила 95,5 против 62,2%, если базовая активность не превышала 300 мкмоль/мг белка, и 36,4%, если активность фермента была меньше 200 мкмоль/мг белка. Базовая активность фермента более 200 мкмоль/мг белка (обнаружена в 81,4% случаев) свидетельствует о потенциальной эффективности ЛТ с модификацией цисплатином и этопозидом.

Анализ динамики активности фермента (К=СМ-аза2/СМ-аза1) показал, что при К > 2,1 позитивный ответ опухоли отмечен в 95,1% случаев против 27,8% при К ≤ 2,1.

Положительным фактором прогноза для общей выживаемости является активность СМ-азы2 после лечения > 300 мкмоль/мг белка и К > 2,1.

**Выводы**. Достоверная связь базового уровня фермента (СМ-азы1 > 200 мкмоль/мг белка) и динамики его активности (К > 2,1) с позитивными результатами лечения дает возможность использовать СМ-азу в качестве предиктивного фактора для мониторинга эффективности ЛТ с модификацией этопозидом или цисплатином, в качестве фактора прогноза для выживаемости.

## Динаміка гематологічних показників при проведенні радіонуклідної терапії 153Sm-оксабіфором у онкологічних хворих

***Боброва В.М., Грушка Г.В., Стадник Л.Л., Ткаченко Г.І., Луховицька Н.І., Савченко А.С., Ріяко В.М., Підченко Н.С.***

*ДУ «Інститут медичної радіології ім. С.П. Григор'єва НАМН України», м. Харків*

Радіонуклідна терапія (РНТ) у хворих з кістковими метастазами поліпшує якість життя за рахунок зменшення больового синдрому. Одними з найбільш клінічно значущих ускладнень після РНТ є порушення з боку гемопоезу, вивчення якого дозволить проводити профілактичні заходи, що підвищить ефективність РНТ.

**Мета дослідження**. Визначити особливості динаміки гематологічних показників у процесі РНТ залежно від рівня введеної питомої активності (ВПА).

**Матеріали та методи**. Аналіз змінення вмісту формених елементів периферичної крові проведено в 24 хворих з кістковими метастазами після лікування 153Sm-оксабіфором в індивідуально визначених активностях.

**Результати**. Виявлено зниження рівня гемоглобіну на 6,9, 6,0 і 11,0% в діапазоні ВПА 3,7–18,5, 37,37–55,50 та 55,87–92,50 МБк/кг відповідно. Змін рівня гемоглобіну і кількості лейкоцитів не відбувалося для хворих з ВПА 18,87–37,00 та 37,37–55,50 МБк/кг відповідно. Максимальне зниження (на 35,1%) кількості лейкоцитів було у хворих з найбільшою (55,87–92,5 МБк/кг) ВПА, мінімальне — на 12,8% з найменшою ВПА. У пацієнтів з ВПА 18,87–37,0 МБк/кг кількість лейкоцитів зменшилась на 15,1%. Відзначалося найбільше (на 35,9%) зменшення кількості гранулоцитів після введення максимальної ВПА і найменше зниження (на 6,7%) для мінімальної ВПА. Для курсів РНТ з питомою активністю 18,87–37,0 МБк/кг кількість гранулоцитів зменшилася на 22,2%. Для пацієнтів введення дози 37,37–55,5 МБк/кг сприяло збільшенню кількості гранулоцитів на 16,7%. Спостерігалася тенденція до зниження тромбоцитів на 8,7, 9,3, 13,3 та 17,3% при підвищенні рівня ВПА в діапазонах 3,7–18,5, 18,87–37,00, 37,37–55,50 та 55,87–92,50 МБк/кг відповідно.

**Висновки**. При підвищенні ВПА відзначено тенденцію до зниження рівня гемоглобіну, кількості лейкоцитів, гранулоцитів та тромбоцитів. Найбільш значимим прогностичним чинником визнана динаміка кількості гранулоцитів.

## Брахітерапія хворих на рак тіла матки із застосуванням апарату MultiSource HDR BEBIG.

***Бурак О.Є., Дукач В.А.***

*Львівський державний онкологічний лікувально-діагностичний центр*

*Львівський медичний інститут*

Рак тіла матки (РТМ) має тенденцію до зростання захворюваності і посідає одне з перших місць серед онкогінекологічних захворювань. Впровадження нових методик променевої терапії сприяє покращанню результатів лікування і якості життя пацієнтів.

**Метою** нашого повідомлення був аналіз ефективності HDR брахітерапії (БТ) у хворих на РТМ на апараті MultiSource HDR BEBIG, частоти і важкості променевих реакцій з боку слизової піхви та критичних органів і можливості зниження на них променевого навантаження.

**Матеріал і методи**. У Львівському державному онкологічному лікувально-діагностичному центрі за 36 міс використання системи БТ MultiSource HDR BEBIG проліковано 168 хворих на РТМ віком від 31 до 76 років. Аналіз результатів лікування проведено в 120 хворих. У 103 хворих була I стадія, 12 — II, 5 — III. Гістологічно у всіх була аденокарцинома різного ступеня злоякісності. Разова осередкова доза станови-

ла 5 Гр 2 рази на тиждень або 6 Гр 1 раз на тиждень до сумарної осередкової дози — 24–30 Гр. Планування БТ здійснювали системою HDR plus. Дистанційну променеву терапію проводили на телекобальтових апаратах Терагам, Агат-Р або лінійному прискорювачі ELEKTA в режимі дрібного фракціонування дози.

**Результати та їх обговорення**. Протягом дворічного терміну спостереження в однієї хворої мав місце рецидив через 11 міс після лікування, а в другої через 13 міс на фоні пізнього променевого сигмоїдиту. У 14 хворих спостерігали променеві реакції: кольпіт у 5 хворих, цистит — 10, ректит — 4, Лейкопенія — 5. Частота і ступінь важкості променевих реакцій були меншими при застосуванні БТ MultiSource HDR ніж на апараті АГАТ-ВУ.

**Висновки**. Впровадження брахітерапевтичного комплексу MultiSource HDR дає змогу завдяки оптимізації плану лікування з високою точністю досягати покращання ефективності променевого лікування, якості життя пацієнтів та зменшення числа ранніх променевих реакцій.

## Первый опыт шейной медиастиноскопии в Киевском городском онкологическом центре

*[1]Верещако Р.И., [2]Завертыленко С.П., [1]Пискорский А.А., [2]Войтко А.В. [1,2]Бацей И.С., [2]Токарь Д.А., [3]Олейник Ю.Н., [2]Семенченко А.А., [2]Швыдак Р.В.*

*[1]Национальный медицинский университет имени А.А. Богомольца, г. Киев*

*[2]Киевский городской клинический онкологический центр, г. Киев*

*[3]Украинская военно-медицинская академия, г. Киев*

**Цель**. Цитологическое, гистологическое, иммуногистохимическое исследование увеличенных медиастинальных лимфоузлов, выявленных на КТ ОГП, а также исследование медиастинальных лимфоузлов с повышенным накоплением радиофармпрепарата при выполнении ПЭТ КТ.

**Материалы и методы**. В клинике кафедры онкологии НМУ имени А.А. Богомольца, базой которой являются отделения онкогинекологии, торакальной онкологии, опухолей молочной железы и мягких тканей Киевского городского клинического онкологического центра в 2014–2015гг. выполнено 45 шейных медиастиноскопий. Возраст пациентов колебался от 24 до 78 лет (средний — 60 лет). Мужчин и женщин было 24 и 21 соответственно. Показанием для медиастиноскопии было увеличение средостенных лимфоузлов, выявленное при компьютерной томографии органов грудной полости. У 4 пациенток (с ранее пролеченным раком молочной железы) при выполнении ПЭТ КТ было выявлено повышенное накопление радиофармпрепарата в отдельных группах медиастинальных лимфоузлов. Частота бравшихся для исследования лимфоузлов была следующей: 2R в 35,6% случаев, 2L — 6,7%, 4R — 82,2%, 4L — 48,8%, 7 — 66,7%, 10R — 4,4%, 10L — 8,9%. Комбинации исследовавшихся групп узлов были представлены следующим образом: 2R, 4R, 7 — 19,7%; 4R, 4L, 7 — 19,7%; 4L, 7 — 12,25%; 2R, 4R — 9,4%; 4R, 4L — 9,4%; 4R, 7 — 9,4%; 4R — 2,4%; 10L, 4L, 7 — 2,4%; 2R, 7 — 2,4%; 2R, 2L, 4R, 4L — 5,8%; 2L, 4L, 10L, 4R — 2,4%; 7 — 2,4%; 2R, 4R, 10L, 7 — 2,4%. Разнообразие комбинаций обусловлено тем, что исследовались прежде всего увеличенные лимфатические узлы. В среднем биопсии подвергалось 2,44 группы узлов. По нозологическим единицам самая большая группа (23 пациента) была представлена раком легкого (по данным КТ ОГП). У них исследование проводилось с целью верификации диагноза или уточнения N статуса. В этой группе у 18 пациентов подтверждено наличие метастазов рака в медиастинальных лимфоузлах и получена верификация диагноза. Другими онкологическими причинами медиастинальной лимфаденопатии были: рак желудка — 1, рак молочной железы — 4, рак тела матки — 2, лимфома — 5 (Ходжкина (3), неходжкинская (2)). Из неонкологических причин медиастинальной лимфаденопатии самой частой был синусный гистиоцитоз и антракоз — 5 наблюдений, туберкулезный лимфаденит — 2, неспецифический лимфаденит — 3.

Следует отметить, что из 4 пациенток с пролеченным ранее раком молочной железы, у которых было выявлено на ПЭТ КТ повышенное накопление радиофармпрепарата в медиастинальных лимфоузлах, только у 2 подтверждено метастатическое поражение этих узлов.

**Выводы**. Таким образом, шейная медиастиноскопия позволила:

1 — точно установить причину увеличения средостенных лимфатических узлов, как с онкологической патологией, так и с неспецифическими и специфическими изменениями в ткани узлов;

2 — у больных с раком легкого верифицировать диагноз и уточнить N статус. Вследствие этого пациентам с медиастинальной лимфаденопатией определена обоснованная лечебная тактика.

## Дистанційна променева терапія локально-поширеного раку передміхурової залози із застосуванням нестандартних доз фракціонування та радіомодіфікації

*[1] Вінник Ю.О., [2] Скиба О.М., [2] Скиба М.Я., [2] Баштан В.П., [2] Вовк О.Я.*

*[1]Харківський обласний онкоцентр*

*[2]Полтавський обласний клінічний онкодиспансер*

З метою удосконалення лікування хворих на локально — поширений рак передміхурової залози (стадія Т3) нами був розроблен метод, в якому досягається поліпшення ефективності лікування хворих (збільшення безрецидивного виживання, сповільнення появи метастазів та покращення якості життя) за рахунок розробки нового комбінованого підходу, який включає в себе неоад'ювантну гормонотерапію (НГТ) та дистанційну променеву терапію із застосуванням нестандартних доз фракціонування та радіомодіфікації.

З 2012 р. на базі Харківського обласного онкоцентра та Полтавського обласного клінічного онкодиспансера нами було проліковано 56 хворих з локально — поширеною формою РПЗ (стадія Т3), які отримали наступне лікування — НГТ — аналогом природного лютеїнизуючого гонадотропін релізінг — гормона (лєйпрорєлін) — 22,5 мг п/шкірно один раз у 3-ри місяці + антиандроген нестероїдного типу (бікалутомід) — 50 мг внутрішньо в один і той же час протягом 3-ох місяців перед початком променевої терапії та дистанційна променева терапія — використовувались нестандартні дози фракціонування (за два етапи була підведена СОД — 68,4 Гр, ВДФ — 121 у. є., що згідно ВДФ відповідає СОД — 74 Гр при РОД — 2 Гр) та застосовувалась радіомодіфікація препаратом класу таксанів (доцетаксел) один раз на тиждень з пероральною премедікацією дексаметазоном.

Ефективність лікування оцінювали кожні 3-ри місяця від початку лікування, а безрецедивний період складає 39 міс. у 87% (49) хворих на даний час.

Таким чином, практична значимість цього дослідження може полягати у введенні в клінічну практику оптимальної схеми комбінованого лікування хворих на РПЗ локально — поширеної форми, що надасть можливість збільшити ефективність лікування та покращити якість життя цієї категорії пацієнтів.

## Оцінка діагностичної ефективності МР-урографії з діурезним навантаженням в комплексі променевих методів дослідження при раку сечового міхура

***Гаврилюк О.М.***

*Національний інститут раку, м. Київ*

Основу дослідження склали результати комплексної променевої діагностики (ультразвукова діагностика (УЗД), екскреторна урографія (ЕУ) з діурезним навантаженням, комп'ютерно-томографічну урографію (КТУ), магнітно-резонансну урографію (МРУ) з діурезним навантаженням) 85 хворих на інвазивний рак сечового міхура (РСМ) обстежених у відділенні променевої діагностики Національного інституту раку у 2009–2014 рр. З метою удосконалення МРУ-діагностики розробили спосіб оцінки анатомо-функціонального стану (АФС) нирок та сечовивідних шляхів (СВШ) за допомогою МРУ з діурезним навантаженням, для сукупної оцінки функціональних та анатомічних змін СВШ, суміжних органів черевної порожнини, малого таза як єдиної анатомо-фізіологічної ділянки.

За отриманими результатами порівняли діагностичну ефективність. З 28 (37,3%) пацієнтів, у яких ми діагностували уретерогідронефроз (УГН) за допомогою ЕУ, у 5 (6,7%) були хибно негативні результати, а у 2 (2,7%) — хибно позитивні через недостатню візуалізацію СВШ у хворих зі зниженою екскрецією контрасту ниркою. Найвища чутливість була за наявності II ступеня УГН та при задовільній функції нирок. Із 20 (26,7%) пацієнтів, яким встановили діагноз УГН за УЗД, у 10 (13,3%) були хибно позитивні результати, у 12 (16,0%) — хибно негативні. За даними УЗД визначались непрямі ознаки вторинного розширення порожнинної системи нирок та сечоводів. За допомогою КТ виявлено УГН у 31 (41,3%) пацієнта, з них у 1 (1,3%) хибно позитивний результат, а у 4 (5,3%) хибно негативні.

З отриманих даних можна зробити висновок, що методи КТУ та МРУ дозволяють уникнути хибно позитивних випадків діагностування УГН у хворих на РСМ порівняно з ЕУ та УЗД, $p<0,05$. Також МРТ дозволяє зменшити кількість діагностованих хибно негативних випадків порівняно з іншими методами променевої діагностики, $p<0,05$, МР-урографія з діурезним навантаженням має високі показники чутливості (99,9%) та специфічності (97,9%) в діагностиці АФС сечовивідних шляхів.

## Магнитно-резонансная томография в диагностике метастатического поражения печени при колоректальном раке

***Ганич А.В.***

*Национальный институт рака, г. Киев*

**Актуальность**. Колоректальный рак (КРК) занимает третье место в мировой онкологической заболеваемости и четвертое место в онкологической смертности. Частота метастатического поражения печени (МПП) составляет 15х25%. Поэтому своевременное выявление метастазов печени является необходимым требованием диагностики.

**Цель**. Изучение диагностической эффективности магнитно-резонансной томографии с гепатоспецифическим контрастным усилением (МРТ с ГКУ) у пациентов с метастатическим поражением печени при КРК.

**Методы**. С целью определения объема МПП при КРК 19 пациентам было проведено МРТ с ГКУ. У всех пациентов по данным, предварительно проведенного МСКТ, были выявлены метастатические очаги в печени, у 15 пациентов диагноз был подтвержден гистологически, по данным трепан-биопсии, у 4 пациентов провести биопсию очагов не было возможности вследствие труднодоступного расположения очагов.

**Результаты**. По данным МРТ с ГКУ у 3х пациентов были выявлены очаги размерами менее 1го см, которые не визуализировались на МСКТ.

**Выводы**. МРТ с ГКУ — эффективный метод в выявлении МПП при КРК.

## Нейровізуалізація в оцінці результатів ендоскопічної ендоназальної транссфеноїдальної аденомектомії

***Гарматіна О.Ю., Робак О.П., Робак К.О.***

*ДУ «Інститут нейрохірургії ім. акад. А.П. Ромоданова НАМН України», м. Київ*

Ендоскопічна ендоназальна транссфеноїдальна аденомектомія (ЕЕТА) — метод направлений на більшу радикальність видалення пухлини та зниження травмування на протязі операційного втручання, що в свою чергу впливає на виникнення післяопераційних ускладнень.

**Мета**. Вивчити можливості МСКТ та МРТ в оцінці оперативного лікування аденом гіпофіза ендоскопічним ендоназальним транссфеноїдальним шляхом.

**Матеріали і методи**. МСКТ та МРТ головного мозку була виконана 112 пацієнтам у віці від 15 до 83 років, які знаходились на лікуванні в інституті нейрохірургії з приводу аденом гіпофіза і яким була проведена ЕЕТА. Дослідження виконувалась на мультиспіральному комп'ютерному томографі Toshiba Aquilion Prime-160 та магнітно-резонансному томографі Philips 1,5 Т за стандартними методиками.

**Результати**. Всім хворим з клінікою аденоми гіпофіза виконували МРТ або МСКТ-дослідження, при якому виявляли локалізацію пухлини, її розміри та об'єм. Великі та гігантськи аденоми (один з розмірів перевищував 25 мм) були виявлені в 38 випадках. Діагностували наявність геморагічного компоненту (n=3 (2,7%)), розповсюдження в клиновидну пазуху (n=21 (18,8%)), деструкцію оточуючих кісток (n=38 (34%)). Після ЕЕТА оцінювали радикальність видалення пухлини: тотальне видалення пухлини було виконано в 74 (66%) випадках, в 38 (34%) — субтотальне. Основними ускладненнями в ранньому післяопераційному періоді були: апоплексія гіпофіза (n=3 (2,7%)), назальна ліквореа (n=1 (0,9%)). Встановлена локалізація останньої необхідна для подальшого хірургічного втручання з приводу пластики післяопераційного селярного дефекту.

**Висновки**. При підготовці до ЕЕТА необхідно враховувати анатомічні особливості селярної та параселярної ділянок за даними МСКТ та МРТ, які дозволяють розрахувати ступінь резекції для максимізації видалення пухлини при виявленні великих та гігантських аденом. 3D-реконструкція використовується у плануванні та аналізі проведеного оперативного лікування. Для поліпшення показників хірургічного втручання з приводу видалення великих аденом гіпофіза можна рекомендувати проведення МСКТАГ для вивчення ангіоархітектоніки пухлини з метою зниження вірогідності виникнення післяопераційних ускладнень.

## Перфузійна комп'ютерна томографія в ранній діагностиці продовженого росту гліом Gr III та IV у хворих після комплексного лікування

***Главацький О.Я., Пилипас О.Ю.***

*ДУ «Інститут нейрохірургії ім. акад. А.П. Ромоданова НАМН України» м. Київ*

Інтерпретація контрольних МР-томограм у пацієнтів під час або після комплексного лікування злоякісних пухлин головного мозку є важливим етапом для вирішення подальшої тактики ведення хворого. Найчастіше складно відрізнити продовжений ріст пухлини від псевдопрогресії пов'язаної, в першу чергу, з посляпроменевими змінами. Помилки діагностики призводять до необгрунтованих змін або припинення хіміотерапевтичного

лікування, а у деяких випадках і до невиправданих повторних хірургічних втручань.

**Мета**. Дослідити інформативність перфузійної комп'ютерної томографія (ПКТ) в своєчасній діагностиці продовженого росту злоякісних гліом мозку.

Протягом 2013–2015 рр. обстежено 60 пацієнтів з діагнозом продовженого росту пухлини за даними МРТ. У разі анапластичної астроцитоми (Gr III) у 36 випадках та в 24 випадках при гліобластомі (Gr IV). Всім пацієнтам проводилось МРТ дослідження з внутрішньовенним контрастуванням, а також динамічна ПКТ з інтервалом 1-3-6-12 місяців в залежності від клінічного стану хворого.

У 50% випадків дані МРТ про продовжений ріст пухлини при ПКТ не підтвердилися. Проте в цій групі пацієнтів у 4 випадках зроблена повторна операція, в 1 випадку діагноз продовженого росту був підтверджений, в 3 випадках патгістологічний висновок відповідав післяпроменевим змінам. Решта 26 пацієнтів проходили подальше ПКТ спостереження протягом трьох років, з них у 7 випадках хіміотерапевтичний препарат був скасований після отримання ПКТ-даних про досягнення ефекту терапії. У 3 випадках перфузійні показники свідчили про збільшення ступеня злоякісності новоутворення в динамічно стабільній за обсягом пухлині, що обумовило зміну схеми хіміотерапії. В одному випадку проведено радіохірургічне лікування (РХЛ).

У 50% підтверджених випадків продовженого росту пухлини, за даними ПКТ, 18 пацієнтам запропонована РХЛ на виявлені зони росту, 2 пацієнтам — гіпофракційна радіотерапія. 10 пацієнтам проведена повторна операція і діагноз продовженого росту пухлини верифіковано даними патоморфологічних досліджень.

**Висновки**: Динамічна ПКТ є високоінформативним методом у діагностиці продовженого росту злоякісних пухлин головного мозку, що дозволяє своєчасно моделювати тактику лікування хворих.

## Прогностичні чинники ефективності радіонуклідної терапії $^{153}$Sm-оксабіфором онкологічних хворих з кістковими метастазами

*[1]Грушка Г.В., [1]Луховицька Н.І., [1]Ткаченко Г.І., [1]Савченко А.С., [2]Астап'єва О.М., [2]Паскевич О.І., [1]Боброва В.М.*

*[1]ДУ «Інститут медичної радіології ім. С.П.Григор'єва НАМН України», м. Харків*

*[2]Харківський національний медичний університет*

Складним і важливим питанням онкології є зменшення больового синдрому, запобігання розвитку ускладнень лікування онкологічних хворих з метастазами в кістки і поліпшення якості їх життя.

**Мета дослідження**. Визначити прогностичні чинники перебігу кісткової метастатичної хвороби для індивідуалізації паліативної радіонуклідної терапії (РНТ).

**Матеріали і методи**. РНТ $^{153}$Sm-оксабіфором та постлікувальну сцинтиграфію було проведено у 24 хворих з кістковими метастазами (18 жінок, хворих на рак грудної залози та 6 чоловіків — на рак передміхурової залози). На діагностичному та постлікувальному етапах було виконано комп'ютерну томографію (КТ) та остеосцинтиграфію (ОСГ) з $^{99m}$Tc-пірфотехом. Оцінку утриманої радіоактивності $^{153}$Sm-оксабіфору в тілі пацієнта в процентах від введеної активності проводили за результатами зовнішньої радіометрії. Проаналізовано дані КТ, ОСГ з $^{99m}$Tc-пірфотехом та $^{153}$Sm-оксабіфором.

**Результати**. Визначено високий ступінь кореляції (R = 0,98) між кількістю виявлених осередків підвищеного накопичення РФП з $^{99m}$Tc-пірфотехом та $^{153}$Sm-оксабіфором. Доведено, що ОСГ є більш чутливим методом ніж КТ при виявленні та моніторингу метастатичного процесу в кістках. Встановлено взаємозв'язок між утриманою активністю $^{153}$Sm-оксабіфору та кількістю кісткових метастазів (R=0,54) для групи пацієнтів з введеною питомою активністю 3,7–18,5 МБк/кг.

**Висновки**. Доведено, що ОСГ з $^{99m}$Tc-пірфотехом та показник утриманої активності $^{153}$Sm-оксабіфору є прогностичними чинниками ефективності РНТ і перспективними для проведення моніторингу хворих з кістковими метастазами.

## Особенности ранней кинетики $^{153}$Sm-оксабифора в костных метастазах: возможность прогнозирования эффекта радионуклидной терапии

*Джужа Д.А., Саган Д.Л.*

*Национальный институт рака, г. Киев*

**Цель исследования**: изучение особенностей кинетики $^{153}$Sm-оксабифора и возможностей использования их для оптимизации радионуклидной терапии (РТ) костных метастазов (КМ) злокачественных опухолей.

**Материал и методы**. Обследовано 36 пациентов (13 мужчин и 23 женщин в возрасте 38–78 лет) с болевым синдромом вследствие КМ раков различных локализаций, проходивших РТ $^{153}$Sm-оксабифором. Радионуклидное исследование включало последовательное выполнение ангиосцинтиграфии, динамической сцинтиграфии и сканирования всего тела (СВТ) после внутривенного введения 4130–4950 МБк РФП.

**Результаты исследования**. Установлено существование значительной вариабельности показателей фармакокинетики РФП как в КМ различного генеза, так и у одного и того же пациента. Характерный признак ангиограмм с 153Sm-оксабифором — укорочение нисходящего сегмента и быстрый переход его в «плато», вызванные фиксацией РФП в метастазах при первом прохождении болюса через сосудистое русло (I тип ангиограмм). При интенсивной фиксации РФП нисходящий сегмент отсутствует, восходящий сразу переходит в «плато» (II тип) или продолжает медленно повышаться (III тип). Уровень фиксации РФП оценивался при помощи коэффициента фиксации: Кф=100h/H, где Кф — коэффициент фиксации,%; H — высота пика ангиограммы; h — высота ангиограммы до нижней точки нисходящего сегмента. Установлено существование достоверной корреляции между ранжированным Кф и относительным накоплением 153Sm-оксабифора в КМ при СВТ, а также между типом ангиограмм и результатами РТ по данным контрольной остеосцинтиграфии (частичный регресс, стабилизация, прогрессирование).

**Выводы**. Особенность ангиограмм, полученных с КМ, интенсивно накапливающих РФП, — переход восходящего сегмента сразу в плато или медленно восходящую кривую. Такой характер ангиограмм может указывать на высокое накопление РФП в метастазах и положительный эффект РТ. Возможность использования для прогнозирования результатов РТ данных ангиосцинтиграфии требует дальнейших исследований.

## Еволюція променевого лікування раку молочної залози

*Дукач В.А., Мриглоцький М.М., Савран В.В., Савран В.Р.*

*Національний медичний університет імені Данила Галицького, м. Львів*

До ери ад'ювантної терапії раку молочної залози (РМЗ) променева терапія (ПТ) була єдиним компонентом лікування хворих. Її результатом стала суттєва редукція локально-регіонарних рецидивів, відсутність впливу на маніфестацію доклінічних віддалених метастазів та виживаність хворих.

Ад'ювантна терапія (АТ) значно зменшила частоту гематогенного метастазування, локальних рецидивів, покращала виживання хворих. Це стало підставою до скорочення застосування ПТ. Інтерес до неї відновився після зростання частки органозберігаючих операцій, оскільки вона добре контролює субклінічні вогнища пухлини. Стандартом лікування ранніх форм РМЗ стала лампектомія з ПТ на усю поверхню залози плюс boost локально на рубець.

Оксфордський мета аналіз (EBCTCG-2005) встановив, що на фоні АТ редукція локальних рецидивів за допомогою ПТ упродовж п'яти років зумовлює статистично істотне покращення 15-річного виживання хворих.

Канадські та англійські дослідження, зокрема START A і B, засвідчили доцільність гіпофракціонування ПТ (40 Гр за 15 фракцій проти 50 Гр за 25 фракцій), що забезпечило аналогічний місцевий та косметичний контроль без збільшення токсичності.

Завдяки новітнім технологіям появилася можливість застосовувати парціальне опромінення залози на підставі інтерстиціальної брахітерапії, інтраопераційної ПТ електронами, дистанційної 3D ПТ з модуляцією інтенсивності (IMRT) і керуванням зображення (IGRT).

## Оценка информативности рентгенологического метода исследования в диагностике рака Педжета

***Заможская Е.А., Шутов С.В., Спузяк Р.М., Степанов Э.П.***

*ГУ «Институт медицинской радиологии им. С.П. Григорьева НАМН Украины», г. Харьков*

Среди различных проявлений рака молочной железы встречается своеобразная форма, протекающая обычно в виде поражения соска и ареолы молочной железы — рак Педжета, который встречается редко и составляет от 0,5 до 5% всех клинических случаев. У 50% больных он поражает только кожу соска, у 40% его выявляют на фоне пальпируемого образования, у 10% — при микроскопическом исследовании. Рентгенологические проявления болезни без наличия опухолевого узла неспецифичны.

**Цель исследования**. Определение эффективности радиологических методов исследования в диагностике рака Педжета. Проведено сравнение УЗ данных с данными маммографического исследования.

**Материалы и методы**. Изучены маммограммы 46 больных раком Педжета. Маммографическое исследование проводилось в двух проекциях. При УЗ-исследовании у 45 больных отмечалось изменение кожи ареолы, у 7 — опухолевидное образование, у 1 больной кожа соска не изменена, мазок отпечаток отделеяемого из соска — рак Педжета.

Рентгенологическая картина распределилась иначе. Изменение кожи соска как самостоятельный признак наблюдалось лишь в 7 случаях, в сочетании с узловым образованием — в 5 случаях, у 17 больных изменение кожи ареолы сочеталось с наличием множественных микрокальцинатов.

**Выводы**. Таким образом, рентгенологический и ультразвуковой методы полноценно дополняют друг друга в диагностике рака Педжета.

## Планування і променеве лікування раку передміхурової залози I-III стадій на лінійному прискорювачі

***[1]Івчук В.П., [2]Говоруха Т.М., [2]Синюшкіна Л.М., [2]Бублик В.С., [2]Овсієнко О.В.***

*[1]Національна медична академія післядипломної освіти імені П.Л. Шупика, м. Київ*

*[2]Київський міський клінічний онкологічний центр*

**Мета дослідження**. Оцінити переваги планування та лікування хворих на рак передміхурової залози (РПЗ) на лінійному прискорювачі.

**Матеріали та методи**. Променева терапія на лінійному прискорювачі ONCOR Impression Plus (Siemens) проведена 134 хворим на РПЗ I–III стадій. I стадія була у 8, II — у 81, III — у 45 чоловіків. Вік пацієнтів від 50 до 75 років. Гістологічно у всіх хворих була аденокарцинома різного ступеню диференціювання.

Пацієнтам проводили високоточну передпроменеву клінічну топометрію методом комп'ютерної томографічної симуляції. Визначали розміри та об'єми опромінення, синтопію вогнища та суміжних критичних органів.

Разом із медичним фізиком розробляли індивідуальну програму опромінення. Визначали об'єми GTV, CTV, PTV та опромінюваний об'єм із урахуванням толерантності нормальних тканин.

**Результати**. При пухлинах T1-2N0M0 в об'єм опромінення включали простату та сім'яні пухирці. РОД складала 2,0 Гр, СОД — 70,0 Гр. На I етапі опромінення відбувалось по 4-и пільній методиці під кутами із 300 віртуальними клинами. На II етапі застосовували 6-ти пільне опромінення з 300 клинами, що суттєво зменшувало променеве навантаження на критичні органи. У хворих при T3N0-1M0 в об'єм опромінення включали первинну пухлину, тазові лімфовузли. РОД складала 1,8–2,0 Гр, СОД — 44,0 Гр. Опромінення проводили з 2х передньо-задніх полів. Після перерви продовжували радіотерапію на простату та сім'яні пухирці до 70,0 Гр. При цьому прогнозований ризик виникнення променевих реакцій та пошкоджень мінімальний.

**Висновки**:

1. Променева терапія на лінійному прискорювачі забезпечує конформне опромінення.
2. При радіотерапії по індивідуальній програмі суттєво знижується частота та ступінь променевих реакцій та пошкоджень.
3. Променеве лікування на лінійному прискорювачі підвищує гарантію якості лікування, ефективність радіотерапії та якість життя хворих.

## Сучасна хіміорадіотерапія раку шийки матки з використанням високоенергетичного обладнення

***Іванкова В.С., Барановська Л.М., Хруленко Т.В., Гореліна Г.Л., Скоморохова Т.В., Палій М.І.***

*Національний інституту раку, м. Київ*

**Вступ**. Сучасне лікування хворих на місцево-поширені форми раку шийки матки (МП РШМ) базується на використанні поєднаної променевої терапії (ППТ): конформної променевої терапії (ПТ) і брахітерапії (БТ) джерелами високої активності дози (high dose rate — HDR) на тлі застосування радіомодифікаторів.

**Матеріал і методи**. Проведена ППТ 109 хворих на РШМ IIB–IIIB ($T_{2b-3b}N_{0-1}M_0$) стадією, які розподілені на 2 основні і контрольну групи. На I етапі курсу ППТ в основних групах використовували конформну ПТ на ЛПЕ «Clinac-2100CD»: на ділянку малого тазу підводили разову осередкову дозу (РОД) 1,8 Гр до сумарної осередкової дози (СОД) 45 Гр, на II етапі — HDR БТ на апараті «GyneSource»: на т.А РОД 5 Гр х 2 рази на тиждень до СОД 40 Гр. В I основній групі (35 хв.) упродовж ППТ призначали препарат тегафур 800 мг/добу перорально за 2 прийоми і цисплатин 50 мг 1 раз на тиждень в/в крап., сумарно 200–300 мг. В II основній групі (35 хв.) конформну ППТ проводили без цитостатичних препаратів. В контрольній групі (39 хворих) застосовували дистанційну ПТ (ДПТ) на апараті «Тератрон»: на I етапі на ділянку малого тазу двома зустрічними фігурними полями 14-16 х 16-18 см підводили СОД 30 Гр при РОД 2 Гр. На II етапі пухлинне вогнище екранували свинцевими блоками і ДПТ чергували з БТ до СОД 44–46 Гр на тт.В. БТ здійснювали на апараті «Агат-ВУ» джерелами 60Co середньої активності дози: на т. А РОД 8 Гр х 1 раз у 6–7 діб, СОД 40–48 Гр за 5–6 фр. До початку курсу ППТ усім хворим проводили топометричну підготовку. Безпосередню ефективність ППТ оцінювали в кінці лікування за даними регресії пухлини згідно критеріїв RECIST.

**Результати**. Найбільшу динаміку регресії пухлини у хворих на МП РШМ відзначено у пацієнток основних груп, особливо в I основній групі. Так, повна регресія пухлини зареєстрована у 10 (28,6%) і 7 (20,0%) хворих I та II основних груп відповідно і у 6 (15,4%) — контрольної групи. Часткова регресія

відзначена у 21 (60,0%) і 18 (51,4%) хворих I та II основних груп відповідно, у 17 (43,6%) — контрольної групи. Прогресії захворювання не відзначено в жодному випадку, а прояви загальної і місцевої токсичності лікування не перевищували II ступеня серед пацієнток основних і контрольної груп.

**Висновок**. Підвищення регресії карцином шийки матки у хворих основних груп може бути обумовлена посиленням деструктивного впливу на пухлину іонізуючого випромінювання високої активності і за рахунок використання цитостатичних препаратів в якості радіомодифікаторів.

## Сучасні підходи до променевого лікування хворих на злоякісні пухлини верхніх дихальних шляхів

*Іванкова В.С., Скоморохова Т.В.,Макаренко А.А., Галяс Г.В.*

*Національний інститут раку, м. Київ*

**Вступ**. Злоякісні пухлини верхніх дихальних шляхів (ВДШ) належать до патології, що рідко зустрічаються. і складають 1–2% усіх злоякісних новоутворень людини.

**Мета**. Визначити роль сучасних технологій у топометрічній підготовці з подальшою променевою терапією хворих на місцево-поширенні форми злоякісних новоутворень ВДШ з використанням сучасної апаратури.

**Матеріали та методи дослідження**. За період з 2001 року по теперішній час на базі Національного інституту раку у відділенні дистанційної променевої терапії проведено лікування 121 пацієнтам із злоякісними пухлинами ВДШ. Хворі були поділені на три групи: хворі1–ї групи лікувались на апаратах Рокус АМ та Тератрон — 48 пацієнтів, 2-ї групи — на лінійному прискорювачі електронів (ЛПЕ) Меватрон KD2 — 32 хворих, 3 — ї групи на ЛПЕ Clinac 2100 — 41 пацієнт.

**Результати**: В результаті проведення ПТ у більшості пацієнтів зі злоякісними пухлинами ВДШ вдалося досягти регресії пухлини та істотного поліпшення якості життя. У пацієнтів 1-ї групи сприятлива клінічна динаміка спостерігалась у 56,8%. Менш виражений ефект у 23,2%, а прогресія захворювання у 17,8% хворих цієї групи. У 2–й групі сприятлива клінічна динаміка спостерігалася у 64,5%. Менш виражений ефект у 22,5%, а прогресія захворювання у 10% хворих. У 3–й групі сприятлива клінічна динаміка була у 72%. Менш виражений ефект у 17,2%, а прогресія захворювання у 5,6% хворих цієї групи. Найбільш виражена повна регресія пухлини була у хворих 3-ї групи і склала 5,2%. Загальні променеві реакції у пацієнтів I-ї групи спостерігалися при СОД 20–25 Гр, II-ї групи — при СОД 35–40 Гр, а у хворих III-ї групи — при СОД 45–50 Гр, що дозволило пацієнтам цієї групи підвести СОД у повному об'ємі без перерви.

**Висновок**. Таким чином застосування КТ з віртуальною симуляцією, сучасної плануючої системи, фіксуючих пристроїв дозволило більш точно відтворити сеанси опромінення пацієнтів, знизити дозу іонізуючого випромінювання на критичні органи та оточуючі тканини, тим самим зменшити променеві реакції і поліпшити результати лікування та якість життя хворих.

## Профілактика променевих реакцій при радіотерапевтичному лікуванні раку шийки матки

*Іванкова В.С., Нестеренко Т.М., Барановська Л.М., Хруленко Т.В., Отрощенко І.П., Пильнов В.А.*

*Національний інститут раку, м. Київ*

**Вступ**. Головним завданням радіотерапевтичного лікування раку шийки матки (РШМ) є вибір оптимальних умов, при яких пухлина і зони регіонарного поширення підлягають максимальному деструктивному впливу з мінімальним ризиком виникнення післяпроменевих реакцій з боку «критичних органів» (сечовий міхур, пряма кишка).

**Матеріали і методи**. Проведена поєднана променева терапія (ППТ) 267 хворим на РШМ IIB–IIIB стадії ($T_{2b-3b}N_{0-1}M_0$) з урахуванням індивідуального комп'ютерного планування курсу лікування. Залежно від хіміорадіомодифікації (цисплатин, фторафур, гідроксисечовина) хворі були розподілені на 3 основні і 1 контрольну групи. Під час хіміопроменевої терапії (ХПТ) проводили комплексну медикаментозну профілактику післяпроменевих реакцій в зоні опромінення.

**Результати**. Нами були проаналізовані місцеві променеві і хіміопроменеві реакції з боку «критичних органів» в зоні опромінення. Так, у пацієнток досліджуваних і контрольної груп ранні променеві цистити I ступеня спостерігались в межах 23,5% — 29,3%, II ступеня — 4,9% — 5,9%. Післяпроменеві ректити I ступеня коливались у межах 14,3% — 23,5%, а реакції II ступеня — 5,7% — 9,8%. Застосування цитостатичних препаратів в радіомодифікуючих дозах в процесі ППТ за розробленими нами технологіями, не привели до збільшення токсичних проявів вище II ступеня за рахунок використання комплексу раціональних, розроблених нами, профілактичних заходів. Прояви місцевих променевих реакцій з боку «критичних» органів і тканин були більш виражені в групах, де проводилося опромінення, підсилене дією радіомодифікаторів, але це не призвело до порушення режиму лікування і компенсувалося проведенням адекватної терапії супроводу.

**Висновки**. Індивідуальне комп'ютерне топометричне планування курсу ППТ, своєчасний адекватний медикаментозний супровід ХПТ і динамічний моніторинг сприяє зменшенню ранніх токсичних променевих реакцій, тим самим є профілактикою пізніх ускладнень з боку «критичних органів».

## Роль новітніх технологій в сучасній радіотерапії злоякісних новоутворень

*Іванкова В.С.*

*Національний інститут раку, м. Київ*

У всьому світі відзначається повільне, проте неухильне зростання онкологічної захворюваності, яка продовжує займати перше місце у переліку причин передчасної смертності. За умови ранньої діагностики та доступності основних методів протипухлинної терапії багатьом хворим на рак стандартне лікування може допомогти. Однак, на думку експертів ВООЗ в найближчий час внаслідок несвоєчасної діагностики значна частина онкологічних хворих потребуватиме більш ефективної терапії, в тому числі променевої. Прогрес у лікуванні онкологічних захворювань впродовж останнього часу здійснювався завдяки втіленню сучасних технологій променевої дії на пухлину. Частота використання променевих методів лікування залежить від рівня технічного оснащення онкологічних закладів і інформованості суспільства про роль і можливості променевої терапії (ПТ).

На сьогоднішній день розвиток технологій застосування радіотерапії в онкології виходить на якісно новий рівень. що дозволяє значною мірою розширити показання, зокрема, до органозберігаючих операцій під «захистом» ПТ. Використання різних видів високоенергетичного випромінювання є новим стимулом до розвитку і втілення в практику високоточного опромінення і дозиметричного планування. Дякуючи втіленню нових технологій (КТ, МРТ) при плануванні виросла точність визначення форми, розмірів і розташування пухлини. Сьогодні для цього застосовуються установки третього, четвертого чи п'ятого покоління — спіральні комп'ютерні томографи.

Новий напрямок у ПТ — конформна променева терапія — CRT, яка передбачає можливість формування поля опромінення, що повторює точні розміри і конфігурацію пухлинного процесу, далі — IMRT, при якому інтенсивність пучків іонізуючого випромінювання може змінюватися, завдяки зміні форми багатопелюсткового коліматора. В останні роки активно розвивається новий напрямок дистанційної конформної ПТ, так звана 4-мірна конформна променева терапія — 4D CRT, або як ще її називають, ПТ під візуальним контролем — IGRT. Особливістю її застосування є можливість оперативного отримання зображення опромінення обсягів тканин, пов'язані з рухом тіла хворого при диханні, природних неконтрольованих процесах у кишечнику і системі сечовипускання. Подальший

розвиток променевої терапії полягає не тільки у втіленні нових технологій у променеву практику, але і у інтенсивному розвитку радіаційної медицини і клінічної радіобіології

Застосування нових технологій та комп'ютерної техніки, урахування принципів радіобіології забезпечує підведення запланованої дози до обсягу мішені при мінімальному опроміненні здорових тканин із збереженням гарантії якості променевої терапії.

## Ультразвукова абляція (HIFU) при метастатичному ураженні печінки

*[1]Карачарова І.Ю., [1]Сичова М.І., [2]Козаренко Т.М., [1]Говоруха Т.М.*

*[1]КМКОЦ, Центр ядерної медицини*

*[2]ДУ «Інститут ядерної медицини та променевої діагностики НАМН України»*

Печінка є найчастішою «мішенню» для метастазування різних злоякісних пухлин, займаючи друге місце після лімфатичних вузлів. На сьогодні, методом радикального лікування метастатичного раку печінки, що дозволяє досягти тривалої виживаності, на думку провідних фахівців, залишається резекція органу. Поряд з традиційними методами лікування, все частіше застосовують мініінвазивні методики, а також неінвазивну технологію, засновану на застосуванні високоінтенсивного сфокусованого ультразвуку (HIFU) для дистанційного локального руйнування пухлин.

**Мета дослідження**: проаналізувати перші результати застосування ультразвукової абляції при лікуванні метастатичного ураження печінки.

**Матеріали та методи**. З грудня 2010 року в КМКОЦ проведено 46 ультразвукових абляцій хворих з вторинним ураженням печінки. Серед них 32 чоловіки та 14 жінок, віком від 33 до 73 років. В усіх випадках діагноз був встановлений на основі результатів променевих методів дослідження (УЗД, СКТ, МРТ) та морфологічної верифікації.

**Результати**. При спостереженні за даними УЗД в усіх випадках відмічене підвищення ехогенності вогнищ, відсутність кровотоку та накопичення контрастної речовини (за даними СКТ, МРТ) в них, зменшення розмірів новоутворень на 15–20%. Після контрольних пункцій за результатами гістологічного дослідження були отримані дані про наявність некрозу в оброблених вогнищах. Ознаки некрозу, що триває, явища руйнування строми та поява імунної реакції фіксували в зоні інсонації і через 3 місяці після проведення процедури. За даними біохімічних досліджень було відмічене короткотривале (2–3 денне) підвищення трансаміназ не більше ніж в 2–2,5 рази. У 7 пацієнтів були опіки шкіри I-II ступеню.

**Висновки**. Незважаючи на накопичений досвід застосування неінвазивного дистанційного способу деструкції пухлин печінки потрібне подальше уточнення показань до застосування технології HIFU, параметрів впливу на новоутворення, визначення способу оцінки повноти коагуляції пухлини під час процедури. Отримані результати є попередніми, але підтверджують міжнародні дані про перспективність використання HIFU. Разом з тим, потрібно подальше проведення комплексних порівняльних досліджень, які дозволять оцінити ефективність технології, а також визначити місце HIFU-абляції в алгоритмі лікування цієї важкої категорії пацієнтів.

## Інтеграція даних офект та мрт у діагностиці гліальних новоутворень головного мозку

*Коваль С.С., Макеєв С.С., Розуменко В.Д., Розуменко А.В., Новікова Т.Г.*

*ДУ «Інститут нейрохірургії ім. акад. А. П. Ромоданова НАМН України», м. Київ*

**Вступ**. Стандартом у діагностиці новоутворень головного мозку є застосування МРТ та КТ, в той час як сцинтіграфічні методи є допоміжними. Окремо кожен із вище зазначених методів є високоінформативним, але у той самий час і вузько-специфічним.

МРТ та КТ мають високу роздільну здатність і надають детальну анатомічну та структурну інформацію стосовно виявленої патології, але обмежені в можливостях оцінки її функціональних характеристик та метаболічної активності, які можна візуалізувати під час проведення ОФЕКТ або ПЕТ. Недоліком сцинтіграфічних нейровізуалізаційних методів є низька просторова розподільна здатність діагностичних зображень. Очевидним вирішенням таких недоліків стала методика інтеграції даних цих методів.

**Мета**. Підвищити ефективність діагностики пухлин головного мозку за рахунок застосування методики інтеграції даних ОФЕКТ та МРТ.

**Матеріали та методи**. Нейровізуалізаційні (ОФЕКТ та МРТ), патогістологічні дослідження, програмне забезпечення для формування ретроспективної інтеграції даних неровізуалізаційних зображень.

Серед опрацьованих даних 100 дистанційно проведених досліджень ОФЕКТ та МРТ у пацієнтів із гістологічно верифікованими гліальними пухлинами головного мозку. На прикладі найбільш показових випадків проведено аналіз діагностичних можливостей інтеграції даних.

**Результати дослідження**. За даними патогістологічних досліджень серед виявлених пухлин 50 гліобластом (IV ступінь анаплазії), 33 анапластичні гліоми (III), 17 гліом типової структури (I–II). У більшості випадків гліальних пухлин III-IV ступеню анаплазії, у разі їх гомогенної структури та рівномірного або кільцеподібного характеру накопичення МР-контрастної речовини на зображеннях МРТ, відмічалося співпадіння із даними ОФЕКТ. Гліальні пухлини I-II ступеню злоякісності не диференціювались на ОФЕКТ. На окремих клінічних прикладах докладно розглянуті спостереження із неспівпадінням фокусів нагромадження РФП та МР-контрастної речовини та випадки уточнення даних мультимодальних досліджень після їх інтеграції. Зокрема, уточнення наявності продовженого росту, кількості та локалізації патологічних вогнищ, морфологічної неоднорідності пухлин та їх малігнізації.

**Висновки**. Комплексний підхід у діагностиці гліальних пухлин головного мозку із залученням новітніх інструментальних методів, зокрема, методики інтеграції даних дистанційно проведених ОФЕКТ та МРТ-досліджень, дозволяє отримувати максимально точні діагностичні дані, успішно використовувати їх під час оперативного лікування, стереотаксичної біопсії, подальшого планування променевої та хіміотерапії.

## Дифференциальная лучевая диагностика кистозных образований поджелудочной железы

*Конькова М.В, Яремчук А.М., Бухтев С.В., Пицентий Е.С.*

*Донецкий национальный медицинский университет им. М.Горького, г. Красный Лиман*

**Цель исследования**: проанализировать критерии лучевой диагностики кистозных образований поджелудочной железы. За период с 2000 по 2015 год обследовано 105 пациентов с кистозными опухолями поджелудочной железы. Материал и методы исследования. Распределение по патологиям: серозная цистаденома (СЦА) — 45 (42,86%); муцинозная цистаденома (МЦА) — 37 (35,24%); цистаденокарцинома (ЦАК) — 12 (11,42%); внутрипротокоая папиллярно-муцинозная опухоль (ВПМО) — 9 (8,57%), эхинококковая киста — 2 (1,91%). Женщин 83,мужчин — 22. Возраст — от 19–78 лет. Предоперационный диагностический алгоритм включал ультразвуковое исследование, компьютерную и магнитно-резонансную томографию с контрастным усилением. По показаниям использовали пункционные методики под контролем сонографии с последующим биохимическим и цитологическим исследованием содержимого кистозного образования.

**Результаты**. УЗ-признаком истинной кисты ПЖ является наличие эхонегативного образования правильной формы с ровными четкими контурами и усилением акустического

канала позади нее, с хорошо определяемой капсулой. Кистозные опухоли имели вид жидкостных образований с наличием перегородок или полиповидных разрастаний. КТ-картина как истинных кист, так и кистозных опухолей характеризовалась наличием жидкостной структуры с наличием тонкостенных перегородок, локальным утолщение стенок кисты, наличием сосочковых разрастаний. СЦА чаще имели множественные мелкие полости, а МЦА состояли из различного размера кист с наличием звездчатого поля в центре. Более крупные полости расположены в периферии. При контрастировании перегородки внутри СЦА активно накапливают контрастный препарат, а в то время как капсула истинной кисты практически никогда не повышает плотности. При УЗИ и КТ для ВПМО характерны сегментарное или диффузное расширение протока ПЖ более 5 мм или кистозное расширение боковых ветвей, нередко в крючковидном отростке. Диагностическая ценность УЗИ и КТ составила 41,5% и 76,7% соответственно.

## Современное состояние ядерной медицины в Украине

***Красносельский Н.В., Васильев Л.Я., Кулинич Г.В., Шевцов В.Г.***

*ГУ «Институт медицинской радиологии им. С.П. Григорьева НАМН Украины», г. Харьков*

**Цель исследования**. Оценка состояния ядерной медицины в Украине, исходя из результатов проведенного аналитического обзора источников литературы по проблеме ядерной медицины в плане разработки инновационных технологий.

**Результаты**. Несмотря на позитивные шаги по внедрению ядерных технологий в медицину, их продвижение задерживается из-за дефицита финансирования, в том числе и в Украине. Следует отметить ведущего мирового отечественного разработчика и производителя детекторов ионизирующего излучения для ядерной физики и ядерной медицины — Институт сцинтилляционных материалов НТК «Институт монокристаллов», г. Харьков. Для мониторинга больных и раннего выявления метастазов учреждение производит гамма-камеры, которые намного дешевле зарубежных аналогов.

В 2010 году в Украине был открыт Центр ядерной медицины, который базируется на ранней диагностике онкозаболеваний с помощью ПЭТ. Там установлены два линейных ускорителя и два ПЭТ-сканера.

В Украине активно внедряются в клиническую практику новые радиоизотопные методы диагностики и радионуклидной терапии; ведется подготовка высококвалифицированных специалистов-радиологов для научных учреждений и клиник; создана сеть дозиметрических и радиологических лабораторий, осуществляющих контроль за соблюдением установленных правил работы с радиоактивными веществами и источниками ионизирующих излучений.

В Киеве в отделении ядерной медицины «Лікарні сучасної онкологічної допомоги» (ЛІСОД) исследования проводятся в соответствии с последними мировыми достижениями с помощью современной сцинтилляционной гамма-камеры.

Украина вступила в международную Европейскую организацию по ядерным исследованиям (CERN) в статусе ассоциированного наблюдателя, что будет способствовать развитию отечественного сектора высокотехнологичной продукции.

В 2011 году проведена Международная научно-практическая конференция «Nuclear Medicine. Physics Engineering and Practice» по проблеме состояния ядерной медицины в Украине и развитых странах. Рассматривались вопросы создания технологий по усовершенствованию и удешевлению диагностической аппаратуры, массовому внедрению методов ядерной медицины во врачебную практику; разработки новых материалов для регистрации ионизирующего излучения, создания компактного и недорогого ядерно-медицинского оборудования, создания фармпрепаратов, инструментария на основе нанотехнологий.

**Выводы**. Внедрение ядерных технологий в медицине в Украине сложная и финансово трудноразрешимая задача, но перспективы развития отрасли, связанные с отечественными производителями, с интеграцией страны в международные проекты, позволяют надеяться на успех.

## Принципы реконструктивно-восстановительной хирургии и реабилитации облученных тканей

***[1,2]Красносельский Н.В., [1]Гони С.-А.Т., [1,2] Белый А.Н.***

*[1]ГУ «Институт медицинской радиологии им. С.П. Григорьева НАМН Украины», г. Харьков*

*[2]Харьковский национальный медицинский університет*

Поздние лучевые повреждения (ЛП), по данным ведущих стран Европы и США, встречаются у 5% больных, перенесших лучевую терапию (ЛТ), однако, по данным отечественных авторов, эта цифра намного выше. Самыми сложными и тяжелыми являются повреждения IV степени. Терапия поздних ЛП направлена улучшать макро- и микроциркуляцию, активировать репаративные процессы и подавлять микробную флору. Исследования свидетельствуют о том, что еще не найдено универсального эффективного средства. Наиболее эффективным методом лечения ЛП кожи остается хирургический. В связи со снижением репаративных свойств окружающих тканей наиболее оптимальным является метод пластики с использованием полнослойного лоскута с осевым кровообращением или на сосудистойножке. Это обусловлено тем, что аутотрансплантат попадает в неблагополучную для приживления среду, поскольку после иссечения патологических тканей на месте ЛП часто обнажаются кости и сухожилия с заранее инфицированными тканями. Поэтому успех проведенного оперативного лечения зависит, во-первых, от подготовки принимающего ложа для трансплантата. Во-вторых, иссечение лучевой язвы должно быть радикальным — в пределах «жизнеспособных» тканей. В-третьих, лоскут должен быть также «жизнеспособным» а его размеры должны соответствовать размерам деффекта. В нашей клинике для подавления флоры больным с ЛП проводилась фотодинамическая терапия. Определение «жизнеспособности» тканей проводилось при помощи исследования диэлектрической проницаемости тканей. Кроме этого, при формировании лоскута с осевым кровообращением, применялась клеточная терапия для стимуляции ангиогенеза.

Основными осложнениями при лечении больных с ЛП кожи является инфицирование и краевой некроз трансплантата, который отмечался в 70% случаев и рана заживала вторичным натяжением.

Таким образом, эффективное лечение местных ЛП должно носить комплексный характер.

## Объективная оценка нутритивного статуса у онкологических больных со сверхрадикальными операциями

***Красносельский Н.В., Крутько Е.Н., Костя П.Ю.***

*ГУ «Институт медицинской радиологии им. С.П. Григорьева НАМН Украины», г. Харьков*

Определение и поддержание адекватного нутритивного статуса пациента позволяет снизить частоту септических осложнений, количество койко-дней в палате интенсивной терапии, а также повысить процент выживаемости онкологических больных. Особенно актуально это для больных, которые истощены, декомпенсированы по нескольким органами и системам и имеют различные проявления эндогенной интоксикации вследствие нарушений метаболизма. Хирурги часто вынуждены проводить сверхрадикальные операции на нескольких системах органов, чтобы не дать распространиться заболеванию и максимально продлить жизнь больному. При этом необходимы контроль и обеспечение должного питания.

**Цель исследования**. Обзор существующих методик и выработка объективного метода оценки нутритивного статуса, пригодного для рутинного применения.

**Материалы и методы**. Клинические, антропометрические и биофизические параметры, такие как масса тела, индекс массы тела, окружность мышц плеча и др., в основном полезны при диагностике недостаточности питания, но не подходит для мониторинга. Однако они недостаточно чувствительны для тех случаев, когда цель контроля состоит в улучшении нутритивного статуса в течение 1–2 недель (за исключением онкобольных, страдающих от осложнений с сильно выраженными катаболическими процессами).

**Результаты**. Биоэлектрический импеданс (измеряемый по крайней мере в двух частотах) может быть достаточно чувствительным и имеет преимущество, являясь неинвазивным и легко осуществимым у постели больного. Однако этот метод часто ненадежен у тяжелобольных пациентов из-за изменений в распределении внутриклеточной и внеклеточной воды. Другие подходящие биофизические методы находятся в стадии разработки или их применение ограничено небольшим количеством специализированных центров.

Определение азотистого баланса и выхода азота также сопровождается такими трудностями, как правильный сбор суточной мочи, невозможность использования стандартных формул у пациентов, находящихся в катаболизме. Определение истинного азота по методу Кьяльдаля затратно по времени и опасно из-за применяемых реагентов, а метод хемилюминесценции Antec очень дорогой и используется только в рамках научно-исследовательских программ.

**Выводы**. Предложено рассмотреть в динамике совокупность показателей острофазового С-реактивного белка, транстиретина, биохимических показателей азотистого обмена глюкозы, триглицеридов, мочевины, креатинина, АлАТ, АсАТ, аланина и пептидазы, билирубина крови, ИЛ-6, электролитов Na+, Ca++, K-. Оценка взаимосвязи данных биохимических маркеров в дальнейшем поможет в выработке метода объективной оценки нутритивного статуса и алгоритма подготовки онкобольных пациентов к сверхрадикальным операциям.

## Энтеральная недостаточность у онкологических больных со сверхрадикальными операциями и ее оценка

***Красносельский Н.В., Крутько Е.Н., Калинич С.Н.***

*ГУ «Институт медицинской радиологии им. С.П. Григорьева НАМН Украины», г. Харьков*

Течение и прогноз онкологического заболевания зависит как от стадии и распространенности процесса поражения, так и от наличия осложнений. Развитие энтеральной недостаточности у данной группы пациентов сопровождается клиническим синдромом, обусловленным пищеварительно-абсорбционной дисфункцией тонкого кишечника. Важную роль в ведении больного играет динамическая оценка его состояния с помощью интегральных оценочных шкал.

**Цель исследования**. Оценить степень энтеральной недостаточности у онкологических больных со сверхрадикальными операциями и наличием послеоперационных осложнений.

**Материалы и методы**. Проведен ретроспективный анализ результатов хирургического лечения 95 больных, (мужчин — 55, женщин — 40). Средний возраст больных составил 54,13±2,63 года. Развитие синдрома системного воспалительного ответа (ССВО) было диагностировано у 55 больных, синдром полиорганной дисфункции (СПОД) — у 45 больных. Объективную оценку состояния данной группы пациентов проводили с использованием шкалы оценки тяжести состояния больных с острым сепсисом — ASSES. Оценку выраженности синдрома энтеральной недостаточности проводили с помощью Шкалы диагностики и клинической оценки вторичной энтеральной недостаточности, вызванной осложнением в виде перитонита. Больные были разделены на две группы. Первую группу составили 55 (64,0%) больных с системным воспалительным ответом, вторую — 45 (36,0%) больных с синдромом полиорганной дисфункции.

**Результаты**. Тяжесть состояния онкологических больных со СПОД по шкале ASSES оценена в 13,75±0,72 балла, с ССВО — в 10,03±0,38 балла. Степень энтеральной недостаточности у онкологических больных со СПОД оценена в 32,00±2,52 балла, с ССВО — в 23,00±2,78 балла. При расчете коэффициента ранговой корреляции Спирмена между данными, полученными при оценке тяжести состояния больных по шкале ASSES и по Шкале диагностики и клинической оценки вторичной энтеральной недостаточности, rs=1 — корреляция статистически значима.

**Выводы**. Степень энтеральной недостаточности зависит от формы органной дисфункции у онкобольных, наиболее выражены явления энтеральной недостаточности у онкологических больных со СПОД.

Шкала диагностики и клинической оценки вторичной энтеральной недостаточности позволяет объективно оценить степень энтеральной недостаточности у онкологических больных со СПОД и выбрать тактику лечения для конкретного больного.

## Постлучевые эпителииты слизистых ЛОР-органов. Медикаментозное лечение и профилактика осложнений

***Красносельский Н.В., Кулинич Г.В., Макарук Е.В.***

*ГУ «Институт медицинской радиологии им. С.П. Григорьева НАМН Украины», г. Харьков*

Лучевые реакции слизистых оболочек развиваются при облучении языка, слизистой щеки, дна полости рта, миндалин, носоглотки, гортани, метастазов в подчелюстные лимфатические узлы. Они могут наблюдаться одновременно с лучевой реакцией кожи или изолированно.

Слизистая в процессе облучения становится отечной, гиперемированной и болезненной. Нередко отмечаются ксеростомия, нарушение вкусовых ощущений, дисфагия, осиплость голоса, образуется налет и изъязвление слизистых. Процесс может переходить на подлежащие слои тканей.

В комплекс профилактических и лечебных мероприятий входят вещества, действие которых направлено на улучшение тканевой микроциркуляции, повышение репараторных и подавление инфекционного процесов: исключение раздражающих факторов — курения, спиртного, острой и горячей пищи, зубных протезов. Рекомендуется полоскание полости рта растворами сандрина, риванола, перманганата калия и других антисептиков, антибиотиков, новокаина. Орошение растворами НПВС — тантум верде или фортеза также способствует быстрому снижению воспалительного процесса в поврежденных облучением тканях, ингаляции масел — оливкового, эвкалиптового, шиповника.

На кожу применяются противоожоговые средства пантенол, преднизоновую, солкосериловую и другие мази, 20% р-р бальзама Шостаковского в любом растительном масле. Тизоль применяется как самостоятельное средство, так и в качестве проводника лекарственных субстанций и на кожу, и на слизистые, в виде примочек например с метилурацилом, диклофенаком, токоферолом ацетатом, лидокаином, гидрокортизоном, лидазой и т.п., что усиливает и потенцирует действие противоопухолевых препаратов, улучшает лимфо- и кровообращение.

В результате проведенной своевременной терапии удается снизить выраженность или даже не допустить развитие лучевых эпителиитов, оптимизировать и повысить эффективность комплексного лечения данной категории пациентов.

## Основні тенденції в хірургічному лікуванні раку щитоподібної залози

***Красносельський М.В., Ткаченко Ю.Г.***

*ДУ «Інститут медичної радіології ім. С.П.Григор'єва НАМН України», м. Харків*

Незважаючи на більш ніж сторічну історію розробки лікувальної тактики при раці щитоподібної залози (РЩЗ), єдиного лікувального алгоритму досі не існує. Навіть у вели-

ких медичних центрах, де виконують надзвичайно широкий діапазон операцій — від енуклеації пухлини до екстирпації щитоподібної залози та двобічної профілактичної шийної лімфодисекції.

На сьогодні більшість клініцистів одностайно погоджуються лише в одному — основний спосіб лікування первинної пухлини та регіонарних метастазів це хірургічне втручання, що нерідко дозволяє досягти повного вилікування. При цьому слід зазначити, якщо для більшості злоякісних пухлин передусім ураховується виживаність хворих, то відносно диференційованого раку щитоподібної залози важливого значення набуває не лише тривалість життя, але й частота рецидивів та метастазів новоутвору.

Лікування пацієнтів із рецидивами і регіонарними метастазами становить вельми складне завдання. Операція, як і раніше, відіграє важливу роль у лікуванні даної патології.

Вибір лікувальної тактики у хворих має бути диференційованим з огляду на деяку низку факторів. Так, оцінка показань до повторного втручання вимагає враховувати характерні для РЩЗ прогностичні фактори: стать, вік, обсяг уже виконаної операції, гістологічна будова пухлини, а також дані об'єктивного обстеження. Проте головним фактором є оцінка адекватності обсягу резекції ураженого органа при першій операції. Нерідко причиною рецидиву є виконання часткової резекції або енуклеація пухлинного вузла. Отже, профілактикою рецидиву може бути адекватне за обсягом і акуратне за виконанням перше оперативне втручання.

Останніми роками хірургія РЩЗ досягла високого рівня досконалості. Втім і досі деякі її принципові аспекти підлягають подальшому науковому вивченню. Головними дискусійними питаннями при диференційованих формах РЩЗ залишаються вибір адекватного обсягу операції на щитоподібній залозі, а також показання і обсяг хірургічного втручання на зонах регіонарного лімфовідтоку.

## Місцеві променеві ушкодження у пацієнтів в діагностичній та інтервенційній радіології

***Красносельський М.В., Кулініч Г.В.***

*ДУ «Інститут медичної радіології ім. С.П. Григор'єва НАМН України», м. Харків*

Променева діагностика за допомогою інтервенційної радіології має велику низку істотних переваг. Уперше методи інтервенційної радіології були апробовані в кардіології. Проведення діагностичних і лікувальних радіологічних процедур має деякі ускладнення, зокрема, і радіаційно-індуковані.

**Мета дослідження**. У зв'язку з тим, що відносно медичного опромінення пацієнтів застосування меж дози або граничних доз недоцільне, метою роботи було висвітлити радіаційно-індуковані ускладнення — місцеві променеві ушкодження у пацієнтів, що виникають унаслідок проведення радіологічних діагностичних та лікувальних процедур в кардіології.

**Результати**. Узагальнено власний матеріал спостереження та досвід хірургічного лікування хворих на різні форми місцевих променевих ушкоджень.

У радіологічних діагностичних інтервенційних процедурах обґрунтування процедури і керування дозою, відповідно до медичного завдання, є адекватними механізмами, що дозволяють уникнути непотрібного або непродуктивного опромінення.

Так само варто враховувати фактори ризику з боку пацієнта (масу тіла, складність діагнозу, отримане раніше опромінення, індивідуальну радіочутливість), фактори устаткування, фактори, пов'язані з процедурою. Необхідно: враховувати дози опромінення під час процедур; спостерігати за пацієнтом, якщо доза опромінення перевищила 3 Гр; пам'ятати, що ранні радіаційні ураження виникають не відразу, а інколи навіть через кілька тижнів після дії іонізуючого випромінювання; інформувати пацієнтів, яких направляють на складні процедури про ризик уражень шкіри і передбачати їх подальше клінічне спостереження; використовувати діагностичні референтні рівні, встановлені на відповідному національному, регіональному або місцевому рівні.

**Висновки**. Виконання вимог контролю якості під час проведення діагностичних і лікувальних радіологічних процедур є найбільш ефективним для зниження ризиків місцевих променевих ушкоджень у пацієнтів.

## Сучасні методи променевої діагностики захворювань грудних залоз

***Крахмальова А.С., Головко Т.С., Крахмальова Л.П.***

*Національний інститут раку, м. Київ*

**Матеріали та методи**. Проаналізовані результати обстежень 809 жінок віком від 17 до 80 років, що звернулись до Національного інституту раку зі скаргами на утворення в грудній залозі що пальпуються, протягом 2013-2016 років. Комплексну променеву діагностику проводили у 4 етапи.

I етап — жінкам молодше 40 років виконували ультразвукове обстеження (338 випадків), а 471 жінці старше 40 років — рентгенографію грудних залоз.

II етап — усім пацієнткам виконували ультразвукове обстеження з кольоровим картуванням та сонеластографією, а 276 пацієнткам — рентгенографічне обстеження зі спеціальною укладкою, строгим боком та прицільними знімками.

Пацієнтки, при підозрі на злоякісний процес, направлялись на III етап променевої діагностики — МРТ з болюсною приставкою і реконструкцією графіків накопичення контрасту.

Хворим, у яких, крива накопичення контрасту відповідала I и II типам злоякісності, був призначеній четвертий етап — стереотаксична біопсія.

У випадку виявлення високого ступеню проліферації при цитологічному дослідженні призначалось оперативне лікування.

**Результати та їх обговорення**. В результаті проведення I етапу було виявлено 617 випадків дифузних перетворень грудних залоз. У 278 пацієнток були виявлені злоякісні утворення, в 189 випадках — фіброаденоми, в 96 — фіброаденоматоз з кістозним компонентом, в 34 випадках — ліпоми.

В той же час, у 185 пацієнток діагностування викликало труднощі. В таких випадках, після виконання II етапу, нами було діагностовано 75 випадків злоякісних пухлин, 57 випадків доброякісних утворень (фіброаденоми — 21, фіброаденоми в стадії росту та формування — 17, та кісти с густим вмістом — 19 випадка). У 71 жінки був виявлений вузловий фіброаденоматоз різного ступеню вираженості.

Під час III етапу після реконструкції графіків для 21 випадка було характерно накопичення по I типу злоякісності, у 12 випадках — по II типу.

IV етап та гістологічна верифікація підтвердили низькій відсоток помилкових діагнозів (3 хибнопозитивні та 4 хибнонегативні випадків).

**Висновки**. Розроблений алгоритм комплексної променевої діагностики захворювань грудних залоз дозволяє підвищити точність диференційної діагностики та зменшити кількість діагностичних помилок.

## Предоперационная оценка и обследование онкологических больных с нарушениями со стороны сердечно-сосудистой системы в периоперационном периоде

***Крутько Е.Н., Пилипенко С.А.***

*ГУ «Институт медицинской радиологии им. С.П. Григорьева НАМН Украины», г. Харьков*

Частота возникновения осложнений со стороны сердечно-сосудистой системы у онкологических больных, подвергшихся сверхрадикальным операциям, по-прежнему представляет собой большую проблему, которая требует особого внимания в периоперационном периоде.

**Цель исследования**. Определение степени риска развития осложнений со стороны сердечно-сосудистой системы у онкологических больных в периоперационном периоде со сверхрадикальными операциями, которые нуждаются в дополнительном лечении.

**Материалы и методы**. Обследовано 50 пациентов, прооперированных по поводу заболе-ваний желудочно-кишечного тракта, в возрасте от 45 до 75 лет, имевших сопутствующее сердечно-сосудистое заболевание ИБС: стенокардия напряжения I–II класса, СН I–II класса. В предоперационном периоде оценивалось физическое состояние больных по шкале ASA, индекс риска кардиологических осложнений (индекс Гольдмана, 1977 г.), а также проводилась оценка функциональных резервов пациента, выполнялись ЭКГ, эхокардиография. Премедикация: диазепам внутрь на ночь и утром за 1,5–2 ч до операции 0,14 мг/кг, с последующим внутримышечным введением за 40 мин до общей анестезии в той же дозе, димедрол 0,14 мг/кг и атропин 0,02 мг/кг. Операции выполнялись в условиях тотальной внутривенной анестезии с искусственной вентиляцией легких. Для введения в анестезию применяли диазепам 0,12 мг/кг, кетамин 1 мг/кг, фентанил 2,7 мкг/диазепам кг и миорелаксанты. Для поддержания анестезии — кетамин 1,4 мг/кг*ч, при необходимости болюсно вводили 0,07 мг/кг, в качестве аналгетика инфузионно использовали фентанил 6,4 мкг/кг/ч. Длительность операций составляла 3–6 ч. Исследование проводили в 4 этапа: до операции (I), введение в анестезию (II), первые три часа анестезии (III) и анестезия после третьего часа (IV). Статистическую обработку данных проводили с помо-щью программы MS Excel XP.

**Результаты**. Физическое состояние больных соответствовало II классу (n=75), III классу (n=25) по шкале ASA. При оценке индекса Гольдмана пациенты относились к I (n=52), II (n=42), III (n=6) классу риска, прогнозируемый риск развития кардиологических осложнений составил от 1 до 38% случаев. Наличие высокого риска развития осложнений со стороны сердечно-сосудистой системы требо-вало назначения оптимальной терапии и решения вопроса о дальнейшей тактике лечения. При выявлении умеренного риска показано проведение неинвазивных нагрузочных проб. Для оценки функциональных возможностей организма применяли индекс функционального статуса (индекс Дюка), коррелирующий с потреблением кислорода. Функциональные резервы пациентов оценивали как хорошие или удовлетворительные (4–10 МЕТ). Для коррекции гемодинамических нарушений проводили инфузию допамина со скоростью 100–300 мкг/мин. При проведении исследования в послеоперационном периоде не отмечено развития кардиологических осложнений.

**Выводы**. Предоперационное обследование онкологических больных с сердечно-сосудистой патологией высокого риска позволяет выработать план ведения такого рода больных в периоперационном периоде. Несмотря на все новшества в оценке риска, развитие такого рода осложнений до сих пор остается в большей мере нерешенной проблемой и требует дальнейшего изучения.

## Нарушение сердечного ритма у онкологических больных со сверхрадикальными операциями с сопутствующей сердечно-сосудистой патологией, оперированных на фоне общей анестезии методами нейролептанальгезии и базис-наркозом кетамином

***Крутько Е.Н., Плетнева А.В.***

*ГУ «Институт медицинской радиологии им. С.П. Григорьева НАМН Украины», г. Харьков*

**Цель исследования**. Изучение возникновения и развития нарушений ритма сердца у онкологических больных после сверхрадикальных операций, имеющих сопутствующую сердечно-сосудистую патологию на фоне различных методов анестезиологического пособия.

**Материалы и методы**. В исследование были включены 85 пациентов (мужчин — 41). Всем были выполнены оперативные вмешательства на органах брюшной полости. Возраст больных — от 40 до 75 лет (сред-ний возраст 53–66 лет). Сопутствующая сердечно-сосудистая патология распределилась следующим образом: у 46 пациентов была диагностирована гипертоническая болезнь (ГБ) I–II ст., 25 страдали ГБ II–III ст., ИБС зарегистрирована у 14 пациентов, в том числе у 4 — постинфарктный кардиосклероз. Метод нейролептанальгезии (НЛА) был применен у 40 пациентов (I группа), а 45 были оперированы под общей анестезией, базисным анестети-ком которой являлся кетамин (II группа).

**Результаты**. У пациентов I группы в дооперационном периоде наджелудочковая экстрасистолическая аритмия (ЭА) зафиксирована у 9, а у четырех желудочковая. Пароксизмы фибрилляций предсердий (ПФП) анамнестически отмечались у двух пациентов. Во время оперативного вмешательства количество больных с ЭА увеличилось до 16, причем у 8 отмечалась наджелудочковая ЭА, у 3 продолжала регистрироваться желудочковая ЭА, а у одного пациента развилась желудочковая тахикардия (ЖТ), повлекшая за собой клинически значимую гипотензию, потребовавшую проведения неотложных мероприятий. Пароксизмы ФП были зарегистрированы у одного пациента, у которого они отмечались анамнестически. Через сутки ЭА регистрировалась у 2 пациентов, при этом во всех случаях регистрировалась наджелудочковая ЭА, а ФП сохранялась у 2 пациентов.

Во II группе в дооперационном периоде ЭА была зарегистрирована у 14 пациентов. У 6 пациентов в дооперационном периоде регистрировались пароксизмы ФП, однако после предоперационной подготовки, на момент начала операции у этих больных регистрировался синусовый ритм. Во время оперативного вмешательства ЭА зафиксирована у 19 пациентов, пароксизмы ФП зафиксированы у 6 пациентов, а у одного больного, оперированного по поводу стеноза желудка в стадии декомпенсации, возникли приступы ЖТ. В послеоперационном периоде более чем в 2,5 раза возросло количество пациентов с ЭА, что и составило 26 человек, пароксизмы ФП продол-жали регистрироваться у 8 пациентов.

**Выводы**. Таким образом, возникающие экстрасистолические нарушения у онкологических больных со сверхрадикальными операциями на фоне НЛА, наиболее часты во время проведения болевого этапа операции и носят непродолжительный характер, в то время как у пациентов, оперированных на фоне кетамина, отмечаются экстрасистолические расстройства на протяжении гораздо более длительного периода с отчетливой тенденцией к возрастанию в своем количестве на вторые сутки. Кроме того, анестезия кетамином способна вызывать пароксизмы ФП, стойко регистрирующиеся в течение последующих суток, а также способствует возникновению ЖТ во время оперативного вмешательства.

## Интенсивная терапия иммунной недостаточности у онкобольных со сверхрадикальными операциями

***Крутько Е.Н., Сорочан П.П., Середенко В.Г.***

*ГУ «Институт медицинской радиологии им. С.П. Григорьева НАМН Украины», г. Харьков*

**Цель исследования**. Выявить закономерности и механизмы повреждающего действия хирургического стресса и анестезии на клеточный и гуморальный иммунитет у больных молодого и пожилого возраста с онкологической патологией, оперированных в объеме сверхрадикальных операций.

**Материалы и методы**. Проспективное рандомизированное контролируемое исследование проведено с сентября 2014 г. по январь 2016 г. у 30 онкологических больных с выполненными сверхрадикальными операциями.

**Результаты**. У всех больных до операции наблюдалось иммуносупрессивное состояние. Эти изменения наиболее выраже-

ны у пациентов с онкологической патологией, оперированных в обьеме сверхрадикальных операций. За 20 мин до операции наблюдается иммуносупрессивное состояние, которое проявлялось уменьшением фагоцитарной активности лейкоцитов, фагоцитарного индекса метаболической активности нейтрофилов, В-лимфоцитов, снижением Т-супрессоров, Т-хелперов, повышением соотношения Т-хелперов к Т-супрессорам, увеличение количества иммуноглобулинов. У больных, оперированных в условиях ТВВА с миоплегией, во время травматического этапа операции отмечалось гиперсупрессивное состояние иммунной системы, которое сохранялось после операции и наркоза. Отмечалось снижение метаболической активности нейтрофилов, снижение уровня Т-хелперов, уменьшение количества иммуноглобулинов G, что приводило к еще большему усилению гиперсупрессии иммунной системы. Операционная травма и анестезия оказывают иммуносупрессивное действие на все звенья иммунной системы. У больных при применении карнивита (L-карнитина) на всех этапах исследования отмечалась стабильность показателей фагоцитоза, клеточного и гуморального звена иммунитета. Стресс и его повреждающее действие на иммунную систему можно предупредить путем лимитирующих воздействий на развитие нефизиологических форм стресса, а также использованием средств, воздействующих на клетки — мишени иммунной системы. Возможно, стабильность показателей иммунитета при данном виде анестезиологического пособия определяется иммуностимулирующим и иммуномодулирующим эффектом карнивита (L-карнитина).

**Выводы**. Полученные данные дают основание считать, что традиционная ТВВА с миоплегией не ограничивает отрицательное воздействие хирургического стресса на иммунную систему. ТВВА с миоплегией и использованием карнивита (L-карнитина) предупреждает развитие стресса и не оказывает повреждающего влияния на иммунитет, а также может быть методом выбора у больных молодого и пожилого возраста с онкологической патологией, оперированных в объеме сверхрадикальных операций.

## Прогностическое значение динамики внутричерепного давления в условиях высокообъемной гемофильтрации у онкологических больных в сочетании с тяжелым сепсисом

***Крутько Е.Н., Храмцов Р.Е.***

*ГУ «Институт медицинской радиологии им. С.П. Григорьева НАМН Украины», г. Харьков*

Несмотря на использование современных методов лечения, летальность при тяжелом сепсисе, а именно у онкологических больных, остается достаточно высокой — от 40 до 80%. Для осуществления выведения токсинов, цитокинов, участвующих в медиаторном всплеске при тяжелом сепсисе и предупреждения прогрессирования синдрома полиорганной недостаточности, наиболее эффективно в настоящее время применяются методики гемофильтрации с использованием высокопроницаемых мембран, а включение в комплекс интенсивной терапии высокообъемной гемофильтрации улучшает клиническое течение и исход септического процесса.

**Цель работы**. Определение прогностического значения динамики внутричерепного давления в условиях высокообъемной гемофильтрации у онкологических больных с тяжелым сепсисом и нормальным предперфузионным уровнем внутричерепного давления.

**Материалы и методы**. Ретроспективно исследовано 30 пациентов с тяжелым сепсисом и нормальным исходным уровнем внутричерепного давления, которым в комплексе терапии проводили высокообъемную гемофильтрацию по «внепочечным» показаниям. На основании динамики внутричерепного давления до и после высокообъемной гемофильтрации выделено 2 группы: 1-я — с отсутствием динамики со стороны внутричерепного давления; 2-я — с повышением внутричерепного давления. Высокообъемная гемофильтрация проводилась по стандартной методике. Длительность процедур составляла 300–400 мин, со скоростью 100–120 мл/кг/час. Внутричерепное давление определялось путем измерения давления в центральной вене сетчатки и в норме составляет от 5 до15 мм.рт. ст. Повышение внутричерепного давления более чем 15 мм.рт. ст. соответствует определению внутричерепной гипертензии. Для выявления факторов риска неэффективности высокообъемной гемофильтрации в выделенных группах был проведен ROC-анализ с оценкой «точки отсечения».

**Результаты**. У всех онкологических больных наблюдались минимальные сдвиги среднего артериального давления и центрального перфузионного давления в течение процедуры. В динамике кислородтранспортной функции выявлены неблагоприятные закономерности для группы с повышенным внутричерепным давлением. Уровень лактата исходно был повышен в обеих группах. В группе с повышением внутричерепного давления процедура высокообъемной гемофильтрации не привела к снижению лактата до нормальных значений, в данной группе отмечалось также снижение индекса FiO2: ΔpO2/FiO2- 170 несмотря на увеличение фракции вдыхаемого кислорода (ΔFiO2=6%). В группе с повышением внутричерепного давления имелись также закономерности незначительной положительной динамики pCO2 после процедуры. С использованием ROC-анализа проведена оценка взаимосвязи исходного балла по шкале ком Глазго с риском возникновения внутричерепной гипертензии после процедуры: исходно измеренный балл по данной шкале продемонстрировал очень хорошую чувствительность и специфичность, с «точкой отсечения» (наилучший баланс между чувствительностью и специфичностью) по шкале ком Глазго при регистрации значений < 10 баллов. Данный показатель указывает на то, что пациенты с регистрируемыми значениями < 10 баллов по шкале ком Глазго представляют группу с высоким риском внутричерепной гипертензии после процедуры высокообъемной гемофильтрации.

**Выводы**. Эффективность данной процедуры (высокообъемной гемофильтрации) ассоциируется с динамикой внутричерепного давления, как одного из механизмов развития энцефалопатии. У онкологических больных с тяжелым сепсисом высокообъемная гемофильтрация не будет эффективной в случае увеличения в предперфузионном периоде внутричерепного давления более чем на 15 мм.рт.ст., а также при сочетании артериовенозной разницы напряжения углекислого газа более чем 9 мм рт.ст. и уровня сознания по шкале ком Глазго менее 10 баллов.

## Особливості діагностичних зображень оперованої печінки

***Лаврик Г.В., Головко Т.С., Лукашенко А.В., Бурлака А.А., Халілєєв О.О., Руда Л.В.***

*Національний інститут раку, м. Київ*

**Вступ**. Застосування променевих методів досліджень у післяопераційному періоді, в подальшому моніторингу потребує знань анатомії печінки, що передбачає визначення обсягу оперативного втручання при кожному типі операції.

**Мета**. Визначення анатомічних особливостей, променевих ознак та удосконалення інтерпретації зображень оперованої печінки.

**Матеріали і методи**. Проведено та проаналізовано комплекс променевих (УЗД/СКТ/МРТ) досліджень пацієнтів, котрим виконано операції на печінці різного типу. В структурі оперативних втручань провідне місце зайняли анатомічні (59,4%) резекції; серед них — сегментарні (12,2%), секторальні (24,5%), гемігепатектомії (18,7%) та розширені (6,1%) резекції.

**Результати та обговорення**. Принциповою відмінністю зображень печінки після резекції (сегмент-, сектор-, чи розширених резекцій) є зменшення кількості печінкових вен. Основними змінами в оперованій печінці є: деформація контуру із втягненням (31,5%) рубця, нерівністю (23,6%), випуклістю (18,8%) контуру. Зони неправильної (7,9%) форми, локального зниження (18,3%) / підвищення (21,3%) щільності/ехогенності паренхіми в площині резекції. Накопичення контрасту

оцінювалось як дифузне (однорідне) 58,4% та нерівномірне (локальне) 41,6% спостережень. В зоні видаленої частки: компенсаторна гіпертрофія, збільшення розмірів печінки, закруглення форми краю печінки, згладження гострих кутів по лінії резекції. Після дольових резекцій типове/атипове (9,6%) анатомічне зміщення культі, дислокація сальника, шлунка, тонкої/товстої кишки. Виявлено рецидиви (7,3%) в зоні резекції, в паренхімі (17,5%) у вигляді солітарного (31,3%) осередка та множинного (68,7%) поширення процесу. Розміри осередків від 1 до 10 см. Чутливість УЗД в діагностиці локальних рецидивів в зоні резекції склала 71,4%, точність — 73,3%, у виявленні рецидиву в паренхімі печінки склала 85,9 та 87,1% відповідно. Діагностична ефективність СКТ склала 80,0; 74,5% та 89,5; 94,0% відповідно.

**Висновок**. Застосування комплексу променевих методів досліджень у післяопераційному періоді дозволило визначити основні критерії семіотики оперованої печінки, виявити та оцінити гіпертрофічні процеси та рецидиви.

## Критерії RECIST в оцінці відповіді на лікування метастазів колоректльного раку в печінку

*Лаврик Г.В., Головко Т.С., Лукашенко А.В.*

*Національний інститут раку, м. Київ*

**Актуальність**. Оцінка змін в пухлині протягом періоду лікування має вирішальне значення відносно прийняття рішення в плані його призначення чи відміни. Поява нових таргетних молекулярних агентів хіміотерапевтичних препаратів, застосування їх у пацієнтів із МТС у печінку диктує необхідність перегляду можливостей оцінки ефективності такого лікування. Поява нової діагностичної апаратури, можливість її застосування визначає потребу у винаході та впровадженні нових критеріїв реагування пухлини протягом періоду лікування (для обліку та оцінки результатів). Критерії RECIST є на сьогодні признаним методом оцінки ефективності лікування.

**Матеріал та методи**. Проведено та проаналізовано результати 237 СКТ-досліджень у пацієнтів із поширеним метастатичним процесом колоректального раку (КРР) у печінці. Результати досліджень співставлено з морфологічною верифікацією біопсійного матеріалу. Проведено порівняння (відповідно до оціночних критеріїв RECIST) анатомічних вимірювань МТС осередків. Основними оціночними критеріями вибрано: розміри та кількість осередків у печінці (максимум два в органі та один вимір); розміри ЛВ <1,0 см; перелік невимірних (не оціночних) уражень (інфільтрація, асцит, МТС в інші органи). Категорії відповіді на лікування: повна відповідь, часткова відповідь, прогресування, стабілізація.

**Результати досліджень**. Результати СКТ були інформативними у відношенні анатомічної локалізації МТС у печінці, але мали місце випадки неточностей позапечінкового поширення уражень (7,9% ХП та 10,8% ХН результатів). Результати чутливості СКТ становили 94,6 — 99,6% для печінкового поширення. Показники точності анатомічних вимірювань осередків у печінці в межах похибки вимірювань становили 1–3 см, що не позначилось на результатах подальшої оцінки ефективності лікування. Зміна розміру пухлини визначена у 75% при контрольних дослідженнях після ПХТ, розцінена як позитивний індикатор відповіді на лікування. Підвищення щільності (97,8%) по периферії пухлини в артеріальну фазу свідчить про активний неоангіогенез. Пониження (86,7%) щільності та зменшення гіперденсної перифокальної зони корелює із позитивним ефектом лікування. Зміну її ширини визначено у 51,8% спостережень після I курсу, 71,7% — II, 85,5% — III курсу ПХТ. Зменшення щільності основної маси пухлини корелює з некрозом (29,9%), кістозною дегенерацією (17,7%) без зміни розміру пухлини, що розцінено як позитивний ефект лікування.

**Висновки**. СКТ з підсиленням є на сьогодні оціночним методом ефективності ПХТ. Застосування тільки метричних даних є недостатнім, доцільно визначити морфологічні зміни не пов'язані із зміною розмірів. RECIST — офіційний оціночний критерій оцінки відповіді на лікування.

## Методы лучевой диагностики в оценке распространенности и эфективности лечения гепатобластом у детей

*Лаврик Г.В., Халилеев А.А., Ижовский А.Й.*

*Национальний институт рака. г. Киев*

**Актуальность**. Опухоли печени у детей в 70% случаях относятся к числу злокачественных новообразований. В этом ряду гепатобластомы занимают лидирующую позицию — на их долю приходится 80% случаев. Гепатобластомы относятся к категории быстрорастущих злокачественных новообразований. Учитывая особенности кровоснабжения печени обладают высокой вероятностью метастазирования.

**Цель работы**. Определить распространенность злокачественного процесса и оценить эффективность лечения после неоадьювантной/адьювантной полихимиотерапии и хирургического лечения.

**Материалы и методы**. Проведены исследования и проанализированы результаты 36 пациентов (11 девочек, 25 мальчиков) из гепатобластомой. Средний возраст пациентов составил 2,1 года. Всем пациентам выполнено УЗД в качестве скринингового метода, трехфазная КТ — ангиография для оценки распространенности злокачественного процесса и планирования лечения в соответствии с протоколом сканирования. МР — ангиография проведена 22 пациентам с распространенным процессом. Оба метода использовались для оценки эффективности лечения. Всего выполнено 157 контрольных исследовний. Распространенность опухоли в печени (SIOPEL6 2007) согласно категории PRETEXT. У всех пациентов диагноз верифицирован морфологически. У 26 пациентов выполнены резекции печени различного объема.

**Результаты**. Распространенность опухоли в печени у 5 пациентов — PRETEXT I; у 13 — PRETEXT II, у 14 — PRETEXT III, у 4 — PRETEXT IV. По СКТ и МРТ наличие гиперваскулярного контура (88,8%), псевдокапсулы (97,2%), кальцинатов (80,5%) есть специфическими симптомами опухолевого узла. Изменение размеров опухолевого узла в печени при ПХТ напрямую коррелировало с показателями АФП ($p<0,01$). У 15 (41,6%) пациентов на различных этапах лечения диагностировано прогрессирование заболевания в виде: метастазирования в легкие (78%), внутриабдоминальной инвазии (13%) в печень, в забрюшинные (20%) ЛУ.

**Выводы**. Результаты проведенных исследований и их интерпретация позволяют оценить распространенность злокачественного процесса, спланировать объем лечения, оценить его эффективность, провести мониторинг в более отдаленные сроки для исключения рецидива.

## Досвід використання брахітерапії високої потужності дози в комбінованому лікуванні сарком м'яких тканин.

*Лук'янчук О.В., Стоян В.Т., Іванова Л.П., Косаковський Д.І., Федорова М.С., Косаковський О.Д.*

*Одеський обласний онкологічний диспансер*

Брахітерапія високої потужності дози (БТВПД) — інвазивний, технічно складний метод, що сприяє подоланню відносної радіорезистентності сарком м'яких тканин (СМТ), особливо у пухлин, що схильні до рецидиву після хірургічного лікування (ХЛ).

**Матеріали та методи дослідження**. Проведено порівняльний аналіз результатів лікування у хворих з СМТ залежно від його обсягу. В 1-у групу (57 осіб) ввійшли хворі, які отриму-

вали тільки хірургічне лікування в обсязі широкого видалення пухлини в межах здорових тканин. У другу групу віднесли 51 пацієнта, у яких в ранньому післяопераційному періоді проводилася БТВПТ. Серед нозологічних форм в обох групах переважно зустрічалися липо-, ангіо- та рабдоміосаркоми, синовіальні саркоми, фібросаркоми. Переважна більшість хворих (59,6 та 60,8% відповідно) мали II стадію захворювання, у 1,8 та 5,8% відповідно діагностовано III стадію, у решти пацієнтів виявлено СМТ I стадії.

Брахітерапія проводилася на апараті Multisourse з джерелом Co-60 високої потужності дози. Інтраопераційно поперек рани під її дном вводились голки з інтервалом 1–2 см, які починаючи з другої доби з'єднували з катетерами, якими до осередку потрапляло джерело опромінення. Разова осередкова доза складала 10–15 Гр.

**Результати**. Комбіноване лікування з використанням БТВПД в порівнянні з тільки ХЛ покращує 3-річні результати безрецидивної, безметастатичної і загальної виживаності на 14,2%, 15,3% та 14,9%, відповідно (p>0,05). Частота і тяжкість післяопераційних ускладнень (сероми, нагноєння, вторинне загоєння швів) в групах також достовірно не відрізнялись (8,8% та 13,7% спостережень в 1-й та 2-й групі відповідно (p> 0,05)).

Таким чином, комбіноване лікування з використанням БТВПД призводить до поліпшення результатів лікування хворих з локалізованими саркомами м'яких тканин, водночас достовірно не збільшує кількість післяопераційних гнійно-запальних ускладнень у порівнянні з хірургічним лікуванням.

## Позітронно-емісійна томографія в діагностиці прихованої тиреоїдної мікрокарциноми під клінічною маскою раку легені

***Мужичук О.В., Старіков В.І.***

*Харківський національний медичний університет*

Хворий К, 69 років, лікар за фахом, був направлений на обстеження у торакальне відділення Харківського онкоцентру після флюорографічного обстеження, під час якого було виявлено конгломерат збільшених лімфовузлів середостіння. За даними проведеної рентгенографії, патології легенів виявлено не було. Відзначалось розширення кореню легенів за рахунок збільшених лімфовузлів. Бронхоскопія патологічних змін слизової оболонки трахеї та бронхів не виявила. Цитологічне дослідження матеріалу, отриманого після трансбронхіальної біопсії, встановило наявність метастазу аденокарциноми G3. КТ органів грудної порожнини первинної пухлини не виявила. Під час комплексного обстеження хворому було виконане ендоскопічне дослідження стравоходу та шлунку, УЗД шиї, органів черевної порожнини, заочеревного простору. Пухлинних ознак встановлено не було. Випадок було розцінено, як медіастинальну форму раку легені T0N2M0. Після ознайомлення з результатами обстеження, хворий висказав побажання в проведенні йому позітронно-емісійної томографії. За даними ПЕТ було виявлене патологічне накопичення радіофармпрепарату в конгломераті лімфовузлів середостіння та в області лівої частки щитоподібної залози. Клінічний діагноз було змінено на «рак щитоподібної залози T0NXM1». Повторне УЗД дослідження щитоподібної залози ознак вогнищевої патології не виявило. Хворому було виконано видалення щитоподібної залози та паратрахеальної клітковини. При морфологічному дослідженні діагностовано папілярну мікрокарциному розміром до 2 мм. В паратрахеальній клітковині виявлені незмінені лімфовузли. В подальшому хворому розпочато радіонуклідну терапію 131I. Під час сканування тіла на «залишкових» активностях, вже після першого курсу лікування було відзначене накопичення РФП в лімфовузлах середостіння. Зараз хворий продовжує лікування. Наданий клінічний випадок демонструє прихований агресивний перебіг тиреоїдної мікрокарциноми. Встановлення вірного діагнозу стало можливим завдяки випадковому застосуванню ПЕТ.

## Применение паклитаксела и карбоплатина в метрономном режиме при метастатическом раке молочной железы

***Насонова А.Н., Коломацкая В.В.***

*ГУ «Институт медицинской радиологии им. С.П. Григорьева НАМН Украины», г. Харьков*

Средняя продолжительность жизни пациенток с метастатическим раком молочной железы (МРМЖ) составляет 2–3,5 года, 25–35% пациенток живут более 5 лет и только 10% — свыше 10 лет. Основной задачей лечения диссеминированных форм рака молочной железы являются продление жизни и сохранение ее качества.

**Цель исследования**. Систематизация критериев, определяющих выбор режима лечения пациенток с МРМЖ.

**Материалы и методы**. Нами представлены результаты применения метрономного режима 1-й линии химиотерапии (ХТ): паклитаксел 80 мг/м2 и карбоплатин 2 AUC в 1-й, 8-й и 15-й дни лечения каждого 21-однодневного цикла у 29 пациенток. В группу сравнения вошли 38 пациенток, получавших ХТ по схеме: паклитаксел — 175 мг/м2 и доксорубицин — 50 мг/м2, каждые 3 недели. В обеих группах метастазы локализовались в печени, легких и костной системе, без признаков местной прогрессии.

Для определения тактики лечения МРМЖ оценивается ряд факторов: рецепторный статус опухоли, возраст пациентки, характер терапии предшествующих линий и др. В большинстве случаев онкологи сталкиваются с необходимостью проведения системной химиотерапии и выбора режима, при котором снижается уровень токсичности и минимизируется потребность в поддерживающей терапии.

Оценка эффекта и токсичности лечения проводилась после 3-го и 6-го циклов ХТ.

**Результаты**. При метрономном режиме частичный ответ (PR) опухоли наблюдался у 15 (52%) пациенток против 14 (37%) группы сравнения (КП, p<0,05) при среднем времени до прогрессирования 8,3 мес. (в контроле 5,4 мес., КП, p<0,05). Стабилизация отмечена у 12 (34%) и 20 (53%) пациенток, соответственно.

Общая выживаемость не оценивалась, поскольку на момент публикации медиана в метрономной группе не достигнута.

При оценке нежелательных эффектов ХТ установлено, что уровни гематологической, гастроинтестинальной и нефрологической токсичности в исследуемых группах достоверно не отличались. В то же время в группе сравнения у 2 (6,2%) отмечалось развитие хронической сердечной недостаточности.

**Выводы**. Предварительный анализ результатов применения карбоплатина и паклитаксела в качестве 1-й линии ХТ МРМЖ свидетельствует о его преимуществах — увеличение продолжительности жизни пациенток при более благоприятном профиле токсичности по сравнению с антрациклинсодержащей схемой химиотерапии.

## Частота розвитку хейліту під час проведення циклів поліхіміотерапії у хворих на рак молочної залози

***[1]Насонова А.М., [2]Сухіна І.С., [1]Сплюхина О.В.***

*[1]ДУ «Інститут медичної радіології ім. С.П. Григор'єва НАМН України», м. Харків*

*[2]Харківський національний медичний університет*

Проведення цитостатичної терапії онкологічним хворим впливає на розвиток її побічної дії в порожнині рота і спостерігається у 10–40% випадків.

**Мета дослідження**. Оцінити вплив побічної дії цитостатичної терапії в порожнині рота у хворих на рак молочної залози під час проведення циклів ад'ювантної поліхіміотерапії шляхом вивчення стану червоної облямівки губ.

**Матеріали та методи**. Для достовірності результатів даного дослідження взято однорідну групу пацієнток — 26 жінок, хворих на РМЗ $T_1N_0M_0$ — $T_2N_1M_0$ стадій, які отримали на 1-му етапі комбіноване лікування (операція + променева терапія) та 6 циклів ад'ювантної ПХТ, відповідно до міжнародних стандартів, за однаковою схемою — CAF.

**Результати**. Проведення I циклу ПХТ у хворих на РМЗ в 65,4±9,5% (17 з 26 пацієнток) супроводжувалося розвитком хейліту, основними проявами якого були сухість губ — 59,1±10,7% випадків, висипання на губах — 18,2±8,4%, тріщини в кутах рота — 40,9±10,7%. При проведенні II циклу частота хейліту спостерігалась в 57,7±9,9%: 52,2±10,7, 17,4±8,1 та 30,4±9,8%. Максимальний прояв цієї патології спостерігався на III циклі ПХТ — 69,2±9,2%, але частота сухості губ і тріщин в кутах рота були нижче, ніж при попередніх циклах і становила та відповідали 54,2±10,4 та 37,5±10,1% відповідно. Дещо збільшилась частота висипань на губах — 20,8±8,5%. Частота розвитку хейліту під час проведення IV циклу аналогічна показникам II циклу — 57,7±9,9%, як і прояви тріщин в кутах рота та висипання на губах, але сухість губ спостерігалася в 47,8±10,7%. Відмічено подальше зниження проявів хейліту на V та VI циклах ПХТ — 50,0±10,0 та 34,6±9,5% відповідно, а також сухість губ 40,0±10,0 та 36,4±10,5%, та тріщини в кутах рота — 32,0±9,5 і 27,3±9,7%. Водночас висипання на губах практично не змінювались — 16,0±7,5 і 18,2±8,4% відповідно циклам.

**Висновки**. Вище викладене диктує необхідність моніторингу стану органів порожнини рота під час хіміотерапевтичного лікування у хворих на рак молочної залози.

## Можливості радіонуклідної візуалізації та оцінка функціонального стану нирок у пацієнтів з нирково-клітинним раком

***Новерко І.В., Сатир М.В., Кундіна В.В.***

*ДУ «Інститут серця МОЗ України», м. Київ*

**Вступ**. Нирково-клітинний рак (НКР) серед усіх злоякісних новоутворень нирки складає 2-3% і є найбільш поширеним видом злоякісного ураження паренхіми нирок у дорослих пацієнтів. Пухлини нирок найчастіше визначаються при обстеженні хворих за допомогою УЗД.

Для вирішення основних клінічних задач (з'ясування об'єму ураження, локалізації пухлини, тактики лікування) основне значення має КТ. При плануванні хірургічного лікування важливим моментом є визначення функціонального стану нирки, ураженої пухлиною, з використанням динамічної реносцинтиграфії (ДРСГ) з клубочковим радіофармацевтичним препаратом (РФП) — 99mTc-ДТПА (діетилентриамінопентацетат).

**Мета**. Визначити можливості радіонуклідної візуалізації та особливості оцінки функціонального стану нирок при виконанні ДРСГ залежно від розміру пухлини та локалізації патологічного процесу.

**Матеріал та методи**. Сцинтиграфічні ознаки пухлинного ураження нирок проаналізовані у 136 хворих у віці від 26 до 75 років (середній вік 51,2±4,7 роки). По локалізації НКР у 76 пацієнтів були пухлини передньої поверхні нирки і у 60 пацієнтів — задньої поверхні. У 95 пацієнтів пухлина була розташована на полюсах (нижній або верхній) і у 41 пацієнта по краю нирки. ДРСГ виконували на гамма-камері Infinia-HawkeyeTM. Положення хворого лежачи на спині. Режим запису інформації: 30 хв з експозицією 1 кадр за 1 хв. ДРСГ проводили з 99mTc-ДТПА виробництва «Polatom», Польща. Активність РФП складала 2 МБк/кг. Променеві навантаження не виходили за межі гранично припустимих. Обробку та аналіз отриманих даних проводили за допомогою системи обробки та перегляду функціональних зображень XelerisTM.

При ДРСГ визначали ШКФ окремо на кожну нирку та стандартизовану (ШКФСТ) (мл/хв), а також екскреторну здатність нирок. КФП в ураженій нирці розраховували з використанням ділянки з інтенсивною фіксацією РФП протягом усього дослідження. Сцинтиграфічна картина оцінювалася за наявністю дефекту фіксації РФП та його локалізації, контурів і розмірів нирок, КФП.

**Результати досліджень та їх обговорення**. При візуальній оцінці зображень пухлини нирок виглядають як дефекти фіксації РФП. Пухлини розміром 3–4 см і більше добре діагностувались при ДРСГ. Пухлини до 2 см мали гіршу візуалізацію завдяки помірному перерозподілу РФП. При пухлинах невеликих розмірів в якості зони інтересу оцінювали всю поверхню ураженої нирки, функція таких нирок та КФП відповідали нормі. При локалізації пухлин у полюсах нирок із зон інтересу виключали ділянку, уражену пухлиною. При цьому більш точно оцінювалась ШКФ, яка була на 30-40% нижчою за норму без порушення екскреторної здатності нирок. КФП в ураженій нирці була зниженою в середньому на 28,8±4,5%. При центральному розташуванні пухлин зона інтересу мала форму напівмісяця з виключенням із зони оцінки пухлини і миски. При цьому спостерігались більш виражені зміни ШКФ (зниження на 50-60%), зменшення КФП в середньому на 41,7±5,8% та порушення екскреторної здатності нирок (від помірного до значного). При крайовому розташуванні пухлини її виключали із зони оцінки. ШКФ в таких нирках знаходилась на достатньому рівні, КФП була зниженою в середньому на 10%, параметри екскреторної здатності нирок були в межах норми.

**Висновки**.

1. ДРСГ — цінний метод оцінки функціональної здатності нирок, уражених пухлинами, незалежно від локалізації та об'єму ураження.
2. КФП в ураженій пухлиною нирці обернено пропорційна розміру пухлини та її локалізації.
3. При центральному розташуванні пухлин і залученні в патологічний процес ЧМК функціональна здатність ураженої нирки значно уповільнена.

## ПЕТ/КТ в передопераційному стадіюванні недрібноклітинного раку легень

***[1]Олійніченко О.Г., [2]Фірсова М.М., [1]Осинський Д.С., [3]Капінос Г.В., [1]Лола О.І., [1]Холодна А.В.***

*[1] КМКОЦ Центр ядерної медицини, м. Київ*

*[2] НМАПО ім. П.Л. Шупика, кафедра радіології*

*[3] КЗКОР, м. Київ Київська обласна лікарня № 2*

**Мета**: провести оцінку чутливості при застосуванні позитронно-емісійної томографії (ПЕТ/КТ) у хворих з недрібноклітинним раком легень для передопераційного стадіювання, що впливає на визначення тактики лікування та прогнозування перебігу захворювання

**Матеріали та методи**: в роботі проаналізовано дані обстеження 116 пацієнтів з підтвердженим недрібноклітинним раком легень (чоловіків — 66, жінок — 30 віком від 37 до 70 років). Обстеження проводилось згідно з протоколами сканування. ПЕТ/КТ-сканування здійснювалось на двох сканерах — GE DISCOVERI STE та PHILIPS GEMINI TF. Обстеження проводились після введення радіофармпрепарату 18 F-фтордезоксиглюкоза (4МБк/кг). Сканування проводилось через 60 хв після введення активності за стандартними протоколами ПЕТ/КТ.

**Результати**: серед 116 обстежених пацієнтів, у 76 (65,52%) пацієнтів не було змінено тактику лікування і вони велись по запланованому маршруту. У 40 пацієнтів (34,48%) результати ПЕТ/КТ сканування призвели до зміни в запланованому лікуванні, з них 10 були класифіковані як неоперабельні.

В 20 випадках відзначалось зміна стадії, як погіршення:було виявлено додаткові метастатичні ураження внутрішньогрудних лімфовузлів, віддалених лімфовузлів, кісток скелету, наднирників, печінки, головного мозку. Хибнонегативна діагностика мала місце в 5 (4,31%) випадках.

**Висновки**: аналіз отриманих результатів в 95,69% підтвердив високу чутливість методу ПЕТ/КТ для передопераційного стадіювання пацієнтів з недрібноклітинним раком легень з метою встановлення ранньої пухлинної дисемінації, визначення подальшої тактики лікування, моніторингу і прогнозування захворювання.

## Применение электрического тока высокой частоты в органоликвидном лечении ретинобластомы

***Пасечникова Н.В., Боброва Н.Ф., Сорочинская Т.А., Левицкий И.М.***

*ГУ «Институт глазных болезней и тканевой терапии им. В.П. Филатова НАМН Украины», г. Одесса*

**Цель**. Разработать и апробировать метод энуклеации при далекозашедших стадиях ретинобластомы (РБ) с применением электрического тока высокой частоты (ЭТВЧ).

**Материал и методы**. В отделе офтальмопатологии детского возраста института разработан способ энуклеации глазного яблока при ретинобластоме с использованием ЭТВЧ (генератор ЕК-300) для пересечения сосудисто-нервного пучка зрительного нерва и дополнительной резекции его орбитального фрагмента.

Выполнено 34 первичные энуклеации у 34 детей в возрасте от 3 месяцев до 6 лет (средний возраст 20,0±20,3 мес.) по поводу далекозашедших Т3–Т4 стадий РБ. Отдаленные результаты в сроки от 12 до 54 месяцев (в среднем 31,5±6,9 мес.) прослежены у 15 детей.

**Результаты**. Применение ЭТВЧ в ходе разработанной операции позволило избежать кровотечения при пересечении зрительного нерва, отека орбитальных тканей, гематом и других осложнений, дало возможность визуализировать и резецировать орбитальный фрагмент зрительного нерва, что повысило абластичность хирургического вмешательства. Осложнений в послеоперационном периоде не наблюдалось, заживление происходило первичным натяжением.

При патогистологическом исследовании инвазия в зрительный нерв выявлена на 9 глазах: на 8 — в решетчатую пластинку, на 1 — до места пересечения, при этом в резецированном орбитальном фрагменте ни в одном случае клеток РБ не обнаружено.

В отдаленном периоде наблюдения продолженного роста опухоли, рецидива в орбите, а также отдаленных метастазов не было ни у одного пациента. Деформации и рубцовых изменений конъюнктивальной полости не наблюдалось. У всех детей отмечен хороший косметический эффект при регулярной смене протеза.

**Заключение**. Разработанный способ энуклеации глазного яблока с применением ЭТВЧ позволяет бескровно провести неврэктомию сосудисто-нервного пучка зрительного нерва и его орбитального фрагмента, повысить абластику операции и вероятность удаления опухоли в пределах здоровых тканей.

## Локальная лучевая терапия при органосохраняющем лечении рака молочной железы

***Пономарев И.Н., Шутов С.В.***

*ГУ «Институт медицинской радиологии им. С.П. Григорьева НАМН Украины», г. Харьков*

Органосохраняющие операции при раке молочной железы (РМЖ) находят все более широкое применение. Частота местных рецидивов, по данным разных авторов, колеблется до 20%, что обусловливает необходимость вести поиск новых, более эффективных методов локального воздействия на опухолевый процесс. Это и стало основанием для проведения исследования.

**Цель исследования**. Улучшить результаты органосохраняющего лечения больных РМЖ путем использования в предоперационном периоде концентрированной лучевой терапии (ЛТ) с локальным облучением опухоли.

**Материалы и методы**. В сравнительном аспекте в ГУ ИМР НАМНУ за 2000–2015 гг. были проанализированы результаты органосохраняющего лечения 171 больной РМЖ $T_1N_0M_0$–$T_2N_1M_0$ стадий.

Возраст больных составил 24–78 лет. В репродуктивном возрасте было 114, в менопаузальном — 57 пациенток, которых разделили на две группы. В первую вошли 104 больных РМЖ, лечение которых было начато с органосохраняющей операции, с последующим курсом ЛТ на оставшуюся МЖ. Вторую группу составили 67 пациенток, лечение которых началось с предоперационной ЛТ с последующей операцией. Методика проведения курса ЛТ была разработана в условиях нашего института. Данная методика состоит в концентрированном облучении с мультифракционированием дозы на МЖ СОД 25 Гр с локальным облучением опухоли СОД — 34 Гр, подмышечных лимфоузлов СОД 20 Гр. После операции МЖ не облучалась. Результаты лечения отслеживались более 60 мес. от момента операции.

**Результаты**. Установлено, что в первой группе больных частота местных рецидивов составила 13,6%. Проведение курса предоперационной ЛТ с локальным облучением опухоли (вторая группа) способствует улучшению локального контроля. Частота рецидивов достоверно снижается: в 3,9 раза — у больных без учета возрастного фактора, в 2,6 раза — у больных моложе 55 лет; в менопаузальном возрасте ни у кого из пациенток второй группы не отмечено их появления до 48 мес. наблюдения.

**Выводы**. Органосохраняющие операции ранних стадий РМЖ могут быть одним из стандартов лечения данной категории больных.

Применение предоперационной ЛТ с локальным облучением опухоли СОД — 34 Гр при органосохраняющих операциях в комплексном лечении ранних стадий РМЖ увеличивает среднюю продолжительность безрецидивного периода за счет снижения частоты местного рецидивирования.

## Рівні кортизолу та психосоматичні порушення у хворих на рак грудної залози після протипухлинного лікування

***Прохач Н.Е., Громакова І.А, Шевцов В.Г., Іваненко М.О.***

*ДУ «Інститут медичної радіології ім. С. П. Григор'єва НАМН України», м. Харків*

Підвищення рівня кортизолу в онкологічних хворих значною мірою пов'язано з розвитком психосоматичних порушень, які призводять до погіршення якості життя пацієнтів. Враховуючи значну варіабельність рівнів кортизолу в онкологічних хворих можна очікувати на відмінність вираженості психосоматичних порушень у хворих з різними рівнями кортизолу. Виходячи з цього, метою роботи було визначення вираженості психосоматичних порушень у хворих на рак грудної залози (РГЗ) після протипухлинного лікування з різними вихідними рівнями кортизолу. Обстежено 30 хворих на РГЗ стадії $T_2N_0M_0$-$T_2N_2M_0$. Усім хворим проведено радикальну операцію та післяопераційний курс променевого лікування. Для оцінки ступеня вираженості психосоматичних розладів використовували опитувальник QLQ-C30. Дослідження рівня кортизолу (К) в сироватці крові проводили за допомогою наборів реагентів «Стероид-ИФА-кортизол-01» («Алкор Био»). Відповідно до значень рівней кортизолу, розбитих на квартілі, пацієнток було розподілено на 4 групи. До 1-ї групи увійшли пацієнтки з рівнем К < 521 нмоль/л, до 2-ї — з рівнем 521 ≤ К ≤ 588 нмоль/л, до 3-ї — з рівнем 588 ≤ К ≤ 1116 нмоль/л, та до 4-ї групи — з рівнем К > 1116 нмоль/л. Після променевої терапії найменші порушення когнітивної та емоційної функції встановлено у хворих 2-ї групи. У цих пацієнток також були найнижчі прояви

втоми та порушень сну. У хворих 4-ї групи, які мали найвищі рівні кортизолу, порушення когнітивної, емоційної функції та сну, а також прояви втоми були більш вираженими порівняно з відміченими у пацієнток інших груп.

Врахування кортизолзалежних ефектів, залучених до розвитку психосоматичних порушень дає можливість підвищити ефективність профілактики та лікування психосоматичних розладів і поліпшити якість життя хворих під час проведення протипухлинного лікування.

## Опыт комбинированного лечения метастатического поражения головного мозга

***[1]Пятикоп В.А., [2]Старенький В.П., [1]Аль-Травнех М.А., 2Карвасарская В.В.***

*[1]Харьковский национальный медицинский университет*

*[2]Институт медицинской радиологии им. С.П. Григорьева НАМН Украины, г. Харьков*

Метастатическое поражение головного мозга (ГМ), согласно данным разных авторов, диагносцируется у 10-40% больных злокачественными новообразованиями. Для сравнения эффективности лучевого и комбинированного лечения единичных метастазов в головной мозг пациента были поделены на две группы. Первая группа- пациенты, получавшие только дистанционную лучевую терапию (ДЛТ) на аппарате Clinac 600C (43 человек). Использовался режим классического фракционирования (разовая очаговая доза (РОД) 2 Гр 1 раз в день, 5 раз в неделю) до суммарной очаговой дозы (СОД) 60 Гр в два этапа на область метастаза. Вторая группа- пациенты, получавшие хирургическое лечение в объеме удаления внутримозгового образования с последующим проведением ДЛТ на аппарате Clinac 600C в режиме классического фракционирования до СОД 40 Гр на ложе опухоли (40 человек). В обеих группах преобладали женщины, возрастной диапазон составил 35-74 года, по локализации первичного очага наиболее часто встречались рак легкого, затем рак молочной железы и меланома кожи. Установлено, что комбинированное лечение единичного метастатического поражения головного мозга, включающее в себя хирургический этап в виде удаления метастаза с последующим курсом ДЛТ, эффективнее по сравнению с проведение курса ДЛТ по данным одногодичной выживаемости (в первой группе 47%, во второй 65% и по данным общей выживаемости (в первой группе — 9 месяцев, во второй — 15 месяцев). Переносимость лечения в обеих группах удовлетворительная: грубых реакций со стороны нервной системы не наблюдалось и они не явились непосредственной причиной смерти; лучевые реакции кожи 1 ст. и нейтропения 1 ст. позволили закончить лечение в полном объеме. В обеих группах отмечалось улучшение качества жизни в виде уменьшения неврологического дефицита (уменьшение головных болей, когнитивных нарушений, вестибуло-атаксических расстройств).

## Диференційно-діагностичні критерії ОФЕКТ/КТ для оцінки уражень кісток скелету

***Сатир М.В., Кундін В.Ю., Новерко І.В.***

*ДУ «Інститут серця МОЗ України», м. Київ*

**Вступ**. За даними літератури, діагностична ефективність планарної остеосцинтиграфії (ОСГ) становить 79–87%, однофотонної емісійної комп'ютерної томографії (ОФЕКТ) — 93–96%. Впровадження в практику новітніх методів обстеження, заснованих на суміщенні сцинтиграфічного та рентгенівського зображень, дозволяє підвищити рівень диференційної діагностики уражень скелету. Так, застосування технології ОФЕКТ/КТ дозволяє зменшити недоліки радіонуклідного обстеження шляхом анатомічної деталізації патологічних змін.

**Метою** нашого дослідження було визначити диференційно-діагностичні характеристики кісткових уражень різного ґенезу за допомогою суміщення зображень на ОФЕКТ/КТ та обчислити діагностичну ефективність методу.

**Матеріали та методи**: Обстежено 38 хворих віком від 34 до 78 років, середній вік — 60,8±9,4. У всіх пацієнтів були неоднозначні ділянки патологічної фіксації РФП в кістках скелету, виявлені при планарній ОСГ або ОФЕКТ. Обстеження проводили на гамма-камері GE Infinia Hawkeye через 2 години після введення радіофармпрепарату (РФП) 99mTc-MDP. Після проведення стандартної ОСГ в режимі «все тіло», проводили ОФЕКТ/КТ ділянок патологічної фіксації РФП.

**Результати**: Усього у обстежених хворих при планарній ОСГ виявлено 73 ділянки підвищеного накопичення РФП різної інтенсивності. При візуальній оцінці зображень на сцинтиграфічних та рентгенівських зрізах, а також при їх суміщенні, були виділені диференційно-діагностичні характеристики кісткових уражень:

1. Протяжність, відповідність метаболічних змін структурним.
2. Однорідність, визначення закономірностей фіксації та розподілу РФП.
3. Характер ураження (склеротичний/літичний, чіткість/розмитість контурів, наявність склеротичного обідка).
4. Уточнення локалізації у відділах кісток, інших органах і тканинах.
5. Додаткова діагностична інформація про стан інших органів і тканин.

Усі виявлені вогнища були проаналізовані відповідно до наведених ознак та розподілені таким чином: метастатичні — 57 вогнищ (78%); доброякісні — 13 (17,9%); 1 ділянка некісткової локалізації (1,3%); 3 ділянки (4,1%) залишались невизначеними. Отримані результати були підтверджені клінічно, даними променевих обстежень та повторним сцинтиграфічним обстеженням. За результатами нашого дослідження чутливість, специфічність та точність ОФЕКТ/КТ складали 100%, 93,2% та 98,3%.

**Висновки**:

1. ОФЕКТ/КТ дозволила оцінювати відповідність структурних та метаболічних змін в кістковій тканині, характер розподілу РФП в ділянках різної природи.
2. Діагностична ефективність ОФЕКТ/КТ перевищує результати планарної ОСГ та ОФЕКТ.
3. ОФЕКТ/КТ може бути використана на кінцевому етапі комплексного радіонуклідного обстеження для підвищення специфічності методу та отримання важливої додаткової діагностичної інформації.

## Використання радіофармпрепаратів в лікуванні та моніторингу хворих на медулярний рак щитовидної залози

***Солодянникова О.І., Сукач Г.Г., Саган Д.Л., Трацевський В.В.***

*Національний інститут раку, м. Київ*

**Вступ**. Радіонуклідні фармпрепарати (131I-MIBG, аналоги соматостатину) використовуються для лікування медулярного раку щитовидної залози.

**Мета дослідження** — проаналізувати результати лікування $^{131}$I-MIBG хворих на МРЩЗ та спостереження з $^{99m}$Tc-карбомеком.

**Матеріали та методи**. Проліковано 40 хворих на МРЩЗ. 11 хворим терапія проведена повторно з інтервалом в один рік. Спостереження за хворими здійснювалось шляхом проведення сцинтиграфії (СГ) щитовидної залози з $^{99m}$Tc-карбомеком, визначення рівня кальцитоніну, ультразвукового дослідження та комп'ютерної томографії. Повторно пацієнти спостерігались на протязі двох років, за цей час кожному з них проведено СГ на залишковій лікувальній дозі $^{131}$I-MIBG та тричі з $^{99m}$Tc-карбомеком. Семи хворим, які пройшли одноразове лікування $^{131}$I-MIBG, тричі виконане діагностичне сканування, термін спостереження — півтора року. У восьми пацієнтів термін спостереження — один рік, діагностичні обстеження з $^{131}$I-MIBG

і 99mTc-карбомеком виконані двічі. Двадцяти п'яти хворим діагностичне сканування проводилось після хірургічного лікування, з них у 12 — один раз, у 13 — двічі. Термін спостереження — від півроку до одного.

**Результати**. У 28 із 40 хворих контрольні ультразвукові дослідження, СГ та рівень кальцитоніну через 6, 9, 12 місяців не виявили ознак пролонгації процесу. У 6 хворих після першого курсу терапії підвищення рівня кальцитоніну через 6 місяців підтвердилось гіперфіксованими лімфатичними вузлами на СГ. У однієї хворої, з наявністю метастатичних вогнищ в печінці, терапія $^{131}$I-MIBG та контроль з $^{99m}$Tc-карбомеком не виявив негативної динаміки. У 5 хворих з синдромом МЕН СГ з $^{131}$I-MIBG, проведена на залишковій лікувальній дозі, виявила зниження накопичення РФП, контроль на СГ через шість місяців та рівень кальцитоніну не виявили прогресування захворювання. У 4 хворих за даними діагностичного СГ була проведена дисекція шийних лімфатичних вузлів. Контрольна СГ ознак пролонгації не виявила.

**Висновки**. $^{131}$I-MIBG-терапія показана в комплексному лікуванні МРЩЗ у пацієнтів з регіонарним і віддаленим метастатичним ураженням, з метою підвищення виживаності та якості життя цих хворих.

СГ з $^{99m}$Tc-карбомеком дозволяє виявляти ознаки рецидиву і метастатичного ураження, що значно підвищує ефективність спостереження в порівнянні з використанням лише онкомаркеру ТКТ.

## Радіонуклідна терапія кісткових метастазів з допомогою різних радіофармпрепаратів

***Солодянникова О.І., Даниленко В.В., Сукач Г.Г., Саган Д.Л.***

*Національний інститут раку, м. Київ*

**Вступ**. За даними літератури частота метастатичного ураження кісткової системи при раку грудної залози (РГЗ) коливається від 47 до 85%, передміхурової залози (РПЗ) — від 33 до 85%, легенів — від 30 до 60%, нирки — від 33 до 40%. Клінічно це проявляється злоякісною гиперкальціємією, переломами і больовим синдромом, що значно знижує якість життя пацієнтів.

Радіонуклідна терапія застосовується при лікуванні множинних кісткових метастазів, як терапія «останньої лінії».

**Матеріали і методи**. Для аналізу знеболюючого впливу різних РФП використовувалась шкала оцінки інтенсивності болі (ЛАКОМЕД). Радіонуклідна терапія проведена 100 хворим, серед них — 58 з РГЗ, 30 — РПЗ, 6 — з раком легені, 4 — з раком нирки, 1 — рак шийки матки і 1 — рак ректосигмоїдального кута товстого кишечника. З них 64 жінки і 36 чоловіків, віком від 32 до 78 років.

В порівняльний аналіз включені результати лікування $^{32}$P (n=30), $^{89}$Sr (n=30) та $^{153}$Sm (n=40). Протибольова ефективність $^{153}$Sm оцінювалась в залежності від кількості курсів терапії, а переносимість — за шкалою CTCNCA(v)4.3.

**Результати**. Інтенсивність болі до та після лікування різними РФП змінювалась наступним чином: $^{32}$P — до лікування 7,1±1,5, після лікування — 5,0±3,1* ($p<0,05$); $^{89}$Sr — до лікування 8,0±2,2, після лікування — 4,8±1,5* ($p<0,05$); $^{153}$Sm — до лікування 8,4±1,3, після лікування — 3,5±1,8* ($p<0,05$). Отже, під впливом радіонуклідної терапії відмічалось зниження рівня болю до 3–5 балів, що склало в середньому 47%.

Виявлено, що за бальною оцінкою найкраща переносимість характерна для $^{153}$Sm і відповідає рівню «хороша» з шкалою CTCNCA(v)4.3. При використанні $^{89}$Sr переносимість препарату була нижчою, але не потребувала відміни препарату. Найгірша переносимість характерна для $^{32}$P — «задовільна». У 5-ти хворих відмічались побічні ефекти, які потребували додаткових лікувальних заходів.

Встановлено, що переносимість препарату $^{153}$Sm знижувалась в залежності від кількості курсів терапії. Так, показник переносимості після першого курсу лікування склав 3,5±1,6, в той час, коли після третього курсу він дорівнював 1,5±0,8, що склало статистично достовірну різницю ($p<0,05$).

**Висновки**. Найбільш ефективним, в порівнянні з $^{32}$P і $^{89}$Sr, в лікуванні кісткових метастазів за знеболюючою дією та переносимістю препарату є $^{153}$Sm оксабіфор ($p<0,05$).

## Радионуклидная диагностика и пептид-рецепторная терапия нейроэндокринных опухолей

***Солодянникова О.И., Сукач Г.Г., Саган Д.Л.***

*Национальный институт рака, г. Киев*

**Введение**. Большинство нейроэндокринных опухолей, мелкоклеточный рак легких, медуллярный рак щитовидной железы имеют значительную экспрессию соматостатиновых рецепторов.

Наиболее распространенный и известный синтетический соматостатин — октреотид, обладает сходными с соматостатином фармакологическими эффектами, но имеет значительно более длительную продолжительность действия. Октреотид с успехом применяется как для диагностики, так и для лечения многих опухолей. В этом смысле октреотид, меченый гамма-излучателями, $^{111}$In или $^{99m}$Tc, применяется для диагностики опухолей, а $^{90}$Y или $^{177}$Lu для их лечения.

**Целью** применения сцинтиграфии рецепторов соматостатина (СРС) является выявление нейроэндокринных опухолей у тех пациентов, у которых наблюдается рост нейроэдокринних маркеров, так же как и иных не нейроэндокринных опухолей. СРС может помочь в предоперационной оценке, стадировании и рестадировании этих образований.

СРС используется в следующих клинических ситуациях:

– гастроэнтеропанкреатические нейроэндокринные опухоли (гастринома, инсулинома, випома, глюкагонома). Чувствительность метода составляет всего 25–60% и определяется количеством рецепторов;

– феохромоцитома, нейробластома и параганглиома, чувствительность СРС выше и составляет более 85%;

– медуллярный рак щитовидной железы. Чувствительность СРС в диагностике медуллярного рака щитовидной железы составляет 50–75%;

– карциноидные опухоли. Чувствительность СРС при карциноидных опухолях составляет 86–95%.

– внутричерепные опухоли. Чувствительность и специфичность метода при менингиомах составляет 100% и 50%, соответственно. При медуллобластомах чувствительность достигает 61–93%.

Радионуклидная пептид-рецепторная терапия (РПРТ) проводится у пациентов, с нейроэндокринными высоко- и среднедифференцированными карциномами (1–2 степень по классификации ВОЗ от 2010 года). Используются $^{177}$Lu-DOTATATE и $^{90}$Y-DOTATOC. Таким образом, метод СРС и РПРТ значительно повышают эффективность диагностики и лечения нейроэндокринных новообразований.

## Гематологические и иммунные нарушения после проведения лучевой терапии у больных раком грудной железы с разными типами вегетативной регуляции

***Сорочан П.П., Кузьменко Е.В., Пономарев И.Н., Шутов В.С., Громакова И.С.***

*ГУ «Институт медицинской радиологии им. С. П. Григорьева НАМН Украины» г. Харьков*

Вегетативная регуляция тесно связана с состоянием гемопоэза и иммунной системы. В связи с этим целью работы стало изучение особенностей гематологических и иммунных нарушений после лучевой терапии (ЛТ) у больных раком грудной железы (РГЖ) с разными типами вегетативной регуляции.

Обследовано 30 больных РГЖ стадии $T_2N_0M_0$-$T_2N_2M_0$. Всем им проводили радикальную операцию и послеоперационный курс ЛТ. Состояние вегетативной регуляции у онкологических

больных оценивалось по показателям вариабельности сердечного ритма. Исследование гематологических показателей проводилось на анализаторе SF-3000 фирмы SYSMEX. Содержание субпопуляций лимфоцитов определялось методом проточной цитометрии на цитометре FC-500. Обследование проводили до и после хирургического лечения и после ЛТ. Пациентки были разделены на 3 группы: в 1-ю входили больные с низкими значениями индекса напряжения (ИН) регуляторных систем (ИН ≤ 50 усл.ед.), во 2-ю — со средними показателями ИН (50 ≤ ИН ≤ 200 усл.ед.) и в 3-ю группу — с высокими значениями ИН (ИН ≥ 200 ус. ед.). Увеличение или уменьшение ИН отражает соответственно увеличение тонуса симпатического или парасимпатического отделов вегетативной нервной системы. Установлено, что пациентки 1-й группы имели более низкие абсолютные количества лейкоцитов, нейтрофилов, лимфоцитов и их субпопуляций на всех этапах лечения. У пациенток 1-й группы наблюдалось также существенное снижение иммунорегуляторного индекса CD4/CD8 за счет увеличения субпопуляции CD8+-лимфоцитов. У больных 3-й группы после завершения ЛТ отмечено более высокое относительное и абсолютное содержание CD3+CD16+56+-лимфоцитов. Полученные результаты могут служить для разработки индивидуализированных схем сопроводительного и/или реабилитационного лечения онкологических больных.

## Променеве лікування (стереотаксична радіотерапія та віртуальна брахітерапія з використанням системи КіберНіж) в комплексному лікуванні раку шийки матки.

***Спіженко Н.Ю., Чеботарьова Т.І., Гірагосова Л.М., Ярмак О.Г.***

*МЦ «Кібер Клініка Спіженка», м. Київ*

**Вступ**. Комплексне лікування раку шийки матки(РШМ) включає: радикальне хірургічне лікування, комбіноване променеве лікування (дистанційна променева терапія і брахітерапія), а також курси поліхімотерапії.

У МЦ «Кібер клініка Спіженка» проводиться сучасне комбіноване променеве лікування РШМ з використанням методик стереотаксичної радіотерапії(СРТ), а також, вперше в Україні, з використанням методу стереотаксичного радіохірургічного (СРХ) «бусту»/«віртуальної брахітерапії» на системі КіберНіж.

**Мета дослідження**: вивчення ефективності та безпеки сучасних методів променевого лікування хворих з РШМ.

**Методи і матеріали**. У МЦ «Кібер клініка Спіженка» з 2012 р до 2015 р, за допомогою сучасних методів променевого лікування було проліковано 42 хворих з діагнозом рак шийки матки. Всім пацієнткам проводилася СРТ на лінійному прискорювачі Elekta Synergy з використанням стандартних доз і методик променевого лікування. У 7 (16,6%) хворих був проведений СРХ «буст» на системі КіберНіж. У всіх пацієнток був діагностований РШМ I — III стадія. З них, 6 випадків — плоскоклітинна карцинома, 1 випадок — G3 аденокарцинома. СРТ проводилася в дозах: РВД 2,2 Гр, СВД 44 Гр. СРХ «буст» — РВД 7 Гр, СВД 21 Гр.

**Результати**. Тривалість спостереження склала від 6 до 36 міс. Повна відповідь визначалась 22 (52,3%) хворих. Часткова відповідь, зменшення обсягу пухлини більш ніж на 50%, визначалась у 10 (23,8%) пацієнток, стабілізація процесу — у 8 (19,1%) хворих. Померло 2 хворих (5,7%). Ці хворі поступили на лікування з множинними віддаленими метастазами в головний мозок, легені, печінку.

У 4-х пацієнток, яким проводився СРХ «буст», визначався повний регрес пухлини та лізис екзоцервікса. Частковий лізис з вираженими ознаками регресу визначався у 3-х хворих.

**Висновки**. Застосування високоточних методів СРТ і СРХ, а також їх поєднання дозволяє домогтися максимальної ефективності і безпеки променевого лікування пацієнток із РШМ.

## Променева терапія базальноклітинного раку шкіри.

***Спіженко Н.Ю., Чеботарьова Т.І., Ярмак О.Г., Гірагосов Є.Ю., Зелінський Р.М., Копанєва Ю.П.***

*МЦ «Кібер Клініка Спіженка», м. Київ*

**Вступ**: Базальноклітинний рак шкіри є найбільш поширеним злоякісним захворюванням шкіри і становить до 75% немеланомних раків шкіри. Для лікування базальноклітинного раку шкіри (БКРШ) використовуються такі методи променевої терапії(ПТ): близькофокусна рентгенотерапія, променева терапія фотонами, променева терапія електронами(ПТЕ).

**Матеріали і методи**. В МЦ «Кібер клініка Спіженка» з 2012 по 2015 рік проліковано 49 хворих з БКРШ на різних стадіях захворювання і різною кількістю вогнищ методом ПТЕ на лінійному прискорювачі Elekta Synergy, з енергією електронів від 6 МеВ до 18 МеВ. В залежності від величини і форми патологічного вогнища для кожного пацієнта створювалися індивідуальні коліматори (всього 79) з варіацією разових і сумарних поглинених доз (РВД=3-5 Гр, СВД=45–60 Гр). Для зміщення максимуму дози на поверхню шкіри використовувалися індивідуальні болюси з силікону або парафіну різної товщини.

**Результати**. Період спостереження склав 6 — 48 міс. Повний регрес пухлини шкіри спостерігався у 46 пролікованих пацієнтів (95%), у двох пацієнтів (4%) відзначалося часткове прогресування, обумовлений зверненням за лікуванням в запущених випадках (при III і IV стадіях), у одного пацієнта (1%) з базальноклітинним раком шкіри нижньої повіки відзначений рецидив захворювання. Спостерігалися післяпроменеві реакції I ступеню у 25 хворих (51,1%) і II ступеню у 7 (14,2%), у вигляді еритеми, сухого та вологого епідерміту, які регресували протягом 4-6 тижнів.

***Висновки***. Сучасні можливості лінійного прискорювача з використанням електронотерапії дозволяють проводити безпечне та ефективне конформне опромінення пухлин шкіри будь-якого розміру і конфігурації, а також при необхідності комбінувати лікування з одночасним використанням фотонів, проводити корекцію плану лікування в процесі опромінення.

## Використання прецизійних методів променевого лікування в лікуванні онкоурологічних хворих

***Спіженко Н.Ю., Чеботарева Т.І., Гірагосов Е.Ю., Ярмак О.Г., Гірагосова Л.М., Копанева Ю.П.***

*МЦ «Кібер клініка Спіженка», м. Київ*

**Вступ**. Використання методів високоточного променевого лікування: променевої терапії з модуляцією інтенсивністю (ПТМІ/IMRT), стереотаксичної променевої терапії тіла (СПТТ/SBRT) на системі КіберНіж, дозволяє ефективно проводити радикальну радіотерапію хворих РПЗ з мінімальною післяпроменевою реакцією оточуючих здорових тканин і збереженням якості життя пацієнтів.

**Матеріали та методи**. У МЦ «Кібер клініка Спіженка» з 2012 р по 2015 р було проліковано 121 хворих з РПЗ. Режими фракціонування та осередкові дози добиралися індивідуально та залежали від стадії РПЗ. 1 група — 64 хворих було проведено СПТТ/SBRT на системі КіберНіж (РВД=7,25Гр/5фракцій/СВД=36,25Гр). 2 група — у 4 хворих проводилась ПТМІ/IMRT в режимі гіпофракціонування з ескалацією дози та візуальним контролем (мітки) (РВД=3,6 Гр/16фракцій/СВД=57,6Гр). 3 група — у 30 хворих проводилась ПТМІ/IMRT з інтегрованим «бустом», що дозволяє опромінювати кілька мішеней одночасно різними дозами (на простату РВД=2,6Гр/25фракцій/СВД=65Гр, на лімфовузли малої миски РВД=2,0Гр/25фракцій/

СВД=50Гр). 4 група — у 23 хворих проводилась ПТМІ/IMRT на лінійному прискорювачі з послідовним радіохірургічним «бустом» на системі КіберНіж під візуальним контролем(мітки) (на простату та лімфовузли малої миски РВД=2,0Гр/20фракцій/СВД=40Гр, послідовний «буст» на КіберНожі РВД=6,5–7 Гр/3 фракції/СВД=19,5–21Гр).

**Результати**. За час спостереження хворих від 6 до 75 міс місцевих та біохімічних рецидивів не спостерігалось, за винятком 3 хворих та у 6 хворих нові метастази в кістки скелету. Визначались помірні променеві реакції 1–2 ст. за рахунок зниженого променевого навантаження на органи малої миски при ПТМІ/IMRT в режимі гіпофракціонування з ескалацією дози та СПТТ/SBRT на системі КіберНіж, ніж при 3D-конформній ПТ.

**Висновки**. Комбінування різних сучасних методичних прийомів ПТМІ/IMRT і СПТТ/SBRT підвищує ефективність ПТ та розширює можливості радикального променевого лікування у хворих з 3–4 ст. захворювання.

## Ураження легенів при лімфопроліферативних захворюваннях (аспекти трансбронхіальної біопсії)

***Спузяк Р.М., Панов А.В., Чеканова С.В., Заможська О.О., Шутов С.В., Степанов Е.П.***

*ДУ «Інститут медичної радіології ім. С.П.Григор'єва НАМН України», м.Харків*

*Харківський національний медичний університет*

**Вступ**. Ураження легеневої тканини при злоякісних лімфомах, яке виникає при генералізації пухлинного процесу, носить специфічний характер при варіабельній клінічній картині.

Променеві методи дослідження є вихідними в виявленні будь-яких патологічних змін легенів, проте ураження легенів при лімфопроліферативних захворюваннях не мають характерних рентгенологічних ознак. Тому провести диференційну діагностику легеневого ураження при цих процесах тільки за даними променевого дослідження важко.

Вирішальне значення у встановленні діагнозу має морфологічне дослідження.

**Метою роботи** стало вивчити можливості трансбронхіальної біопсії (ТББ) в верифікації легеневих уражень при лімфомах.

**Клінічний матеріал та методи**. Нами проведено комплексне променеве дослідження 2179 хворих з патологічними змінами легенів, з них — 17 хворих на лімфопроліферативні захворювання (16 пацієнтів — лімфогранулематоз, у 1 — лімфосаркома), у яких визначалися патологічні зміни в легенях. Всім виконувалася традиційне рентгенологічне дослідження, комп'ютерна томографія, бронхоскопія під рентгенологічним контролем, в деяких випадках селективна бронхографія.

**Результати**. Серед хворих на лімфопроліферативні захворювання зі змінами в легенях у 15 пацієнтів визначалися численні та у 2 — поодинокі осередки ураження.

Рентгенологічні ознаки уражень легенів характеризувалися осередковими та (чи) фокусними тінями розмірами від 1,5 до 7,0см.

У 8 хворих структура осередків ураження була неоднорідною за рахунок наявності порожнини з нерівними, поліциклічними внутрішніми контурами, яка визначалася при селективній бронхографії та при комп'ютерній томографії.

У всіх хворих спостерігали збільшення внутрішньогрудних лімфатичних вузлів. Периферичні лімфатичні вузли не визначалися.

Диференційну діагностику проводили з абсцесом легені, грибковим ураженням та туберкульозом.

**Висновки**. Променеві методи є достатньо чутливими в діагностиці периферичних утворів легенів.

Прояви патологічних змін в легенях при лімфопроліферативних захворюваннях є неспецифічними і можуть нагадувати картину грибкового чи туберкульозного ураження, яке нерідко супроводжує та ускладнює перебіг основного процесу.

Поєднання рентгенологічного та ендоскопічного методів діагностики з морфологічним дослідженням суттєво поширює можливості диференційної діагностики при лімфопроліферативних захворюваннях та підвищує інформативність дослідження, що врешті-решт є вирішальним в виборі адекватної тактики лікування.

## Можливості рентгеноендоскопічного дослідження в діагностиці карциноїду легенів

***Спузяк Р.М., Панов О.В., Чеканова С.В., Степанов Е.П., Заможська О.О.***

*ДУ «Інститут медичної радіології ім. С.П.Григор'єва НАМН України», м. Харків*

*Харківський національний медичний університет*

**Вступ**. Карциноїд відноситься до пухлин APUD-системи. Ці пухлини можуть зустрічатися в самих різних органах, хоча найчастіше локалізуються в шлунково–кишковому тракті. Останнім часом все більше визначається ураження цим процесом легенів. Провідне місце в виявленні цих змін належить променевому дослідженню, проте рентгенологічні прояви карциоїду легенів є неспецифічними. Тому принципову роль в диференційній діагностиці займає комплексне дослідження.

**Метою роботи** стало вивчити можливості бронхоскопії під рентгенологічним контролем з обов'язковим морфологічним дослідженням в диференційній діагностиці карциноїду легенів.

**Матеріал та методи**. Нами проведено рентгеноендоскопічне дослідження 1630 пацієнтів у віці від 35 до 75 років. Основними методами дослідження були рентгенологічний (звичайна рентгенографія та рентгеноскопія, комп'ютерна томографія), ендоскопічний (бронхоскопія) та морфологічне дослідження матеріалу із зони ураження.

**Результати та їх обговорення**. За даними променевого дослідження карциноїд легенів визначено у 21 хворих. Центральний карциноїд встановлено у 5 пацієнтів (у 4 з них ускладнений ателектазом долі). Периферичний карциноїд виявлено у 16 пацієнтів у вигляді осередкової тіні з достатньо чіткими контурами. Розміри його коливалися від 1,2 до 3,5см. Серед виявлених карциноїдів доброякісний встановлено у 14 хворих, а злоякісний відповідно у 7 хворих. Причому всі випадки злоякісного карциноїду припадали на периферичну його форму. Варіант карциноїду мав значення в визначенні подальшої тактики лікування цих хворих. Всім хворим виконано хірургічне лікування (в обсязі лобектомії чи резекції легені відповідної долі). У всіх хворих на злоякісний карциноїд проведено ПХТ.

В одному випадку за даними цитологічного дослідження встановлено карциноїд легені, при гістологічному дослідженні — метастаз медулярного раку щитоподібної залози. Це пояснюється подібністю цитологічної картини пухлин, які виходять з APUD-системи, та відносяться до нейроендокринних пухлин.

**Висновки**. Променеве дослідження є вихідним методом в виявленні периферичного карциноїду.

Периферичний карциноїд легенів не має специфічних рентгенологічних ознак.

Морфологічне дослідження (цитологічне та гістологічне) дозволяє не тільки провести диференційну діагностику з доброякісними пухлинами та раком легенів, а й визначити варіант карциноїду.

Бронхоскопія з ТББ під рентгенологічним контролем (з обов'язковим морфологічним дослідженням) є методом вибору в діагностиці карциноїду легенів.

## Порожнинні форми раку легенів (можливості трансбронхіальної біопсії)

***Спузяк Р.М., Панов О.В., Чеканова С.В., Шутов С.В., Дем'яненко В.В.***

*Харківський національний медичний університет*

*ДУ «Інститут медичної радіології ім. С.П. Григор'єва НАМН України», м. Харків*

**Вступ**. Останнім часом нерідко зустрічаються порожнинні форми периферичного раку легенів (з розпадом). Проте ознаки розпаду можуть спостерігатися при непухлинних захворюваннях легенів. Тому проведення диференційної діагностики між цими процесами є актуальним. Суттєво впливає на встановлення діагнозу використанням комплексного променевого та ендоскопічного дослідження. Тому вивчення можливостей трансбронхіальної біопсії (ТББ) в диференційній діагностиці периферичного раку легенів з розпадом стало метою нашої роботи.

**Клінічний матеріал та методи**. Нами проведено комплексне променеве дослідження 2180 хворих, із них з підозрою на периферичний рак легені з розпадом — 1305. Променеве дослідження включало звичайну рентгенографію та комп'ютерну томографію грудної клітки, що при необхідності доповнювалися селективною бронхографією. Всім хворим проведено ТББ з морфологічною верифікацію патологічних змін.

**Результати**. Серед всіх обстежених хворих за даними комплексного рентгеноендоскопічного дослідження встановлено: у 1283 — периферичний рак легені; у 6 — туберкульоз; у 6 — аспергілома; у 5 — абсцес легені, мікстний процес (туберкульоз та рак — у 3 хворих, рак та аспергілльоз — у 2 хворих.

Рентгенологічно рак легені з розпадом характеризувався фокусною тінню, як правило розміром більш, ніж 2,5 см. Структура тіні була неоднорідною за рахунок декількох порожнин невеликих розмірів чи однієї порожнини з нерівними, поліциклічними внутрішніми контурами, яка визначалася при бронхографії. Нерідко на фоні порожнини розпаду визначався тканинний компонент. Крім того, у частини хворих визначали нерівномірність та узурацію, а іноді й ампутацію відповідного субсегментарного бронху. Селективна бронхографія надавала додаткову інформацію про порожнину розпаду, покращувала навігацію при проведенні ТББ.

Розпад зустрічався при плоскоклітинному раку у 35% хворих.

КТ дозволяла більш точно визначити наявність розпаду, ознаки якого завжди виявлялися при морфологічному дослідженні. Чутливість, специфічність та точність традиційного рентгенологічного дослідження склали 90,7%, 67,3% та 70,3% відповідно. При застосуванні КТ з обов'язковим урахуванням даних морфологічного дослідження матеріалу, який отримано шляхом ТББ, діагностична точність підвищилася до 97,7%.

**Висновки**. Променеві методи є достатньо чутливими в діагностиці периферичних утворів легенів. Поєднання їх з морфологічним дослідженням суттєво поширює можливість диференційної діагностики та підвищує інформативність дослідження.

## Перший досвід застосування хіміомодифікації ритуксимабом при лікуванні хворих на В-великоклітинну лімфому різних локалізацій

***Старенький В.П., Насонова А.М., Артюх С.В.***

*ДУ «Інститут медичної радіології ім. С. П. Григор'єва НАМН України», м. Харків*

Незважаючи на розробку нових хіміопрепаратів променева терапія (ПТ) у складі хіміопроменевого лікування негоджкінських лімфом залишається її невід'ємною частиною. Водночас актуальним є вдосконалення методів лікування хворих з наявністю великих конгломератів лімфовузлів та великих екстранодальних вогнищ.

**Мета дослідження**. Вивчити можливість хіміомодифікації ПТ з застосуванням сучасних таргетних препаратів (ритуксимаб).

**Матеріали та методи**. Проліковано 1 хворого на В-великоклітинну лімфому з екстранодальним ураженням носоглотки, який на попередньому етапі отримав 8 циклів поліхіміотерапії за схемою CHOP. Одному хворому з екстранодальним ураженням головного мозку, який не отримував попередньо хіміотерапію, було проведено трепанацію черепа з метою декомпресії головного мозку, і з тією ж метою направлено на проведення ПТ. Хворим за добу до початку курсу ПТ вводили ритуксим (ритуксимаб) у дозі 375 мг/м$^2$. Променева терапія проводилась на лінійному прискорювачі Clinac 600C за класичною схемою фракціонування (РОД 2 Гр до СОД 30 Гр). Терапія супроводжувалася контролем лабораторних показників крові та сечі 2 рази на тиждень.

**Результати**. У першому випадку на 4-й день терапії відзначалась повна регресія зовнішньої частини пухлини. При контрольній КТ через 3 тижні –зменшення розмірів вогнища з 40х55х63 мм до 16,5х34,5х48,0 мм. У другому випадку після 5 фракцій ДПТ спостерігалася помітна позитивна динаміка з боку неврологічного статусу у вигляді поліпшення пам'яті та координації рухів. Контроль КТ через 1 місяць — повна регресія первинної пухлини. Під час введення ритуксимабу та під час ПТ побічних реакцій не зареєстровано. Гематологічних відхилень не виявлено.

**Висновки**. Застосування ритуксимабу для хіміомодифікації ПТ при лікуванні В-великоклітинних лімфом з екстранодальним ураженням не підвищує ризик гематологічних та променевих ускладнень і має високий рівень відповіді на терапію. У порівнянні з ретроспективною групою значно швидше відмічається регресія основного вогнища. В подальшому залишається потреба у збільшенні кількості пролікованих хворих та динамічне спостереження для виявлення показників безрецидивного періоду та виживаності.

## Результати променевої терапії хворих на рак легені

***Столярова О.Ю.***

*Національний інститут раку, м. Київ*

Променеву терапію (ПТ) виконано 1071 хворому на рак легені (у 79% обстежених відзначено центральну форму захворювання, у 21% периферійну, дрібноклітинний гістологічний варіант раку виявлено в 18% випадків, а недрібноклітинний — в 83% (аденокарцинома, плоскоклітинна й крупноклітинна карциноми у співвідношенні 4:3:1). ПТ призначалася на первинну пухлину 86% від числа хворих у співвідношенні кількості 1:2:3 сеансів як 68:56:1, причому, найвищу інтегральну дозу опромінення (Ω) проведено безпосередньо на пухлинний процес в легенях, менше — на віддалені метастази, ще менше — на лімфатичні вузли з метастазами. Паралельно в 73% випадків застосовували хіміотерапію, а найбільшою інтегральною дозою препаратів відрізнялося використання алкалоїдів барвінку, камптотецинів та антрациклінових антибіотиків. На тривалість життя пацієнтів негативно впливали локалізація і форма раку, розвиток параканкрозного ексудативного плевриту, проростання пухлини в трахею, стравохід та грудну стінку, а позитивно — Ω на легеню, кількість подофілотоксинів й антиметаболітів, які підвищували виживаність хворих. Як ускладнення радіохіміотерапії у 7% від числа пацієнтів на тлі лікування виникла мієлодепресія, у 3% — гострий променевий пневмоніт і легенева гіпертензія, у 2% — кровохаркання, променевий фіброз легенів, гострі променеві езофагіт, коронарний синдром, судинна недостатність та тубулоінтерстиціальний нефрит. Треба підкреслити, що гострий променевий езофагіт розвивався в 2 рази частіше у жінок, а виникнення його залежало від сумарної Ω, але сказане торкалося лише чоловіків. У групі жінок констатовано зв'язок появи гострого панкреатиту з Ω на віддалені метастази (головний мозок, печінка,

кістки, надниркові залози тощо), тоді як розвиток променевого езофагіту залежав від інтегральної тяжкості перебігу пухлинного процесу, наявності плоскоклітинної й крупноклітинної карцином, а тромбоз мезентеріальних судин був щільно пов'язаний з аденокарциномою.

## Використання радіонуклідної детекції сторожових лімфатичних вузлів у хворих на меланому та рак грудної залози

*Сукач Г.Г., Солодянникова О.І., Саган Д.Л., Трацевський В.В.*

*Національний інститут раку, м. Київ*

**Вступ**. Точність різноманітних методів візуалізації у діагностиці метастатичних уражень лімфатичних вузлів (ЛВ) обмежена і, частіше за все, при певних локалізаціях пухлин для стадіювання процесу рутинно використовується комп'ютерна томографія. З прийняттям концепції сторо-жових лімфатичних вузлів (СЛВ) в онкології знач-но зросла роль лімфосцинтиграфії.

**Мета** — дослідити з допомогою ручного гама-датчика Europrobe стан сторожових ЛВ під час їх інтраопераційної детекції.

**Матеріали і методи**. Обстежено 168 хворих на меланому шкіри та 20 на рак грудної залози (РГЗ), яким проведена лімфосцинтиграфія (ЛСГ) в поєднанні з інтраопераційною детекцією СЛВ. Використовувався 99mTc-нанокол в дозі з розрахунку 10 МБк на кг маси пацієнтки. РФП вводився перитуморально та інтрадермально. ЛСГ проводилась на ОФЕКТ «E. CAM» (Seimens). Оцінювались ранні (20 хв.) і пізні (2 години) зображення. Через 24 години проводилась інтраопераційна детекція СЛВ.

**Результати дослідження**. ЛСГ була успішна в 162 зі 168 пацієнтів з меланомою, що склало 96,4%. У 6 хворих не вдалося виявити СЛВ: у 2 мало місце виражене запалення навколо первинної пухлини, у 3 — меланома розташувалася близько від зони регіонарного лімфоколектора (пахвова і пахвова ділянки), у 1 хворого ЛСГ була неінформативна з невідомих причин. Серед 162 хворих при ЛСГ у 99 (61,2%) виявлено 1 СЛВ, у 58 (35,8%) — 2 СЛВ і у 5 (3,0%) хворих — 3 лімфовузли. В середньому в 1 хворого знаходили 1,4 СЛВ. Після гістологічного дослідження 32 хворим встановлена IA стадія захворювання, 28 — IB, 31 — IIA, 33 — IIB, 8 — IIC стадія. Мікрометастази в СЛВ виявлені у 30 хворих, що склало 18,5%.

При обстеженні пацієнток з РГЗ встановлено, що у 17 із 20 візуалізовані ЛВ аксилярного басейну на боці ураження. У 2 виявлені ЛВ з контрлатеральної сторони. У 14 пацієнток з візуалізованими ЛВ за результатами гістологічного дослідження СЛВ були ідентифіковані. У 11 — вони виявились метастатично ураженими, у решти — не містили злоякісних пухлин.

**Висновки**. Дослідження СЛВ ефективне для оцінки шляхів метастазування, ступеня злоякісного ураження ЛВ та стадіювання у хворих на меланому і РГЗ.

Використання ЛСГ в комбінації з гама-детекцією і подальшою біопсією СЛВ — перспективний напрямок в розвитку органозберігаючих хірургічних втручань та студіювання при раку грудної залози і меланомі шкіри.

## Динамика дозовой нагрузки на слизистую прямой кишки в процессе проведения лучевой терапии больных раком шейки матки

*Сухина Е.Н., Старенький В.П., Свинаренко А.В., Нестеренко А.С., Немальцова Е.В., Грановская А.И.*

*ГУ «Институт медицинской радиологии им. С.П. Григорьева НАМН Украины», г. Харьков*

Лучевая терапия (ЛТ) является стандартом лечения распространенного рака шейки матки (РШМ). Наиболее точное измерение поглощенной дозы пациентом при ЛТ возможно лишь при дозиметрии in vivo, что также является составляющей частью программы гарантии качества лучевой терапии. Применение дозиметрии in vivo позволяет определить фактическую поглощенную дозу в прямой кишке, что необходимо для выбора адекватного плана лечения.

**Цель исследования**. Оптимизация дистанционной лучевой терапии при облучении малого таза с помощью in vivo дозиметрии в прямой кишке, у пациенток с РШМ, получавших 3D конформную терапию.

**Материалы и методы**. Обследовано 12 больных РШМ в возрасте 47–65 лет. У 5 пациенток процесс РШМ соответствовал T2bNxM0 ст. 2b, у 7 –T3bNxM0 ст. 3b. Все пациентки получали ДЛТ на аппарате Clinac 600-C, внутриполостная гамма-терапия проводилась на кобальтовом аппарате АГАТ-В. Для дозиметрии была выбрана ионизационная камера TM 30013 PTW Farmer lonization cramber, которая помещалась в прямую кишку во время проведения процедуры облучения. План лечения был разработан на основании данных компьютерной томографии. Принимались во внимание температура тела пациента, а так же давление барометра, для учета коэффициента поправки.

**Результаты**. Пациентам было проведено 2 измерения — на 1-м сеансе ДЛТ, затем после СОД на малый таз 20 Гр. Расчетная доза в прямой кишке составляла 2 Гр для каждого пациента. Полученная поглощенная доза в прямой кишке составила 1,8–2,1 Гр, в зависимости от методики проведения ДЛТ (подвздошные ягодичные поля, бокс методика под < 90°, 4-польная методика под углами 60º). Минимальная доза на прямую кишку получена при проведении ДЛТ техникой подвздошно-ягодичных полей спереди сзади. Показания при повторном измерении, как правило, меньше, чем на 1-м сеансе ДЛТ на 0,2 Гр.

**Выводы**. Успех ЛТ зависит от точности доставки дозы. Дозиметрия in vivo может обнаружить систематические ошибки в течение лечения, что связано, например, с изменением положения пациента при каждом сеансе, от положения при топометрической подготовке. Дозиметрия in vivo подтверждает данные о том, что поглощенная доза в прямой кишке варьирует в зависимости от полей облучения, неоднородности тканей, наполнения прямой кишки. Вычисление общей суммарной дозы, полученной прямой кишкой, необходимо как для прогнозирования возможных лучевых реакций, так и для адекватности проведения ЛТ. Верификация дозы при 1-м сеансе и в дальнейшем во время лучевой терапии — неотъемлемая часть современной радиотерапии. Дозиметрия в естественных условиях улучшает контроль качества лечения пациентов.

## Ентеросорбція — перспективний метод пом'якшення променевих уражень

*[1]Шевчук О.О., [2]Бардахівська К.І., [2]Ніколаєв В.Г.*

*[1]Тернопільський державний медичний університет імені І.Я. Горбачевського*

*[2]Інститут експериментальної патології, онкології та радіобіології імені Р.Є. Кавецького НАН України, м. Київ*

Гострі та хронічні променеві ураження набули значної ваги після аварії на Чорнобильській АЕС, та знову нагадали про себе у 2011 р. аварією на Фукусімській АЕС (Японія). Променева терапія також широко застосовується для лікування злоякісних новоутворів. Основні пошкоджуючі ефекти іонізуючого випромінювання реалізуються шляхом ураження ДНК та надмірної ліпопероксидації, що значно підсилює первинне ураження. Такі ж ефекти характерні і для протипухлинних радіоміметичних лікарських засобів. Фактори, котрі детермінують виживання — ступінь ураження кісткового мозку та шлунково-кишкового тракту.

Незважаючи на удосконалене медичне обладнання та методи захисту системи крові (еритропоетини, гранулоцитарні колоніестимулюючі фактори (Г-КСФ), тощо) проблема лікування радіоміметичних уражень залишається актуальною. Перспективним в цьому плані є сорбційна терапія (гемосорбція, ентеросорбція, аплікаційно-сорбційна терапія ран та опіків).

Ефективність гемосорбції доведена при тяжких та середньої важкості променевих ураженнях (Nikolaev et al, 1993; Chertkov et al, 1996, 1999). Однак інвазивність методики, необхідність вартісного обладнання та навченого персоналу значно обмежує можливості такого лікування. Більш перспективною, завдяки своїй простоті та зручності, на сьогодні є ентеросорбція. Проведені експерименти (Shevchuk et al, 2014, 2015) на моделі мієлосупресії у щурів, індукованої радіоміметиком мелфаланом, показали, що застосування вуглецевого гранульованого ентерособента з мас-фрактальною структурою проявляє виражені мієло- та ренопротекторні ефекти, нормалізує прооксидантно-антиоксидантний гомеостаз. Подальші експерименти з використанням комбінації вказаного сорбента з Г-КСФ продемонстрували більш виражений протективний ефект щодо гематологічної токсичності та показників оксидативного стресу, ніж їх монозастосування. Адитивність такої дії пояснюється різнонаправленими механізмами їх фармакодинаміки.

Враховуючи вищевикладені факти, комбінація вуглецевих ентеросорбентів та гемоцитокінів є перспективним поєднанням для лікування променевих уражень, а з точки зору практичного застосування більш зручною, порівняно з сеансами екстракорпоральної гемокарбоперфузії.

## Аспекты хирургического лечения полиакриламидного маммарного синдрома

***Шутов С.В., Пономарев И.Н.***

*ГУ «Институт медицинской радиологии им. С.П. Григорьева НАМН Украины», г. Харьков*

**Методика** инъекционного введения полиакриламидного геля (ПААГ) в молочные железы (МЖ) с целью их увеличения была достаточно популярна в Украине в 90-е годы прошлого века. Однако появилось немало поздних осложнений и многие клиники отказались от применения ПААГ. С 2000 года их объединили в полиакриламидный маммарный синдром (ПМС).

**Цель исследования**. Анализ наиболее частых осложнений, связанных с применением ПААГ; оценка информативности диагностических тестов обследования пациенток; определение сроков реконструктивно-оперативных вмешательств при ПМС.

**Материалы и методы**. Проведен ретроспективный анализ историй болезней 55 пациенток за 1999–2015 гг., которые обратились в институт с различными осложнениями после инъекционного интрамаммарного введения ПААГ. Сроки обращения в клинику ДУ ИМР после введения геля варьировались от 2 до 15 лет. Гель «Интерфал» (44 пациентки) или «Фармакрил» (6) вводился в разных клиниках Украины и России. Остальные не вспомнили название введенного им геля. Основные жалобы: деформация контура МЖ, их фиброз, миграция геля из маммарной области, инфекционно-септические осложнения, асимметрия и птоз молочных желез разной степени выраженности, пигментация и трофические изменения кожи, вплоть до некроза; осложнения встречались в различных комбинациях. Всем больным хирургически удаляли гель из МЖ и зон его миграции с одномоментной гетерореконструкцией МЖ у 49 и отсроченной — у 6 пациенток, применяя имплантаты с микрополиуритановой оболочкой. У 3 пациенток ранний послеоперационный период осложнился выраженной лимфореей с присоединением вторичной инфекции, а у 2 — через 6 месяцев после операции, что стало показанием для удаления имплантатов.

**Результаты**. Наиболее частые осложнения, связанные с интрамаммарным введением ПААГ: склонность к абсцедированию; способность к межтканевой миграции; массивные трофические изменения в окружающих мягких тканях, вплоть до некроза; выраженная клеточная пролиферация в ткани МЖ, выявленная при морфологическом исследовании удаленных тканей.

**Выводы**. Наиболее информативным методом обследования больных с ПМС является компьютерная томография с 3D реконструкцией, позволяющая достоверно оценить распространенность процесса. Удаление ПААГ должно проводиться максимально радикально не только из МЖ, но и из всех зон его миграции, вплоть до подкожной маммэктомии с удалением участков фасций и мышц. Оптимальный метод лечения больных с ПМС — одномоментная реконструкция МЖ с использованием имплантатов с микрополиуритановой оболочкой.

# ФУНДАМЕНТАЛЬНІ АСПЕКТИ СУЧАСНОЇ ОНКОЛОГІЇ

## Клінічне значення експресії симпортера йоду в клітинах раку молочної залози людини

*[1,2]Андріїв А.В., [1]Чехун В.Ф.*

*[1]Інститут експериментальної патології, онкології і радіобіології ім. Р.Є. Кавецького НАН України, м. Київ*

*[2]Івано-Франківський обласний клініко онкологічний диспансер*

На сьогодні суттєвого значення набувають дослідження, спрямовані на визначення ролі порушень обміну йоду при злоякісному рості. Зокрема, деякі дослідники вважають, що симпортер йоду може бути використаний як потенційний маркер пухлинної прогресії та прогнозу у хворих на РМЗ.

**Мета**. Дослідити особливості експресії симпортеру йоду у пухлинних клітинах хворих на РМЗ та оцінити її клінічне значення.

**Матеріал і методи**. Проведено ретроспективний аналіз результатів обстеження, лікування і виживаності 112 хворих на РМЗ II-III стадії, яким проводилось стаціонарне лікування на базі Івано-Франківського обласного клінічного онкологічного диспансеру протягом 2003-2014 рр. Дослідження проведено з використанням клінічних, морфологічних, імуногістохімічних та статистичних методів.

**Результати**. Аналіз результатів імуногістохімічної реакції показав, що кількість пухлин з позитивною експресією симпортеру йоду в загальній групі хворих становить 68%. Встановлено підвищення кількості пухлин, позитивних за експресією симпортеру йоду у хворих на III стадію РМЗ, порівняно з пацієнтами II стадії (73,9% і 53,2%, відповідно). Високий ступінь диференціювання РМЗ корелює з негативною експресією симпортеру йоду ($r=-0,42$; $p<0,05$). Позитивна експресія симпортеру йоду у клітинах РМЗ корелює з розвитком метастазів у регіонарні лімфатичні вузли($r=0,49$; $p<0,05$). Найбільшу кількість пухлин, позитивних за екпресією симпортеру йоду (72%), відмічено у групі з тричі негативним (базальним) підтипом РМЗ. Встановлено обернену кореляційну залежність між експресією у пухлинах лактоферину та тривалістю життя хворих на РМЗ ($\beta=-0,44$; $p<0,05$).

**Висновки**. Отримані дані щодо зв'язку експресії симпортеру йоду з показниками злоякісності пухлинного процесу свідчать про перспективність його використання в якості маркеру предиктивного прогнозу перебігу та виживаності хворих на РМЗ.

## Колокалізація білків USP1 та CTTN ІЗ рн доменом онкобілка BCR-ABL та її роль у ХМЛ

*Антоненко С.В., Гур'янов Д.С., Кравчук І.В., Телегєєв Г.Д.*

*Інститут молекулярної біології і генетики НАН України, м. Київ*

У результаті транслокації між 9 та 22 хромосомами утворюється онкобілок Bcr-Abl, який спричиняє розвиток хронічної мієлоїдної лейкемії (ХМЛ). Домен онкобілка Bcr-Abl, гомологічний до плекстрину (PH), грає важливу роль у розвитку цієї хвороби. В результаті проведеної імунопреципітації та мас-спектрометричного аналізу взаємодіючих білків ідентифіковано 23 протеїна-партнера для домену PH білка Bcr-Abl. Серед них — убіквітин-специфічнапротеаза 1 (USP1) і кортактин (CTTN). Для вивчення клітинної локалізації білків USP1та CTTN при ектопічній експресії PH домену білка Bcr-Abl, клітини HEK-293 було трансфіковано двома плазмідами, а саме pECFP-C3-CTTN тарmCitrine-C1-PH, а також pECFP-C3-USP1 і pmCitrine-C1-PH. Локалізацію білків вивчали методом флуоресцентної мікроскопії. Аналіз отриманих зображень проводили за домогою програмного забезпечення ZeissLSMImageBrowser. Коефіцієнт колокалізації Мандерса (КММ) оцінювали за допомогою програми ImageJ. Результати аналізу свідчать про колокалізацію сигналів білків PH і USP1 у ядрі клітин HEK-293.T (КММ від 0.8 до 1). Слід відзначити колокалізацію білків PH та CTTN у цитоплазмі трансфікованих клітин (КММ від 0.85 до 0.86). Можна припустити, що деубіквіназаUSP1 може запобігати протеосомній деградації білка Bcr-Abl, і, таким чином, призводити до його накопичення в клітині та прогресування захворювання. Взаємодія білка Bcr-Abl з протеїном CTTN може привести до порушення везикулярного транспорту та інтерналізації трансмембранних рецепторів, що, в свою чергу, також приводить до прогресування ХМЛ. Таким чином, отримані результати важливі для розробки нових терапевтичних стратегій лікування ХМЛ.

## Експериментальне обгрунтування оцінки емт-статусу пухлинних клітин у хворих на рак

*[1]Бездєнєжних Н.О., [1]Лихова О.О., [1]Охріменко Р.А., [2]Жильчук В.Є., [1]Кудрявець Ю.Й.*

*[1]Інститут експериментальної патології, онкології і радіобіології ім.Р.Є.Кавецького НАН України, м. Київ*

*[2]Рівненський обласний онкологічний диспансер*

Оцінка ЕМТ-статусу (профіль білків, асоційованих з епітеліально-мезенхімальним переходом) злоякісно трансформованих клітин під час перебігу пухлинного процесу є надзвичайно важливою складовою лікувальної стратегії хворих на рак, оскільки певний фенотиповий профіль клітин формує і їх чутливість до протипухлинних препаратів.

**Матеріали і методи**. Клітини з асцитної та плевральної рідин від хворих на рак молочної залози, яєчника, легені; методи культури тканин, імуноцитохімічний аналіз, статистичні методи.

**Результати**. Встановлено, що пухлинні клітини з асцитної та плевральної рідин хворих на рак, характеризуються домінуванням в них експресії мезенхімальних маркерів: віментину, актину гладеньких м`язів та N-кадгерину, транскрипційних факторів (Twist, Slug), тоді як після проходження ними 20 — 30 подвоєнь in vitro спостерігалось пригнічення експресії цих маркерів, характерних для мезенхімальних клітин та збільшення числа Е-кадгерин- та панцитокератин- позитивних клітин, що властиві епітеліальним клітинам. При цьому засвідчено факт зміни чутливості злоякісно-трансформованих клітин до протипухлинних препаратів різного механізму дії, зокрема підвищення чутливості до таксанів та вінкаалкалоїдів, тоді як чутливість до ДНК-пошкоджуючих агентів та антиметаболітів була різною в залежності від гістогенезу пухлини. При моделюванні in vitro позаклітинного матриксу у вигляді колагенового покриття або росту клітин у сфероїдах, було виявлено лабільність їх відповіді на протипухлинні препарати в залежності від тканинної природи пухлини та характеристики препарату, наприклад: зниження чутливості клітин раку яєчника при рості у сфероїдах, тоді як покриття для посилення адгезії несуттєво впливало на їх чутливість до хіміопрепаратів різного механізму дії, при цьому на клітини з плевральної рідини від хворих на рак молочної залози колагенове покриття впливало більш суттєво в порівнянні з ростом у сфероїдах.

**Заключення**. При вивченні in vitro пухлинних клітин, отриманих з асцитної та плевральної рідин встановлено зміну фенотипових ознак у бік домінування епітеліальних маркерів при їх пасажах in vitro та зміну чутливості клітин до протипухлинних препаратів різного механізму дії при моделюванні їх позаклітинного матриксу, що свідчить про необхідність моніторингу в системі in vitro ЕМТ-статусу злоякісно-трансформованих клітин.

## Реакція тучних клітин в пухлинах карциносаркоми УОКЕР-256 при формуванні резистентності до доксорубіцину

***Бородай Н.В., Чехун В.Ф.***

*Інститут експериментальної патології, онкології і радіобіології ім. Р.Є. Кавецького НАН України, м. Київ*

**Вступ**. Одним з головних факторів, який обмежує ефективність проведення протипухлинної терапії, є резистентність. В останні роки зріс інтерес до тучних клітин (ТК), обумовлений їх поліфункціональністю, участю в адаптивних реакціях та патологічних процесах. Однак роль ТК у формуванні резистентності до доксорубіцину (DOX) залишається не з'ясованою.

**Мета**. Дослідити зміни кількості тучних клітин та гістаміну при формуванні резистентності до доксорубіцину.

**Метеріали та методи**. В пухлинах карциносаркоми Уокер-256 проведено дослідження кількості ТК та гістамінвмісних клітин при формуванні резистентного до DOX фенотипу пухлин.

**Результати**. При формуванні резистентності до DOX кількість ТК в гістологічних препаратах цих пухлин у порівнянні з чутливим фенотипом зростала і становила 10,15±2,09 на 1 мм$^2$. Незначна частина цих клітин була дегранульована. ТК переважно локалізувались в сполучнотканинних прошарках та поблизу судин. Виявлено також суттєве зростання кількості гістамінвмісних клітин до 21,83±2,13 на 1 мм$^2$ та збільшення відсотку (48%) ТК з високим вмістом гістаміну, про що свідчить інтенсивність забарвлення гранул. В пухлинах з резистентним фенотипом кількість ТК ще більше зростала у порівнянні з такою при формуванні резистентності і чутливим фенотипом, і становила 11,25±1,34 на 1 мм$^2$,, в той час як кількість гістамінвмісних клітин з високим вмістом гістаміну (52%) зменшувалась до 6,50±1,31 на 1 мм$^2$ . В цих пухлинах значно зростала кількість гранул, які містили гістамін, за межами ТК.

**Висновки**. При формуванні резистентного до DOX фенотипу карциносаркоми Уокер-256 зростала кількість ТК, а також кількість гістамінвмісних ТК, що може свідчити про участь у цьому процесі як самих клітин, так і їх медіаторів.

## Порушення редокс-гомеостазу — критичний фактор в механізмі розвитку злоякісних новоутворень

***[1]Бурлака А.П., [1]Вовк А.В., [2]Голотюк В.В., [1]Ганусевич І.І., [1]Лукін С.М.***

*[1]Інститут експериментальної патології, онкології і радіобіології ім. Р.Є. Кавецького НАН України, м. Київ;*

*[2]Івано-Франківський національний медичний університет*

Розвиток злоякісних новоутворень визначаєтьсянизкою складних молекулярних подій, які є унікальними для кожного хворого з точки зору причини виникнення, біології пухлин, механізмів її прогресування та відповіді на терапію. Проте, всі види пухлин мають подібні механізми контролю над ростом, розвитком, метастазуванням і виживанням. Мітохондріальна дисфункція, метаболізм заліза в пухлині та супероксид-та NO-генеруючі позаклітинні джерела — основні учасники онкогенезу, які формують редокс-станпухлини і організму в цілому. Розуміння цих механізмів в комплексі дасть новий поштовх для пошуку нових регуляторних терапевтичних стратегій.

**Мета роботи**. Дослідити редокс-формуюючі компоненти крові, пухлини та нейтрофілів 64 хворих на рак прямої кишки (РПК) та 23 на рак шлунку (РШ) стадій II-III.

**Методи дослідження**. Рівні церулоплазміну (ЦП), трансферину (ТФ), «вільного заліза» («ВЗ»), лактоферину (ЛФ), маркера клітинної гіпоксії — комплексівNOFe-S-білки, мітохондріальних супероксидних радикалів (mCP), супероксид-генеруючої активності NOX таNO-генеруючої активностіiNOS нейтрофілів визначали методом ЕПР. Активність матриксних металопротеїназ (ММП) нейтрофілів досліджували методом зимографії. Вміст ядерного антигену Кі-67 та ангіопоетину Анг-2 в пухлині визначали імуногістохімічно.

**Результати**. У крові хворих на РПК та РШ виявлено достовірне зниження рівнів ЦП у 2 рази, ТФ у 3,6 рази, зростання вмісту «ВЗ» у 10 разів та супероксид-генеруючої активності нейтрофілів у 1,5 рази (p<0,05у порівнянні з донорами). Рівні NO, генерованого нейтрофілами цих хворих, були знижені у 4 рази, активність продукованих ними ММП-2 та -9 — у 1,8 та 2,5 рази, відповідно, що корелює з процесами метастазування, проліферації (Кі-67) та ангіогенезу (Анг-2). В тканині пухлинивиявлено зростання рівнів комплексів NOFe-S-білки в електронтранспортному ланцюгу мітохондрій, швидкості генерування mCP, вмісту ЛФ та накопичення «ВЗ».

**Висновки**. Показано, що порушення редокс-стану клітин,яке виникає при тісній синергічній взаємодії трьох чинників — мітохондріальної дисфункції, порушенні обміну заліза та генерування CP таNO позаклітинними джерелами, є однією з основних причин виникнення та розвитку РПК і РШ. Тільки шляхом розуміння складності та взаємодії цих чинників можна розробити якісно нові підходи лікування, спрямовані на запобігання та регулювання порушень в обміні кисню та заліза.

## Функціональний стан печінки хворих на метастатичний рак прямої кишки

***[1]Бурлака А.П., [1]Вовк А.В., [2]Лукін С.М., [3]Бурлака А.А., [2]Голотюк В.В., [2]Колеснік О.О.***

*[1]Інститут експериментальної патології, онкології і радіобіології ім.Р.Є.Кавецького НАН України, м. Київ*

*[2]Національний інститут раку МОЗ України, м. Київ*

*[3]Івано-Франківський Національний медичний університет*

Розширені резекції печінки у хворих на метастатичний рак прямої кишки (мРПК)часто асоціюються з гострою печінковою недостатністю (ГПН) різного ступеня вираженостіу ранньому післяопераційному періоді.Функціональний стан паренхіми печінки після резекції визначається редокс-гомеостазомелектронтранспортного ланцюга (ЕТЛ) мітохондрій гепатоцитів та рівнем генерування супероксидних радикалів ($O_2^{\cdot}$), а його дисфункція може ініціювати апоптоз/некроз клітин.

**Мета роботи**. Дослідити редокс станпечінкидля розробки алгоритмів попередження розвитку ГПН в ранньому післяопераційному періоді.

**Матеріал і методи**. Зразки тканини печінки та метастазів 23 хворих на мРПК($pT_{2-4}pN_{0-2}pM_{0-1}$). Дослідження редокс-стану тканин печінки проводили методом ЕПР (77К). Швидкість генерування $O_2^{\cdot}$ в мітохондріях гепатоцитів визначали за технологією SpinTraps.

**Результати**. Патофізіологічні зміни тканини метастатично ураженої печінкипредставлені широким спектром мішеней та носять індивідуальний характер, який визначається редокс-станом ЕТЛ мітохондрій, ступенем диференціювання тканини метастатичного вузла та неоад'ювантною системною терапією.Кількісніта якісні зміни в гепатоцитах характеризуються зниженням рівнівOxPhosв мітохондріях та активності CYP450 системи детоксикації, утворенням комплексу NO з Fe-S-білкамив ЕТЛ. Порушення редокс стану ЕТЛ мітохондрій та системи детоксикації гепатоцитів викликає зміни в кисневому метаболізмі, формує клітинну гіпоксію, що супроводжується зростанням рівнів швидкості генерування $O_2^{\cdot}$ (маркерів окиснення).

**Висновки**. Виявлені зміни редокс-стану печінки носять індивідуальний характер. Встановлено, що основними джерелами $O_2^{\cdot}$в культі печінки є мітохондрії та редоксцикл CYP450 системи детоксикації, Nox клітин Купфера та нейтрофілів. Мітохондріальна дисфункція гепатоцитів є основною причиною розвитку ГПНта системного пошкодження органів у хворих на мРПК.Моніторинг функціональних резервів культі може здійснюватись шляхом визначення редокс-стану ЕТЛ

мітохондрій, системи детоксикації гепатоцитів та маркерів окиснення, що відкриває нові можливості діагностики ступеня ушкодження клітин печінки та оцінки відповіді на фармакологічну терапію.

## Порушення редокс-гомеостазу адипоцитіву хворих нарак прямої кишки та молочної залози

*[1]Бурлака А.П., [1]Ганусевич І.І., [1]Вовк А.В., [2]Голотюк В.В., [1]Лукін С.М.*

*[1]Інститут експериментальної патології, онкології і радіобіологіїім. Р.Є. Кавецького НАН України, м. Київ*

*[2]Івано-Франківський Національний медичний університет*

**Вступ**. Редоксзалежні механізми відіграють важливу роль у регулюваннідиференціації та дозріванні жирових клітин, які єскладовою пухлинного мікрооточення. Проте, зв'язок між накопиченням жиру, дисфункцією мітохондрій адипоцитів та генеруванням супероксидних радикалів($O_2$) залишаєтьсянедослідженим.

**Матеріали і методи**. Зразки прилеглої до пухлини жирової тканини (ППЖТ) 38 хворих на рак молочної залози (РМЗ) та 105 хворих на рак прямої кишки (РПК). Використано методи-ЕПР (SpinTraps) та зимографії.

**Результати**. Фактори, які ініціюють запалення і впливають на його рівень в жировій тканині (ЖТ),включають активацію підвищеної біодоступності $O_2$·, генерованих мітохондріями і Nox. У ППЖТ хворих на РПК та РМЗ з надмірною вагою виявлено зростання активності FeS-білка N-2 в I комплексі електронтранспортного ланцюга мітохондрій (ЕТЛ) та утворення комплексів NO з FeS-білками, що свідчить про зростання енергетичних потреб адипоцитів. В пухлиноасоційованих бурих жирових клітинах, в процесі їх формування з преадипоцитів та перепрограмування білих жирових клітин, кількість мітохондрійзростає в 20–30 разів, при цьому зростає $O_2$· -генеруюча активність мітохондрій адипоцитів та нейтрофілів ППЖТ. В ППЖТ хворих на РМЗ і РПК швидкість генерування $O_2$· мітохондріями в адипоцитах, відповідно в 1,30 і 1,45 рази,а активність редокс-залежних желатиназ–у 2,8 та 2,3 рази вища у порівнянні зЖТ, відібраною на відстані 3 см від пухлини. O2·-генеруюча активність мітохондрій танейтрофілів ППЖТ корелює із активністю желатиназ та стадіями РМЗ та РПК.

**Висновки**. Зміна редокс-гомеостазу мітохондрій, зростання рівнів окиснення та деструкції позаклітинного матриксу в ППЖТ є важливим патогенетичним механізмом формування її пропухлинної активності. Мітохондрії адипоцитів, Nox нейтрофілів та желатинази є перспективними предиктивними маркерами прогресування пухлинного процесу та можуть бути використані в розробці біотехнологій управління редокс-чутливими молекулами та швидкістю транспорту електронів в ЕТЛ мітохондрій.

## Особливості експресії білків системи місматч-репарації в аденокарциномах ендометрію

*[1]Бучинська Л.Г., [1]Брєєва О.В., [2]Самохвалова О.О., [1]Юрченко Н.П.*

*[1]Інститут експериментальної патології, онкології і радіобіології ім. Р.Є. Кавецького НАН України, м. Київ*

*[2]Національний інститут раку, м. Київ*

Рак ендометрію (РЕ) характеризується варіабельним клінічним перебігом, що може бути зумовлено біологічними особливостями цих новоутворень.

**Мета**. Дослідити стан системи місматч-репарації (mismatch repair, MMR) ДНК у хворих на РЕ в залежності від їх клініко-морфологічних особливостей.

**Матеріали і методи**. Операційний матеріал 46 хворих на РЕ, середній вік яких становив 57,6±1,9 роки. Експресію рецепторів естрогенів (estrogen receptors, ER) і прогестерону (progesterone receptors, PR), білків системи репарації MSH2 та MLH1, маркера проліферації Ki-67 і білка-онкосупресора p53 визначали імуногістохімічним методом за кількістю забарвлених клітин (індекс мітки, IM,%).

**Результати**. Показано, що для MMR-позитивних (наявність експресії MSH2 і MLH1) ендометріоїдних аденокарцином ендометрію (ЕАЕ) характерним є достовірне зменшення експресії білка p53 (29,7±4,0%) у порівнянні з MMR-негативними (відсутність експресії MSH2 і MLH1 або одного з цих білків) новоутвореннями (50,9±5,7%). Аналіз експресії p53 в ЕАЕ з фенотипом ER(+)PR(+)MMR(+) показав, що IM в них становив 24,7±10,3% і був нижчим за такий у ER(-) PR(-)MMR(-)-новоутвореннях (52,5±1,5%). Встановлено, що у пухлинах з ER(+)PR(+)MMR(+)-фенотипом спостерігалась нижча експресія Ki-67 (24,1±4,5%), в той час як у ER(-)PR(-) MMR(-)-пухлинах експресія цього маркеру збільшувалась 40,8±8,6%. Проте, у 13,3% MMR-позитивних пухлин була визначена висока експресія p53 та Ki-67 і ці пухлини були низькодиференційованими аденокарциномами з глибокою інвазією у міометрій.

**Висновок**. Встановлено, що більшість MMR-позитивних ЕАЕ характеризуються зниженням експресії онкосупресора p53 та маркеру проліферації Ki-67 порівняно з MMR-негативними пухлинами. Проте, серед MMR-позитивних аденокарцином виявляються новоутворення з високою експресією p53 і Ki-67, низьким ступенем диференціювання та глибокою інвазією пухлини у міометрій, що свідчить про біологічну гетерогенність цієї групи пухлин, яка визначає їх клінічний поліморфізм.

## Оцінка рекурентного ризику виникнення онкологічної патології в сім'ях пробандів хворих на рак ендометрію і яєчника

*[1]Бучинська Л.Г., [1]Глущенко Н.М., [2]Неспрядько С.В., [1]Несіна І.П.*

*[1]Інститут експериментальної патології, онкології і радіобіології ім.Р.Є.Кавецького НАН України, м. Київ*

*[2]Національний інститут раку, м. Київ*

На сьогодні дослідження впливу загальносередовищних і генетичних факторів, комбінована дія яких сприяє реалізації спадкової схильності до виникнення раку ендометрію (РЕ) та яєчника (РЯ) залишається актуальним.

**Мета**. Оцінити рекурентний ризик виникнення онкологічних захворювань у сім'ях пробандів — хворих на РЕ і РЯ.

**Матеріал і методи**. Генеалогічні дані 282 хворих на РЕ та 85 — РЯ (Київський регіон), які знаходились на лікуванні у н/д відділенні онкогінекології Національного Інституту раку МОЗ України. Характер збору матеріалу відповідав реєстрації окремих сімей. Сегрегаційний аналіз та оцінку генетичного ризику проводили за методами Вайнберга і Мортона.

**Результати**. На основі аналізу родоводів хворих на РЕ і РЯ отримано відомості про стан здоров'я, відповідно, 3862 та 1114 їх родичів. У 113 родоводах хворих на РЕ і 28 — хворих на РЯ визначено, відповідно 146 і 30 родичів I та II ступеня спорідненості хворих на злоякісні новоутворення (ЗН). Визначення типу успадкування (аутосомно-домінантний або аутосомно-рецесивний) в сім'ях хворих на РЕ і РЯ проводилась з використанням критерія Стьюдента, який в обох групах ЗН перевищував критичні значення (t=1,96), що свідчить про мультифакторіальну модель успадкування захворювання. Сегрегаційний аналіз родоводів хворих на РЕ і РЯ із сімей з агрегацією онкологічної патології дозволив визначити частоти, на основі яких було сформовано таблиці рекурентного ризику, що дає можливість оцінити конкретну сімейну ситуацію з урахуванням стану здоров'я батьків та співвідношення здорових і хворих дітей у сім'ї. Так, коли в сім'ї хвора на РЕ мати і одна з двох доньок, то ризик виникнення захворювання у другої складає 6,2% у порівнянні з альтернативною групою (1,8%).

**Висновок**. Запропонована технологія дозволяє об'єктивно оцінити ризик виникнення раку у членів родин з сімейною

історією раку і має значну перспективу застосування при медико-генетичному консультуванні.

## Генетичні передумови та вплив середовищних чинників в реалізації спадкової схильності до виникнення раку ендометрію та яєчника

***Бучинська Л.Г., Юрченко Н.П., Брєєва О.В., Білик О.О., Глущенко Н.М., Несіна І.П.***

*Інститут експериментальної патології, онкології і радіобіології ім.Р.Є.Кавецького НАН України, м. Київ*

Відомо, що рак ендометрію та яєчника (РЕ та РЯ), як і більшість злоякісних новоутворень людини є мультифакторними захворюваннями, у виникненні яких мають значення як генетичні, так і зовнішньосередовищні чинники. Поряд з цим у 5-10% випадків новоутворення розвиваються на фоні вроджених генетичних дефектів, у т.ч. у рамках спадкових синдромів. Пенетрантність генів, мутації яких асоційовані зі спадковими синдромами, залежить і від прояву генетичних порушень, і від впливу екзогенних чинників, що визначає часові рамки розвитку пухлинного процесу.

На сьогодні залишається відкритим питання щодо значення співвідношення в системі «генотип — екзогенні чинники» у виникненні РЕ і РЯ, патогенез яких пов'язаний не тільки з мутаціями, але і з факторами, що контролюють стабільність геному — метилювання генів та функціонування систем репарації ДНК. Саме дестабілізація геному є ключовою подією, внаслідок якої клітини стають більш чутливими до дії шкідливих чинників середовища, у т.ч. вірусної природи. Наведене вище аргументує актуальність досліджень спрямованих на вивчення зовнішньосередовищних і генетичних модифікаторів, комбінований вплив яких обумовлює реалізацію спадкової схильності до виникнення РЕ і РЯ.

**Мета дослідження**:

- аналіз частоти інфікування високоонкогенними вірусами папіломи людини 16 та 18 типів епітеліальних клітин яєчників у пацієнток з високим ризиком розвитку РЯ і пухлинних клітин хворих на РЕ і РЯ;
- визначення пошкоджень ДНК і оцінка ефективності функціонування систем репарації в лімфоцитах периферичної крові хворих РЕ і РЯ;
- аналіз мікросателітної нестабільності в клітинах РЕ;
- оцінка внеску генетичних та середовищних факторів у розвиток РЕ і РЯ та визначення ризику виникнення раку у нащадків пробанда.

Отримані дані стали підгрунтям для оцінки інформативності окремих ознак та їх комбінацій для створення методології визначення осіб, що мають спадкову схильність до виникнення РЕ і РЯ та формування груп підвищеного ризику розвитку раку.

## Пухлино-асоційовані адипоцити та індекс маси тіла: зв'язок з перебігом раку шлунка

***Ганусевич І.І., Гуменюк Л.Д., Ковельська А.В., Мамонтова Л.А.***

*Інститут експериментальної патології, онкології і радіобіології ім. Р.Є. Кавецького НАН України, м. Київ*

**Вступ**. При взаємодії з пухлинними клітинами (ПК) адипоцити перепрограмовуються в пухлино-асоційовані адипоцити (ПАА). ПАА ініціюють динаміку змін у метаболізмі ПК та секретують адипокіни, які стимулюють їх адгезію, міграцію та інвазію. Отже, жирова тканина впливає на характеристики пухлини і робить внесок у перебіг пухлинної прогресії.

**Мета**. Визначити зв'язки між кількістю ПАА, індексом маси тіла (ІМТ) та клініко-патологічними показниками (КПП), деякими факторами мікрооточення пухлини та загальною виживаністю (ЗВ) хворих на рак шлунка (РШ).

**Матеріали і методи**. Досліджено 236 хворих на РШ (162 чоловіка, 74 жінки), серед них 68-I, 54-II, 63-III та 51-IV стадії захворювання. ЗВ визначалась для хворих, яким не проводили післяопераційну терапію. Використано методи: імуноцитохімічні, статистичні.

**Результати**. Не виявлено зв'язків між значеннями ІМТ та КПП пацієнтів. ЗВ хворих з ожирінням (ІМТ>25) достовірно не відрізнялась від ЗВ хворих з нормальною вагою (ІМТ<25). Кількість ПАА асоційована з кількістю пухлино-асоційованих макрофагів, позитивно корелює з вмістом лактату у пухлині та зростає відповідно до розміру пухлини і стадії захворювання ($p<0,05$). Пацієнти, пухлини яких характеризуються низькою кількістю ПАА (< 26,4%), живуть достовірно довше та мають значно нижчий ризик несприятливого перебігу захворювання, ніж хворі, в пухлинах яких виявлено високу кількість ПАА (> 26,4%) (logranktest: $p=0,045$; HR=3,8).

**Висновки**. Кількість ПАА пов'язана із ЗВ хворих та може бути використана в прогнозі перебігу РШ. Подальші дослідження впливу жирової тканини на пухлину на клітинному та метаболічному рівнях дозволять удосконалити прогнозування перебігу захворювання та індивідуалізувати лікування.

## Желатинази тромбоцитів як маркери метастазування раку шлунка

***[1]Ганусевич І.І., [1]Мамонтова Л.А., [1]Ковельська А.В., [2]Меренцев С.П.***

*[1]Інститут експериментальної патології, онкології та радіобіології ім.Р.ЄКавецького НАН України, м. Київ*

*[2]Київський міський клінічний онкологічний центр*

**Вступ**. Матриксні металопротеїнази (ММП), і зокрема желатинази (ММП-2 і -9), задіяні в протеолітичному ремоделюванні клітинних рецепторів при формуванні клітинних агрегатів циркулюючими пухлинними клітинами (ПК) та тромбоцитами (Тр), сприяють виживаності ПК у судинному руслі та підвищують ефективність їх екстравазації.

**Мета**. Визначити зв'язки між кількістю Тр, активністю продукованих ними желатиназ та наявністю дисемінованих пухлинних клітин (ДПК) в кістковому мозку (КМ), клініко-патологічними показниками і виживаністю хворих на рак шлунка (РШ).

**Матеріали і методи**. Обстежено 89 хворих на РШ. Використано методи: зимографії, імуноцитохімічні, статистичні.

**Результати**. Кількість Тр крові на пізніх стадіях РШ зростає на 74% ($p<0,05$) у порівнянні з ранніми стадіями. Виявлені зворотні зв'язки активності ММП-9 Тр із стадіями пухлинного процесу та віддаленим метастазуванням ($p<0,05$). Для всіх пацієнтів і для пацієнтів без віддалених метастазів (категорії М0), активність ММП-9 Тр при відсутності ДПК у КМ була, відповідно, в 2 та в 1,7 рази нижчою від такої при наявності ДПК ($p<0,05$). Для хворих категорії М0 за наявності ДПК у КМ в крові пацієнтів реєструється в 1,6 разів більше Тр, ніж за їх відсутності ($p<0,05$). Пацієнти, для Тр яких була характерна низька сумарна активність желатиназ (<90 у.о.), жили достовірно довше та мали нижчий ризик несприятливого перебігу захворювання, ніж хворі з високою желатиназною активністю Тр (>90у.о.)(log-rank test: $p=0,027$; HR=2,3).

**Висновки**. Активність желатиназ Тр є маркером перебігу РШ. ММП-9-активність та кількість Тр асоційовані з дисемінацією ПК, залучені у формування мінімальної залишкової хвороби та можуть бути використані для оцінки ризику метастазування.

## Дослідження складу та чутливості до умов мікрооточення клітинних популяції пухлинних мікросфероїдів in vitro

***Гергелюк Т.С., Вдовиченко Н.О., Якимчук О.М., Перепелиціна О.М., Сидоренко М.В.***

*Інститут проблем кріобіології і кріомедицини НАН України, м. Київ*

Об'єктом дослідження була популяції пухлинних клітин ліній MCF-7 та HT29, на стадії утворення пухлинних сфероїдів. Метою дослідження було охарактеризувати вплив лікарських речовин (доксорубіцин, тамоксифен) та біологічно активних речовин клітинного походження (інтерферони, естрадіол) на проліферацію, виживаність, метастазійний потенціал пухлинних клітин у багатоклітинних сфероїдах. В роботі були задіяні імуноцитохімічні, цитофлуориметричні, молекулярно-біологічні методи, біохімічні та статистичні методи аналізу. В результаті було створено стандартизовані протоколи генерування багатоклітинних пухлинних сфероїдів (БПС) та продемонстровано, що клітини лінії HT29 більш інтенсивно утворюють БПС та мають підвищену виживаність в умовах безсубстратного росту. Також було виявлено, що тамоксифен в концентрації 10 мкг/мл суттєво впливає на адгезивну фракцію пухлинних клітин. Клітини суспензійної фракції не демонстрували такої чутливості до тамоксифену. Ми припустили, що клітини суспензійної фракції є більш стійкими до впливу протипухлинного лікарського засобу, дії якого базується на блокуванні естрогенових рецепторів, які несе гормон-залежна пухлинна клітина. Інтерферон гама та Т-лімфоцити дещо стимулюють проліферацію пухлинних клітин в адгезивній фракції. Але цей процес супроводжується достовірним збільшенням кількості мертвих клітин. Одночасно, інтерферон альфа та МСК навпаки гальмують проліферацію пухлинних клітин, що відбувається на фоні незначного збільшення числа мертвих клітин. Під впливом Т-лімфоцитів та інтерферону гама суттєво збільшується кількість живих та мертвих клітин в суспензійній фракції. Протилежну картину ми спостерігаємо при інкубуванні пухлинних клітин в присутності інтерферону альфа та його джерела мезенхімальних стовбурових клітин. Естрадіол в концентрації 10 мкг/мл, Т-лімфоцити в системі співкультивування та інтерферон гама в концентрації 103МО/мл стимулювали утворення БПС та виживаність клітин у суспензії. Протилежний вплив мали інтерферон альфа, МСК та тамоксифен і доксорубіцин.

## Вплив мезенхімальних стовбурових клітин на пухлинні клітини молочної залози in vivo і in vitro

***Гергелюк Т.С., Якимчук О.М., Вдовиченко Н.О., Перепелиціна О.М., Сидоренко М.В.***

*Інститут проблем кріобіології і кріомедицини НАН України, м. Київ*

Можливість широкого використання мезенхімальних стовбурових клітин кісткового мозку (МСК КМ) в онкології пояснюється їх здатністю впливати на запальні процеси, виживанність клітин і міграцію. Відомо, що клітини імунної системи виділяють в осередок запалення безліч про- і протизапальних факторів. МСК також можуть впливати на виділення в середовище IFN-α, β, γ і пригнічувати ріст пухлини. Метою нашої роботи було порівняти вплив факторів клітинного походження від МСК на пухлинні клітини молочної залози в умовах in vitro і in vivo.

**Матеріали та методи**. Експериментальною моделлю in vitro була лінія клітин MCF-7. Лабораторні миші Balb/2c, яким перевивали клітини карциноми Ерліха, були обрані як модель in vivo. МСК КМ культивували в середовищі Iskova при стандартних умовах з додаванням ФРФ (10нг/мл). МСК КМ людини співкультивували з MCF-7 (моношар і сфероїди) безконтактним методом. МСК КМ мишей виділяли з стегнової кістки. Виділену клітинну суспензію (107 кл/мл в PBS) заморожували до -200С (30 хв). Після повільного розморожування суспензії отримали клітинний цитозоль, який вводили мишам кожні 4 дні в черевну порожнину (106 кл/на 1 тварину). Виживання клітин оцінювалася МТТ-тестом. Біохімічні показники крові досліджували на Labsystems Multiscan MS. Також проводили гістологічний аналіз пухлинних і сусідніх тканин.

**Результати та висновки**. При культивуванні MCF-7 з МСК КМ людини проліферативна активність пухлинних клітин знижується в 2 рази, а здатність до міграції в суспензійну фракцію знижується в 3,8 рази. При введенні цитозоля МСК КМ мишам знижується швидкість росту первинної пухлини. Одноразове введення МСК КМ гальмує ріст пухлини на 17% у самців і на 9% у самок. Багаторазове введення МСК КМ гальмує ріст пухлини на 31% у самців і незначно стимулює ріст пухлини у самок.

## Вплив екзогенних оксидів азота та малих доз іонізуючого випромінювання на ріст та метастазування карциноми легені Льюїс

***Главін О.А., Маковецька Л.І., Петрук Н.А., Михайленко В.М.***

*Інститут експериментальної патології, онкології і радіобіології ім. Р.Є. Кавецького НАНУ, м. Київ*

Екзогенні оксиди азоту (ОА) та малі дози іонізуючого випромінювання (ІВ) є поширеними забруднювачами довкілля. Відносно впливу ОА на пухлинний ріст існують певні протиріччя, а поєднаний вплив ОА та ІВ є маловивченим. Kokubo K. et al показано зниження інтенсивності метастазування карциноми легені Льюїс (КЛЛ) за дії ОА, але ми спостерігали протилежний ефект за постійного впливу ОА. Тому метою роботи було дослідити поєднаний вплив екзогенних ОА та ІВ на ріст КЛЛ за припинення дії ОА до початку інтенсивного метастазування пухлини.

**Методи дослідження**. Дослідження проведено на мишах самцях лінії C57Bl6. Тварини піддавали інгаляційному впливу ОА (16 діб по 8 год., 25 мг/м3 повітря по NO) з 5 доби до перещеплення КЛЛ до 10 доби її росту. Опромінення проводили фракційно − 10 разів по 0,1 Гр до 22 доби росту КЛЛ. Аналізували виживаність тварин, розміри первинної пухлини та кількість і об'єм метастазів у легенях.

**Результати**. У тварин, що зазнали окремого впливу ОА розміри первинної пухлини достовірно перевищували контрольні значення з 14 по 22 добу росту (в 1,5-2,5 раза, $p<0,05$), у свою чергу кількість метастазів у легенях цих тварин (28 доба) була меншою в 1,5 раза, а їх загальний об'єм в 2,8 раза ($p<0,05$) перевищував показник групи КЛЛ. За дії ІВ спостерігали тенденцію до гальмування росту і метастазування КЛЛ, що супроводжувалось вдвічі меншою ($p<0,05$) загибеллю тварин ніж у групі КЛЛ. Поєднаний вплив ОА та ІВ призводив до значного посилення росту первинної пухлини (в 2,3 — 1,4 раза з 14 по 28 добу, $p<0,05$), але середня кількість та об'єм метастазів знижувались в 1,7 та 2,5 раза ($p<0,05$).

**Висновки**. Показано, що екзогенні ОА та ІВ мають суттєвий вплив на інтенсивність росту і метастазування КЛЛ. Посилення росту первинної пухлини за окремої дії ОА, як і сумісно з ІВ, супроводжувалось зниженням метастатичного потенціалу КЛЛ.

## Активність аргінази, рівень no та експресія деяких білків — продуктів генів, задіяних в регуляції пухлинного росту в умовах дії інгібіторів синтезу поліамінів in vivo

***Гоголь С.В., Бентрад В.В., Залєток С.П.***

*Інститут експериментальної патології, онкології і радіобіології ім. Р.Є.Кавецького, м. Київ*

**Вступ**. В процесах росту та проліферації пухлинних клітин важлива роль належить таким ферментам, як аргіназа та індуцибельна синтаза азоту (iNOS). Аргіназа приймає участь в процесах синтезу поліамінів (ПА) та прогресії пухлинного росту. iNOS синтезує оксид азоту (NO), який також впливає на ріст пухлини. На сьогодні дослідження протипухлинних агентів, які здатні активувати iNOS та пригнічувати активність аргінази є актуальними. Метою роботи було дослідити вплив інгібіторів синтезу ПА — α-дифторметилорнітину (α-ДФМО), метилгліоксальбісгуанілгідразону (МГБГ) та нораргініну на ріст карциноми легені Льюїс.

**Матеріали та методи**. Дослідження проведені на мишах лінії CDF1 з перещепленою карциномою легені Льюїс. В якості протипухлинних агентів застосовували α-ДФМО (800 мг/кг), МГБГ (10мг/кг) та нораргінін (60 мг/кг). Оцінку протипухлинного ефекту проводили за відсотком гальмування росту пухлин. Експресію білків визначали за допомогою Вестерн-блоттингу.

**Результати**. Виявлено, що активність аргінази знижується при введенні всіх застосованих інгібіторів. Максимальне зниження активності ферменту (58% та 46%) та підвищення рівня NO (в 5,5 та 2,1 рази) в пухлинній тканині, відповідно на 14-у та 27-у добу експерименту, спостерігали при поєднаному введенні зазначених агентів. В ці ж терміни в пухлинних клітинах було виявлено підвищення рівня експресії iNOS та зниження рівня експресії білків онкогенів (bcl-xl, c-myc). Встановлено також, що при поєднаному застосуванні α-ДФМО, МГБГ та нораргініну спостерігається значно вищий (76%) за величиною ефект гальмування росту карциноми легені Льюїс, порівняно із застосуванням цих інгібіторів окремо.

**Висновки**. Встановлено, що гальмування росту карциноми легені Льюїс в умовах дії інгібіторів синтезу ПА супроводжується зниженням активності аргінази, підвищенням рівня NO та зменшенням рівня експресії білків онкогенів bcl-xl, c-myc.

## Вплив на рівні внутрішньопухлинного генерування no при лікуванні хворих на рак прямої кишки

***[2]Голотюк В.В., [1]Бурлака А.П., [1]Вовк А.В., [3]Романчук В.Р., [1]Лукін С.М., [3]Ткачук Ю.Б., [3]Вівчаренко Ю.К.***

*[1]Інститут експериментальної патології, онкології і радіобіології ім. Р.Є. Кавецького НАН України, м. Київ*

*[2]Івано-Франківський Національний медичний університет*

*[3]Івано-Франківський обласний клінічний онкологічний диспансер*

Вивчення активності джерел генерування оксиду азоту (NO), а саме NO-синтаз в пухлині і клітинах крові, та їх зв'язку з клінічними характеристиками раку прямої кишки (РПК) за дії іонізуючого випромінювання на пухлину дозволило вперше рекомендувати спосіб полірадіомодифікації на основі використання антиметаболіту фторпіримідинового ряду і системного введення L-аргініну гідрохлориду. Ззастосування L-аргініну гідрохлориду може посилювати синтез ендогенного NO за участі iNOS нейтрофілів та макрофагів пухлинного мікрооточення, що модифікує чутливість пухлини до опромінення. Спосіб клінічно апробовано за участю 36 хворих на РПК стадії T2-4N0-2M0, які на фоні полірадіомодифікації отримували неоад'ювантний курс дистанційної гамматерапії сумарною дозою 38-40 Гр. Застосування полірадіомодифікації у 62% хворих сприяло зменшенню середніх показників площі резидуальної ракової паренхіми порівняно з контролем в 1,2-2,1 рази — до 14,76% у центральних і до 5,12% у периферичних зонах новоутворення проти 28,36% і 11,76% у контролі. Підвищення рівня лікувального патоморфозу (частка випадків патоморфозу III-IV ст. 71,4% проти 43,4% в контрольній групі) дозволило збільшити відсоток радикальних сфінктерозберігаючих операцій з 62 до 77%. Виявлено, що запропонований спосіб лікування ефективний і безпечний для пацієнтів. З'ясовано, що одним з механізмів запропонованого способу полірадіомодифікації пухлини є активація мітохондріального шляху апоптозу, ефектором якого є проапоптозний фактор Bax. Проведений аналіз динаміки експресії ангіопоетину-2 в пухлині показав, що комплексне застосування полірадіомодифікації з включенням L-аргініну гідрохлориду сприяє пригніченню активності неоангіогенезу.

## CD150 рецептор регулює рівень експресії МРНК CCL3 ТА IL-10 при хронічному лімфолейкозі

***Гордієнко І.М., Шлапацька Л.М., Холоднюк В.М., Сидоренко С.П.***

*Інститут експериментальної патології, онкології і радіобіології ім. Р.Є.Кавецького НАН України, м. Київ*

Хронічний лімфолейкоз (ХЛЛ) — найбільш поширена форма лейкозів в країнах Європи та Північної Америки. Нещодавно було виявлено кореляцію між високим рівнем експресії CD150 рецептора та мутованим статусом IGHV, який асоційований зі сприятливим прогнозом перебігу захворювання у хворих на ХЛЛ. Однак, роль CD150 в патогенезі ХЛЛ на сьогодні не з'ясована. Високий рівень експресії цитокінів при новоутвореннях В-лімфоцитарного походження сприяє прогресії захворювання та корелює з несприятливим прогнозом. Мета даної роботи полягала в з'ясуванні ролі CD150 рецептора в регуляції експресії CCL3, CCL5 та IL-10 при ХЛЛ. Дослідження проведені на лімфоцитах периферичної крові хворих на ХЛЛ із використанням методів проточної цитофлуориметрії, вестерн блот аналізу та кількісної ПЛР.

Базуючись на даних проточної цитофлуориметрії, клітини 43% досліджених випадків ХЛЛ експресували CD150 на поверхні плазматичної мембрани (csCD150+). При ХЛЛ виявлено підвищений рівень експресії ізоформ nCD150 (до 67 разів) та sCD150 (до 30 разів), порівняно з таким в нормальних наївних В-лімфоцитах. Було показано, що CD150 рецептор залучений до регуляції Akt- та MAPK- сигнальних каскадів в злоякісно трансформованих клітинах при ХЛЛ. Лігація CD40 та BKP на клітинах ХЛЛ не призводила до достовірних змін в експресії мРНК цитокінів CCL3, CCL5 та IL-10. В той же час, лігація CD150 рецептора призводила до достовірного зниження рівня експресії мРНК CCL3 (до 10 разів) та IL-10 (до 5 разів) в клітинах 70% досліджених випадків ХЛЛ. Рівень експресії мРНК CCL5 також знижувався після лігації CD150 на клітинах ХЛЛ, однак достовірних змін відмічено не було.

Таким чином, випадки ХЛЛ характеризуються гетерогенністю за рівнем експресії CD150 ізоформ. Лігація CD150 рецептора призводить до зниження рівня експресії мРНК CCL3 та IL-10, що є однією із складових сприятливого прогнозу для csCD150+ випадків ХЛЛ.

## Метаболічний синдром і рак молочної залози у хворих похилого віку

***[1]Грибач С.М., [2]Бородай Н.В.***

*[1]КЗ КОР Київський обласний онкологічний диспансер*
*[2]Інститут експериментальної патології, онкології і радіобіології ім. Р.Є. Кавецького НАН України м. Київ*

Рак молочної залози (РМЗ) займає одне з перших місць в структурі захворюваності жінок злоякісними пухлинами в Україні. В останні роки кількість хворих на РМЗ з метаболічним синдромом (МС) має тенденцію до зростання, в першу чергу серед хворих похилого віку.

**Мета**. оцінити клінічні особливості РМЗ у хворих похилого віку з МС та визначити деякі біохімічні показники, які характеризують цей синдром.

**Матеріал та методи**. У хворих на РМЗ досліджувались наступні показники: вік хворих, маса тіла, рівень артеріального тиску, окружність талії. В сироватці крові хворих біохімічним методом досліджували рівень глюкози, тригліцеридів (ТГ), ліпопротеїдів високої щільності (ЛПВЩ).

**Результати**. В дослідження були включені хворі похилого віку (старше 65 років) з МС (32 хворі) та без МС (30 хворих). При дослідженні клінічних особливостей у хворих на РМЗ показано, що середній вік пацієнток з МС становив 72±3 роки, без МС — 67±2 роки. Середня вага хворих з МС склала 83±4 кг, без МС — 72±4 кг. При абдомінальному ожирінні у пацієнток з МС окружність талії була 98,2±1 см. Артеріальний тиск у хворих з МС — 149/88 мм.рт. ст., у хворих без МС — 138/85 мм. рт. ст. Рівень тригліцеридів у хворих з МС складав 1,78±0,23 ммоль/л, у жінок без МС — 1,5±0,1 ммоль/л; рівень ліпопротеїдів високої щільності в групі з МС склав 1,29±0,2 ммоль/л, в групі без МС — 1,23±1,6 ммоль/л; рівень глюкози у хворих з МС був 8,84±1,8 ммоль/л, у хворих без МС — 4,9±1,04 ммоль/л. У хворих з МС частіше спостерігали ураження лімфатичних вузлів, ніж у хворих без МС.

**Висновки**. Результати дослідження вказують на те, що МС у хворих на РМЗ може бути пов'язаний з більш агресивною біологією пухлини.

## Ко-мутагенез в немалигнизированных клетках онкологических больных

*Дёмина Э.А.*

*Институт экспериментальной патологии, онкологии и радиобиологии им. Р.Е. Кавецкого НАН Украины, г. Киев*

Прогрессия канцерогенеза предполагает дополнительные мутационные события в клетках и формирование более злокачественного фенотипа, что способствует метастазированию процесса. Хромосомная нестабильность (ХН) вследствие накопления аберраций хромосом может развиваться после локального терапевтического облучения онкологических больных (ОБ).

**Цель работы**: определить характер влияния аскорбиновой кислоты (АК) на формирование ХН немалигнизированных клеток ОБ после облучения (исследование in vitro). Лимфоциты периферической крови (ЛПК) первичных больных облучали в дозе 0,3 Gy на рентгеновской установке «РУМ-17». После облучения в культуру клеток вводили АК в концентрациях 20 и 80 мкг/мл крови. Культивирование ЛПК и метафазный анализ проводили соответственно стандартному протоколу (IAEA, 2011). Показано, что спонтанный уровень аберраций хромосом (АХр) в ЛПК больных превышал значение популяционного показателя и варьировал в интервале 5,0±0,7 и 11,0±1,1 АХр/100 метафаз при среднегрупповом значении 7,0±0,8 АХр/100 метафаз. Наблюдаемое повышение частоты изменений хромосом в ЛПК больных может свидетельствовать о формировании ХН клеток вследствие процесса канцерогенеза, как источника окислительного стресса. Установлено, что АК в указанных концентрациях не влияет на уровень АХр в лимфоцитах крови больных. При облучении культуры ЛПК больных в малой дозе (0,3 Gy) и дополнительном воздействии АК (20 и 80 мкг/мл крови) регистрируется ко-мутагенный (потенцирующий) эффект препарата: повышение общей частоты АХр в 1,7-1,4 раза по сравнению с эффектом облучения и в 2,7 и 2,1 раза соответственно по сравнению с интактным контролем. Наблюдаемый ко-мутагенез формируется за счет маркерных радиационно-индуцированных АХр, что свидетельствует о подавляющем воздействии препарата на систему репарации в заданных условиях. Не исключено, что формирование ХН в немалигнизированных клетках ОБ под влиянием облучения и ко-мутагена АК может повышать метастатический потенциал и вероятность развития вторичных опухолей.

## Вивчення впливу ауто- та алогенних протипухлинних вакцин на прояви паранеопластичного синдрому у мишей з високоангіогенним варіантом карциноми легені Льюїс

*Діденко Г.В., Караман О.М., Федосова Н.І., Воєйкова І.М., Сарнацька В.В., Юшко Л.О., Пясковська О.М., Потебня Г.П., Соляник Г.І.*

*Інститут експериментальної патології, онкології і радіобіології ім. Р.Є.Кавецького НАН України, м. Київ*

Як відомо, розвиток злоякісної пухлини супроводжується низкою неспецифічних негативних з боку різних систем та органів організму реакцій (паранеопластичні синдроми, ПНС), які можуть значно погіршувати стан онкохворого. Питання щодо механізмів розвитку та можливості корекції ПНС у таких хворих залишаються актуальними.

**Мета**. Дослідити вплив протипухлинних вакцин (ПВ) на прояви ПНС, обумовленого ростом високоангіогенної пухлини LLC/R9.

**Матеріали і методи**. Дослідження проводили на мишах C57/Bl з використанням LLC/R9, клітини якої трансплантували внутрішньом'язево по 5х105 клітин/мишу. ПВ виготовляли на основі клітин LLC/R9 (аутологічна — АуПВ) або клітин вихідного штаму LLC (аллогенна — АлПВ) та білоквмісного метаболіту B. subtilis 7025 з м.м. 70 кДа. ПВ вводили підшкірно, 4-разово по 0,3 мл/мишу. Оцінювали стандартні параметри пухлинного росту, показники периферичної крові та імунного статусу на 33-ю добу пухлинного росту.

**Результати**. Застосування АуПВ або АлПВ не впливало на розмір пухлин LLC/R9, однак подовжувало тривалість життя вакцинованих тварин на 30%. Застосування АлПВ знижувало в 1,7 та 1,8 разів кількість та об'єм метастазів порівняно з невакцинованими мишами. При цьому введення АлПВ справляло позитивний ефект на основні ефектори клітинної та гуморальної ланок протипухлинного імунітету (цитотоксична активність природних кілерів, сироватки крові та макрофагів), запобігало асоційованій з LLC/R9 інволюції тимусу, однак не впливало на прояви пухлиноасоційованої анемії та спленомегалії. На відміну від АлПВ введення АуПВ не впливало на вагу та клітинність тимусу та селезінки, однак статистично достовірно поглиблювало прояви анемії, що підтверджує гуморальний механізм формування ПНС у мишей з LLC/R9.

**Заключення**. Отримані дані свідчать, що введення аутологічної ПВ може поглиблювати пухлиноасоційовану анемію. На фоні проявів паранеопластичної анемії доцільно застосовувати алогенну ПВ.

## Клінічна апробація експериментальної тест-системи для моніторингу рака тіла матки, молочної залози та колоректального рака

*Діденко Г.В., Кузьменко А.П., Гаращенко О.О., Базась В.М., Круць О.О., Потебня Г.П.*

*Інститут експериментальної патології, онкології і радіобіології ім. Р.Є.Кавецького НАН України, м. Київ*

Перспективними мішенями для створення діагностичних тест-систем є онкофетальні або ембріоспецифічні антигени, що зумовлено їх універсальністю. Ця універсальність полягає в тому, що трансформація нормальної клітини в злоякісну супроводжується експресією ембріональних антигенів на пухлинах різного гістогенезу. Як було показано проф. Д.Г. Затулою, перспективним агентом для створення діагностичної тест-системи можуть бути білкові компоненти фільтрату культуральної рідини B. megaterium H, які перехресно реагують з сироваткою крові онкологічних хворих та є частковими аналогами ембріональних білків.

**Мета роботи**. Отримати очищені білкові екстракти з культуральної рідини B. megaterium H і курячих ембріонів

та провести апробацію нової тест-системи для моніторинга перебігу колоректального рака (КРР), рака тіла матки (РТМ) та рака молочної залози (РМЗ).

**Матеріали та методи дослідження**. Дослідження проведені з використанням сироватки крові тварин з саркомою 37 та карциномою легені Льюїс, сироватки крові хворих КРР, РТМ, РМЗ. Контролем була сироватка крові хворих з доброякісними пухлинами відповідних органів, здорових донорів та інтактних тварин. Використані методи експериментальної онкології, імунологічні методи та методи статистичного аналізу.

**Результати**. Було отримано і охарактеризовано білкові екстракти, отримані з культуральної рідини і цитоплазми клітин B. megaterium H та високомолекулярні ембріональні пептиди курки, які в ІФА-тесті реагують з антитілами сироватки крові тварин, з пухлинами різного гістогенезу і антитілами сироватки крові дослідних пацієнтів. З відібраних білкових екстрактів найбільшою чутливістю володіли білки культуральної рідини B. megaterium H — реагувало 92% хворих на КРР, 80% — на РТМ та 65% — на РМЗ. При виникненні рецидивів КРР, РТМ и РМЗ високу реактивність сироватки крові відмічали 70%-87% хворих, при відсутності — у 10-15%.

**Висновки**. Одержані результати свідчать про перспективність використання сконструйованої тест-системи для моніторингу клінічного перебігу КРР, РТМ та РМЗ.

## Новий метод оцінки нк активності та перспектива у селекції донорів із ефекторною kir комбінацією проти фенотипу пухлини реципієнта

*Донськой Б.В. Чернишов В.П.*

*ДУ «Інститут педіатрії, акушерства і гінекології НАМН України», м. Київ*

NK лімфоцити відіграють важливу роль у онкологічних процесах. Розпізнавання клітин-мішеней NK лімфоцитами відбувається за допомогою KIR рецепторів (активуючих та супресуючих) консервативно специфічних проти HLA антигенів. Репертуар KIR та HLA спадкується незалежно і їх індивідуальні комбінації є унікальними. Для ефективного функціонування NK проходять «навчання», що функціонально налаштовує систему рецепторів до наявних HLA. Показано, що під час вагітності певні невідповідності системи KIR — HLA (матиплід) призводять до несприятливого перебігу репродуктивного процесу. Із іншого боку показано що трансплантація кісткового мозку або введення донорських NK лімфоцитів за наявності невідповідності KIR — HLA (донор — реципієнт) призводять до подовження клінічної ремісії за лікування гострого мієлоїдного лейкозу. Позитивний клінічний результат досягався за рахунок NK цитотоксичності, коли донорські NK несли рецептор, якому нема функціональної відповідності у системі HLA реципієнта. Дослідження донорів та реципієнтів на KIR — HLA систему досить складне та коштовне, крім того, воно не враховує актуальний функціональний стан та клональний баланс NK популяції донора. В наших попередніх дослідженнях ми розробили новий функціональний тест що дозволяє оцінити рівень NK реактивності проти клітин пухлини. Також ми показали що ця активність має прогностичне клінічне значення на моделі ембріоімплантації у людини. Пацієнтки із надмірно високими рівнями NK реактивності проти HLA негативної лінії K562 мали знижені шанси на імплантацію ембріону. Такий стан є несприятливим для настання та перебігу вагітності проте в пухлинному процесі подібний стан навпаки є сприятливим. На нашу думку розроблений метод може бути корисним для ефективного підбору донорів крові (лімфоцитів або кісткового мозку) і може допомогти підібрати варіанти високої NK реактивності донорських клітин проти індивідуальної пухлинної лінії реципієнта. Це може мати позитивний терапевтичний ефект.

## Показники оксиду азоту у хворих на рак ободової кишки

*Євтушенко О.І., Сидорик Є.П., Бурлака А.П., Саган Д.Л., Яценко Л.Д.*

*Національна медична академія післядипломної освіти імені П.Л.Шупика, м. Київ*

*Інститут експериментальної патології,онкології та радіобіології ім.Р.Є.Кавецького, м. Київ*

*Національний інститут раку, м. Київ*

**Метою дослідження** було вивчення динаміки показників молекулярного маркера комплексу гемоглобін-оксид азоту (NO-Hb) методом ЕПР-спектрометрії у режимі низькотемпературної стабілізації у рідкому азоті, у 27 хворих на рак ободової кишки (РОК) під впливом хірургічного лікування.

Порівняння отриманих даних вказує на те, що при поступленні хворих із занедбаними формами, показник NO-Hb суттєво переважає аналогічний показник у хворих з резектабельними формами раку відповідно 2,82±0,2; 1,77±0,16. Після хірургічного втручання на 6-7 день у хворих з занедбаними формами РОК рівні NO-Hb зростають, а у хворих після радикально проведеного лікування мають виражену тенденцію до зниження, відповідно 3,52±0,42; 1,31±0,09.

Отримані дані вказують на зростання ступеня гіпоксії, залежно від розповсюдження ракового процесу. Після радикального видалення пухлини відбувається нормалізація цих процесів.

## Зв'язок експресії маркерів ракових стовбурових cd44+/cd24- клітин з клініко-патологічними характеристиками раку передміхурової залози

*[1]Жильчук Ю.В., [1]Сакало В.С., [2]Задворний Т.В., [2]Чехун В.Ф.*

*[1]ДУ «Інститут урології» НАМНУ, м. Київ*

*[2]Інститут експериментальної патології, онкології і радіобіології ім. Р.Є. Кавецького НАН України, м. Київ*

**Вступ**. В останні роки велика увага приділяється дослідженням невеликої популяції високоонкогенних клітин, що володіють властивостями стовбурових клітин, при раку передміхурової залози (РПЗ) та інших солідних пухлинах. Такі клітини мають фенотип CD44+/CD24$^{-/low}$, і їх прийнято називати пухлинними стовбуровими клітинами (ПСК).

**Мета**. Визначити частоту клітин з маркерами ПСК CD44+/CD24- серед клітин РПЗ та оцінити їх прогностичне значення.

**Матеріали та методи**. У дослідження залучений 41 хворий на РПЗ. Середній вік хворих становив 64,32±5,78 роки. Патогістологічне та імуногістохімічне дослідження експресії антигенів CD44 та CD24 за стандартною методикою проведено на парафінових зрізах операційного матеріалу. Для обробки отриманих результатів використовували програму STATISTICA 6.0.

**Результати**. Імуногістохімічне дослідження виявило експресію маркерів ПСК у 32% хворих на РПЗ. Встановлено, що у хворих з експресією в клітинах CD44+/CD24-/low частота виникнення рецидиву у 2,5 рази вище у порівнянні з хворими, у яких експресія маркерів ПСК не спостерігається. Виявлено кореляцію між рівнем експресії маркерів ПСК та розвитком рецидиву захворювання ($r=0,4$; $p\leq0,05$). Визначена відсутність залежності експресії маркерів ПСК від клініко-патологічних параметрів (вік, розмір пухлини, стадія захворюваня та інш.), що, вірогідно, пов'язано з невеликою вибіркою хворих.

**Висновки**. Визначення в складі пухлин клітин з маркерами CD44+/CD24$^{-/low}$ може бути додатковим критерієм для предиктивної оцінки перебігу РПЗ, зокрема для прогнозування ризику виникнення розвитку рецидиву.

## Протипухлинна та антиметастатична дія противірусного препарату ізатізон

*[1]Заїка Л.А., [1]Болсунова О.І., [2]Потопальський А.І., [3]Круць О.О., [3]Діденко Г.В.*

*[1]Інститут молекулярної біології і генетики НАН України, м. Київ*

*[2]Інститут оздоровлення і відродження народів України*

*[3]ІЕПОР ім. Р.Є. Кавецького НАН України, м. Київ*

Для ефективного лікування онкологічних захворювань препарати повинні поєднувати в собі ефекти протипухлинної дії та імуномодулюючих властивостей з противірусною, та протимікробною дією. Зазвичай такі препарати можуть застосовуватись як самостійно, так і в комбінації з іншими речовинами, які рекомендовані для біотерапії раку.

Для вивчення протипухлинної та антиметастичної дії Ізатізону мишам лінії C57/Black внутрішньом'язево перещеплювали пухлинні клітини карциноми легені Льюїс із розрахунку 0,5х106 клітин/тварину. Лікування тварин починали на 15-у добу після перещеплення пухлини. Препарат Ізатізон в 20-кратному розведенні фізіологічним розчином вводили 10 разів в режимі через день перорально із розрахунку 50 мкл/тварину. Протягом досліду відслідковували динаміку росту первинного пухлинного вузла та виживаність тварин. На 37-у добу від початку досліду проводили забій тварин та оцінювали рівень метастатичного враження легені. Встановлено, що використання Ізатізону призводило до затримки росту первинного пухлинного вузла протягом всього досліду. На 34-у добу пухлинного росту (ПР) розмір пухлинного вузла становив: 3,89±0,84 мм3 — в контролі та 1,65±0,20 мм3 — у групі Ізатізон — ($p < 0.05$ ). На кінець досліду (37-а доба ПР) середній розмір пухлин становив: 4,31±1,26 мм3 — контроль ПР, 2,05±0,46 мм3 — Ізатізон ($p< 0.05$). Виживаність тварин на кінець експерименту становила 33% — у контролі ПР та 66% — у дослідній групі.

Таким чином, на моделі карциноми легені Льюїс показано, що противірусний препарат Ізатізон має протипухлинну дію, яка проявляється у збільшенні терміну життя дослідних тварин та зменшенні рівня метастатичного враження легені.

## Протипухлинний та антитоксичний ефект рослинних поліфенолів

*[1]Залєток С., [2]Гулуа Л., [1]Гоголь С., [1]Орловський О., [1]Самойленко О., [1]Шляховенко В., [1]Карнаушенко О., [1]Вербіненко А., [1]Міліневська В.*

*[1]Інститут експериментальної патології, онкології і радіобіології ім.Р.Є.Кавецького НАН України, м. Київ*

*[2]Аграрний університет Грузії, м. Тбілісі, Грузія*

**Мета**. Оцінити дію екстрактів зеленого чаю, червоного винограду та цедри лимону, застосованих самостійно і в комбінації з протипухлинними препаратами, на ріст експериментальних пухлин різного генезу.

**Матеріали і методи**. Екстракт зеленого чаю (ЕЗЧ) готували згідно ISO 6079. На його основі готували композити з екстрактами червоного винограду (ЕЗЧВ), цедри лимону (ЕЗЧВЛ) та їх наномодифікації. Вміст поліфенолів (ПФ) становив 18,0-21,3%. Вивчали дію екстрактів на ріст саркоми 180 (S180); карциноми Ерліха (ЕС); меланоми В16; карциноми молочної залози Са755, лейкозів Р388 та L1210; вихідного, цисплатин-резистентного та доксорубіцин-резистентного варіантів карциноми Герена (GC). Екстракти застосовували у вигляді 0,1% розчинів у питній воді (0,6–1,0 мг ПФ на мишу або 4,0–6,3 мг на щура в день).

**Результати**. Індекс гальмування (ІГ) росту пухлин НаноЕЗЧ, цисплатином (ЦП) та комбінацією ЦП+НаноЕЗЧ становив, відповідно, 27%, 55% і 78% для S180; 21%, 45% і 59% для ЕС; 8%, 13% і 38% для В16. Композити НаноЕЗЧ, НаноЕЗЧВ та НаноЕЗЧВЛ підвищували протипухлинний ефект циклофосфаміду щодо Са755. При застосуванні НаноЕЗЧ в комбінації з інгібіторами біосинтезу поліамінів (ДФМО+МГБГ), ІГ для Р388 та L1210 досягав 71%. Для вихідного штаму GC, ІГ (ЕЗЧ та ЕЗЧВ) складав 25–28%, ІГ (ЦП) — 55-68%, а для їх комбінації — 81–88%. Подібний ефект спостерігали у щурів з цисплатин- та доксорубіцин-резистентними варіантами GC при застосуванні ЕЗЧ, НаноЕЗЧ та їх комбінацій з цитостатиками. Крім того, поліфенольні екстракти зменшували токсичність цитостатиків за критеріями вмісту сечовини та креатиніну в сироватці крові, вмісту малонового диальдегіду в тканині серця, нирок та печінки, кількості формених елементів крові. Висновок. Одержані дані демонструють перспективність ЕЗЧ та відповідних нанокомпозитів як агентів супроводу хіміотерапії.

## Гальмування росту експериментальних пухлин при індивідуальному та комбінованому застосуванні інгібіторів різних стадій біосинтезу поліамінів

*Залєток С.П., Орловський О.А., Гоголь С.В., Бентрад В.В., Карнаушенко О.В., Яніш Ю.В.*

*Інститут експериментальної патології, онкології і радіобіології ім. Р.Є.Кавецького НАН України, м. Київ*

Поліаміни (ПА) є обов'язковими чинниками виживання і проліферації клітин, тому кожен з ферментів біосинтезу ПА розглядається як перспективна мішень для таргетної терапії в онкології. Разом з тим, ферменти синтезу ПА складають мережу зі зворотними зв'язками. При порушенні функції лише однієї з її ланок можуть компенсаторно активуватися різноманітні шунтуючі шляхи, що може звести нанівець ефективність терапії. Тому основним стратегічним напрямком досліджень стало комбіноване застосування інгібіторів різних стадій синтезу ПА.

В дослідженнях використано: α-дифторметилорнітин (1) — інгібітор орнітиндекарбоксилази, яка продукує путресцин з орнітину; нораргінін (2) — інгібітор аргінази, яка виробляє орнітин з аргініну; метилгліоксаль- (біс)гуанілгідразон (3) — інгібітор S-аденозилметионіндекарбоксилази, продукт якої — декарбоксильований S-аденозилметионін — використовується для синтезу спермідину та сперміну.

Досліджували асцитні (карцинома Ерліха та лейкоз L1210) та солідні (карцинома легені Льюїс LLC, визначали масу пухлин, об'єм і кількість метастазів) перещеплювані пухлини мишей.

**Результати**. Інгібітори синтезу ПА викликали гальмування росту пухлин та метастазування у таких співвідношеннях: карциноми Ерліха: індивідуальні інгібітори — 38-46%, комбінації (1)+(3) — 61% та (1)+(2)+(3) — 69%; L1210: індивідуальні інгібітори 10-45%, комбінації (1)+(3) — 49%, (1)+(2)+(3) — 40%, (1)+(2) — 56%; первинних пухлин LLC — 37-42%, комбінації (1)+(2) — 50%, (1)+(2)+(3) — 54%; метастазів LLC за об'ємом: (2) — 14%, (1) та всі комбінації за участі (1) — 22-39%; метастазів LLC за кількістю: індивідуальні інгібітори — 43-57%, комбінації (1)+(2) — 61% та (1)+(2)+(3) — 71%.

**Висновки**. Комбіноване застосування інгібіторів різних стадій синтезу ПА призводить до більш суттєвого гальмування пухлинного росту, порівняно з використанням окремих інгібіторів.

## Епігенетичні порушення як потенційний компонент системи стратифікації хворих із нейробластомою

*Іномістова М.В., Храновська Н.М., Скачкова О.В., Климнюк Г.І., Сидор Р.І.*

*Національний інститут раку, м. Київ*

Нейробластома (НБ) — найбільш поширена екстракраніальна злоякісна пухлина дитячого віку з високою гетерогенністю клінічного перебігу від спонтанної регресії до

швидкого прогресування та метастазування. На даний час не відомо первинної генетичної аномалії, що призводить до розвитку НБ, проте відомі деякі фактори ризику прогресії, такі як ампліфікація гена MYCN (MNA), подовження хромосомної ділянки 17q і втрати 1p, 3p і 11q. Слід зазначити, що система стратифікації пацієнтів за групами ризику не є досконалою, окрім інших факторів вона не включає епігенетичні маркери прогнозування НБ. Ось чому існує нагальна потреба пошуку біомаркерів для доповнення молекулярної частини системи стратифікації, вдосконалення лікування у дітей з агресивною НБ. Досліджено зразки пухлинної тканини (ПТ) 64 пацієнтів з верифікованим діагнозом НБ (середній вік: 39,45±4,81 міс; рецидивні пухлини — 5,3%; метастатичні вогнища — 9,3%). Визначення експресії MDM2 та MNA проводили з використанням специфічних TaqMan праймерів та зондів, а рівень експресії мікроРНК — TaqMan MicroRNA Assay, Applied Biosystems (США) за допомогою ПЛР з детекцією результатів в режимі реального часу з нормуванням щодо відповідних контролів. MNA було виявлено у 32,7% зразках ПТ. Підвищення рівня експресії гена MDM2 встановлено в 52,5% зразках досліджуваного матеріалу і було асоційовано з несприятливим перебігом захворюванням та погіршенням показників виживаності. Встановлено, що рівень експресії мікроРНК-34 a,b,c і мікроРНК-380-5p не корелює із клінічним перебігом НБ, в той час як низькі рівні експресії мікроРНК-885-5p і мікроРНК-137 асоційовані з несприятливими характеристиками НБ та погіршенням перебігу захворювання. Зниження рівня експресії цих мікроРНК корелює з більш пізніми стадіями захворювання, MNA та надекспресією MDM2. Також ми спостерігали достовірне зниження показників загальної та безрецидивної виживаності у пацієнтів з низькими рівнями експресії цих мікроРНК. Дослідження епігенетичних змін як потенційних прогностичних маркерів допоможе поглибити розуміння механізмів розвитку та прогресування НБ і оптимізувати систему стратифікації пацієнтів із НБ.

## Генетичний аналіз геному Helicobacter pylory за фенотипом: використання тестів вакуолізації цитоплазми, «колібрі фенотипу» і фенотипу SFA в мікробіологічній діагностиці

***Климнюк С.І., Кованова Е.М., Творко М.С.***

*ДВНЗ «Тернопільський державний медичний університет ім. І.Я. Горбачевського МОЗ України»*

Дистальна аденокарцинома і MALT лімфома шлунка асоціюються з H.pylori. Генетичні детермінанти H. pylori, які фенотипно проявляються у відповідних змінах клітин у вигляді вакуолізації цитоплазми (вакуолізуючий тест), елонгації клітин — («колібрі фенотип»), утворенні актинових шипів — у (SFA фенотипі), дають можливість генотипувати бактерії без застосування спеціальних методів генетичного аналізу.

Тест вакуолізації цитоплазми, зокрема, є фенотипним проявом експресії гена vacA, який детермінує утворення вакуолей у цитоплазмі клітини, і асоціюється з алелями s1m1 vacA гена бактерії.

Позитивний «колібрі фенотип», який проявляється у вигляді видовження клітин культури тканин HeLa, має місце при генотипі cagA+vacA+ у CagA+ бактерій з алелями s1m1 vacA гена, у штамів, які містять cag PAI і належать до 1 типу.

У тесті SFA актинові шипи з'являються в культурі клітин після контакту бактерії з культурою клітин, що характерно для CagA+ H. pylori 1 і 2-го типів.

Отже, на основі аналізу позитивних або негативних результатів тестів, можна робити висновки про наявність або відсутність певних генетичних структур, які беруть участь у відтворенні різних фенотипів і можуть асоціюватися з канцерогенезом.

У лабораторній діагностиці хелікобактеріозів виділену чисту культуру ідентифікують без визначення її генетичних детермінант.

Пропонується при мікробіологічному методі діагностики використовувати тести вакуолізаціїї цитоплазми, «колібрі фенотипу» і SFA тест для іденетифікації і генотипування чистих культур.

Генотипування за фенотипними тестами не потребує спеціального обладнання і може проводиться в умовах звичайної бактеріологічної лабораторії. Визначення генетичних детермінант-маркерів H.pylori важливо також для епідеміологічних досліджень.

## Канцерогенез як процес зворотної еволюції (гіпотеза)

***Кнігавко В.Г., Старіков В.І., Зайцева О.В., Бондаренко М.А., Батюк Л.В.***

*Харківський національний медичний університет*

Наразі виникнення онкологічних захворювань пов'язують з трансформацією стовбурових клітин різних органів і тканиин у пухлинні стовбурові клітини. Малігнізація клітини пов'язана з нестабільністю її геному. Ця нестабільність є наслідком ушкодження тих генів, що беруть участь у процесах репарації ДНК. Відсутність репарації призводить до поступового руйнування генотипу клітини, а отже, і до руйнування механізму регуляції в клітині. За відсутності репарації кожне наступне зчитування інформації з ДНК може викликати чергове її ушкодження. Послідовності нуклеотидів є набором програм, що визначають структуру або функції клітин. Ушкодження цих програм обумовлює неможливість виконання клітиною тих чи інших функцій, внаслідок чого ці клітини, функціонують інакше, ніж вихідні стовбурові. Чому так?

В процесі еволюції змінювалися організми внаслідок змін послідовностей нуклеотидів в генотипах цих організмів, а отже, і програм функціонування цих клітин. Можливо, при цьому не відбувалося знищення старих програм, вони лише блокувалися та не використовувалися. Можна припустити, що ці старі програми є інтронами. Таким чином, генотип клітини є набором програм, які функціонують і записані на екзонах, і програм, які заблоковані і записані на інтронах. Можливо, внаслідок руйнування вихідної програми функціонування клітини відбувається розблокування програми, що зберігалася в інтронах, і вона є програмою функціонування клітини того виду, що еволюційно передував даному. Отже, клітина при цьому робить крок назад в еволюційному плані. Таким чином, у клітині, що трансформується, неперервно відбувається перехід програм управління клітиною від дочірніх форм до предкових, тобто відбувається зворотна еволюція клітини. Внаслідок зворотної еволюції клітина рано чи пізно повернеться назад до такої стадії еволюції, яка відповідає рівню клітинних колоній, спроможних до необмеженого росту. Це і є злоякісна пухлина. Потім зворотна еволюція відкине клітину до тієї стадії, при якій утворюються одноклітинні організми, які здатні до активного переміщення у водному середовищі. Саме ці клітини є метастазами.

## Проблема злокачественных опухолей у реципиентов донорских органов

***Ковалев А.А., Остапенко Т.И., Корнеева С.П., Русанов И.В., Ковалев К.А.***

*ДЗ «ЗМАПО МОЗ Украины», г. Запорожье*

Примерно 10-30% смертей реципиентов донорских органов обусловлены развитием злокачественных опухолей. Факторами риска развития рака являются агрессивная индукционная иммунносупрессия в связи с эпизодами острого отторжения, повышенное воздействие ультрафиолетовых лучей, наличие вирусных инфекций и рак в анамнезе. Риск развития рака прогрессивно увеличивается с увеличением срока функционирования трансплантата. Относительное увеличение риска наблюдается у более молодых пациентов (<30 лет). Проведен анализ онкологической заболеваемости у 610 реципиентов донорских почек, которым была выполнена операция в Запо-

рожском центре трансплантации на протяжении 1992-2015 гг. Злокачественные опухоли развились у 23 реципиентов: базально-клеточный и плоскоклеточный рак кожи у 7, меланома кожи у 1, рак щитовидной железы у 2, рак молочной железы у 2, рак тела матки у 3, рак поджелудочной железы у 1, рак ободочной кишки у 2, рак желудка у 4. У 2 больных рак развился в трансплантате почки. Операция как основной способ терапии рака была выполнена у 15 больных. Комбинированное химиолучевое лечение проведено у одного пациента. У больных с опухолями внутренних органов (вследствие поздней стадии или соматических противопоказаний к лечению) чаще всего проводилась симптоматическая терапия. Результаты лечения больных с раком желудка и кишечника были намного хуже, чем в общей популяции онкологических пациентов. Трудности при выполнении комбинированного и комплексного противоопухолевого лечения у реципиентов донорских органов были обусловлены сочетанием таких факторов, как поздняя стадия рака в момент первичного диагноза, дисфункция почечного трансплантата той или иной степени, вторичный иммунодефицит в результате проводимой иммуносупрессии, потенциальный риск осложнений и высокая токсичность системного противоопухолевого лечения. Поскольку реципиенты донорских органов относятся к группе высокого риска, в центрах трансплантации наряду с мониторингом функций донорского органа должны существовать программы индивидуального онкологического скрининга для всех без исключения пациентов. Объектом научного изучения должны быть также вопросы одновременного применения лекарственной иммуносупрессии и цитотоксической противоопухолевой терапии, как компонентов комбинированного и комплексного лечения рака.

## Цитогенетические изменения в клетках солидных опухолей при длительном действии интерферона in vitro

***Ковалева О.А., Кудрявец Ю.И., Безденежных Н.А., Лихова А.А.***

*Институт экспериментальной патологии, онкологии и радиобиологии им. Р.Е. Кавецкого НАН Украины, г. Киев*

Интерферон (ИФН) — полипотентный цитокин, относящийся к группе эндогенных биологических регуляторов, которые не только обеспечивают в организме гомеостаз на системном уровне, но и генетическую устойчивость на клеточном уровне. Применение ИФН в онкогематологии способствовало достижению цитогенетического ответа у больных хроническим миелолейкозом, волосатоклеточным лейкозом, хроническим В-клеточным лейкозом, однако неизвестны цитогенетические эффекты в клетках солидных опухолей при действии ИФН. Используя клеточные линии человека и животных (COLO-205, T-47D, MCF-7, Hep-G2, HeLa-S3, A-549, MM-M2, МКС) было показано, что злокачественные клетки солидных опухолей (особенно карцином с мезенхимальными характеристиками) чувствительны к генотоксическому действию ИФН, которое может приводить к селекции клеточной популяции. Перестройка клеточного состава характерна для опухолевых клеточных линий как животных, так и человека: в клетках линии МКС преимущество имеет клон с транслокацией t(1;3), в клетках линии А-549 — клон с транслокацией t(1;6), а в клетках линии MM-M2 — гипертриплоидное число хромосом. Характер изменений ЭМП-ассоциированных (ЭМП — эпителиально-мезенхимальный переход) иммунофенотипических и ростовых (ряда биологических) характеристик указывает на комплексное действие ИФН, завершающееся утратой злокачественности опухолевых клеток при его пролонгированном действии.

## Підвищення чутливості пухлинних клітин до дії дихлорацетату натрію гіпоксією

***Колесник Д.Л., Пясковська О.М., Соляник Г.І.***

*Інститут експериментальної патології, онкології та радіобіології ім.Р.Є.Кавецького НАН України, м. Київ*

Відомо, що однією з фундаментальних ознак злоякісної клітини є її здатність перепрограмовувати свій метаболізм для виживання та проліферації з окисного фосфорилювання на аеробний гліколіз. З цих позицій дихлорацетат натрію (ДХА), здатний як інгібітор кінази піруватдегідрогенази активувати окисне фосфорилювання, розглядається як перспективний протипухлинний агент, однак дані щодо його ефективності та навіть механізму дії є досить неоднозначними. Тому метою даної роботи було дослідити цитотоксичну/цитостатичну дію ДХА стосовно пухлинних клітин різного ґенезу за умов гіпоксії, яка, лімітуючи активність клітинного дихання, може суттєво посилити протипухлинний ефект ДХА. У якості експериментальних пухлинних моделей було використано лінію клітин щурячої гліоми С6, клітини двох варіантів карциноми легені Льюїс (LLC та LLC/R9). Рівень активних форм кисню (ROS) в пухлинних клітинах визначали з використанням 2,7-дихлородигідрофлуоресцеїн діацетату за допомогою флуорометру, а рівень лактату — з використанням ферментативного методу. Аналіз ДХА-індукованої апоптотичної та некротичної загибелі клітин щурячої гліоми С6 та двох метастазуючих варіантів клітин мишачої карциноми легені Льюїс LLC та LLC/R9 в нормоксичних умовах виявив, що ДХА проявляв переважно цитостатичну, а не цитотоксичну дію, без будь-якого вираженого циклоспецифічного ефекту. Хоча його здатність інгібувати гліколіз підтверджувалася зниженням швидкості продукції лактату пухлинними клітинами, а зростання продукції ROS пухлинними клітинами було зафіксовано лише при високих концентраціях ДХА, які значно перевищували $IC_{50}$. На противагу, у пухлинній тканині вміст лактату внаслідок дії ДХА неочікувано зростав (у випадку LLC та LLC/R9 на 23% ($p<0.05$) та 35% ($p<0.05$) відповідно) та не корелював з протипухлинною активністю агенту (індекс інгібування росту пухлини — 35% ($p<0.05$) та 0% відповідно). На відміну від обох варіантів клітин карциноми Льюїс, гіпоксія (1% $O_2$) більше, ніж втричі ($p<0.05$) посилювала цитотоксичну/цитостатичну дію ДХА стосовно клітин гліоми С6 (IC50 за умов нормоксії та гіпоксії дорівнювала 51,2±8,1 мМ та 18,2±3,9 мМ відповідно), що можна розглядати як один із потенційних напрямків підвищення ефективності антигліомної дії цього агенту in vivo.

## Реактивація апоптозу в пухлинних клітинах in vitro через опіатні рецептори

***Комаревцева І.О., Вишницька І.А., Комаревцева К.В., Яковлева Т.П., Кравцова Ю.В., Чеботарьова А.А., Симиненко К.О.***

*ДЗ «Луганський державний медичний університет», м. Рубіжне*

Сьогодні активно розробляються підходи до реактивації апоптозу у пухлинних клітинах. В той же час на клітинній мембрані пухлинних клітин встановлено експресію опіатних рецепторів (ОР), через які регулюється продукція оксиду азоту. Вивчали модуляцію апоптозу і проліферації у пухлинних клітинах культури Hep-2 агоністом ОР. Для цього застосовували: неселективний агоніст μ- і δ-ОР даларгін (синтетичний лей-енкефалін [D-Ala2-Leu5-Arg6]-енкефалін, ЗАТ «БІОЛІК», м. Харків) у дозі 10-6 М і неселективний блокатор ОР налоксон — 10-6 М (solution Naloxoni-M 0,4 мг в 1 мл, ЗАТ «БІОЛІК», м.Харків).

Встановлено залежність рівня апоптозу від стану ОР у пухлинних клітинах: при активації їх опіоїдом даларгіном кількість фрагментованої ДНК збільшувалася протягом усього експерименту (у 1,6 раза на першу добу та у 1,7 раза — на

другу), блокада ОР призводила до зниження апоптотичної активності у 1,6 раза на першу добу та її підвищення у 1,2 раза на другу добу експерименту. При спільному застосуванні налоксон не відміняв проапоптотичної дії даларгіну. Виявлене різке зниження проліферативної активності пухлинних клітин Нер-2 при активації ОР (у 9,7 раза на першу добу та у 17,2 — на другу) і її суттєве посилення при блокаді ОР в першу добу (у 2,3 раза), з подальшим зниженням (у 5,4 раза) до кінця експерименту.

Таким чином, визначено, що в клітинах лінії Нер-2 в умовах in viro стан ОР впливає на взаємовідносини проліферації та апоптозу.

## Активація епітеліально-мезенхімального переходу і злоякісного фенотипу в клітинах раку молочної залози продуктами фотохімічного окислення компонентів живильного середовища

***Кудрявець Ю.Й., Хасцький І.К., Кучук О.В., Бездєнєжних Н.О., Ковальова О.А.***

*Інститут експериментальної патології, онкології і радіобіології ім. Р.Є.Кавецького НАН України, м. Київ*

Механізми епітеліально-мезенхімального переходу і формування злоякісного фенотипу в клітинах пухлин молочної залози і роль у цьому процесі компонентів клітинного мікрооточення на сьогодні недостатньо вивчені.

**Мета** даної роботи полягала в опрацюванні експериментальної системи для керованої селекції клітин з підвищеним станом малігнізації.

**Матеріали і методи**. Клітинна лінія МКС отримана нами із спонтанної пухлини молочної залози щура, що мала високодиференційовану аденоматозну гістологічну структуру.

**Результати**. Особливістю клітин нової лінії МКС є імортальність, епітеліальна морфологія і ультраструктура, відсутність анеуплоїдії, контактне гальмування росту, здатність до диференціювання і формування органоїдних структур in vitro, а також нездатність до росту в агарі, низька туморогенність і продукція VEGF. В якості надклітинного чинника модуляції фенотипу клітин МКС було використано продукти фотохімічних реакцій (ПФР), що утворюються після опромінення живильного середовища в діапазоні 250 — 400 нм. Показано, що при вирощуванні клітин при певних концентраціях у середовищі ПФР у популяції клітин спостерігалась морфологічна трансформація, характерна для ЕМП: втрата в культурі ознак органоїдної організації, що властива її вихідному стану; значна втрата адгезивних властивостей клітин та підвищена схильність до їх агломерації та росту у суспензії. В умовах суспензійних культур характерне округлення форми клітин та їх багатоповерховий ріст, а також значне підвищення проліферативної активності. Цитогенетичний аналіз показав, що під впливом ПФР різко збільшувалось число анеуплоїдних клітин (в лінії МКС 100% клітин були диплоїдні). На ранніх пасажах зростала, а на пізніх — значно знижувалась частота спонтанного апоптозу. Встановлено, що процес ЕМП, індукований ПФР, супроводжується зменшенням чутливості клітин до цитостатичних агентів. Висновок. Наведені дані свідчать, що в популяції трансформованих, але низькотуморогенних клітин під впливом ПФР відбуваються значні зміни, характерні для ЕМП і високозлоякісного фенотипу.

## Комплекс клітинних і гуморальних біомаркерів високого ризику розвитку рецидиву захворювання у хворих на рак грудної залози

***[1]Кудрявець Ю.Й., [1]Семесюк Н.І., [2]Жильчук А.В., [3]Жильчук В.Є., [1]Бездєнєжних Н.О., [1]Лихова О.О., [1]Воронцова А.Л.***

*[1]Інститут експериментальної патології, онкології і радіобіології ім. Р.Є. Кавецького НАН України, м. Київ*

*[2]Рівненський обласний онкологічний диспансер*

*[3]Львівський національний медичний університет імені Данила Галицького*

На сьогодні разом зі стандартними прогностичними факторами при раку грудної залози (РГЗ) найбільш перспективною в клініці вважається так звана малоінвазивна рідка біопсія (liquid biopsy), яка передбачає наявність в периферичній крові дисемінованих пухлинних клітин (ДПК) як маркера прогнозу. Побудований нами алгоритм рідкої біопсії включає виявлення імуноцитохімічним методом ДПК, мікрометастазів та прозапальних цитокінів в кістковому мозку (КМ) і периферичній крові хворих ще до початку лікування. Обстеження 66 хворих на РГЗ стадії T1-4N0-2M0-1 (31 хвора з прогресією злоякісного процесу, 35 — у стані ремісії) і 15 здорових донорів показало, що лише у 48,5% хворих з прогресією злоякісного процесу і у 25,7% — в стані ремісії в КМ виявляються цитокератин-позитивні пухлинні клітини (ЦКП). Звертає на себе увагу невідповідність між наявністю ЦКП в КМ і стадією захворювання: якщо в стадії IIA ЦПК виявляються у 45,8% хворих групи прогресії, то в стадії IIIB — лише у 4,2% хворих. Аналогічна тенденція спостерігається і у хворих в стані ремісії. Таке зменшення кількості ЦПК в КМ при прогресуванні злоякісного процесу може бути непрямим свідченням накопичення в кровотоку стовбурових пухлинних клітин СПК, які виникають внаслідок епітеліально-мезенхімального переходу і не мають експресії епітеліальних маркерів (цитокератинів). В цій ситуації традиційне виявлення ЦПК в КМ чи периферичній крові перестає бути достатньо достовірним прогностичним маркером. Тому ми додатково дослідили рівень цитокінів у плазмі крові і КМ хворих за їх біологічною активністю (TNF, CSF-1, IFN) або методом ELISA (IL-1, IL-6, TGF-b, VEGF). Встановлено, що наявність ДПК у КМ та високий рівень активності TNF та CSF-1 в периферичній крові хворих на РГЗ з високою вірогідністю ($P<0,001$) свідчать про ризик виникнення рецидиву злоякісного процесу що потребує корегування прийнятих схем лікування. Досліджено кореляційний зв'язок між традиційними прогностичними маркерами и комплексом ДПК/TNF/CSF-1. Отримані дані свідчать про необхідність подальшого пошуку додаткових маркерів прогнозу, що дозволить персоніфіковано підходити до терапії хворих на РМЗ.

## Субпопуляционный состав т-лимфоцитов периферической крови у больных меланомой кожи с изъязвлением первичной опухоли

***Кукушкина С.Н., Фильчаков Ф.В., Лён А.Д., Шумилина Е.С., Коровин С.И., Кукушкина М.Н., Витрук Т.С.***

*Национальный институт рака, г. Киев*

Изъязвление первичной опухоли у больных меланомой кожи (МК) ассоциируется с плохим прогнозом заболевания и, в то же время, является благоприятным предиктивным фактором адъювантной интерферонотерапии. Для этой категории больных характерны генотипические особенности первичной опухоли, влияющие на формирование иммунореактивности организма.

**Цель работы**. Изучить субпопуляционный состав Т-лимфоцитов периферической крови у больных МК в зависимости от наличия изъязвления первичной опухоли.

**Материалы и методы**. Методом проточной цитофлуориметрии изучено содержание CD3+CD4+CD8+-, CD3+CD4dimCD8bright- и CD3+CD4brightCD8dim-лимфоцитов в периферической крови 33 больных МК I–III стадии (21 пациент с первично-локализованной МК, 12 пациентов с микрометастазами в «сторожевых» лимфатических узлах) до лечения.

**Результаты**. У больных МК I–II стадии отмечено существенное повышение абсолютного количества циркулирующих CD3+CD4+CD8+-лимфоцитов за счет больных с наличием изъязвления первичной опухоли. У больных с метастатической МК, независимо от изучаемой морфологической характеристики опухоли, число CD3+CD4+CD8+-лимфоцитов в периферической крови несколько повышено. Содержание CD4dimCD8bright- и CD4brightCD8dim-Т-клеток в циркуляции находится в пределах нормальных значений независимо от стадии заболевания, однако у больных первично-локализованной МК при наличии изъязвления возрастает процент CD4brightCD8dim-Т-клеток, существенно превышая такой как у больных МК без изъязвления, так и у практически здоровых людей. У больных с регионарными метастазами МК различий в субпопуляционном составе Т-лимфоцитов в зависимости от наличия изъязвления первичной опухоли не выявлено.

**Выводы**. Изучение особенностей иммунного профиля больных МК позволит лучше понять потенциальные иммунотерапевтические стратегии лечения и прогнозировать ответ на противоопухолевую терапию.

## mHealth-додаток для управління медичними даними хворих на рак молочної залози

***Куліков В.М., Дворщенко О.С., П'ятчаніна Т.В., Кравчук В.В.***

Інститут експериментальної патології, онкології і радіобіології ім. Р.Є.Кавецького НАН України, м. Київ

Сучасний стан ринку мобільних пристроїв (МП) характеризується домінуючою тенденцією до зростання кількості користувачів Smartphone і Tablet PC. Функціональні можливості МП дозволяють використовувати їх у якості потужного інструменту в системі охороні здоров'я, що реалізується у стрімкому розвитку нових напрямків IT- технологій, таких як mHealth. Основна ідея mHealthполягає у розширенні можливостей громадян в управлінні власними медичними даними поза межами медичних закладів, заохоченні громадян до підвищення рівня самоосвіти і медичної компетентності, зміцненні здоров'я та профілактиці.

**Мета**. Розробка для МП на платформіAndroid довідково-інформаційного mHealth-додатку, орієнтованого на пошук, систематизацію і зберігання інформації, що надходить хворому на рак молочної залози (РМЗ) під час обстеження, лікування і реабілітації. Розроблено макет додатку, описані його функціональні можливості, всі типи форм (layer), завершено роботу з програмування переходів та сервісів і підготовлено інформаційні та довідникові матеріали для його наповнення. Призначення модулів додатку: «Гід по РМЗ» — забезпечення хворих на РМЗ необхідною медичною інформацією щодо особливостей захворювання; «Історія хвороби» — введення, зберігання та виведення на екран даних, що стосуються історії хвороби користувача, ведення щоденника суб'єктивних відчуттів (на базі опитувальників EORTCQLQC-30 і QLQBR23) з можливістю зберігання/друку/надсилання на вказаний e-mail результатів; призначення лікарів у хронологічній послідовності; «Запитання лікарю» — перелік запитань, які можна поставити лікарю при відвідуванні медичного закладу з можливістю запису відповідей в аудіо-форматі; «Ваш лікар» — зберігання даних щодо фахівців з групи медичного обслуговування; «Довідник» — для забезпечення користувачів довідковою інформацією про онкологічні заклади України, глосарій.

## Пригнічення експресії маркерів епітеліально-мезенхімально транзиту in vitro та туморогенності і метастазування in vivo в клітинах карциноми легені Льюїс шляхом їх трансдукції геном Інтерферону-В

***[1]Лихова О.О., [1]Бездєнєжних Н.О., [1]Ковальова О.А., [1]Сауленко К.О., [2]Строковська Л.І., [1]Кудрявець Ю.Й.***

*[1]Інститут експериментальної патології, онкології і радіобіології ім. Р.Є. Кавецького НАН України, м. Київ*

*[2]Інститут молекулярної біології і генетики НАН України, м. Київ*

Рекомбінантні інтерферони (ІФН) сьогодні широко використовуються в онкологічній клініці при лікуванні хворих з пухлинами різної локалізації, однак обмеженням у високодозовій ІФН-терапії є швидке виведення цитокіну з організму та його достатньо високі побічні ефекти. Створення тривалої терапевтичної концентрації ІФН в пухлині локально може бути досягнуте за допомогою генної терапії. Мішенню протипухлинної дії ІФН може бути процес епітеліально-мезенхімального транзиту (ЕМТ), що надає клітинам карциноми значної агресивності і стійкості до лікарських препаратів. Метою роботи було вивчення впливу трансдукції гена ІФН-β в бакуловірусному векторі в клітини карциноми легені Льюїс (лінія клітин LL).

В роботі використані методи. Вірусологічні та молекулярно-біологічні, експериментальної онкології, культури клітин, цитологічні, цитогенетичні, імуноцитохімічні та статистичні методи дослідження.

**Результати** показали, що трансдукція клітин LL рекомбінантним бакуловірусом з геном ІФН-β (рБВ/ІФН) супроводжується швидкою (72 год) зміною морфологічних і біологічних характеристик клітин: збільшенням їх площі і адгезії, значним зниженням швидкості і щільності росту клітин, інгібуванням міграційної активності, пригніченням колоніє утворюючої активності в агарі. Трансдукція клітин карциноми геном ІФН-β призводить до швидкого збільшення ядерної експресії білків p19ARF, p21WAF, збільшення цитоплазматичної експресії Е-кадгеріну і інгібування експресії транскрипційних факторів Twist і Slug, асоційованих з ЕМТ. Трансдукція клітин LL рБВ/ІФН призводить також до значної генотоксичної дії на клітини карциноми. Клітни LL, трансдуковані рекомбінантним бакуловірусом з геном ІФН-β, значною мірою втрачають здатність індукувати пухлини та метастази у тварин in vivo. Важливо, що внутрішньовенне введення рБВ/ІФН також пригнічує ріст індукованих метастазів в легенях. Таким чином, трансдукція в клітини карциноми легені гену ІФН-β у бакуловірусному векторі значно пригнічує експресію ознак злоякісності в пухлинних клітинах in vitro, індукує в них цитогенетичні пошкодження та пригнічує туморогенність і метастатичний потенціал клітин in vivo. Всі ці зміни чітко асоційовані з пригніченням процесу ЕМТ, що активує злоякісність клітин карциноми.

## Протекторні властивості субстанції антраль у клітинах ембріональних фібробластів щура при дії хіміопрепаратів

***Лихова О.О., Ковальова О.А., Кудрявець Ю.Й.***

*Інститут експериментальної патології, онкології і радіобіології ім. Р.Є. Кавецького, м. Київ*

Під час проведення хіміотерапії онкологічним хворим цитостатики негативно впливають на здорові клітини організму людини і в якості канцерогенів можуть бути причиною вторинного раку. Реабілітація після хіміотерапії включає в себе відтворення функціонування різних систем та внутрішніх органів, зокрема, печінки та нирок, які зазнають суттєвих

змін внаслідок проведеного лікування. Відновити метаболічні процеси у печінці після хіміотерапії можна за допомогою гепатопротекторів. Препарат Антраль — ефективний гепатопротектор для лікування хронічного гепатиту різної етіології, однак невідомо, чи властива препарату мутагенна дія на нормальні клітини іншого походження. Дані порівняльних досліджень препарату Антраль з генотоксичними агентами вінбластином та мітоміцином С свідчать про те, що препарат Антраль у дозах, які не перевищують IC50, не виявляє генотоксичної або трансформуючої дії. Класичні генотоксичні агенти вінбластин і мітоміцин С закономірно викликають у досліджених клітинах значні цитогенетичні порушення, які лежать в основі подальшої трансформації клітин. Встановлено, що гепатопротектор Антраль викликає стабілізуючий цитогенетичний ефект на клітини ембріональних фібробластів щура. Він проявляє протекторні властивості щодо клітин, оброблених in vitro хіміопрепаратами вінбластін та мітоміцин С. Найефективнішою визнана схема попереднього введення гепатопротектора перед дією хіміопрепаратів. Феномен геном-стабілізуючої дії препарату Антраль потребує подальшого дослідження в умовах спрямованого мутагенезу і при комбінованій його дії з хіміотерапевтичними засобами для впевненості, що він не зменшить протипухлинну дію хіміотерапії.

## Зміни вмісту залізовмісних протеїнів та показників метаболізму глюкози у сироватці крові хворих на рак молочної залози з різним молекулярним підтипом пухлин

*Лозовська Ю.В., Чехун В.Ф.*

*Інститут експериментальної патології, онкології та радіобіології ім. Р.Є. Кавецького НАН України*

Високі показники захворюваності та смертності хворих на рак молочної залози (РМЗ) потребують виявлення нових ланок патогенетичного процесу, показники яких можуть бути використані для створення сучасних діагностичних платформ. Відомо, що при формуванні агресивного фенотипу пухлини відбувається одночасне порушення метаболізму заліза та активація аеробного гліколізу. У цьому процесі задіяні такі залізовмісні протеїни, як феритин (Фр) та лактоферин (ЛФ).

**Мета**. Дослідити вміст ЛФ, Фр, лактатдегідрогенази (ЛДГ) та лактату у сироватці крові (СК) хворих на РМЗ з різним молекулярно-біологічним підтипом пухлин.

**Матеріали та методи**. У СК хворих на РМЗ I-II стадії з різним молекулярно-біологічним підтипом пухлин досліджували вміст ЛФ та Фр методом ІФА; концентрацію ЛДГ, лактату — біохімічним методом та співвідношення ЛДГ/Фр, яке є показником одночасного порушення метаболічної активності гліколізу та обміну заліза.

**Результати досліджень**. Встановлено, що максимальний вміст ЛФ у хворих на РМЗ з базальним та Her-2/neu підтипами становив 2761,5±321,4 та 1670,28±224,1 нг/мл відповідно. У СК хворих із люмінальним А та Б рівень ЛФ був нижчий і складав 1291,5±104,11 та 1078,65±117,14 нг/мл. Концентрація ЛДГ у хворих із базальним ( 293,13±49,06 Ед/л ) та Her-2/neu підтипами (236,48±54,12 Ед/л) була також вищою, ніж у хворих з люмінальним А та Б підтипами — 140,31±38,41 та 100,98±38,41Ед/л відповідно. У СК хворих на РМЗ із базальним та Her-2/neu підтипом співвідношення ЛДГ/Фр становило — 1,81 та 1,72, а з люмінальним А та Б — 0,65 та 1,02. Концентрація лактату у СК пацієнтів з базальним (21,83±0,79 ммоль/л) та Her-2/neu (22,08±1,15 ммоль/л) підтипами була більш високою, ніж з люмінальним А та Б — 15,42±1,09 та 9,5±0,66 ммоль/л відповідно.

**Висновки**. Високі показники вмісту ЛФ, концентрації лактату та співвідношення ЛДГ/Фр у СК хворих на РМЗ із базальним та Her-2/neu підтипами пухлин свідчать про більш суттєве порушення обміну заліза та енергетичних шляхів в організмі цих хворих.

## Дослідження можливостей використання циркулюючих мікрорнк-200b та -122 в якості позапухлинних маркерів перебігу рмз

*Лук'янова Н.Ю., Борікун Т.В., ЯловенкоТ.М., Чехун В.Ф.*

*Інститут експериментальної онкології, патології та радіобіології ім. Р.Є. Кавецького, м. Київ*

**Вступ**. Високі показники захворюваності на РМЗ свідчать про необхідність пошуку додаткових маркерів перебігу пухлинного процесу. Значний інтерес для оцінки клінічного перебігу РМЗ на сьогодні зосереджений на циркулюючих мікроРНК.

**Мета**. Дослідити особливості експресії мікроРНК-200b та -122 в сироватці крові хворих на РМЗ та оцінити їх прогностичне значення.

**Матеріали та методи дослідження**. У дослідження залучено 102 хворі на РМЗ I-IV стадії. Експресію мікроРНК-200b та -122 в сироватці крові визначали за допомогою ЗТ-ПЛР в реальному часі. В якості контролю використовували сироватку крові 10 здорових донорів. Дослідження проводились у 3 повторах, порівняльний аналіз здійснювався за допомогою t-тесту.

**Результати**. Встановлено зв'язок рівня мікроРНК-200b та -122 в сироватці крові хворих з основними клініко-патологічними характеристиками РМЗ. Виявлена обернена кореляція рівня мікроРНК-200b та мікроРНК-122 від стадії захворювання (r=-0,38 та r=-0,29, відповідно), наявності метастазів у регіонарні лімфатичні вузли (r=-0,46 та r=-0,4, відповідно), а також розвитку віддалених метастазів (r=-0,36 та r=-0,39, відповідно) ($p<0,05$). Визначено кореляційну залежність досліджених мікроРНК з молекулярним підтипом РМЗ. Підвищена експресія мікроРНК-200b та мікроРНК-122 була характерна для люмінального А підтипу, тоді як найнижчі рівні досліджених мікроРНК відмічено у групі з тричінегативним (базальним) підтипом РМЗ (мікроРНК-200b у 8 разів, мікроРНК-122 у 5,4 рази нижче порівняно з іншими підтипами).

**Висновки**. Отримані дані щодо кореляції рівня циркулюючих мікроРНК (-200b та -122) у сироватці крові пацієнтів з основними клініко-патологічними показниками та молекулярним підтипом РМЗ свідчать про перспективність подальших досліджень з метою їх використання як додаткових прогностичних маркерів перебігу РМЗ.

## Оцінка значення експресії лактоферину як показника біологічної активності раку молочної залози

*Лук'янова Н.Ю., Собченко С.О., Налескіна Л.А.*

*Інститут експериментальної патології, онкології і радіобіології ім. Р.Є. Кавецького НАН України, м. Київ*

Гетерогенність клінічних проявів пухлинного процесу, морфологічної картини новоутворень потребує нових підходів до вирішення таких нагальних питань як рання діагностика, прогнозування перебігу хвороби, а також персоналізоване лікування хворих, оскільки захворюваність на рак молочної залози (РМЗ) невпинно зростає, а показники смертності не мають тенденції до зниження. На сьогодні суттєвого значення набувають дослідження, спрямовані на визначення ролі металовмісних білків у злоякісному рості та можливостей використання отриманих результатів у клінічній практиці. Зокрема, деякі дослідники вважають, що залізовмісний білок лактоферин (ЛФ) може бути використаний як потенційний маркер пухлинної прогресії та перспективна мішень для протипухлинної терапії.

**Мета**. Визначити зв'язок між експресією ЛФ у пухлинах хворих на РМЗ із клініко-морфологічними показниками злоякісності пухлинного процесу: ступенем ураження регіонарних лімфатичних вузлів, ступенем диференціювання пухлин та рецепторним статусом клітин.

**Матеріал і методи**. 80 хворих на РМЗ із I-III стадією пухлинного процесу; загальноклінічні, морфологічний та імуногістохімічний методи.

**Результати**. У хворих на РМЗ встановлено кореляційну залежність експресії ЛФ з наявністю у пухлинних клітинах рецепторів естрогенів (РЕ). Показано, що відсоток позитивних щодо ЛФ та РЕ пухлин (17%) у 2 рази нижчий, ніж відсоток пухлин, позитивних за лактоферином та негативних за РЕ (35%). Поряд з цим встановлено, що у хворих, пухлини яких позитивні за експресією ЛФ та негативні за експресією РЕ, виживаність вища, ніж у осіб із відсутністю експресії ЛФ та позитивною експресією РЕ. Певних закономірностей між кількісними показниками ЛФ у пухлинах хворих на РМЗ та ступенем регіонарного метастазування, а також ступенем диференціювання пухлин не визначено.

**Висновки**. 1. Показано кореляційний зв'язок між наявністю у пухлинах ЛФ та рецепторів естрогенів. 2. Встановлено пряму кореляційну залежність між експресією у пухлинах ЛФ та тривалістю життя хворих на РМЗ, що є підставою розглядати цей показник як предиктивний маркер прогнозу хвороби.

## Дослідження рівня лактоферину у сироватці крові хворих на рак молочної залози

***Лук'янова Н.Ю., Собченко С.О., Чехун В.Ф.***

*Інститут експериментальної патології, онкології і радіобіології ім. Р.Є. Кавецького НАН України, м. Київ*

**Вступ**. Зростання частоти захворюваності на рак молочної залози (РМЗ) визначає необхідність пошуку прогностичних маркерів, асоційованих з пухлинним ростом. В цьому аспекті перспективним вважається вивчення прогностичного значення антиоксидатнтих білків сироватки крові, зокрема, ЛФ.

**Мета**. Дослідити концентрацію ЛФ у сироватці крові хворих на РМЗ залежно від клініко-патологічних особливостей пухлин, у тому числі від молекулярного підтипу.

**Об'єкт і методи**. Обстежено 151 хвора на РМЗ I–II стадії за класифікацією TNM. Гістологічний тип пухлин верифіковано відповідно до класифікації ВООЗ (2001 р.). Молекулярний підтип визначали за допомогою імуногістохімічного методу. Для оцінки рівня ЛФ в сироватці крові застосовували метод твердофазного імуноферментного аналізу. Для статистичної обробки отриманих даних використано програму STATISTIKA 7.0.

**Результати**. Достовірне збільшення рівня ЛФ вище максимальних референтних значень виявлено у сироватці крові 58% хворих на РМЗ I-II стадій (середній рівень 1486,7±427,6 нг/мл при індивідуальних коливаннях від 125,1 нг/мл до 3810 нг/мл). Не встановлено залежності рівня ЛФ від гістологічної будови та стадії РМЗ. Високі показники ЛФ виявлені у хворих більш старшого віку і частіше спостерігаються у хворих на РМЗ з низьким ступенем диференціювання пухлин (73,9%) порівняно з високим (42,2%). Достовірне збільшення рівня ЛФ спостерігається у хворих на РМЗ базального молекулярного підтипу порівняно з люмінальними А і Б молекулярними підтипами (2193,5±156,8 нг/мл проти 1078,8±98,7 нг/мл і 1388,5±88,6 нг/мл, $p<0,05$)

**Висновок**. У хворих на РМЗ старшого віку та базальним молекулярним підтипом пухлин виявлено більш високий, порівняно з люмінальними підтипами, рівень ЛФ у сироватці крові, що вказує на його зв'язок з характеристиками пухлинного процесу. Отримані дані свідчать про перспективність подальших досліджень рівня ЛФ у хворих на РМЗ з метою його використання в якості додаткового прогностичного маркеру РМЗ.

## Перспективи використання мікрорнк в якості предиктивних і прогностичних маркерів раку молочної залози

***Лук'янова Н.Ю., Чехун В.Ф.***

*Інститут експериментальної патології, онкології і радіобіології ім. Р.Є. Кавецького НАН України, м. Київ*

Висока гетерогенність та патогенетичне різноманіття пухлин молочної залози роблять принципово важливим їх молекулярну характеристику, яка базується на нових біологічних маркерах. В цьому аспекті все більшу актуальність набуває вивчення нового класу потенційних епігенетичних онкомаркерів — мікроРНК. Суттєву перевагу перед іншими біомаркерами вони мають внаслідок тканинної специфічності та стабільності як у плазмі крові, так і в пухлинній тканині. Нашими дослідженнями підтверджено участь мікроРНК у формуванні ступеня злоякісності та чутливості до цитостатиків у хворих на рак молочної залози (РМЗ). Визначено, профіль циркулюючих та пухлинних мікроРНК, асоційованих з агресивністю клінічного перебігу РМЗ. Високий рівень циркулюючих онкогенних мікроРНК-10b та -155 визначається у хворих на тричінегативний РМЗ (r=0,51) та корелює з наявністю віддалених метастазів (r=0,38). Характерною ознакою РМЗ базального підтипу є зниження рівня мікроРНК- 29c та підвищення рівня мікроРНК- 199a у пухлинних клітинах. У клітинах люмінальних та Her2/neu-позитивного РМЗ визначається високий рівень онкосупресорних мікроРНК-342 та -520. Зниження експресії онкосупресоної мікроРНК- 31 та підвищення рівня онкогенної мікроРНК- 27a у пухлинній тканині РМЗ корелює з низькими показниками загальної та безрецидивної виживаності хворих (r=0,49;0,42). Поряд з цим, доведено, що показники експресії циркулюючих мікроРНК-125b та-205 можуть бути використані для моніторингу ефективності хіміотерапії таксанами у хворих на РМЗ базального підтипу($p<0,05$). Визначено, що пригнічення експресії онкосупресорних мікроРНК-200b та -200c у біопсійному матеріалі хворих корелює з чутливістю до неоад'ювантної терапії антрациклінами (r=0,51).

Таким чином, подальше дослідження ролі мікроРНК у формуванні молекулярного профілю пухлин та детермінації чутливості РМЗ до цитостатиків стане підґрунтям для розробки нових діагностичних критеріїв і методичних підходів оцінки перебігу захворювання та ефективності персоналізованого лікування хворих.

## Дослідження протипухлинних властивостей феромагнітних наночастинок оксиду заліза та їх композитів на перещеплених пухлинах у тварин

***Мосієнко В.С., Кущевська Н.Ф., Шляховенко В.О., Бурлака А.П., Куртсеітов Л.К., Карнаушенко О.В., Вербиненко А.В.;***

*Інститут експериментальної патології, онкології і радіобіології ім. Р.Є. Кавецького НАНУ, м. Київ*

*Відкритий міжнародний університет розвитку людини «Україна», м. Київ*

Феромагнітні наночастинки оксиду заліза (ФНОЗ) широко досліджуються в багатьох країнах світу для отримання нових лікарських препаратів, в тому числі і для лікування злоякісних пухлин.

**Метою роботи** було дослідження фізико-хімічних, фармакотоксикологічних, протианемічних та протипухлинних властивостей ФНОЗ створених за технологією Н.Кущевської. Встановлено гостру та хронічну токсичність ФНОЗ (LD50 — 8,4мг/кг маси тварин), досліджено оптимальні способи введення, терапевтичні дози, схеми лікування та ефективні їх комбінації, фармакокінетику та протианемічну і протипухлинну активність. Показано, що ФНОЗ у терапевтичних дозах

2-50 мкг/ на мишу при пероральному введені виявилися найбільш ефективними при асцитному лімфолейкозі L1210 та асцитній карциномі Ерліха. Середня тривалість життя мишей, які отримували ФНОЗ та їх композити була більшою на 7-28% в залежності від дози, схеми та комбінації, порівняно з контрольними тваринами. Середня тривалість життя мишей з карциномою легені Льюїс булла статистично значимо більшою і становила 37,5±6,5 доби, порівняно з контрольною группою тварин, які прожили 24,8±3,8 доби .Метастазування в легені мишей за кількістю та об`ємом зменшувалося у дослідних группах від 60до 80% та 87 і 92% відповідно, порівняно з контрольними тваринами. Показано методом електронногомагнітного резонансу, що ФНОЗ здатні змінювати прооксидантні та оксидантні системи, впливати на швидкість переносу електронів по електронно-транспортному ланцюгу мітохондрій клітин пухлини та сприяють нормалізації окисного фосфорилювання, підвищують рівень активних форм цитохрому Р-450 та зменшують рівень ендогенного оксиду азоту. Отримані позитивні протипухлинні та антиметастатичні властивості ФНОЗ та їх композитів на перещеплених лейкозних та солідних штаммах дають підстави стверджувати про перспективність таких досліджень.

## Інтегральні підходи до реабілітації хворих з пухлинною хворобою

***Мосієнко В.С., Місяк С.А., Куртсеітов Л.К.***

*Інститут експериментальної патології, онкології і радіобіології ім.. Р.Є. Кавецького НАНУ, м. Київ*

Головний військово-медичний клінічний центр МО м. Київ

За останні 50 років, незважаючи на значні успіхи в галузі біології, молекулярної генетики, квантової фізики та медицини суттєвих досягнень по вивченню природи раку та його лікування не відбулося. В наш час людство переступило із матеріального світу в світ енергії і інформації, а це міняє підходи до розуміння здоров'я, профілактики, лікування і реабілітації багатьох захворювань, в тому числі і пухлинної хвороби.

**Метою роботи** була розробка та наукове обґрунтування інтегральних підходів для лікування, реабілітації та паліативної терапії онкологічних хворих.

Щорічно в Україні захворює на рак близько 160 тис. осіб, з яких помирає в перший рік близько 90 тис. На обліку стоїть більш 1 млн. хворих на рак різної локалізації. Реабілітацією онкохворих, розробкою науково-методичних підходів для лікування та профілактики рецидивів і метастазів злоякісних пухлин, відновленням психологічного та фізичного стану онкологічних хворих ні одна організація чи відомство систематично не займаються, відсутні закони по реабілітації онкохворих та штатні одиниці в онкологічних установах.

Реабілітація — це комплекс засобів, направлений на відновлення порушень функцій хворого з пухлинною хворобою, підвищення якості його життя, соціальної адаптації пацієнта та подовження тривалості життя. Реабілітація може бути повна, неповна і часткова. Реабілітація хворого повинна здійснюватись мультидисциплінарно командою спеціалістів, зразу після основного лікування, поетапно, безперервно, комплексно, з урахуванням індивідуальних особливостей пацієнта, як особистості.

Замість деструктивної, малоспецифічної терапії злоякісних пухлин пропонується інтегративне лікування з урахуванням комплексних внутрішніх і зовнішніх факторів впливу на хворий організм, де інтегральні прийоми оздоровлення, призводять до покращення якості життя, подовженню ремісії, частковому або повному одуженню.

Проведені багатогранні експерименти та клінічні дослідження в Головному воєнно-медичному клінічному центрі показують, що такі підходи до реабілітації онкохворих мають велике майбутнє.

## Аміксин-індукована динаміка паренхіматозно-стромальної взаємодії в осередку перещепленої карциноми герена

***Налєскіна Л.А.***

*Інститут експериментальної патології, онкології і радіобіології ім. Р.Є. Кавецького НАН України*

Відомо, що аміксин (АМ) є ефективним низькомолекулярним синтетичним індуктором інтерферону та володіє імуномодулюючими властивостями: стимулює утворення в організмі інтерферонів, зменшує ступінь імунодепресії, відновлює співвідношення Т-супресорів/Т-хелперів. Імуностимулюючі ефекти АМ в експериментальній онкології мало вивчені.

**Мета**. Визначити морфологічні прояви впливу АМ на формування паренхіматозного та стромального компонентів в динаміці росту перещепленої карциноми Герена.

**Матеріали і методи**. Дві групи тварин з перещепленою карциномою Герена, одна з яких зазнала впливу АМ. Результати оцінювали за допомогою світлооптичної мікроскопії на гістологічних препаратах, виготовлених із пухлин, видалених через 3, 5, 7, 11, 16 та 23 доби після введення АМ. Препарат вводили перорально із розрахунку 25 мкг/кг маси тіла тварин.

**Результати**. На 3, 5 добу після перещеплення у пухлинному осередку тварин обох груп спостерігаються альтеративні процеси із некробіозом та некрозом значної частини пухлинних клітин, розжиження екстрацелюлярного матриксу, утворення інфільтратів із нейтрофілів, розриви судин та крововиливи, які більш виражені в групі тварин після дії АМ. Надалі у групі спостереження простежується феномен стимулюючої дії АМ на утворення стромального компоненту. З 5-7 по 11 добу в цих тварин під впливом АМ відбувається активне, формування молодої, ніжноволокнистої сполучної тканини з вираженим ангіогенезом із щільною перифокальною лімфоцитарно-гістіоцитарною інфільтрацією. Паралельно у пухлинному осередку обох груп іде формування паренхіматозного компоненту. Характерною особливістю змін внаслідок дії АМ на 16 добу є утворення навколо судин обширних локальних муфтоподібних скупчень лімфоцитів та дифузних інфільтратів у межах сполучної тканини. У тварин, що зазнали дії АМ у сформованому паренхіматозному компоненті на 23 добу визначаються більш виражені дистрофічні зміни, явища некробіозу та некрозу пухлинних клітин.

**Висновки**. Отже, АМ опосередковано справляє стимулюючу дію на формування стромального компоненту пухлини та певним чином проявляє цитотоксичний ефект щодо паренхіматозного компоненту.

## Молекулярно-біологічні особливості серозного раку яєчника хворих з сімейною історією раку

***[1] Несіна І.П., [1] Юрченко Н.П., [2] Турчак О.В., [1] Бучинська Л.Г.***

*[1]Інститут експериментальної патології, онкології і радіобіології ім. Р.Є.Кавецького НАН України*

*[2]Національний інститут раку МОЗ України, м. Київ*

Відомо, що рак яєчника (РЯ) може виникати спорадично, а у 5-10% випадків на фоні гермінальних мутацій ряду генів. Відмінності молекулярного фенотипу спорадичного і спадкового РЯ дотепер не визначені.

**Мета**. Дослідити фенотипові особливості серозного РЯ хворих з різною агрегацією онкологічної патології у родоводах.

**Об'єкт і методи**. Клініко-генеалогічній аналіз, морфологічне і імуногістохімічне дослідження (білка р53, рецепторів естрогенів і прогестерону (ER і PR) та маркера проліферуючих клітин — Кі-67) в операційних зразках 38 хворих на РЯ (середній вік 49,9±8,0 років), з яких: 24 (I група) мали здорових родичів, 7 (II група) — агрегацію у родоводах раку молочної залози і РЯ (РМЗ/РЯ) і 7 (III група) — агрегацію у ро-

доводах раку ендометрія і органів шлунково-кишкового тракту (РЕ/РОШКТ).

**Результати**. Встановлено, що у більшості хворих РЯ спостерігалась III-IV стадія пухлинного процесу і помірний та низький ступінь диференціювання пухлин (92,1%). Найбільшу кількість клітин з експресією p53 виявлено у пухлинах хворих II групи (48,8±2,5%) порівняно з такою у хворих I (34,6±1,4%,) і III (25,3±1,8%) груп. Частота пухлин з негативним рецепторним фенотипом (ER─PR─) у I, II і III групах склала 58,3%, 40,8% і 28,6%, а середня кількість проліферуючих клітин — 25,9±1,4%, 32,2±1,7% і 39,0±1,8%, відповідно.

**Висновок**. Фенотипові особливості серозного РЯ асоціюються з певним типом обтяженості родинного анамнезу хворих на онкологічну патологію. Пухлини хворих без обтяженості родоводів на рак і з агрегацією у родоводах РМЗ/РЯ характеризується більшою кількістю клітин з експресією білка p53, негативним рецепторним фенотипом (ER─PR─) та нижчим проліферативним потенціалом порівняно з пухлинами хворих з агрегацією у родоводах РЕ/РОШКТ.

## Перспективи магнітної нанотераностики в онкології

***Орел В.Е., Романов А.В.***

*Національний інститут раку МОЗ України, м. Київ*

Медичні технології, які поєднують діагностику, а саме візуалізацію медичного зображення злоякісної пухлини, і протипухлинну терапію, що дозволяє отримати необхідний ступінь контролю та ефективності лікування з використанням багатофункціонального нанокомплексу, називають терміном «нанотераностика» (англ. «nanotheranostics»). Методика діагностики злоякісних новоутворень реалізується на основі магнітно-резонансної томографії або ультразвукової діагностики з використанням магнітного нанокомплексу. Лікування проводять із застосуванням технології магнітної нанотерапії, що заснована на локальному ініціюванні електромагнітним полем вільно-радикального ефекту протипухлинної дії в пухлині з магнітним комплексом оксиду заліза та препаратом. Вважають, що протипухлинний механізм дії заснований на дерегуляції електромагнітним полем переносу електронів і протонів в мітохондріях злоякісних клітин та ініціюванні редокс-залежного пошкодження ДНК, апоптозу та некрозу в злоякісних клітинах. Магнітна нанотераностика створює можливість вибору диференціальних режимів впливу на різні зони пухлини, контролюючи ефективність лікування на молекулярному рівні, в той час як для стандартної протипухлинної хіміотерапії ці можливості обмежені. Перспективи впровадження магнітної нанотераностики з використанням гібридних діагностико-лікувальних апаратів, можуть розглядатися в якості ключового елемента для реалізації персоніфікованого підходу в онкології.

## Вплив рівня металовмісних білків на функціональну активність мітохондрій при розвитку медикаментозної резистентності злоякісних пухлин

***Павлова А.О., Тодор І.М., Лук'янова Н.Ю.***

*Інститут експериментальної патології, онкології і радіобіології ім. Р.Є. Кавецького НАН України, м. Київ*

**Вступ**. Згідно існуючих уявлень, набуття пухлиною резистентного фенотипу та проліферативна активність клітин залежать від їх метаболічного статусу. Відомо, що у реалізації цих процесів ключову роль відіграє залізо та білки, які регулюють його обмін, зокрема, церулоплазмін (ЦП) та трансферин (ТФ).

**Мета**. Дослідити рівні ТФ і ЦП та деяких показників метаболічного статусу клітин при розвитку резистентності до протипухлинних препаратів різного механізму дії.

**Матеріали та методи**. Вихідна та резистентна до доксорубіцину карциносаркома Уокер-256, вихідна та резистентна до цисплатину карцинома Герена. В роботі використано методи експериментальної онкології, імуноферментний аналіз, полярографію, проточну цитофлуориметрію, статистичні.

**Результати**. Встановлено, що з розвитком резистентності карциноми Герена до цисплатину в пухлинній тканині зростає рівень ТФ (у 1,6 рази; $p<0,05$) та ЦП (у 3,2 рази; $p<0,05$). Аналогічні зміни рівня металовмісних білків було відмічено з розвитком резистентності карциносаркоми Уокер-256 до доксорубіцину — збільшення рівнів ТФ і ЦП (у 2,5 рази ($p<0,05$) та 2,7 рази ($p<0,05$), відповідно). У пухлинних клітинах, резистентних як до дії доксорубіцину, так і цисплатину, спостерігалось збільшення мітохондріального трансмембранного потенціалу (зменшення рівня мономерів JC-1 у 1,5 рази та у 1,4 рази ($p<0,05$), відповідно) та вмісту кардіоліпіну у 1,4 рази та 1,6 рази ($p<0,05$). Зазначені зміни призводять до активації мітохондріального окисного фосфорилювання: зростання поглинання кисню мітохондріями при окисленні глутамату у 1,4 ($p<0,05$) рази з розвитком резистентності до дії доксорубіцину та в 1,5 рази ($p<0,05$) до дії цисплатину.

**Висновки**. Результати досліджень свідчать про те, що розвиток резистентності до протипухлинних препаратів різного механізму дії характеризується подібними змінами рівня ТФ і ЦП, що сприяє підвищенню функціональної активності мітохондрій та проліферативної активності пухлинних клітин.

## Результати молекулярно-генетичного тестування на мутації в генах brca1/2 і поліморфні варіанти гену esr1 у хворих на рак органів жіночої репродуктивної системи

***[1,2] Палійчук О.В., [3.1.3] Россоха, [1] Поліщук Л.З.***

*[1]Інститут експериментальної патології, онкології і радіобіології ім. Р.Є. Кавецького НАН України, м. Київ*

*[2]КЗ «Черкаський обласний онкологічний диспансер», м. Черкаси*

*[3]ДУ «Референс-центр з молекулярної діагностики МОЗ України», м. Київ*

**Вступ**. Відсутність тенденції до зниження захворюваності на рак молочної залози (РМЗ) та рак яєчника (РЯ) у жінок обґрунтовує підвищену увагу до цієї проблеми. З високим ризиком розвитку ряд дослідників пов'язують високопенетрантні термінальні мутації у генах-супресорах пухлинного росту BRCA1/2 та гомозиготні варіанти (SNP) гену метаболізму естрогену–альфа ESR1.

**Мета**. Провести молекулярно-генетичні дослідження тканини пухлин у пацієнток з первинно-множинними пухлинами (ПМП) органів жіночої репродуктивної системи (ОЖРС) з обтяженим на рак сімейним анамнезом та периферичної крові хворих на спадковий РМЗ/РЯ на наявність мутацій 185delAG і 5382insC у гені BRCA1 та 6174delT — у гені BRCA2 і на SNP гену ESR1 (T-397C, A-351G).

**Матеріал і методи**. Анкети медико-генетичного консультування, родоводи, периферична кров, злоякісні пухлини молочної залози, яєчника. Використовували клініко-генеалогічний, загальноклінічні, цитологічний, гістологічний, молекулярно-генетичний, статистичні методи.

**Результати**. З 90 хворих на рак ОЖРС (віком від 23 до 83 років), у родинах яких були хворі на рак 3-5 родичів I та II ступенів спорідненості (синдром Лінч II), обстежено 46 хворих на ПМП, 21 хвора на РМЗ та 23 з РЯ та 55 практично здорових жінок без наявності онкохворих родичів віком 19-78 років (група контролю). За результатами молекулярно-генетичних досліджень у 15 (16,7%) із 90 обстежених пацієнток виявлені мутації 5382 insC в гені BRCA1 та 6174delT в гені BRCA2 (у жінок із групи контролю — не виявлені). Також виявлене вірогідне підвищення частоти SNP (397CC) за геном ESR1 у хворих на злоякісну патологію ОЖРС, порівняно з частотою

цього генотипу у пацієнток контрольної групи. Ризик розвитку (OR — Odds Ratio) злоякісної патології зростав у 2,5 рази. Для генотипу 397TT та 351AA цього ж гену встановлено протективний ефект (зниження ризику розвитку захворювання).

**Висновки**. Клініко-генеалогічний аналіз родоводів та виявлення мутацій у генах-супресорах BRCA1 і BRCA2 і (SNP) гену ESR1 повинні розцінюватись як невід'ємна частина комплексного обстеження хворих на рак ОЖРС для визначення генетичного ризику розвитку вторинних пухлин та розробки принципів генетичної профілактики раку у їх родичів.

## Ліквідація гіпоксії у хворих на рак як фактор підвищення протипухлинної резистентності

***Пащенко С.М., Волошин М.А., Баранова-Пащенко А.С.,***

*Запорізька медична академія післядипломної освіти, м. Запоріжжя*

Протипухлинна резистентність організму визначає його стійкість до ви-никнення і розвитку злоякісних новоутворень. Протипухлинна резистен-тність представляє частину загальної проблеми стійкості організму до пош-коджень, як зовнішніми, так і внутрішніми факторами. Сучасне уявлення про резистентність організму грунтується не тільки на розумінні механізмів про-типухлинного імунітету, воно враховує і весь комплекс захисних реакцій функціональних систем. Ці реакції визначаються метаболічною активністю клітин тканин які формують функціональні системи. Регуляція метаболізму в клітинах має неспецифічний характер. Найважливішим регулятором метаболізму є вуглекислий газ, який підвищує толерантність клітин до гіпоксії, сприяє дисоціації оксигемоглобіну і пригніченню вільних радикалів і перекисів. З метою ліквідації гіпоксії у хворих на рак молочної залози $T_2N_1M_0$, які отримували комплексне лікування, починаючи з 7 доби після операції, за допомогою релаксації підвищували в альвеолах легень співвідношення $CO_2$ до 5-6%. П'ятирічна загальна і безрецидивна виживаність у хворих на рак молочної залози $T_2N_1M_0$ склала 94,6%. В периферичній крові вивчено відсоткове співвідношення малих, великих і середніх лімфоцитів. Збіль-шення відсоткового співвідношення $CO_2$ в повітрі, що видихається коре-лювало з високим вмістом в крові малих лімфоцитів. У цих хворих рідше ви-являлися ускладнення під час проведення хіміотерапії та променевої терапії. Таким чином, регуляція метаболізму з допомогою $CO_2$ сприяє поліп-шенню результатів комплексного лікування хворих РМЗ в стадії $T_2N_1M_0$. Вірогідно, $CO_2$ покращує толерантність клітин до гіпоксії шляхом регуляції метаболічних реакцій, що обумовлює структурні перетворення лімфоцитів і підвищує їх функціональні властивості.

## Підвищення експресії молекул адгезії у пухлинних клітинах як один з механізмів дисемінації раку яєчника

***Поліщук Л.З.***

*Інститут експериментальної патології, онкології і радіобіології ім. Р.Є Кавецького НАН України, м. Київ*

**Вступ**. Клінічною особливістю раку яєчника (РЯ) є імплантаціонний шлях метастазування у черевній порожнині. Значення адгезійних властивостей пухлинних клітин у таких процесах остаточно не встановлено.

**Мета дослідження**. Оцінити особливості експресії молекул адгезії CD44s і Е-кадгерину у клітинах первинних пухлин (ПП) та імплантаційних метастазів (ІМ) черевної порожнини у хворих на РЯ.

**Об'єкт і методи дослідження**. Операційний матеріал 72 хворих на серозний папілярний РЯ I-III стадії. Методи: клінічні, гістологічний, імуногістохімічний, статистичний.

**Результати**. За результатами імуногістохімічної реакції у ПП висока експресія CD44s виявлена у 42 (58,3%), Е-кадгерину — у 34 (47,2%) хворих. Середня кількість CD44s- і Е-кадгерин-позитивних пухлин становила відповідно 30,0±5,6% і 12,2±2,6%. Встановлена зворотня помірна кореляція між експресією даних маркерів і ступенем диференціювання ПП. Відзначені особливості не тільки експресії, але й локалізації CD44s. Характерною була варіабельність розташування CD44s-позитивних клітин у пухлинах: найчастіше вони локалізувались у папілярних структурах та їх поверхні (до 85% клітин), у клітинах залоз, по краю солідних структур та у кластерах пухлинних клітин (tumor buds) у 56-62% клітин, менше — у центрі солідних структур (до 43%). Відзначено збільшення експресії CD44s в ІМ 46,6% хворих і гірша виживаність хворих за наявності високої експресії CD44s, особливо у кластерах пухлинних клітин.

**Висновки**. Експресія CD44s і Е-кадгерину є маркерами індивідуальних адгезійних властивостей серозного РЯ, які асоційовані зі ступенем диференціювання пухлин, а показники їх експресії є предиктивними факторами більш несприятливого прогнозу. Висока експресія CD44s у ПП, відокремлення кластерів пухлинних клітин (tumor budding) через втрату клітинно-матриксного зв'язку є одним із механізмів дисемінації серозного папілярного РЯ у черевній порожнині.

## Перспективи використання алкілованих алкалоїдів ізохінолінового ряду

***[1] Потопальський А.І., [1] Заїка Л.А., [2] Болсунова О.І., [3] Храновська Н.М., [4] Завелевич М.П., [4] Фільченков О.О.***

*[1]Інститут молекулярної біології і генетики НАН України*

*[2]Інститут оздоровлення і відродження народів України*

*[3]Національний інститут раку*

*[4]ІЕПОР ім. Р.Є. Кавецького НАН України*

В результаті хімічної модифікації природних речовин з'являються значні можливості для одержання та застосування речовин нового класу — алкалоїдетиленімінів. Нові речовини є стабільними сполуками з високою біологічною активністю та різнобічною дією. Найвідоміші з них — амітозин та амітозинобермід — характеризуються протипухлинною, противірусною та імунорегулюючою дією. Встановлено вибіркове накопичення препаратів в пухлинній клітині, здатність до флуоресценції, що можна пояснити їх зв'язуванням з ДНК, яке вірогідніше відбувається за механізмом інтеркаляції. Амітозин викликає гальмування проліферації злоякісних лімфоїдних клітин людини, індукуючи зупинку у фазі $G_2$/M клітинного циклу і апоптоз. При лікуванні препаратами спостерігається нормалізація пригніченої реактивності організму, при цьому експериментальними і клінічними дослідженнями встановлене явище імунокорекції. Методом проточної цитометрії виявлена активуюча дія цих препаратів на Т-, В- і NK-лімфоцити та фагоцити. Встановлена їх здатність індукувати лейкоцитарний і гамма-інтерферон. Комплексне застосування амітозину і препаратів платини дозволило в кілька разів зменшити їх ефективну дозу і мінімізувати побічні ефекти. Аналогічні результати одержані при променевій терапії. Встановлена висока ефективність амітозину при важких формах інфекційного вірусного ревматоїдного поліартриту, псоріазі. У 1999-2002 рр. амітозин успішно пройшов клінічні випробування у Національному інституті раку у хворих на злоякісні пухлини на III-IV стадіях захворювання.

## Просвітницький українськомовний інтернет-портал щодо раку молочної залози

***П'ятчаніна Т.В., Дворщенко О.С., Шепеленко І.В., Огородник А.М., Павлова А.О.***

*Інститут експериментальної патології, онкології і радіобіології ім. Р.Є. Кавецького НАН України, м. Київ*

За даними Національного канцер-реєстру України рак молочної залози (РМЗ) займає лідируючу позицію за показниками захворюваності і смертності жіночого населення України. Одним із дієвих засобів профілактики росту захворюваності на РМЗ і поліпшення показників раннього виявлення хвороби є просвітницька діяльність серед населення спрямована на підвищення рівня онкологічної обізнаності і настороженості та сприяння своєчасному зверненню в спеціалізовані медичні заклади онкологічного профілю.

**Мета**. Розробка, підтримка і популяризація серед населення України українськомовного інтернет-порталу стосовно первинної профілактики, діагностики і лікування хворих на рак молочної залози. Інтернет-портал містить 3 модулі: «Для нефахівців»; «Для фахівців»; база даних «Онкогеном раку грудної залози». Модуль «Для нефахівців» складається з розділів: «Загальна інформація про РМЗ»; «Фактори ризику та профілактика РМЗ»; «Симптоми та діагностика РМЗ»; «Клінічна класифікація та стадіювання РМЗ»; «Лікування хворих на РМЗ». Контент модуля — набір унікальних літературних оглядів з первинної профілактики, діагностики і лікування хворих на РМЗ, що створені на основі сучасних наукових уявлень про РМЗ, адаптовані для розуміння пересічними громадянами, та доповнені унікальним ілюстративним матеріалом, авторськими навчальними лекціями і презентаціями, та відеоматеріалами. Також портал містить: електронні анкети-опитувальники EORTC QLQ C-30 і BR23 з автоматичним надсиланням на e-mail лікаря даних з заповнених анкет; широкий перелік запитань, які може поставити пацієнт лікарю; перелік спеціалізованих онкологічних закладів, кафедр і благодійних фондів України; власна оновлювана RSS-стрічка новин (більше 170 повідомлень) тощо. Портал розміщено за адресою http://www.breast-cancer.org.ua і відкрито для публічного користування. За період вересень 2015 — лютий 2016 рр. портал відвідало 2943 користувача, переглянуто 6081 сторінок, середня тривалість візиту 1 хв 52 с.

## Вплив периопераційної анальгезіїї декскетопрофеном та омнопоном на функціональний стан клітин імунної системи мишей після видалення пухлини

***Сидор Р.І., Храновська Н.М., Скачкова О.В.***

*Національний інститут раку, м. Київ.*

Хірургічний метод є основним в лікуванні більшості нозологічних форм раку. Низка периопераційних стресових факторів, в тому числі аналгезія, негативно впливають на імунну систему хірургічних хворих. Оптимізація методів периопераційної аналгезії, спрямована на зменшення вираженості периопераційної імуносупресії, може знизити ризик розвитку метастазів і пухлинної прогресії у онкологічних хворих, а також зменшити кількість післяопераційних ускладнень.

**Метою роботи** було порівняти вплив опіоїдного анальгетика омнопону та нестероїдного анальгетика декскетопрофену на функціональний стан клітин імунної системи мишей після хірургічного видалення перевитої пухлини.

В дослідженні було використано 40 мишей лінії C57/Bl6, яким перещеплювали карциному легень Льюїс у подушечку задньої лапи, на 23 добу пухлину видаляли хірургічно з анестезією кетаміном. Тварини були розподілені на 3 групи залежно від застосованого периопераційного знеболення (ГрО, ГрД, контроль). Анальгетики вводили внутрішньочеревно за 30 хв до операції, а також раз на добу протягом 3-х діб після операції: ГрО — омнопон у дозі 10 мг/кг, ГрД — парекоксиб у дозі 20 мг/кг, контроль — еквівалентний об'єм фізрозчину. Вивчались: проліферативна активність, цитотоксична (ЦА) та фагоцитарна (ФА) активності спленоцитів тварин до операції, на 1 та 3 добу після видалення пухлини. Оцінку результатів проводили методом проточної цитометрії.

ФА спленоцитів на 3 добу після операції знижувалась порівняно із вихідними значеннями у ГрО (з (89,0±1,4)% до (76,3±3,5)%, $p<0,05$) та у контролі (з (89,5±2,1)% до (79,3±1,7)%, $p<0,05$), тоді як в ГрД післяопераційні зміни були виражені незначно. ЦА спленоцитів мишей на 3 добу після видалення пухлини в ГрД перевищувала відповідні значення в ГрО та в контролі на 24% та 30% відповідно ($p<0,05$); індекс проліферативної активності спленоцитів після операції також був найвищим у ГрД і складав (3,07±0,37) порівняно із (1,20±0,10) у ГрО та (1,75±0,30) у контролі.

**У підсумку**, після видалення перещепленої пухлини функціональна активність клітин імунної системи мишей є вищою при застосуванні аналгезії декскетопрофеном в порівнянні з омнопоном.

## Кореляція рівня експресії гена gstp1 в генерованих дендритних клітинах з ефективністю імунотерапії у хворих на рак легені

***Скачкова О.В., Сидор Р.І., Іномістова М.В, Вітрук Т.С., Храновська Н.М.***

*Національний інститут рака, м. Київ*

Відомо, що окрім участі у детоксикації ксенобіотиків, глутатіон-S-трансфераза P1 (GSTP1) задіяна у регулюванні клітинної проліферації та апоптозу. Вона є модулятором багатьох сигнальних шляхів і від рівня експресії ензиму залежить захист клітин від апоптозу та координація роботи стресових кіназ.

**Метою** даного дослідження було визначити рівень експресії гена GSTP1 в дендритних клітинах (ДК) отриманих у хворих на рак легені під час проведення ДК-вакцинотерапії та проаналізувати взаємозв'язок рівня експресії даного гена з клінічним перебігом захворювання.

**Матеріали і методи**. В дослідження було включено 28 хворих на недрібноклітинний рак легені IIБ-IIIA стадії, яким проводили імунотерапію на основі ДК в ад'ювантному режимі. ДК генерували з моноцитів периферичної крові з додаванням ростових факторів (ГМ-КСФ, ІЛ-4). Рівень експресії гена GSTP1 визначали методом ПЛР з детекцією результатів в режимі реального часу.

**Результати**. Встановлено, що рівень експресії гена GSTP1 в ДК, отриманих у хворих на рак легені був у 2 рази нижче ніж в ДК практично здорових людей, $p<0,05$. Крім того, в результаті дослідження нами було встановлено, що рівень експресії гена GSTP1 був в 11,5 разів вищим у хворих із рецидивом захворювання проти хворих зі стабілізацією захворювання, $p<0,01$. Застосування регресійного аналізу Кокса виявило, що рівень експресії гена GSTP1 достовірно впливає на частоту виникнення рецидивів ($p<0,05$; 95% довірчий інтервал 0,14-0,98). Медіана часу до прогресування у хворих зі стабілізацією захворювання становила 31,10 міс проти 11,7міс у хворих із рецидивом захворювання ($p<0,05$).

**Висновки**. Результати досліджень показали, що рівень експресії гена GSTP1 в ДК, що використовувались для проведення імунотерапії у хворих на рак легені корелює з її клінічної ефективністю.

## Імунологічні маркери ефективності протипухлинної вакцинотерапії на основі дендритних клітин у хворих на рак легені

***Скачкова О.В., Сидор Р.І., Іномістова М.В, Совенко В.М., Храновська Н.М.***

*Національний інститут раку, м. Київ*

Одним з актуальних напрямків біотерапії в онкології є розробка нових методів специфічної активної імунотерапії, що включають протипухлинні вакцини (ПВ) на основі дендритних клітин (ДК). Але істотну проблему у досягненні максимального терапевтичного ефекту протипухлинних вакцин складає відсутність імунологічних критеріїв оцінки їх ефективності.

**Мета роботи**. Провести аналіз імунологічних показників у хворих на рак легені після проведення ДК-вакцинотерапії.

**Матеріали і методи**. ДК генерували з моноцитів периферичної крові з додаванням ростових факторів (ГМ-КСФ, ІЛ-4) та навантажували аутологічними ліофілізованими механомодифікованими пухлинними антигенами. ДК-вакцина в ад'ювантному режимі була включена в комплексне лікування 60 хворих на недрібноклітинний рак легені ІІБ-ІІІА стадії після основного лікування. ДК-ПВ вводили 4-разово з інтервалом 1 раз на місяць. На всіх етапах імунотерапії досліджували більше 25 імунологічних показників, що характеризують стан імунної системи хворих. Використовували проточну цитометрію та ПЛР в режимі реального часу.

**Результати**. В залежності від клінічного перебігу захворювання: хворі були розподілені на 2 підгрупи, із стабілізацією захворювання (СЗ, n=52 хворих) та хворі, у яких виник рецидив захворювання (РЗ, n=8 хворих). Було встановлено, що до початку лікування в підгрупі із РЗ кількість Т-рег лімфоцитів достовірно перевищувала таку у підгрупі із СЗ та становила (10,21±2,44)% проти (5,18±0,91)% у групі із СЗ ($p < 0,05$); рівень експресії TGF-β був у 3 рази нижче ніж у хворих в ремісії ($p < 0,05$). Застосування ДК-ПВ у хворих із РЗ призводило до достовірного збільшення рівня експресії TGF-β ($p<0,05$). Також у цій групі рівень експресії MIP-1α в 10 разів перевищував рівень експресії RANTES, і на фоні лікування ще посилювався більш ніж в 5 разів. В групі із СЗ співвідношення хемокінів було протилежним. Рівень експресії RANTES був вище в 5,9 рази ніж MIP-1α. Збільшення кількості CD4+ клітин-пам'яті у хворих зі СЗ спостерігалось нпісля ІІІ-го та IV-го етапах ДК-вакцинотерапії ($p<0,05$) та була у 2,2 рази вищою, ніж у хворих з РЗ ($p<0,02$).

**Висновки**. Оцінка імунологічної ефективності ДК-вакцинотерапії за допомогою ROC-аналізу дозволила встановити найбільш інформативні прогностичні маркерами є кількість Т-рег клітин, рівень експресії мРНК TGF-β, MIP-1α, RANTES, кількість CD4+-клітин пам'яті.

## Ефективність протипухлинної дії дихлорацетату суттєво залежить від режиму його введення

***Соляник Г.І., Федорчук О.Г., Горбик Г.В., Прохорова І.В.***

Практично всі інвазивні пухлини, незалежно від їх походження, характеризуються домінуванням аеробного гліколізу над окисним фосфорилюванням (ефект Варбурга). Така специфіка енергетичного метаболізму пухлинних клітин представляє різноманіття ідеальних мішеней для терапевтичної інтервенції, спрямованої на знищення пухлинних клітин без значних проявів системної токсичності. Саме тому в останні роки проводять достатньо широкі доклінічні та клінічні дослідження агентів, які здатні пригнічувати пухлинний процес за рахунок модифікації енергетичного метаболізму в пухлинних клітинах. До таких агентів відноситься дихлорацетат натрію (ДХА). Однак аналіз результатів чисельних клінічних досліджень, проведений за останні 3 роки, показав значну варіабельність протипухлинної дії ДХА: наряду з високою ефективністю цього агенту спостерігалась і повна її відсутність. Проведені дослідження були спрямовані на аналіз можливих причин варіабельності протипухлинної дії ДХА. Показано, що ефективність протипухлинної дії ДХА суттєво залежать від режиму його введення. Так на прикладі впливу ДХА на тривалість життя щурів з перещепленою в мозок гліомою С6 було виявлено, що за однакової сумарної дози, але за різних режимів введення ефективність протипухлинної дії ДХА варіює від суттєвого скорочення тривалості життя (що прямо корелює з стимуляцією росту пухлини) до значного протипухлинного ефекту, який проявляється в подовженні тривалості життя щурів на 25.5%. При цьому довготривале метрономне введення ДХА сприяє високій ефективності його протипухлинної дії з низьким рівнем варіабельності за різних доз.

## Особливості метастазування карциноми герена, резистентної до доксорубіцину

***Тодор І.М., Лук'янова Н.Ю., Чехун В.Ф.***

*Інститут експериментальної патології, онкології і радіобіології ім.Р.Є.Кавецького НАН України, м. Київ*

**Вступ**. Медикаментозна резистентність та метастазування — дві форми прогресії злоякісних пухлин. Однак на даний час взаємозв'язок між цими формами прогресії залишається суперечливим та невизначеним.

**Мета**. Визначити метастатичну активність пухлини при розвитку медикаментозної резистентності.

**Матеріали та методи**. У дослідженнях використовували вихідну (чутливу) та резистентну до доксорубіцину карциному Герена, яка у певному проценті випадків може метастазувати в реґіонарні лімфатичні вузли [Эмануэль Н.М., 1977]. Наявність метастазів в лімфатичних вузлах оцінювали імуногістохімічним методом з використанням моноклональних антитіл до ПАН-цитокератину. Сумарну активність серинових протеїназ та кількість нейрамінової кислоти у пухлинах визначали спектрофотометрично. Статистичний аналіз здійснювали за допомогою критеріїв t Стьюдента та Х2.

**Результати**. В результаті досліджень було встановлено, що при перещепленні 3-5х105 клітин (підшкірно у гомілку) вихідної карциноми Герена у 38-46% випадків фіксувалися уражені метастазами реґіонарні пахові лімфатичні вузли. Проте, коли аналогічно перещеплювали резистентну до доксорубіцину карциному Герена, кількість тварин з реґіонарними метастазами становила 75-86%. В резистентних пухлинах у порівнянні з чутливими зменшувався вміст нейрамінової кислоти та зростала сумарна активність серинових протеїназ ($P<0,05$), що свідчило про зниження адгезивних властивостей пухлинних клітин та збільшення їх міграційної активності.

**Висновки**. При розвитку медикаментозної резистентності метастатична активність клітин пухлини зростає.

## Дихлорацетат здатен суттєво підвищувати цитотоксичну функцію пухлино асоційованих макрофагів

***Федорчук О.Г., Колесник Д.Л., Якшибаєва Ю.Р., Соляник Г.І.***

*Інститут експериментальної патології, онкології та радіобіології ім. Р.Є.Кавецького НАН України, м. Київ*

Багатогранність участі пухлино асоційованих макрофагів (ПАМ) в опосередкуванні пухлинної прогресії обумовлює розробку методів протипухлинної терапії, мішенями якої є саме ці клітини. Цитотоксична активність ПАМ суттєво залежить від їх здатності продукувати активні форми кисню (АФК), що в значній мірі пов'язано з інтенсивністю окисного фосфорилювання. Відомо, що Дихлорацетат натрію (ДХА) сприяє перемиканню енергетичного метаболізму як злоякісно трансформованих клітин, так і нормальних клітин організму, з гліколізу на окисне фосфорилювання, і, таким чином, може впливати на функціональну активність ПАМ. Однак, характер впливу ДХА на функціональну поляризацію фагоцитів різної

локалізації в нормі та в умовах пухлинного росту практично не досліджений. Тому, метою роботи було дослідити вплив ДХА на функціональну активність ПАМ у мишей з вихідним варіантом карциноми легені Льюїс ( LLC), високангіогеним варіантом цієї пухлини (LLC/R9) та карциномою Ерліха. Сумарна доза ДХА для тварин з LLC та LLC/R9 становила 1.5 г/кг ваги миші, а для мишей з карциномою Ерліха — 1.3 г/кг. Рівень АФК в ПАМ (мічених антитілами до CD14) визначали з використанням 2,7-дихлородигідрофлуоресцеїн діацетату методом проточної цитофлуориметрії. Показано, що введення ДХА мишам з карциномою Ерліха призводило до суттєвого збільшення кількості ПАМ на 280% ($p<0.001$), посилення ними продукції АФК на 270% ($p<0.001$) та інгібування росту пухлини на 73%,. У мишей з LLC ДХА, який призводив до інгібування росту пухлини на 35%, обумовлював зменшення кількості ПАМ в 2 рази ($p<0.05$), однак стимулював продукцію АФК цими клітинами на 50% ($p<0.05$). У мишей з LLC/R9 ДХА, який виявився не ефективним стосовно цієї пухлини, суттєво не впливав на загальну кількість макрофагів однак призводив до збільшення рівня продукції АФК цими клітинами на 50% ($p<0.05$).

Таким чином проведені дослідження показали, що ефективність протипухлинної дії ДХА прямо корелює з його здатністю активувати цитотоксичну функцію ПАМ за рахунок збільшення продукції АФК цими клітинами.

## Імунотропні властивості меланома-специфічного фактора переносу ксеногенного походження

***Фільчаков Ф.В., Кукушкіна С.М., Шуміліна К.С., Льон Г.Д., Гріневич Ю.Я.***

*Національний інститут раку, м. Київ*

Результати імунотерапії хворих на меланому шкіри, в тому числі і вакцинотерапія, дотепер не виявили клінічно значущих результатів. Проте багаточисленні дослідження активності меланома-специфічних імунних реакцій та їх зв'язок з ефективністю лікування хворих свідчать про залучення імунних механізмів у патогенез цього захворювання.

**Ціль дослідження**. Дослідити імунотропні властивості меланома-специфічного фактора переносу (ФП) ксеногенного походження.

**Об'єкт та методи дослідження**. Зразки ксеногенного неспецифічного та меланома-специфічного ФП (ФП-Н та ФП-С) отримували, відповідно, з лімфоцитів селезінки (ЛС) інтактних та імунізованих клітинами мишачої меланоми В16 (МВ16) щурів. Дослідження впливу ФП на відповідь ЛС в змішаній культурі з клітинами МВ16 in vitro проводили на інтактних мишах СВА та C57BL/6; дослідження in vivo — на інтактних мишах C57BL/6 на 3- та 7-му добу після одноразового внутрішньоочеревинного введення ФП. Імунотропні властивості вивчали в цитотоксичному, проліферативному тестах та за рівнем апоптозу ЛС.

**Результат**. В системі in vitro ФП-С, на відміну від ФП-Н, індукує виражену проліферацію несенсибілізованих до антигенів меланоми ЛС у відповідь на клітини МВ16, не впливаючи, як і ФП-Н, на їх апоптоз. Встановлено, що ФП-С посилює цитотоксичну відповідь несенсибілізованих ЛС, отриманих від мишей лише лінії СВА. ЛС, отримані на 3-ю та 7-му добу після введення мишам ФП-С, відповідають більш вираженою проліферацією на клітини МВ16, ніж ЛС, отримані після введення ФП-Н. Рівень апоптозу ЛС, отриманих на 3-ю добу після введення ФП-С, суттєво зменшується, проте реактивність ЛС, отриманих на 7-му добу після введення будь-якого із досліджуваних зразків ФП, не змінюється. При внутрішньоочеревинному введенні мишам зразки ФП, незалежно від їх специфічності, значно підвищують цитотоксичність ЛС проти клітин МВ16.

**Висновки**. Меланома-специфічний ФП ксеногенного походження здатний переносити реципієнту імунореактивність на антигени меланоми, і таким чином ініціювати розвиток імунної відповіді, що обумовлює підвищення протипухлинної резистентності організму.

## Новий підхід до імунотерапії меланоми в експерименті

***Фільчаков Ф.В., Кукушкіна С.М., Шуміліна К.С., Льон Г.Д., Гріневич Ю.Я.***

*Національний інститут раку, м. Київ*

Особливості клінічного перебігу меланоми шкіри свідчать про розвиток механізмів протипухлинного імунного захисту організму. Висока імуногенність меланоми шкіри дає надію у ефективності розробки нового напрямку імунотерапії хворих на основі ксеногенного фактора переносу (ФП).

**Ціль дослідження**. Експериментально обґрунтувати можливість підвищення протипухлинного захисту організму шляхом переносу пухлиноспецифічної імунореактивності за допомогою ксеногенного ФП.

**Об'єкт та методи дослідження**. Для отримання ФП ксеногенного походження, специфічного до антигенів меланоми В16 (МВ16), був використаний спосіб внутрішньоочеревинної імунізації тварин-донорів (щурів) її клітинами з подальшим виділенням з екстракту сенсибілізованих лімфоцитів селезінки меланома-специфічного ФП (ФП-С). Зразок неспецифічного ФП (ФП-Н) отримували з пулу лімфоцитів селезінки інтактних щурів. Дослідження протипухлинних властивостей ксеногенного ФП проводили на моделі пасивного метастазування МВ16 у мишей СВА та C57BL/6.

**Результати**. Встановлено, що у експериментальних тварин ФП-С при одноразовому профілактичному застосуванні відтворює протективний антиметастатичний ефект, який проявляється у зменшенні частоти метастазування (66,7%), кількості та об'єму легеневих метастазів та високим індексом пригнічення метастазування МВ16. При застосуванні ФП-Н метастази МВ16 в легенях виявлені у 100% випадків, а їх кількість та об'єм були на рівні контролю. Імунотерапія ФП-С, що розпочинали на 3-ю добу після внутрішньовенного введення клітин МВ16, на відміну від ФП-Н, суттєво подовжувала тривалість життя тварин. Проте на моделі підшкірного росту МВ16 у мишей не було виявлено переваг у застосуванні ФП-С перед ФП-Н. В цьому випадку ФП-С не впливав на ріст пухлини та виживаність тварин, що вказує на доцільність його використання в ад'ювантному режимі.

**Висновки**. Перенос пухлиноспеціфічного імунітету за допомогою ксеногенного ФП є перспективним напрямком розробки нового методу імунотерапії хворих на злоякісні новоутворення, зокрема на меланому шкіри.

## Разработка, обоснование и оценка эффективности противоопухолевой вакцинотерапии на основе дендритных клеток у больных со злокачественными новообразованиями

***Храновская Н.Н., Гриневич Ю.А., Скачкова О.В., Свинцицкий В.С., Цип Н.П., Совенко В.М., Сидор Р.И.***

*Национальный институт рака, м. Киев*

Среди методов противоопухолевой адаптивной иммунотерапии особое место занимает метод вакцинотерапии с привлечением в качестве мощного естественного адъюванта антигенпрезентирующих дендритных клеток (ДК). Повышение эффективности вакцинотерапии данного типа возможно за счет оптимизации способа нагрузки ДК опухолевым материалом и выбора путей их введения в организм. В Национальном институте рака Украины разработаны 2 противоопухолевые вакцины на основе ДК, отличающиеся применением оригинальных подходов к их нагрузке антигенами опухолевых клеток: лизатом опухолевых клеток, обработанных цитотоксическими лектинами B.subtilis и лиофилизированными механомодицифицированными опухолевыми клетками. Экспозиция ДК с опухолевым материалом способствует получению клеток большей степени зрелости по фенотипическим, цитоморфологическим и функциональным признакам. В экспериментель-

ных исследованиях показано, что в результате применения этих вакцин у животных после удаления первичной опухоли индекс торможения метастазирования карциномы Льюис достигает 95%. Антиметастатическая эффективность вакцин существенно зависит от путей их введения в организм. Наиболее значимый антиметастатический эффект вакцин достигается при внутрикожном и внутривенном их введении. Подкожный и внутрибрюшинный пути введения вакцин не эффективны, что обусловливается различиями в миграционном поведении ДК. Популяции генерируемых ДК у больных с онкопатологией характеризуются увеличением доли незрелых/частично зрелых клеток по сравнению с культурами практически здоровых людей. Доказана возможность Тх-1 — направленной регуляции их функциональных свойств путем применения комбинаций цитокинов (ГМ-КСФ, ИФН-α) с агонистом TLR ЛПС.

Разработаны протоколы адъювантного применения ДК-вакцин в комплексном лечении больных немелкоклеточным раком легкого (НМРЛ) IIБ-IIIА стадий и раком яичника (РЯ) III-IV стадий. Установлено, что включение ДК-вакцины в комплексное лечение больных НМРЛ способствует увеличению показателя их общей 5-летней выживаемости на 25%, РЯ — на 35%, p<0,001.

Таким образом, вакцинотерапия на основе ДК является научно обоснованным и перспективным методом адаптивной иммунотерапии в онкологии.

## Фундаментальні знання- основа нової парадигми клінічної онкології

***Чехун В.Ф.***

*Інститут експериментальної патології, онкології і радіобіології ім. Р.Є. Кавецького НАН України, м. Київ*

Високі темпи накопичення фундаментальних знань та науко-технічного прогресу змінюють не лише оточуючий світ, але й наше уявлення про природу злоякісних пухлин. Аналіз молекулярно-генетичного та метаболічного різноманіття трансформованих клітин створює передумови для виникнення турбулентних процесів, які виходять за рамки системної біології. Порушення численних процесів в структурі системної біології призводить до синергізму відносин при співіснуванні пухлини та організму.

Значна кількість регуляторних молекул та есенціальних мікроелементів залучається до підтримки онкогенного потенціалу та виживаності злоякісних клітин в умовах динамічного мікрооточення. Зміна балансу ростових і супресорних факторів та передачі сигнальних каскадів пухлинних клітин в комбінації з генетичною та епігенетичною нестабільністю породжує одну із ключових проблем клінічної онкології — внутришньо- та міжпухлинну гетерогенність. Особливого колориту надають нещодавно ідентифіковані пухлинні стовбурові клітини, які мають необмежений проліферативний потенціал і володіють здатністю до асиметричного поділу.

Важливу роль у формуванні клітинного різноманіття відводиться мікроРНК — класу малих некодуючих РНК, які на пост транскрипційному рівні регулюють експресію генів, що задіяні у регуляції клітинного циклу, диференціювання, інвазії та апоптозу. Поряд з цим, мікроРНК виступають як паракринні та аутокринні регулятори пухлинного мікрооточення. Проявом існуючої гетерогенності є не лише фактори молекулярно-генетичної нестабільності, але і варіабельність експресії різних маркерів та морфологічної будови клітин. Суттєвим засобом регуляції гетерогенності виступає хіміопроменева терапія. Саме під впливом медикаментозних препаратів та іонізуючого опромінення відбувається формування клонально-селекційної популяції резистентних пухлинних клітин. Отже, розробка нової парадигми на засадах систематизації знань про природу та механізми формування гетерогенності сприятиме ідентифікації нових прогностичних і предикативних маркерів та виявленню специфічних мішеней для таргетної терапії. Створення молекулярного портрету злоякісних новоутворень та моніторинг їх профілю стане підґрунтям для розробки принципово нових методів персоналізованої терапії онкологічних хворих на засадах пріоритетного напрямку біомедицини- «тераностики».

## Дослідження експресії лактоферину в доброякісних і злоякісних пухлинах передміхурової залози

***[1] Чехун В.Ф., [1] Задворний Т.В., [1] Поліщук Л.З., [1] Лук'янова Н.Ю., [2] Вітрук Ю.В., [2] Кононенко О.А., [2] Литвиненко Р.А., [2] Пікуль М.В., [2] Чепурнатий М.В., [2] Стаховський О.Е., [2] Стаховський Е.О.***

*[1]Інститут експериментальної патології, онкології і радіобіології ім. Р.Є. Кавецького НАН України, м. Київ*

*[2]Національний інституту раку МОЗ України м. Київ*

Одним із пріоритетних завдань фундаментальної онкології є поглиблене вивчення біології пухлинних клітин для пошуку нових діагностичних та прогностичних маркерів раку передміхурової залози (РПЗ). Передміхурова залоза (ПЗ) є одним з небагатьох органів, що продукують лактоферин (ЛФ), проте його роль у патогенезі та клінічному перебігу РПЗ на сьогодні остаточно нез'ясована.

**Мета**. Дослідити особливості експресії ЛФ у клітинах доброякісних та злоякісних пухлин ПЗ та оцінити його зв'язок з клініко-патологічними характеристиками новоутворень.

**Об'єкт і методи**. У дослідження залучено45 хворих на РПЗ II-III стадії та 18 хворих на доброякісну гіперплазію передміхурової залози (ДГПЗ). Середній вік хворих на РПЗ становив 63,4±8,7 р., на ДГПЗ — 64,6±10,2 р,. Морфологічне та імуногістохімічне дослідження експресії ЛФ (MA1-40219; ThermoScientific, USA) проведено на парафінових зрізах біоптатів та операційного матеріалу. В якості контролю використовували візуально незмінену тканину ПЗ. Оцінку результатів проводили за допомогою методу H-Score. Для обробки результатів використовували програму STATISTICA 6.0.

**Результати**. Показники експресії ЛФ у клітинах РПЗ становили 86,2±7,8 (з індивідуальними коливаннями від 23 до 135 балів), у клітинах ДГПЗ — 149,4±14,0 бали (з індивідуальними коливаннями від 79 до 167 балів). Визначено обернену залежність рівня експресії ЛФ від віку у хворих на ДГПЗ (r=-0,48, p<0,05). Встановлено кореляційний зв'язок експресії ЛФ з клініко-патологічними особливостями РПЗ: обернену залежність від розміру пухлин (r=-0,37, p<0,05) та наявністю метастазів у регіонарні лімфатичні вузли (r=-0,42, p<0,05). Показано, що високі показники простатспецифічного антигену у сироватці крові хворих на РПЗ асоціюються зі зниженням рівня експресії ЛФ у клітинах РПЗ (r=-0,51, p<0,05).

**Висновки**. Різноспрямований характер експресії ЛФ у клітинах ДГПЗ та РПЗ, а також його зв'язок із клініко-патологічними характеристиками РПЗ свідчать про необхідність подальших досліджень, спрямованих на визначення ролі цього білка у патогенезі РПЗ.

## Ліпідний склад сироватки крові хворих на місцево-поширений рак молочної залози резистентний до антрациклінвмісної пхт (пілотне дослідження)

***Чехун В.Ф., Лук'янова Н.Ю., Тодор І.М., Тимовська Ю.О., Півнюк В.М.***

*Інститут експериментальної патології, онкології і радіобіології ім.Р.Є.Кавецького НАН України, м. Київ*

**Вступ**. В попередніх наших експериментальних дослідженнях було показано, що розвиток медикаментозної резистентності призводить до змін ліпідного складу у сироватці крові та пухлинній тканині. Причому це спостерігалось при рості експериментальних новоутворень різного ґенезу. Однак клінічних даних в цьому аспекті практично дуже мало, а такі дослідження змогли б виявити нові позапухлинні маркери медикаментозної резистентності.

Мета. Дослідити склад загальних ліпідів та індивідуальних фосфоліпідів сироватки крові пацієнтів з раком молочної залози до та після двох курсів хіміотерапії.

Матеріали та методи. Об'єктом досліджень була сироватка крові 15 хворих на місцево-поширений рак молочної залози (МПРМЗ) IIB стадії (T2N1M0, T3N0M0) з середнім віком 44,1±4,7 років. Пацієнти отримали 2 курси НПХТ по схемі CAF. В якості контролю використовували сироватку крові 13 умовно здорових донорів. Якісний та кількісний склад ліпідів сироватки крові визначали за допомогою мікрометода тонкошарової хроматографії. Для встановлення достовірності отриманих даних користувалися програмою STATISTICA, v.6.0.

Результати. Після проведених 2-х курсів НПХТ встановили, що в 7 хворих з 15 спостерігалась стабілізація пухлинного процесу, тобто первинні пухлини були не чутливими до антрациклінвмісної ПХТ. При цьому у сироватці крові цих 7 пацієнтів було зафіксовано достовірне зниження ($P<0,05$) вмісту холестеролу та загальної кількості фосфоліпідів у порівнянні з контролем. На цьому фоні також спостерігалась чітка тенденція ($0,05<P<0,1$) до зниження співвідношення фосфатидилхолін/сфінгомієлін. Стосовно вмісту індивідуальних фосфоліпідів у сироватці крові пацієнтів з резистентним фенотипом злоякісного процесу змін не виявлено.

Висновки. Наявність природної чи набутої в процесі хіміотерапії медикаментозної резистентності супроводжується певними змінами ліпідного складу сироватки крові: зниженням загальної кількості фосфоліпідів та холестеролу.

## Вплив 5-азацитидину на деякі показники обміну заліза у пухлинній тканині карциноми герена

***Чехун В.Ф., Тодор І.М., Демаш Д.В., Борікун Т.В., Лук'янова Н.Ю.***

*Інститут експериментальної патології, онкології і радіобіології ім. Р.Є. Кавецького НАН України, м. Київ*

Відомо, що ріст пухлин та набуття ними резистентності до протипухлинних препаратів супроводжуються порушеннями обміну заліза, в основі яких лежать епігенетичні зміни: порушення метилування генів, що кодують металовмісні білки, зокрема — феритин (ФР), а також зміни експресії ряду міРНК. Одним з перспективних підходів для модуляції обміну заліза у пухлинних клітинах є використання деметилюючих агентів, зокрема — 5-азацитидину (5-аза).

**Мета**. Дослідити зміни показників обміну заліза, які виникають у пухлинній тканині вихідної та резистентної до цисплатину карциноми Герена під впливом 5-азацитидину.

**Матеріали та методи**. Дослідження проведені в системі in vivo на тваринах з чутливою та резистентною до цисплатину карциномою Герена (КГ). Тваринам в черевну порожнину вводили 5-азацитидин (Sigma) у дозі 2 мг/кг маси тварини, (сумарна доза 8 мг/кг). Показники обміну заліза оцінювали на 20-ту добу після перещеплення пухлин. В роботі використано методи імуноферментного аналізу, ПЛР у реальному часі, низькотемпературний ЕПР та статистичний.

**Результати. Введення** 5-аза призводило до гіпометилювання промоторів гену FTH1, що кодує важкі ланцюги ФР, що було більш вираженим у клітинах резистентної до цисплатину КГ. Ці зміни супроводжувались достовірним підвищенням рівня ФР у пухлинній тканині (у 2 рази у тварин з резистентною КГ). Застосування 5-аза також призводило до підвищення рівня експресії мікроРНК-200b (у 4 рази) та зниження рівня мікроРНК-133a, які впливають на експресію важких та легких ланцюгів ФР (у 1,6 рази). Показано, що введення 5-аза призводило зниження кількості вільного заліза у пухлинній тканині обох досліджених штамів КГ і були більш вираженими у тварин з резистентною КГ (зниження у 4,5 рази порівняно з контролем).

**Висновок**. Отримані дані свідчать про здатність 5–аза до модифікації показників обміну заліза у пухлинній тканині, що може бути використано для підвищенні чутливості пухлини до дії цитостатиків.

## Особливості експресії лактоферину в клітинах раку молочної залози різного ступеня злоякісності в системі in vitro

***Швець Ю.В., Сторчай Д.В.***

*Інститут експериментальної патології, онкології і радіобіології ім. Р.Є. Кавецького НАН України, м. Київ*

В останнє десятиріччя велике значення надається розширенню знань щодо ролі металовмісних протеїнів у злоякісній трансформації та пухлинній прогресії. Серед залізовмісних білків найменш вивченим у формуванні ступеня злоякісності РМЗ є лактоферин (ЛФ)- білок з унікальним набором біологічних властивостей різного характеру.

**Мета**. Дослідити особливості експресії ЛФ в клітинах РМЗ різного ступеня злоякісності в системі in vitro.

Об'єкт і методи. Об'єктом дослідження були клітини раку молочної залози людини низького (MCF-7, T47D) та високого ступеня злоякісності (MDA-MB-468, MDA-MB-231). В роботі використано культуральний та імуноцитохімічний методи, метод проточної цитофлуориметрії та статистичні методи.

**Результати**. Встановлено, що протестовані клітинні лінії характеризуються гетерогенністю за експресією ЛФ. Найбільші показники експресії ЛФ (більше 250 балів за H-score) відзначено у клітинах рецептор позитивних ліній MCF-7 та T47D. Достовірно меншу експресію ЛФ (<100 балів за H-score) встановлено в клітинах гормон негативних ліній РМЗ (MDA-MB-231, MDA-MB-468). Визначено асоціативний зв'язок експресії ЛФ з особливостями розподілу клітин РМЗ за фазами клітинного циклу. Показано, що найбільш низький рівень дослідженого білка визначається в лінях РМЗ (MDA-MB-231, MDA-MB-468), що містять анеуплоїдні клітини. Доведено існування зворотнього кореляційного зв'язку рівня ЛФ з індексом проліферації анеуплоїдних клітин ($r=0,53$; $p<0,05$) та їх інвазивними властивостями ($r=-0,68$; $p<0,05$).

**Висновки**. Встановлені особливості експресії ЛФ свідчать про участь цього металовмісного протеїну у формуванні молекулярного профіля та ступеня злоякісності клітин РМЗ в системі in vitro. Отримані дані є підґрунтям для дослідження механізмів модифікуючої дії екзогенного ЛФ на клітини РМЗ людини.

## Комбінація ентеросорбції та гранулоцитарного колоніїстимулюючого фактора — перспективний метод зниження токсичності поліхіміотерапії

***[1] Шевчук О.О., [2] Лук'янова Н.Ю., [1,2] Бардахівська К.***

*[1]Тернопільський державний медичний університет імені І.Я. Горбачевського, м. Тернопіль*

*[2]Інститут експериментальної патології, онкології та радіобіології імені Р.Є. Кавецького НАН України, м. Київ*

Сучасна поліхіміотерапія забезпечує значний прогрес у лікуванні онкопатології, але її висока токсичність (мієлосупресія, надмірна активація оксидативного стресу, ендогенна інтоксикація, тощо) є суттєвим лімітуючим фактором. Отже, пошук ефективних методів зниження побічних ефектів цитостатиків є актуальним завданням. Для вивчення можливостей корекції побічної дії мелфалану (L-PAM, довенно одноразово 4 мг/кг) за моновведення вуглецевого гранульованого ентеросорбента С2 та його комбінації з гранулоцитарним колоніїстимулюючим фактором (Г-КСФ) використовували білих лабораторних щурів-самців вагою 180-200 г. Отримані гематологічні та біохімічні дані (показники цитолізу, холестазу; функції нирок; молекули середньої маси; ПОЛ та антиоксидантного захисту) свідчать, що L-PAM викликав розвиток виражених мієлосупресії та тромбоцитопенії з помірним зниженням кількості еритроцитів. Спостерігалася надмірна активація процесів ліпопероксидації з пригніченням ендогенного антиоксидантного захисту; зростали креатинін та сечо-

вина, показники ендогенної інтоксикації (ЕІ). Ентеросорбент С2 сприяв покращенню гематологічних показників, зниженню проявів оксидативного стресу та рівня ЕІ, покращенню функції нирок. Однак, лише поєднане застосування С2 та Г-КСФ дало максимально позитивні результати: кількість лейкоцитів зростала у 2,4 рази, (при монозастосуванні сорбента — на 44%); вдвічі зростав рівень тромбоцитів. Ці зміни відбувалися на тлі помітного ренопротекторного ефекту, зниження показників оксидативного стресу та ступеня ЕІ, активації ендогенного антиоксидантного захисту. Окрім того, при летальних дозах L-PAM 5,5 мг/кг (LD75) комбінація вітчизняного Г-КСФ з С2 повністю запобігала летальності експериментальних тварин.

Таким чином, комбінація гранульованого вуглецевого ентеросорбента з мас-фрактальною структурою (насипна вага — 0,18 г/см$^3$, розмір гранул — 0,15–0,25 мм, об'єм пор за BET — 2162 м$^2$/г) та гранулоцитарного колонієстимулюючого фактора є перспективною у подальшому вивченні для ефективної корекції мієлосупресії, відновлення прооксидантно-антиоксидативної рівноваги, функції нирок та зниження ступеня ендогенної інтоксикації, при застосуванні алкілуючих цитостатиків.

## Композитный фотосенсибилизатор на основе хлорина е6 и наночастиц золота, стабилизированных декстран-полиакриламидным сополимером

*[1] Штонь И.А., [1] Шишко Е.Д., [1] Прокопенко И.В., [1] Долинский Г.А., [2] Чумаченко В.А., [2] Куцевол Н.В., [1] Гамалея Н.Ф.*

*[1]Лаборатория квантовой нанобиологии, Институт экспериментальной патологии, онкологии и радиобиологии им. Р.Е. Кавецкого НАН Украины, г. Киев*

*[2]Киевский национальный университет имени Тараса Шевченко, г. Киев*

В настоящее время одним из направлений в исследованиях, посвященных развитию методов диагностики и лечения опухолевых заболеваний является использование наночастиц золота (НЧЗ), способных повысить селективность доставки препаратов в злокачественные клетки. Фотодинамическая терапия — метод лечения опухолей, основанный на использовании фотосенсибилизаторов (ФС), способных накапливаться в опухолевой ткани, и, после облучения светом, индуцирующих генерацию синглетного кислорода и свободных радикалов, вызывая повреждение злокачественных клеток. Перспективным способом увеличить тропность ФС к опухоли является их комплексование с НЧЗ.

**Целью** нашего исследования было изучить in vitro и in vivo фотодинамическую активность композита ФС хлорина е6 с НЧЗ, стабилизированными декстран-полиакриламидным сополимером. НЧЗ со средним диаметром 7-10 нм синтезировали в присутствии созданного ранее разветвленного декстран-полиакриламидного сополимера. Они оказались нетоксичными для клеток линии МТ-4 вплоть до концентрации Au 5 мкг/мл. На основе НЧЗ и хлорина е6 был создан нанокомпозитный ФС. Исследования его фотодинамической активности in vitro показали, что после преинкубации клеток с композитом и последующего облучения образцов лазерным светом (λ=660 нм), гибель клеток в среднем на 50% превышала такую после использования свободного хлорина е6. Фотодинамическая терапия мышей линии C57Bl/6 с перевитой карциномой легких Льюис при системном введении нанокомпозита приводила к повышению торможения роста опухолей на 50-60%, по сравнению с группой животных, которым вводили свободный ФС, что свидетельствует о целесообразности дальнейшего исследования созданного нанокомпозитного ФС.

## Інратуморальні клітини імунної системи в прогресії раку ендометрію

*[1] Юрченко Н.П., [1] Несіна І.П., [2] Проскурня Л.А., [1] Бучинська Л.Г.*

*[1]Інститут експериментальної патології, онкології і радіобіології ім. Р.Є. Кавецького НАН України*

*[2]Національний інститут раку МОЗ України, м. Київ*

Не дивлячись на значні досягнення у вивченні молекулярно-генетичних аспектів раку ендометрію, роль інтратуморальних імунокомпетентних клітин у прогресії ендометріоїдної аденокарциноми до цього часу визначена не достатньо.

**Мета**. Дослідити кількість FOXP3+-лімфоцитів, пухлино-асоційованих макрофагів (ПАМ) та щільність мікросудин (ЩМС) з подальшим зіставленням з клініко-морфологічними характеристиками раку ендометрію (РЕ).

**Матеріал і методи**. Дослідження операційний матеріал 50 хворих на РЕ I-II стадії (середній вік 56,9±2,8 років), які не отримували спеціального лікування до операції. Методи: морфологічний, імуногістохімічний — МКАТ: Ki-67 (MIB1, DAKO), FOXP3 (5H5L12, Invitrogen), CD68 (PG-M1, DAKO), CD34 (QBEnd10, DAKO) і статистичний.

**Результати**. Встановлено, що аденокарциноми ендометрію з високою експресією маркера проліферації Ki-67 (>29,0%) і глибокою інвазією у міометрій характеризуються вірогідним збільшенням вмісту FOXP3+-лімфоцитів (27,8±2,6%), ПАМ (12,2±1,8%), високою ЩМС (77,0±9,0 судин на 1 мм2) порівняно з такими показниками (відповідно, 17,4±3,0%, 7,6±1,0% , 36,0±5,0 судин на 1 мм2) у пухлинах з низькою проліферацією, інвазуючих менше 1/2 міометрію. Велика кількість інтратуморальних лімфоцитів, що експресують фактор транскрипції FOXP3 може вказувати на збільшення субпопуляції лімфоцитів з супресорною активністю у високопроліферуючих пухлинах, більшість з яких, мали низький ступінь диференціювання. Встановлено кореляційні зв'язки між кількістю FOXP3+-лімфоцитами і ЩМС (R=0,65, p<0,05), та маркером проліферації Ki-67 (R=0,74, p<0,05).

**Висновки**. Велика кількість інтратуморальних FOXP3+-лімфоцитів, пухлино-асоційованих макрофагів корелюють з високою проліферативною активністю і мікроваскулярною щільністю, низьким ступенем диференціювання та глибокою інвазією пухлини у міометрій, що зумовлює агресивність пухлинного процесу ендометріоїдних аденокарцином ендометрію.

## Корригирующее влияние энтеросорбции на структуру и функцию печени и почек мышей с карциномой легкого льюис

*Юшко Л.А., Сарнацкая В.В., Сахно Л.А., Дасюкевич О.И., Пазюк Л.М., Масленный В.Н., Николаев В.Г.*

*Институт экспериментальной патологии, онкологии и радиобиологии им. Р.Е.Кавецкого НАН Украины, г. Киев*

Известна способность углеродных энтеросорбентов ускорять регенеративные процессы в органах и тканях и существенно повышать функциональную активность детоксикационных систем. В этой связи цель нашего исследования заключалась в оценке корригирующего влияния нового углеродного микрогранулированного энтеросорбента ГСГД на биохимические показатели крови и морфологическое строение печени и почек мышей с карциномой легкого Льюис.

Исследования выполнены на мышах C57/BL6 (n=40). ГСГД вводился в дозе 0,625 г/кг ежедневно с 7-го дня после перевивки опухолевых клеток в течение 2-х недель. Биохимические и морфологические изменения оценивали с помощью стандартных методов. Развитие опухолевого процесса существенно сказывается на морфологической структуре печени и почек. После курса энтеросорбции цитоархитектоника паренхимы печени мышей приближается к таковой у контрольных животных без опухоли: для цитоплазмы характерна выраженная базофи-

лия, что свидетельствует об усилении синтетической функции печени. В плазме крови содержание общего белка и альбумина возрастает на 22 и 20% соответственно и практически не отличается от этих показателей у интактных животных. О корригирующем влиянии энтеросорбции на морфологическое строение почек свидетельствует тот факт, что цитоплазма эпителиоцитов проксимального и дистальных отделов канальцев нефрона гомогенна и более ацидофильна, просвет канальцев умеренный, состояние эпителиоцитов конечных отделов сборных трубочек близко к норме. Достоверно снижена концентрация креатинина, мочевины и мочевой кислоты плазмы крови.

Таким образом, доказана эффективность использования углеродных микрогранулированных энтеросорбентов для коррекции структурно-функциональных изменений печени и почек, вызванных опухолевым ростом. Кроме того, наблюдаемое на фоне улучшения функций печени и почек снижение в 1,9 раза числа метастазов свидетельствует о выраженном антиметастатическом действии исследованного энтеросорбента.

# ОНКОПАТОЛОГІЯ ЦЕНТРАЛЬНОЇ НЕРВОВОЇ СИСТЕМИ

## Досвід використання таргетної антиангіогенної терапії з використанням бевацизумаба в нейроонкології

***Главацький О.Я., Бондарук О.С., Шуба І. М., Пилипас О.Ю., Кардаш К.А.***

*ДУ «Інститут нейрохірургії ім. акад. А.П.Ромоданова НАМН України», м. Київ*

Перспективи покращення результатів лікування в нейроонкології, як і в онкології в цілому, пов'язані з таргетною терапією пухлин. Одним із реальних напрямків її застосування є вплив на ангіогенез в пухлинній тканині. Таргетний препарат бевацизумаб (BVZ) є моноклональним антитілом, що пригнічує VEGF і відповідно ангіогенез. В останні роки опубліковані результати досліджень, що свідчать про ефективність BVZ при різних солідних пухлинах, але дані щодо застосування препарату є суперечливими. Основним його недоліком вважається короткочасність лікувального ефекту.

**Мета роботи**. Дослідити ефективність та безпечність комбінації BVZ з хіміотерапією темозоломідом (TMZ) при рецидивах злоякісних гліальних пухлин.

**Матеріали і методи**. BVZ застосовано при лікуванні 22 хворих (15 чоловіків і 7 жінок) із продовженим ростом злоякісної гліоми. З них у 18 діагностовано гліобластому (ГБ) і у 4 — анапластичну астроцитому (АА). Гістоструктура веріфікована при стереотаксичній біопсії — у 5 хворих, у всіх інших — шляхом хірургічної резекції різної радикальності. Продовжений ріст пухлини діагностований за даними МРТ та перфузійної СКТ. На цей момент ад'ювантна хіміотерапія TMZ або не припинялась, або поновлювалась у разі її припинення. BVZ призначався з розрахунку 7-10 мг/кг маси тіла, сумарно від 500 до 800 мг на курс. Кількість курсів складала від 4 до 8 з інтервалом в 3 тижні.

**Результати досліджень**. Побічних ефектів або будь-яких ускладнень, пов'язаних із застосуванням BVZ за наведеним протоколом, в нашому дослідженні не було. При динамічному спостереженні за даними нейровізуалізації об'єктивну відповідь отримано у 81,8% випадків, зменшення пухлини в розмірах спостерігалось в половині випадків, звапнення пухлинного вогнища — 9,1%, повна відповідь — у 22,7%. Із п'яти померлих хворих у всіх була ГБ, і тільки в одному випадку ремісія не досягла одного року. При АА об'єктивна відповідь спостерігалась тільки у одного пацієнта, що можливо пов'язано з менш виразною васкуляризацією цих пухлин, на відміну від ГБ.

**Висновки**. Таргетна терапія BVZ в комбінації з TMZ безпечна та ефективна при продовженому рості злоякісних гліом III та IV ст. ан.

## Нейрохірургічні аспекти діагностики первинних лімфом ЦНС

***[1]Главацький О.Я., [2]Зінькевич Я.П., [1]Болюх А.С.***

*[1]ДУ «Інститут нейрохірургії ім. акад. А.П.Ромоданова НАМН України», м. Київ*

*[2]Клінічна лікарня «Феофанія» Державного управління справами, м. Київ*

Первинні лімфоми ЦНС становлять від 3% до 6% від усіх первинних пухлин мозку, до 1% від усіх лімфом і близько 12% від усіх екстранодальних лімфом. Дані літератури свідчать про 3-10 кратне зростання кількості первинних лімфом (ПЛ) за останні 20-30 років серед хворих без імунодефіциту.

**Мета роботи**. Проаналізувати особливості діагностики та хірургічних втручань при ПЛ.

**Матеріали і методи**. Проаналізовано результати досліджень та лікування 42 пацієнтів, що знаходились на обстеженні протягом 2002-2012 рр. У 28 випадках виконана стереотаксична біопсія (СТБ), у 14 випадках пухлини верифіковані після хірургічних втручань різного ступеня радикальності. Доопераційні нейровізуалізуючі дослідження включали СКТ, МРТ, МР-спектроскопію та перфузійну СКТ. При СТБ у 46,4% спостережень ПЛ локалізувались у підкіркових структурах, у 35,7% — в проекції мозолястого тіла, у 17,8% — в скронево-медіанних відділах мозку. При відкритих операціях локалізація, як правило, була в скроневих, лобових та лобово-скроневих ділянках мозку, в двох випадках виявлено епідуральне розташування пухлин. Імуногістохімічні дослідження з визначенням фенотипу ПЛ проведені у 73,8% випадків.

**Результати досліджень**. В нейрохірургічній практиці основна проблема діагностики ПЛ полягає у відсутності достовірних як клінічних проявів так і специфічних ознак за даними неінвазивних методів нейровізуалізації. У більшості пацієнтів як правило спостерігалось поєднання загальномозкової та вогнищевої неврологічної симптоматики, що характерно для будь-якої нейроонкологічної патології. СТБ виконувалась у 66,7% випадків не для підтвердження можливого діагнозу лімфоми, а в силу несприятливої локалізації пухлини для відкритої операції або у разі мультифокального ураження мозку. В усіх випадках хірургічного видалення ПЛ показами до нього були прогредієнтний перебіг, загальномозкова та вогнищева неврологічна симптоматика, невизначеність попереднього діагнозу. У більшості спостережень, де проводились імуногістохімічні дослідження підтверджено неходжкінську В-великоклітинну лімфому (93,5%).

**Висновки**. У більшості випадків діагноз ПЛ мозку був встановлений після хірургічного втручання (СТБ або резекція) за результатами гістологічного дослідження з обов'язковим визначенням імунофенотипу пухлини.

## Прогнозування результатів лікування злоякісних гліом головного мозку за умов визначення білка MGMT методом Вестерн-блот аналізу

***Главацький О.Я., Васильєва І.Г., Шапошник Л.А., Шуба І.М.***

*ДУ «Інститут нейрохірургії ім. акад. А.П.Ромоданова НАМН України», м. Київ*

Дані літератури свідчать про несприятливий прогноз у хворих із злоякісними гліомами при наявності репаративного білка MGMT у пухлинній тканині, що негативно впливає на результати лікування, насамперед хіміотерапії алкілуючими сполуками.

**Мета**. Дослідити вплив білка MGMT, який ідентифікували методом Вестерн-блот аналізу, на хіміочутливість злоякісних гліом III-IV ст. ан. та оцінити віддалені результати лікування хворих.

**Матеріали та методи**. Білок MGMT в нативній пухлинній тканині визначали за допомогою методу Вестерн-блот аналізу.

**Матеріалом досліджень** були зразки пухлин 29 хворих, прооперованих в 2010-2012 рр. з приводу гліом головного мозку супратенторіальної локалізації (анапластичних астроцитом (АА) — 13 спостережень, гліобластом (ГБ) — 16). Хіміочутливість до препаратів з алкілуючим механізмом дії (фотемустин та ломустин) досліджували в короткостроковій культурі пухлинних клітин. Катамнез у хворих простежений протягом наступних трьох років.

**Результати та обговорення**. Присутність білка MGMT була зафіксована у 7 випадках АА та у 8 випадках ГБ. У 18 хворих виявлена чутливість до хіміопрепаратів (зниження кількості живих клітин більше ніж на 15-20%) у 8 випадках АА і у 10 випадках ГБ. В той же час тільки у 50% випадків як при АА, так і при ГБ за відсутності білка MGMT підтверджена хіміочутливість пухлин. У випадках відсутності білка MGMT та виявленої хіміочутливості в цій групі пухлин (86,6%)

співпадало за попередніми даними з більш сприятливим прогнозом виживання хворих: при ГБ більше 1 року, при АА — більше 2 років.

**Висновки**. В досліджених нами зразках пухлин не отримано статистично вірогідної кореляції між наявністю білка MGMT та хіміочутливістю пухлин до алкілуючих хіміопрепаратів.

Проте дослідження наявності репаративного білка MGMT в нативній тканині гліальних пухлин є достатнім для попереднього прогнозування результатів комплексного їх лікування.

## Ообенности вирусной контаминации опухолей головного мозга

***Лисяный Н.И., Станецкая Д.Н., Ключникова А.И., Гнедкова И.А., Лисяный А.Н., Семенова В.М., Стайно Л.П.***

*ДУ «Институт нейрохирургии им.акад.А.П.Ромоданова НАМН Украины», г. Киев*

В нейроонкологии в настоящее время большое влияние уделяется изучению роли герпесвирусной инфекции в развитии злокачественных глиобластом, особенно ЦМВ. В тоже время, пока что, нет единого мнения о частоте ее выявления в различных по гистоструктуре и злокачественности опухолях.

**Целью работы** было изучение содержания герпес вирусов в ткани различных по гистоструктуре и степени злокачественности опухолях головного мозга.

**Материалы и методы**. Было исследовано более 200 опухолей головного мозга, взятых сразу после нейрохирургического их удаления. Содержание герпес вирусов 1,2,4,5,6,7,8 типов в ткани опухоли определяли по наличию ДНК этих вирусов методом ПЦР-реального времени с помощью коммерческих наборов «ДНК технологии».

В отпечатках биопсийного опухолевого материала определяли наличие Pp65 антигена ЦМВ с помощью моноклональных антител наборами ЦМВ-МоноСкан (ЛАБ-диагностика, Россия).

**Результаты**. Проведенными исследованиями установлено, что в опухолях головного мозга выявляются различные вирусы герпес группы, так герпесы 1, 2, 6, 7, 8 типов в ткани опухоли встречались очень редко, не более 3-5 случаев, тогда как герпесы 4,5 типов (ЦМВ и вирус Эпштейна-Барр) выявлялись в 30-50% наблюдений. Наиболее часто ЦМВ и ВЭБ встречался в глиальных опухолях, независимо от степени их злокачественности. В зависимости от характера контаминации опухолей ЦМВ и ВЭБ, глиальные опухоли разделялись на 4 группы: без вирусов, с одним вирусом и двумя вирусами. При исследовании крови больных с этими опухолями не было выявлено в ней ДНК этих вирусов. При иммунофлуоресцентном исследовании отпечатков опухоли было установлено наличие Pp65 антигена ЦМВ в 60-96% наблюдений, что подтверждает предположение о наличии ЦМВ в опухолевой ткани.

**Заключение**. В различных первичных и метастатических опухолях головного мозга могут выявляться два вируса герпес группы — ЦМВ и ВЭБ. Наиболее часто эти вирусы определяются в глиальных опухолях, независимо от степени их злокачественности. В зависимости от характера вирусной контаминации, опухоли разделяются на несколько групп, что может явиться основанием для проведения дополнительной противовирусной терапии. Вопрос о роли этих вирусов в онкогенезе остается открытым и требует длительного катамнестического наблюдения за этими больными.

## Стволовые опухолевые клетки злокачественных внутримозговых опухолей мозга

***Лисяный Н.И., Станецкая Д.Н., Малышева Т.А., Семенова В.М., Лисяный А.Н., Бельская Л.Н.***

*ДУ «Институт нейрохирургии им.акад.А.П.Ромоданова НАМН Украины», г. Киев*

Известно что, несмотря на внедрение в нейрохирургическую практику различных новых адьювантных методов лечения, в том числе и радиохирургии и химиотерапии средняя продолжительность лечения больных с глиомами III-IV степени анаплазии жизнь короткая и составляет от 1,5 до 3,0 лет, что указывает на недостаточно понимания механизмов онкогенеза и на необходимость углубленного изучения генетических механизмов индукции и развития этих опухолей. Расшифровка генетических нарушений при злокачественных глиальных опухолях привело к созданию генетической классификации их, но, к сожалению, пока что не повлияло на результаты комбинированного лечения. Вторым важным открытием последних 20 лет явилось выявление в глиобластомах особых опухолевых стволовых клеток, с которыми связывают индукцию опухоли, инфильтративный рост и радиохимиорезистентность.

Происхождение, свойства стволовых опухолевых клеток (СОК) пока что не установлено, а содержание их в различных по степени злокачественности и гистроструктуре опухолях мозга изучено недостаточно.

**Целью работы** было изучение возможности определения СОК в гистологических срезах глиальных опухолей с помощью моноклональных антител к CD-133 антигену, маркеру этих клеток.

**Материалы и методы**. Было проведено иммуногистохимическое исследования 25 образцов: 12 глиобластом и атипических астроцитом, 13 медуллобластом с помощью CD-133+ моноклональных антител и реактивов фирмы Termoscientitic (Германия). Подготовка и проведение гистохимического окрашивания проводилось согласно инструкции к рекомендации к реактивам указанной фирмы.

**Результаты**. Установлено, что у 20 из 25 (80%) образцов злокачественных глиомных образцов содержат СОК, которые локализуется очагово вокруг сосудов, реже диффузно.

По количеству СОК опухоли между собой различались от малого содержания единичные клетки в поле зрения (+), до интенсивного, более 30% клеток в поле зрения (+++). В глиобластомах и медуллобластомах детского возраста содержание СОК было выше, чем у медуллобластомах взрослых. Следовательно, проведенными результатами установлено, что в опухолях взрослых и детей содержится разное количество СОК, что, вероятно, и отражает их различную злокачественность и радиохимиорезистентность.

**Заключение**. Стволовые опухолевые клетки выявляются у 80% злокачественных глиальных опухолях и медуллобластомах. Количество СОК индивидуально для каждой выделенной опухоли, что характеризует биологические особенности конкретной опухоли и диктует необходимость их мониторинга в каждой опухоли.

Определение содержания СОК в биопсийном материале опухолей можно использовать для прогноза заболевания и выбора тактики дальнейшего лечения.

## Ефекти впливу супернатанту фетальних нейрогенних клітин на культивовані клітини гліоми С6

***Любич Л.Д., Лісяний М.І., Семенова В.М., Малишева Т.А., Стайно Л.П., Васлович В.В.***

*ДУ «Інститут нейрохірургії ім. акад. А.П.Ромоданова НАМН України», м. Київ*

Гліальні пухлини є найбільшою групою серед первинних пухлин ЦНС, які важко піддаються лікуванню через інвазивність і високу частоту продовженого росту. У зв'язку з цим у нейроонкології активно розробляються критерії індивідуалізації лікування пацієнтів на основі виявлення унікального набору молекулярних змін в клітинах пухлини — персоналізована або таргетна терапія. В якості мішеней для таргетної терапії пухлин мозку розглядаються маркери проліферації, маркери нейроепітеліальних стовбурових клітин, регулятори проліферації, диференціації та виживання / або апоптозу. Оскільки застосування нейрогенних стовбурових та прогеніторних клітин деякі автори розглядають як один з підходів для лікування гліом головного мозку (Aboody K.S. et al., 2013; Bovenberg M.S. et al., 2013; Shah Kh.. et al., 2013;

Morshed R.A. et al., 2015), метою даної роботи було визначення впливу супернатанту фетальних нейрогенних клітин (СНК) щура на культивовані клітини гліоми щура С6.

До первинних культур гліоми С6 («Клітинний банк ліній тканин людини та тварин», Інститут експериментальної патології, онкології і радіобіології ім.Р.Є.Кавецького НАН України, Київ) (n=16) у концентрації 0,10 мг/мл додавали СНК, який отримували з суспензії фетальних нейрогенних клітин мозку щура (Е12-16). Через 48 год інкубації культури фіксували та проводили імуноцитохімічні реакції за допомогою моноклональних антитіл до одного з маркерів нейроепітеліальних стовбурових клітин CD133 (Millipore, США), маркера проліферації Ki-67 (Thermo Scientific, США), ростового фактора TGF-1 (Sigma, США), із застосуванням стандартних систем детекції.

Після інкубації СНК у первинних культурах гліоми С6 виявлено структурні ознаки цитотоксичного та антипроліферативного впливу; зменшувалась частка CD133-імунопозитивних клітин (у 4,2 разу) та Ki-67-імунопозитивних клітин (у 2,7 разу), у порівнянні з контролем. Виявлено кореляційний зв'язок зміни показників експресії TGF-1 у клітинах культивованих гліом з показниками експресії Ki-67 після впливу СНК (ранговий критерій Спірмена, r=0,253).

Встановлені структурні зміни монокультури гліоми С6 під впливом СНК можуть стати передумовою теоретичного обгрунтування розробок нових підходів до комплексної патогенетичної терапії у хворих з гліомами головного мозку із застосуванням препаратів, отриманих з фетальних нейрогенних клітин.

## Вивчення протипухлинної дії екстрактів вищих грибів Cordyceps sinensis и Ganoderma lucidum в короткострокових клітинних культурах клітин гліальних пухлин

***Макаренко О.М., Главацький А.Я., Васильєва І.Г., Шуба І.Г.***

*ДВНЗ «Переяслав-Хмельницький державний педагогічний університет ім. Григорія Сковороди»*
*ДУ «Інститут нейрохірургії ім. акад. А.П.Ромоданова НАМН України», м. Київ*

Існують дослідження, в яких показано, що лікарські гриби пригнічують розвиток новоутворень різноманітної локалізації, в тому числі і пухлин головного мозку.

**Мета роботи** — дослідити вплив на культури гліальних пухлин екстрактів грибів Cordyseps sinensis та Ganoderma lucidum.

Для аналізу чутливості гліом до екстрактів використовували метод короткотривалого культивування (72 години) з подальшим забарвленням 0,4% трипановим синім для оцінки як загальної кількості клітин у пробі, так і визначення процентного вмісту життєздатних клітин у контрольних та дослідних пробах.

**Матеріали досліджень** — фрагменти пухлин хворих, прооперованих з приводу гліом головного мозку (гліобластома — 3, анапластична астроцитома — 6). Фрагменти тканин обробляли, видаляючи з них судини та некротизовані ділянки. В стерильних умовах проводили гомогенізацію фрагментованої тканини, відбирали все, крім щільного осаду, центрифугували та переносили до поживного середовища. Отриману суспензію клітин культивували в середовищі Ігла у чашках Петрі в $C0_2$-інкубаторі в стандартних умовах. В експеримент включали зразки, які містили не менше 70% життєздатних клітин.

Концентрацію екстрактів розраховували відносно терапевтичної дози та додавали до поживного середовища. Чутливість клітин до дії препаратів оцінювали, порівнюючи кількість живих клітин у досліді відносно контролю.

В результаті наших досліджень показано статистично значиме зменшення ($p<0,01$ критерій II Mann-Whitney) відсотка живих клітин, отриманих з фрагментів гліом III ступеня анаплазії, після культивування з екстрактами. В той же час в досліді з гліобластомами в двох випадках ефекту препаратів не зафіксовано, а в одному випадку спостерігалося збільшення кількості пухлинних клітин в культурі.

**Результати досліджень** свідчать про різнонаправлений вплив препаратів екстрактів грибів при гліомах різного ступеня анаплазії в умовах in vitro.

## Структурные критерии и морфогенез инвазивности глиом: диагностическое и прогностическое значение

***Малышева Т.А., Васлович В.В., Зозуля Ю.А.***

*ГУ «Институт нейрохирургии им. акад. А.П.Ромоданова НАМН Украины», г. Киев*

Разработка морфологических критериев активности инвазии нейроэктодермальных опухолей (НЭО) в усовершенствовании лечения актуальна для персонификации лечебных подходов в нейроонкологии.

**Материал и методы**. Проведено клинико — морфологические сопоставления в 594 наблюдениях НЭО, оперированных в ДУ «Институт нейрохирургии НАМНУ» 2004–2014 гг. 116 женщины и 239 мужчины, возрастом от 1 до 82 лет. Проведено комплексное морфологическое исследование (обзорные, специальные, иммуногистохимические (промежуточные филаменты, пролиферация, апоптоз, протеолиз), электронно-микроскопические методики; молекулярно — генетический анализ экспрессии генов, морфометрия.

**Результати**. Разработаны показатели оценки активности инвазии НЭО путем определения соотношения интенсивности кинетических показателей, наряду с учетом баланса деструктивных и компенсаторно — приспособительных изменений в зоне инвазивного распространения НЭО. Выявлено структурно — молекулярные конформационные изменения нейрофиламентов и фенотипа клеток опухолей разных гистологических вариантов. Выделены типы характера инвазии НЭО: паренхиматозный, паренхиматозно-стромальный, стромальный, стромально интерстициальный и интерстициальный. Дана характеристика митохондриальной дисфункции и активности протеолиза, что обыславливает перифокальный отёк, прогноз течения и ответа на лечение. Установлены патогистологические признаки гипоксии в зоне инвазии НЭП (83% наблюдений) что позволило распределить НЭП на условные группы. Установлено снижение уровней экспрессии митохондриального генома COXIII, COXII, ND1, в зависимости от степени злокачественности НЭП. Показатели энергетического статуса опухоли коррелируют с «локомоторной активностью» опухолевых клеток — активностью инвазии. Выявленные структурно — молекулярные трансформации клеток НЭО предложено считать проявлением реализации генетической программы локомоции с нарушением ее векторности. Разработаны дифференциально — диагностические критерии «агрессивного» локомоторного потенциала НЭО: позитивная экспрессия нестина при низкой експресии глиального фибриллярого кислого белка с кинетическим индексом менее 1,1 (GFAP–/нести+)/КИ<1,1.

**Обобщение**. Определены значимые структурные параметры характера и активности инвазии НЭО в оптимизации морфологической диагностики и индивидуализации лечения. Морфогенез инвазивности первичных опухолей головного мозга, обуславливающий агрессивное течение заболевания, коррелирует с митохондриальными нарушениями.

## Діагностика та хірургічне лікування пухлин головного мозку у хворих Вінницької області в умовах спеціалізованого стаціонару

***Ольхов В.М., Венцківський Л.О., Горбатюк К.І., Кириченко В.В., Чирка Ю.Л., Венцківський І.Л., Кудіна О.М., Долгополова Р.А., Ольхова І.В.***

*Вінницька обласна психоневрологічна лікарня ім. акад. О.І. Ющенка*

**Мета роботи**. Визначити послідовність діагностичних заходів та лікувальну тактику при пухлинах головного мозку.

**Матеріали та методи**. Протягом 2015 року в нейрохірургічному відділенні знаходилось 155 пацієнтів із новоутвореннями головного мозку. Це склало 12% від усіх хворих, пролікованих у відділенні за цей рік. Епідеміологічний показав стійку тенденцію до зростання цього показника: з 6,9 в 2010 році до 7,2 в 2015 році на 100 тис. населення.

Серед пацієнтів нашої області з первинними новоутвореннями головного мозку біля 60% є злоякісними. 67% хворих при вступі мали від 80 до 60 балів за шкалою Карновського, від 80 до 90 балів — 30%, і лише 3% — 50-60 балів.

**Результати**. Вирішальне значення в діагностиці пухлин головного мозку має МРТ та КТ.

Із 155 хворих оперативне втручання проведено 117 пацієнтам, хірургічна активність 75,4%. Оперативні втручання проводились з використанням мікронейрохірургічного інструментарія, ультразвукового аспіратора, операційного мікроскопу.

При розташуванні пухлини у функціонально значимій ділянці домінантної півкулі операції виконувались під «Wake up» анестезією.

В післяопераційному періоді обов'язковим було проведення МРТ головного мозку із контрастуванням. Післяопераційна летальність — 3,2% .

За результатами гістологічного дослідження новоутворень головного мозку усі хворі з дедиференційованими пухлинами були направлені в обласний онкодиспансер, де їм проводилась променева та/або хіміотерапія, згідно діючих протоколів МОЗ.

**Висновки**. Результати лікування пацієнтів з новоутвореннями головного мозку залежать від своєчасної діагностики, проведення новітніх методів обстеження, адекватного хірургічного втручання, гістоструктури та локалізації з урахуванням віку пацієнтів та наявності супутньої соматичної патології.

## Стереотаксична радіохірургія і радіотерапія в лікуванні вторинних метастатичних уражень головного мозку

***Спіженко Н.Ю., Чеботарьова Т.І., Шкіряк А.А., Бурик В.М., Гірагосов Є.Ю., Діонісьєва І.С., Цибрій Н.Ю., Денисенко Я.В., Радецька В.В.***

*МЦ «Кібер клініка Спіженко», м. Київ*

**Вступ**. Комплексне лікування вторинних метастатичних уражень передбачає системне хіміотерапевтичне лікування. В випадках ураження головного мозку можливості хіміотерапії і хірургії обмежені, тому перевага надається променевому лікуванню. Точність підведення та інтенсивність дії опромінення при використанні методів високоточного променевого лікування дозволяє ефективно та безпечно лікувати віддалені метастази в ЦНС.

**Матеріали і методи**. У період з 2012 по 2015 рік — у МЦ «Кібер клініка Спіженко» було проліковано 245 пацієнтів з 929 віддаленими метастазами в головний мозок (в середньому 3,79 метастази на 1 хворого). 214 (77,8%) хворим проведена стереотаксична радіохірургія(СРХ) на системі КіберНіж 61(22,2%) хворому променева терапія (ПТ). Переважна більшість пролікованих хворих були з раком легень — 64 (26,1%) (282 метастази), раком молочної залози — 55(22,4%) хворих (223 метастази) та меланоми — 54(22,04%) хворих (251 метастаз). Також проводилось лікування хворих з метастазами раку нирки (24 хворих), колоректального раку (22 хворих) та раків інших локалізацій. Хворим проводилось від 1 до 6 фракцій СРХ(в середньому 3,44 на пацієнта). ПТ проводилась згідно протоколів надання медичної допомоги онкохворим.

**Результати**. За час спостереження хворих, 6-48 місяців (в середньому 18,6 місяців), при оцінці локального контролю патологічного вогнища, повний регрес пухлини був досягнутий у 32 (13,06%) пацієнтів, зменшення пухлини визначалося у 131 (53,4%) хворого, стабілізація розмірів у 73(29,7%) хворих, локальне прогресування захворювання визначалося у 9 хворих (3,67%).

**Висновки**. Стереотаксична радіохірургія із застосуванням системи КіберНіж є високоефективним і безпечним методом лікування пацієнтів з вторинних метастатичних уражень ЦНС, який дозволяє зберегти на високому рівні якість життя, зменшити вірогідність погіршення стану хворого після лікування та уникнути ризику операційних ускладнень.

## Гіпофракційна радіохірургія КіберНіж у лікуванні злоякісних гліальних пухлин головного мозку

***[1]Спіженко Н.Ю., [2]Главацький О.Я., [1]Чеботарьова Т.І., [1]Шкіряк А.А., [1]Бурик В.М., [1]Радецька В.В.***

*[1]Медичний Центр онкології і радіохірургії «Кібер Клініка Спіженка», м. Київ*

*[2]ДУ «Інститут нейрохірургії ім. акад. А.П.Ромоданова НАМН України», м. Київ*

Комплексний підхід до лікування злоякісних гліальних пухлин головного мозку включає в себе максимальне хірургічне видалення новоутворення та подальшу хіміотерапію з променевим лікуванням. Стереотаксична радіохірургія (СРХ) застосовується як один з етапів комплексного лікування гліобластом, для чітко окреслених фокальних пухлин невеликого об'єму.

**Метод і матеріали**. 65 хворих із мультиформними гліобластомами головного мозку (Grade IV) лікувались в 2011-2015 рр. в ДУ «Інститут нейрохірургії ім. акад. А.П. Ромоданова НАМН України» та МЦ «Кібер клініка Спіженко» з використанням сучасних променевих методів лікування. Курс післяопераційної променевої терапії 60 Гр з радіомодифікацією темозоломідом пройшли 30 хворих, курс СРХ CyberKnife 35 хворих, 8 хворих були оперовані після СРХ на системі CyberKnife. У 9 (25,7%) хворих з другої групи проводилась повторне опромінення в режимі «re-radiation». Об'єм пухлини визначався від 21 см$^3$ до 101,1 см$^3$. Середня доза була 36,99 Гр (діапазон середньої дози від 32 до 48,8 Гр), максимальна доза до 51,5 Гр (BED=157,5Гр). СРХ проводилось в 3-6 фракції.

**Результати**. Медіана загальної виживаності для всіх пацієнтів з гліобластомою склала 15 міс., виживаність через 1, 2 і 3 роки була 65, 39 і 24%, відповідно. Медіана загальної виживаності першої групи була 13 міс., після СРХ медіана виживаності — 25 міс. У 8 хворих оперованих після СРХ визначались патогістологічні зміни характерні для післяпроменевого патоморфозу пухлини. Рецидиву пухлини в післяопераційному періоді за час спостереження не спостерігалось у жодного хворого (12-24 міс.).

**Висновки**. Гіпофракційна стереотаксична радіохірургія є одним з варіантів променевого лікування злоякісних пухлин головного мозку. Комбінація СРХ і хірургічного видалення пухлини в більшості випадків приводить до збільшення тривалості безрецидивного перебігу захворювання.

## Структурні та ультраструктурні особливості мікроциркуляторного русла аденом гіпофіза з інвазивним поширенням

***Черненко О.Г., Іванова О.М., Малишева Т.А.***

*ДУ «Інститут нейрохірургії ім. акад. А.П.Ромоданова НАМН України», м. Київ*

Оцінка характеру і ознак інвазивного росту аденом гіпофіза, базується на вивченні не лише топографічних варіантів напрямків поширення, а і метаболічних особливостях. Проте, й до сьогодні відсутні чіткі патогісто-морфологічні параметри інвазивності цих пухлин.

**Матеріал та методи** дослідження. Клініко — морфологічні співставлення 94 випадку аденом гіпофіза з інвазивним характером росту у пацієнтів, що оперовані в ДУ «Інститут нейрохірургії НАМНУ» за останні два роки. Среди них 52 жінки та 42 чоловіка, у віці від 18 до 52 років. У 48 хворих

мали місце гормонсекретуючі пухлини: 22 пацієнтів з синдромом Кушинга, 18 — с акромегалією, 8 — с пролактиномами; 48 — гормон-неактивні аденоми. Проводилось комплексне гістологічне, імуногістохімічне та електронно-мікроскопічне дослідження.

**Результати**. Топографічно у всіх спостереженнях виявлено структурні ознаки інвазивного росту: у 90% випадків — супраселярне поширення, у третини пацієнтів верифікована інвазія пухлини в структури основи черепу (основну пазуху, решітчастий лабіринт, печеристі пазухи), 15% — у носоглотку, порожнину носа, 5% — інвазія у гіпоталамічну ділянку головного мозку, 3% — ретроселярне поширення у напрямку задньої черепної ямки.

Діагноз «аденоми гіпофиза» підтвержений гістологічно: 35 хромофобні, 51 — переходного типу, 8 — эозинофильні варіанти. В 18 випадках в структурі аденом виявлені ділянки «фетальної будови». Ядерний полімор-фізм виявлено в 26 спостереженнях, ознаки ангіопроліферації та різні типи дисгемічних розладів — в 44, інвазія пухлини в оболонки головного мозку верифікована гістологічно в 45 випадках. При ультраструктурному дослідженні мікроциркуляторного русла спостерігали, ремоделювання стінок мікросудин: потовщення за рахунок вираженої мультиплікації внутрішнього листка базальної мембрани, перикапілярного набряку, відкладення фібрину та синтез колагенових волокон в перикапілярному просторі. Витончення судинної стінки діагностовано переважно у випадках тривалого перебігу аденом гіпофізу: у вигляді дистрофічних змін ендотелію, і десквамації з оголенням базальної мембрани зі звуженням перикапілярного простору.

**Висновки**. Аденоми гіпофіза — гетерогенна група новоутворень із різним гормонсинтезуючим, проліферативним і протеолітичним фенотипом. Проліферативна активність (Ki-67) не має прямої кореляції з активністю інвазії ( в 26,8% був менше 1%, в 41,5% — 1-2%, в 17,1% — від 2 до 4%, у 14,6% — більше 4%).

# ПЕРСПЕКТИВИ, ПРОБЛЕМИ ОСВІТИ В ОНКОЛОГІЇ

## Львівська онкологічна школа: 50-річний досвід викладання онкології студентам

***Савран В. Р., Білинський Б. Т., Володько Н. А., Стернюк Ю.М.***

*Національний медичний університет імені Данила Галицького, м. Львів*

Викладання онкології студентам, яке започатковане в нашій країні А. І. Гнатишаком (1966), зараз переживає системну кризу, як і вся медична освіта.

Майже кожен рік змінюється загальна кількість учбових годин для практичних занять і лекцій, як правило тільки в бік зменшення. Введення принципів Болонської системи навчання (БСН) призвело до суттєвого зниження рівня знань студентів — вони здають тести, а не вивчають клінічну дисципліну на практиці. Студенти негативно відносяться до усного опитування і не в стані обґрунтувати свою правильно зроблену відповідь на тестове запитання. Кількість студентів в групі понад 10 осіб нівелює саму ідею проведення клінічних занять, які заміняють на міні-семінари в учбових кімнатах. Кількість студентів в групі на клінічному занятті не може перевищувати 4-5 осіб, а це вимога БСН. Нам не вдалася трансформація суті БСН в специфічні особливості підготовки Лікаря. Незрозумілим є акцент на виділення значної кількості навчальних годин на «самостійну роботу».

Ряд напрацювань минулих років, які здійснені онкологічними школами Львова, Києва, Донецька не втратили своєї актуальності. Це, зокрема, проведення курації хворих з використанням «стандартних історій хвороб», анкети для визначення рівня вихідних знань з онкології, «домашні завдання» по основних локалізаціях пухлин (Львів). Необхідно згадати і мабуть повернутися до реалізації «Міжкафедральної програми з онкології», а існуючу програму навчальної дисципліни «ОНКОЛОГІЯ» від 11 червня 2008 року привести у відповідність з реальною метою навчання студентів.

Ми настоюємо на тому, що викладання клінічної дисципліни обов'язково включає прямий контакт студента з хворим, його емоційне співпереживання, його присутність при додаткових методах обстеження, при операції і розборі макропрепаратів. Це вимагає дотримання положень про клінічну лікарню і відновлення відповідного статусу професора, доцента, асистента в базовій установі, що в останні роки зазнала неоправданого обмеження.

Без принципового повороту в сторону клінічного викладання онкології, які і інших клінічних дисциплін наша вища школа приречена на деградацію.

## Тренінг психогігієнічних навичок медичному персоналу, що працює з онкологічними стомованими хворими, як різновид профілактики «BURN-OUT» синдрому

***Дубініна В.Г., Аймедов К.В., Мерліч С.В.***

*КУ «Одеський обласний онкологічний диспансер»*

Відомо, що персонал, який працює з онкологічними пацієнтами, є групою ризику для виникнення психічних порушень, зумовлених синдромом емоційного вигоряння спеціалістів, тому на всіх етапах лікування онкологічних хворих з колостомою для усунення ятрогенної дії та встановлення комплаєнсу медичному персоналу необхідні тренінгові заходи, що забезпечать навчання працівників ефективної взаємодії з пацієнтом та його родиною, а також профілактику емоційного вигоряння («burn-out» синдром) та збереження гармонійного емоційного стану спеціалістів.

Основним напрямом допомоги медичному персоналу щодо взаємодії з хворим та його оточенням є проведення тренінгу комунікативних вмінь та навичок етичної поведінки з онкохворим. Тренінги для медичного персоналу орієнтовані на навчання основ ефективного слухання; використання у бесіді відкритих запитань, узагальнень; покращення розпізнавання емоційних сигналів пацієнта; регулювання власного емоційного стану; підвищення емпатійності (співчуття та розуміння). Норми і принципи побудови комунікації та етичної поведінки медичних працівників та інших осіб, які надають допомогу онкохворому та його родині, повинні бути основою для формування ефективної взаємодії з хворим і його родиною, що покращуватиме якість допомоги та сприятиме психосоціальній адаптації пацієнта та його близького оточення. Медичний персонал необхідно навчати основним стратегіям комунікації з онкохворим та його родиною (необхідність попередньої підготовки до спілкування, ліквідація відволікаючих факторів, демонстрування бажання слухати, концентрація уваги та намагання не переривати співрозмовника, проявлення розуміння та співчуття при необхідності, прагнення вияснити суть питання, з яким звернулися до спеціаліста, реагування на почуття відвідувача, контроль за своїми висловлюваннями та їх оцінка).

Крім цього, необхідно навчати спеціалістів, які працюють в сфері надання допомоги онкопацієнтам, засобам саморегуляції (аутогенне тренування, самопереконання, самонавіювання, медитація, йога, психом'язове тренування).

## Последипломное образование: перспективы развития

***Акулина Е.А.***

*ХМАПО, г. Харьков*

Последипломное образование направлено на развитие организационных способностей, усовершенствование клинических умений и практических навыков, выработку определенного стиля врачебного поведения, коммуникативных способностей и самоанализа. Однако, в последнее время, широко распространено мнение о снижении качества медицинского образования в нашей стране, о том, что постдипломное обучение сейчас — фикция. Качество ниже всякой критики. Медработникам нужна лишь корка об окончании очередных курсов для получения другой корки «о категории».

Можно по-разному относиться к перечисленным высказываниям. Однако необходимость совершенствования системы профессионального образования не вызывает сомнения. Как сделать систему повышения квалификации не формальной процедурой, а одним из основных этапов медицинского образования? В мировой практике реформы образования обусловлены социальными потребностями. В нашей стране они могут инициироваться научно-образовательными сообществами, так как на них возлагается ответственность за качество обучения врачей, а значит и оказание ими квалифицированной профилактической и лечебной помощи населению. Многие годы вузы боролись за увеличение часов в учебных программах.

Сегодня мир пошёл по другому пути. В последнее время огромное внимание уделяется самостоятельной работе врачей, роли самообучения, как самом эффективном подходе в непрерывном медицинском образовании. Изменена сама парадигма обучения — от «образования на всю жизнь» к «образованию через всю жизнь». Непрерывное образование — является основным принципом современной модели образования в мире и призвано обеспечивать получение дополнительных знаний на любом этапе медицинской практики. Общество интересуют качество обучения и приобретенные профессиональные знания и навыки врачей. Необходимость непрерывного образования обусловлена прогрессом науки и техники, широким применением инновационных технологий.

По некоторым оценкам, среднегодовой темп прироста новых знаний составляет 4–6%. Это означает, что около 50% профессиональных знаний специалист должен получить после окончания учебного заведения. Объем времени, необходимый для обновления профессиональных знаний для специалистов с высшим образованием, составляет 28% общего объема времени, которым человек располагает в течение всего трудоспособного периода. При этом объем и степень усвоенного самостоятельно материала зависит, прежде всего, от уровня профессиональной подготовки и индивидуальной мотивации к совершенствованию профессионального квалификационного уровня, от способности самооценки и самосознания врача.

Важнейшей особенностью непрерывного образования является личная заинтересованность специалистов в повышении своего профессионального уровня. Сегодня, к сожалению, у украинского врача нет такой обязанности — непрерывно повышать свою квалификацию. Одной из причин этого является недостаточная увязка принципов оценки квалификации специалиста (а значит, и служебного роста) с уровнем профессиональных знаний и умений, второй — крайне низкий уровень заработной платы, не позволяющий в достаточной степени тратить свободные деньги на приобретение современной литературы, посещение зарубежных и отечественных конгрессов и съездов, участие в научных разработках, публикации в научных журналах.

Известно, что из-за отсутствия финансирования 97% врачей проходят курсы повышения квалификации в своем городе или регионе и лишь 3% на базе иногороднего медицинского вуза. Поэтому задачей, многочисленных кафедр последипломного образования, является поиск адекватных и взаимовыгодных условий для выработки определенных технологий образования — совмещения стандартизованного государственного бюджетного профессионального образования (78, 156, 468 часов) и запросов, инициатив обучающегося, когда врач самостоятельно определяет пробелы и потребности в образовании, формулирует цели, осуществляет действия, с учетом имеющихся ресурсов обучения, когда ему за один курс усовершенствования необходимо посетить семинары и мастер-классы 2-3 кафедр, для того, чтобы получить ответы на конкретные вопросы, касающиеся его практической деятельности. Переформатирование и изменение длительности циклов, новые подходы к разнообразию форм и наполнению содержанием циклов, интенсификация и усовершенствование обучения врачебным навыкам и хирургическим манипуляциям — требуют безотлагательного решения. Удовлетворение индивидуальных образовательных потребностей врачей — главная задача последипломного образования сегодня.

Интерактивные технологии и дистанционное обучение активно включаются в образовательный процесс. Безусловно остро стоит вопрос о создании университетских клиник, о состоянии клинических баз, актуальным, при этом, остается вопрос от улучшения крайне слабой материально-технической базы кафедр, где должны повышать свой уровень врачи до технической оснащенности ординаторских, где будут проводиться интерактивные занятия.

Планировалось, что создание опорных кафедр позволит по-новому, более зрело и оптимально решать практические вопросы организации обучения, однако отсутствие современного технического обеспечения кафедр не ускорило процесс внедрения научных достижений в последипломное врачебное образование.

С целью дальнейшего совершенствования и развития системы последипломного образования необходима разработка новой модели взаимоотношений между кафедрами и практическим здравоохранением, создание экспертных советов на базе профессиональных сообществ по созданию программ обучения и контроля непрерывного медицинского образования, разработка новых квалификационных и аттестационных характеристик медицинских кадров, координация деятельности академий и факультетов последипломного образования для исключения создания дублирующих кафедр в областях и регионах, а также повышение квалификации и переподготовка кафедральных педагогов.

## Роль мультидисциплінарної команди в сфері психоонкології

***Дубініна В.Г., Аймедов К.В., Мерліч С.В.***

*КУ «Одеський обласний онкологічний диспансер»*

В останній час на міждисциплінарному полі виникла онкопсихологія (Onco-psychology) — молодий напрям на стику психології, психотерапії, онкології і етики, що досліджує вплив психологічних чинників на виникнення і перебіг хвороби, здійснює комплексний підхід до лікування, з урахуванням фізичних, емоційних соціальних і духовних чинників; організує емоційну підтримку пацієнта і його сім'ї; проводить активні терапевтичні дії (включаючи реабілітацію), сприяючи повному одужанню пацієнта; створює комфорт, атмосферу пошани і підтримки пацієнту; запобігає суїцидам у онкохворих. Новим, але позитивно заявившим про себе, є підхід до надання допомоги онкохворому мультидисциплінарною командою спеціалістів (МДК), яка є координуючим органом та основою надання ПД, зокрема в сфері психоонкології. МДК — це невелика група незалежних експертів різних дисциплінарних сфер, які об'єднані: спільною метою, спільними цінностями, спільним методами та підходами до виконання завдань, комплементарністю навичок членів групи, чітко визначеними ролями всередині групи, взаємною відповідальністю та контролем. До складу МДК в сфері допомоги онкохворому входять: лікар-онколог, медична сестра, психолог, соціальний працівник, близьке оточення хворого, а за потреби й інші спеціалісти та фахівці, у послугах яких є необхідність, в тому числі представники релігійних та громадських організацій. Роботу МДК координує лікар, а прийняття рішень стосовно плану надання ПД здійснюється членами МДК за участю хворого та його близького оточення. Головною умовою прийняття будь-яких рішень є відвертість та взаєморозуміння між членами МДК і родиною пацієнта.

В Україні, через відсутність системи мультидисциплінарної допомоги онкологічним хворим з колостомою, досить часто виникає ситуація, коли такі пацієнти залишаються сам на сам зі своїми проблемами.

Зі сказаного вище випливають особливості проведення заходів комплексної допомоги онкологічним хворим. Етапність процесу, де на кожному етапі лікування, подальшого спостереження і життя хворого застосовуються свої спеціальні методи, які дозволяють повертати хворих до повноцінного життя і праці, або створювати умови комфортного існування.

## Перший досвід проведення інтерактивних лекцій з онкології

***Шевченко А.І., Колеснік О.П.***

*Запорізький державний медичний університет*

Останнім часом сучасні засоби інформаційних технологій стали все частіше використовуватися при вивченні більшості навчальних дисциплін і їх застосування є стійкою тенденцією у світовому освітньому процесі. Використання під час занять різноманітних гаджетів стало вже звичним засобом освіти. Але лекції у більшості медичних вищих навчальних закладах і натепер найчастіше обмежуються використанням лише мультимедійних презентацій. Останні значно підвищують наочність викладання, але студенти, як і раніше, залишаються пасивними слухачами, що мало сприяє підвищенню якості їх теоретичної підготовки, а інформація, отримана таким чином, швидко забувається.

Мала кількість годин, виділених на лекційні заняття у типовому навчальному плані з онкології спонукає на пошук засобів досягнення максимально повного оволодіння студентами теоретичним матеріалом за обмежений час. Одним із доцільних педагогічних прийомів, спрямованих на реалізацію цієї мети, можна вважати інтерактивні лекції.

На кафедрі онкології і онкохірургії Запорізького державного медичного університету були підготовлені і прочитані декілька мультимедійних лекцій. Перший досвід показав, що

вони дозволяють викладачеві сконцентрувати увагу студентів на аудиторної діяльності, а студентам — обговорити і, отже, закріпити в пам'яті отриману інформацію, уточнити неясні моменти з прослуханого матеріалу і отримати задоволення від процесу навчання. На відміну від звичайних лекцій, де інформація отримується пасивно і швидко забувається, інформація, яка отримується студентами через інтерактивну лекцію, активно обробляється і може бути легко вилученою з пам'яті через тривалий час. Позитивним моментом є можливість легкої перевірки рівня засвоєння матеріалу тестуванням безпосередньо під час лекції.

Однак, використання інтерактивної лекції пред'являє більш високі вимоги до рівня підготовки викладача і його кваліфікації, який повинен вже не тільки володіти традиційними методиками викладання, а й уміти модернізувати їх відповідно до специфіки студентів, використовуючи сучасні досягнення науки і техніки.

## Преподавание онкологии: последипломные проблемы и перспективы

***Дудниченко А.С.***

*Харьковская медицинская академия последипломного образования*

Необходимость усовершенствования системы преподавания в онкологии обусловлена приростом абсолютного числа заболевших, поздней диагностикой и вторым ранговым местом в структуре причин смертности от рака.

Повышение квалификации онкологов в Украине в некоторых случаях еще осуществляется в системе медицинских университетов — факультетов последипломного усовершенствования. Студенческие методики обучения, недостаточный доступ к больным не позволяют достичь качественной подготовки специалиста-онколога.

Существующая сегодня уровневая система обучения (интернатура-ординатура-аспирантура) должна быть дополнена непрерывным проблемным обучением, поддержкой профессионального уровня, переподготовкой и допуском к профессиональной деятельности. Оптимизация системы обучения должна быть осуществлена на основе индивидуализации и ранжирования уровня сложности изучения онкологии. Необходимо предоставить онкологу возможность выбора места усовершенствования путем создания электронной базы данных «Кафедры онкологии последипломного образования Украины», отражающей материально-технической состояние учебной и клинической базы и кадровый состав.

Необходимо планировать тематическую подготовку и стажировку преподавателей кафедры онкологии в ведущих клиниках Европы и США с последующим преподаванием на основе международных стандартов диагностики и лечения злокачественых опухолей (рекомендации NCCN, ASCO, ESMO).

Необходима срочная ревизия всей системы последипломного преподавания онкологии. Эффективная подготовка онколога в современных условиях должна способствовать увеличению выживаемости онкологических больных.

# ПАЛІАТИВНА ДОПОМОГА

## Умови створення та розвитку системи паліативної і хоспісної допомоги населенню в Україні

[1, 2]Князевич В.М., [1, 3]Царенко А. В., [1, 3]Губський Ю.І.

[1]ГО «Українська ліга розвитку паліативної та хоспісної допомоги»

[2] Національна Академія державного управління при Президентові України

[3]Національна медична академія післядипломної освіти імені П.Л. Шупика, м. Київ

Сьогодні однією з найбільш актуальних медико-соціальних проблем України є створення та розвиток доступної та ефективної системи надання паліативної та хоспісної допомоги (ПХД), що зумовлено зростанням кількості інкурабельних хворих з обмеженим прогнозом тривалості життя, значну частину з яких складають пацієнти із злоякісними новоутвореннями.

Аналіз документів міжнародних організацій, таких як Парламентська Асамблея Ради Європи, ВООЗ, Європейська Асоціація паліативної допомоги, Міжнародна Асоціація хоспісної і паліативної допомоги та інших, визначає сучасну парадигму ефективної системи надання ПХД.

Вона полягає у тому, що обов'язок урядів усіх держав — забезпечити доступність якісної та безпечної ПХД усім категоріям населення, а метою діяльності центральних, регіональних та місцевих органів влади, закладів охорони здоров'я (ЗОЗ) і установ соціального захисту населення, громадських і релігійних організацій є забезпечення максимально досяжної якості життя паліативного пацієнта та його родичів.

Це досягається завдяки застосуванню мультидисциплінарного і міжсекторального підходу, що дозволяє забезпечити холістичний (цілісний) підхід до паліативного пацієнта та членів його родини, виходячи з характеру та перебігу захворювання, вікових, психоемоційних, культурних та релігійних особливостей.

ПХД може надаватися як у стаціонарних умовах, так і амбулаторно, за умови забезпечення чотирьох обов'язкових складових: медичної, психологічної, соціальної та духовної.

Стаціонарна ПХД надається у хоспісах або центрах ПХД, відділеннях паліативної медицини багатопрофільних або спеціалізованих ЗОЗ, у лікарнях та відділеннях сестринського догляду, інтернатах для людей похилого віку та в інших установах системи соціального захисту населення тощо.

Амбулаторна ПХД надається вдома, у кабінетах контролю болю або кабінетах паліативної допомоги, денних хоспісах або центрах медико-соціальної допомоги.

Обов'язковими умовами надання ПХД є: спеціальна професійна підготовка медичних працівників стаціонарних закладів та виїзних бригад ПХД, закладів ПМСД та працівників установ соціальної опіки, волонтерів неурядових та благодійних організацій, родичів паліативних пацієнтів, медичних капеланів.

Також умовою ефективності системи ПХД є розробка відповідної нормативно-правової бази. Сьогодні в Україні вже закладено основу нормативно-правового регулювання системи ПХД.

Це, зокрема, стаття 35-4 Закону України «Основи законодавства України про охорону здоров'я», у якій паліативна допомога визначена як окремий вид медичної допомоги, а також чинний Наказ МОЗ України від 21.01.2013 р. № 41 «Про організацію паліативної допомоги в Україні».

Хоча на часі — розробка та прийняття окремого закону або постанови Кабінету Міністрів України про паліативну допомогу, що забезпечить міжсекторальну (міжвідомчу) координацію та розвиток ПХД.

## Мультидисциплінарні аспекти надання паліативної допомоги пацієнтам із злоякісними новоутвореннями в амбулаторних умовах

Царенко А.В., Брацюнь О.П., Губський Ю.І.

Національна медична академія післядипломної освіти імені П.Л. Шупика, м. Київ

**Актуальність проблеми** надання мультидисциплінарної паліативної і хоспісної допомоги (ПХД) пацієнтам із злоякісними новоутвореннями (ЗН) збільшується з кожним роком, що зумовлено низкою чинників.

1. Значною кількістю хворих із ЗН, які виявляються в інкурабельній стадії, що зумовлює високий рівень смертності. За даними Національного канцер реєстру від ЗН щороку помирають близько 90 тис. хворих, з яких понад 80 % у термінальній стадії потребують ПХД.

2. Паліативні пацієнти із ЗН потребують лікування важких симптомів та станів, серед яких: хронічний больовий синдром, розлади органів та систем організму, невгамовна нудота, блювання або гикавка, швидка втомлюваність та слабкість, інтоксикаційний синдром тощо.

3. У таких пацієнтів і членів їх родин часто виникають психологічні та психічні розлади, наприклад, депресії, тривоги, страхи, туга, гнів, агресивність або суїцидальні наміри.

4. Забезпечення професійного догляду як з боку медичних працівників, так і з боку членів родини.

5. Забезпечення духовної опіки і реалізація релігійних потреб паліативних хворих.

6. Забезпечення соціальної і юридичної допомоги родині під час хвороби і в період скорботи після смерті пацієнта.

Враховуючи, що в Україні у хоспісах і відділеннях ПХД розгорнуто лише близько 1400 стаціонарних ліжок, що втричі менше від стандартів ВООЗ, майже 85 % пацієнтів помирають вдома під наглядом сімейних лікарів та дільничних терапевтів, онкологів, геріатрів, психіатрів та інших спеціалістів, тому особливої ролі набуває мультидисциплінарний підхід до ПХД в амбулаторних умовах. Але більшість медичних працівників первинної ланки не мають спеціальної підготовки з питань надання ПХД, не володіють практичними навичками роботи у мультидисциплінарних бригадах, координації з лікарями закладів ПХД і онкологічних диспансерів, психологами, соціальними працівниками та іншими фахівцями установ соціального захисту населення, священнослужителями, волонтерами, представниками громадських організацій тощо.

У зв'язку із зазначеним виникає гостра потреба у програмах спеціалізації сімейних лікарів та онкологів передбачити курс ПХД, а МОЗ України і Мінсоцполітики України повинні розробити нормативно-правову базу надання мультидисциплінарної ПХД в амбулаторних умовах (накази, методичні рекомендації, клінічні протоколи) та створити на рівні ПМСД відповідні структури (виїзні бригади ПХД, денні хоспіси і відділення сестринського догляду, кабінети контролю болю та паліативної медицини тощо).

# РЕАБІЛІТАЦІЯ ТА ПРОБЛЕМИ ЯКОСТІ ЖИТТЯ ОНКОЛОГІЧНИХ ХВОРИХ

## Вплив на розлади психоемоційного стану в реабілітації хворих на злоякісні новоутворення пухлин щелепно-лицевої ділянки

***[1]Баштан В.П., [1]Муковоз О.Є., [2]Купріян В.І.***

*[1]ВДНЗУ Українська медична стоматологічна академія, м. Полтава*

*[2]Полтавський обласний клінічний онкологічний диспансер*

**Вступ**. Онкологічного хворого слід розглядати як людину, яка перебуває в серйозній стресовій ситуації. Хірургічні операції на щелепно-лицевій ділянці, в комплексному лікуванні, є травматичними і впливають на якість життя та викликають суттєві психоемоційні розлади.

**Матеріали і методи**. Дослідну групу становили 32 хворих на місцево-розповсюджений рак слизової оболонки порожнини рота III–IV стадії, які перебували на лікуванні у відділенні пухлин голови та шиї в ПОКОД. Обстеження хворого полягало у визначенні психоемоційного статусу і готовності до лікування за методикою Бажина Є.Ф. та Гнезділова А.В., 1983 р. у модифікації Бєлікова О.Б., 2005 р. було виділено три типи психогенних реакцій: легкого, середнього і тяжкого ступенів вираженості. Орієнтиром для оцінки ступеня вираженості психогенних реакцій були: тривога, погіршення настрою, апатія та ін. Психоемоційне напруження оцінювали в балах: 0–4 бали − легкий ступінь; 5–12 балів — середній ступінь; 13–21 бал — тяжкий ступінь, виражене психоемоційне напруження.

**Результати дослідження**. Проводячи порівняльну оцінку психоемоційної реакції встановлено, що на етапі надходження в онкодиспансер реакція тяжкого ступеня виявлена у 19 (59,4%) хворих, в передопераційному періоді у 15 (46,9%) хворих. Хворі були пригнічені наявністю асиметрії обличчя, порушенням жування, також у хворих виникала агресивність та дратівливість. Реакція середнього ступеню на етапі надходження була у 11 (34,4%) хворих, на передопераційному — у 14 (43,75%). Реакція легкого ступеня на етапі надходження була у 2 (6,25%) хворих, на передопераційному — у (9,4%). На післяопераційному етапі ступінь вираженості всіх негативних переживань хворих різко знизилася. Для більшості хворих операція була психологічним полегшенням стану (50%). Також була тенденція до зниження психоемоційної напруги у хворих на першому році після лікування, тяжка ступінь не відмічалась взагалі, середня у 5 (15,6%) хворих, легка у 27 (84,4%) хворих.

**Висновки**. Вивчення психоемоційного стану онкологічних хворих показує, що у всіх хворих на всіх етапах лікування спостерігаються психогенні реакції, що розрізняються за своїми клінічними проявами та ступенем вираженості. Це вимагає різного підходу та індивідуальної психокорекції.

## Шляхи покращення якості життя пацієнток після органзберігаючих операцій з приводу раку молочної залози

***[1]Дубініна В.Г., [1]Лук'янчук О.В., [1]Заволока О.В., [2]Бондар О.В., [2]Вододюк В.Ю.***

*[1]Одеський національний медичний університет*

*[2]Університетська клініка Одеського національного медичного університету*

Рак молочної залози (РМЗ) є найпоширенішою онкологічною хворобою у жінок. Мета лікування пацієнток з даною патологією є не тільки збереження життя, але й якості життя та задовільного емоційного статусу жінок. В наш час для жінок з I і II стадією раку молочної залози органзберігаючи операції (ОЗО) є стандартною хірургічною процедурою. Але приблизно в 70% пацієнток, яким були виконані стандартні ОЗО (квадрантектомія чи лампектомія) відмічаються деформації молочної залози. З метою поліпшення естетичних результатів набули поширення онкопластичні резекції молочної залози, які дозволяють виконувати резекції більших об'ємів залозистої тканини шляхом її перерозподілу та ремоделювання, що дозволяє мінімізувати післяопераційні деформації. Провести порівняльну характеристику онкопластичних і традиційних оперативних методів лікування з точки зору задоволення пацієнток естетичними результатами лікування, а також оцінити частоту ранніх післяопераційних ускладнень. Ретро- і проспективному аналізу були піддані 30 історій хвороби пацієнток, прооперованих з приводу РМЗ за онкопластичними методами (лампектомії за Grisotti та з дизайном розрізів round block, batwing, hemibatwing) — I група та 64 історії хвороб пацієнток, яким були виконані традиційні ОЗО — II група. Для оцінки якості життя пацієнток, була використана шкала WHOQOL-BREF. У групі пацієнток, які перенесли онкопластичні резекції, загальний трансформований середній бал за шкалою WHOQOL-BREF склав 264, в той же час в групі порівняння середній бал — 182. Найбільші відмінності — в блоках питань щодо фізичного, психологічного благополуччя та соціальної сфери. Також нами були зафіксовані наступні ранні післяопераційні ускладнення в першій групі: тривале існування серома — 16,6%, гематома — 9,9%, крайовий некроз шкіри − 6,6%, інфекція рани — 3,3% ; у другій групі: тривале існування серома — 22,4%, гематома — 4,8%; крайової некроз шкіри — 3,2% та інфекція рани — 1,6%. Терміни загальної та безрецидивної виживаності в нашому досліджені не вивчались тому, що це не було метою дослідження. Висновки: онкопластичні резекції молочної залози є операціями вибору для пацієнток з I та II стадіями РМЗ оскільки забезпечують пацієнткам більш високий рівень якості життя, при незначному підвищенні частоти післяопераційних ускладнень.

## Деякі аспекти реабілітації хворих на рак ободової і прямої кишки

***Какарькін О.Я., Біктіміров О.В., Ковальчук Б.А.***

*Вінницький національний медичний університет ім. М.І.Пирогова*

*Вінницький обласний клінічний онкологічний диспансер*

В останні роки спостерігається значний ріст захворюваності на колоректальний рак (КРР) в усьому світі. Лікування КРР, в якості основного метода, включає в себе операцію, яка веде до тривалої втрати працездатності, а часом інвалідності хворого. Тому проблема реабілітації хворих на коло-ректальний рак, залишається однією з найбільш актуальних.

**Метою даної роботи** було проаналізувати досвід вітчизняних і зарубіжних онкологів в реабілітації хворих на КРР і виробити комплекс рекомендацій для лікарів і хворих.

Реабілітаційна програма повинна бути спрямована на відновлення функції шлунково-кишкового тракту і загального стану хворих. Ми виділили в ній наступні положення: детальне обстеження хворого, що включає в себе рентгенологічні, ендоскопічні, ізотопні, СКТ, УЗД та інші методи; визначення тактики оперативного лікування, яка обговорюється з хворим; операція, бажано із поновленням цілісності і прохідності кишечника; корекція метаболічних порушень та змін кишкової флори; режим харчування; щоденний догляд за стомою, якщо така є; догляд за промежиною; іригації товстої кишки; комплекс лікувальної фізкультури, спрямований на відновлення роботи м'язів черевної стінки і замикаючого апарату прямої кишки; постійна робота з хворим медичного психолога по спеціально розробленій програмі. Слід своєчасно виявляти ранні та пізні ускладнення і проводити їх хірургічну корекцію, реконструкцію або закриття колостом, ліквідацію параколостомічних гриж, випадіння кишки та ін. Не відтягувати на довго операції по відновленню безперервності кишечника у хворих з колостомою.

Застосування розробленої реабілітаційної програми суттєво поліпшує функціональні результати лікування і якість життя хворих.

## Реабилитация онкологических больных и оздоровление ученых, врачей- клиницистов, работающих в сфере онкологии

***[1]Корниенко П. Л., [1]Тавокин В.В., [2]Мисяк С.А.***

*[1]Научно-исследовательская лаборатория «Укртехмед», г. Киев*

*[2]Институт экспериментальной патологии, онкологии и радиобиологии им. Р.Е. Кавецкого НАН Украины, г. Киев*

Оценивая психологическое состояние онкологического больного, психологи и психиатры уделяют внимание не только ситуативному состоянию организма, но и дают оценку экологическому, социальному окружению по восстановлению общего здоровья у онкологических больных. Исследования в психоонкологии проводятся в направлениях предотвращения онкологического заболевания, изучения дисбаланса здоровья у онкологических больных, взаимоотношений врача и пациента, моделирование предоставления реабилитации и паллиативной помощи

Работа онколога носит специфический характер в психосоциальной сфере. Необходимость постоянно брать на себя боль и страдания других людей, груз ответственности — все это приводит к формированию хронического стресса. Это состояние вызывает синдром эмоционального выгорания. В медицине возникает проблема безопасности ученых, врачей от условий, возникающих в сфере их деятельности. Предполагаем, что онкологический больной, при определенных условиях, способен воздействовать на врача-онколога и индуцировать у последнего онкологическое заболевание.

Диагностику состояния пациентов и состояния здоровья врачей в процессе проводили с помощью диагностико-коррекционного комплекса «ГААРНОО», автор и разработчик П. Корниенко, в состав которого входит аппарат газоразрядной визуализации «ГРВ камера» (ГРВ Камера внесена в государственный реестр медицинской техники, сертифицирована в России). Динамический процесс реабилитации происходит путём применения специальных изделий *Ритонов* из композитов глин под общим названием *ЖИВА ЗЬОДА* и непосредственного контакта пациента и врача с этим составом. Комплекс предназначен для обеспечения адаптации, реабилитации и гармонизации человека. Задача комплекса заключается в возможности быстрой, безвредной и наглядной оценки общего состояния здоровья человека.

## Алгоритм проведения реабилитации онкологических больных в Украине

***Мисяк С.А.***

*Институт экспериментальной патологии, онкологии и радиобиологии им. Р.Є. Кавецкого НАН Украины, г. Киев*

Оценка качества жизни, связанного со здоровьем у онкологических больных и лиц, перенесших стандартное лечение по поводу онкологического заболевания, не связана с реабилитационными мероприятиями. В онкологии реабилитационные мероприятия должны быть направлены не только на продление жизни. Оценка эффективности жизни онкологического больного — это показатель социальной значимости пациента — как для общества, так и для семьи. С позиции реабилитации онкологического больного следует воспринимать как личность. В процессе реабилитации нужно ориентироваться не только на субъективные оценки восприятия физического, психологического и социального положения реабилитанта, но и на объективную оценку социальной значимости личности, мотивационной деятельности как по отношению к труду, так и к своему здоровью. В процессе реабилитации личность онкологического больного следует рассматривать как сложную семиуровневою организацию, проявляющуюся на: генетическом уровне; физическом, или телесном уровне; личностном уровне; межличностном уровне; профессиональном уровне; творческом уровне; духовном уровне (вера, культура, интеллект). Это дает возможность не только диагностировать состояние, в котором находится личность, но и при проведении восстановительных технологий вводить коррекцию или активацию уровней с целью восстановления здоровья. Реабилитационный процесс у онкологического больного/инвалида разделен на четыре стадии:

1. Стадия медицинской реабилитации.
2. Стадия мотивации.
3. Стадия адаптации.
4. Стадия активации.

Для проведения реабилитации инвалидов в Украине была утверждена Государственная типовая программа реабилитации инвалида от 8 декабря 2006 №1686. В приложении к Постановлению Кабинета Министров Украины имеется «Перечень услуг, предоставляемых инвалидам с онкологическими заболеваниями» по которому медицинская, психолого-педагогическая, физическая, трудовая, профессиональная, социальная реабилитация предоставляется инвалидам с онкологическими заболеваниями различных возрастных категорий.

## Реабилитация онкобольных с помощью натуральных методов

***Михайлова А. Н.***

*Киевский центр «Фунготерапии, Аюрведы и биорегуляции»*

Качество жизни онкологического пациента меняется сразу после установления страшного для больного диагноза. Психологически пациент не сразу готов принять такие изменения в своей жизни. Поэтому реабилитационные мероприятия должны начинаться ещё до начала стандартного курса лечения и натуральные методы (фунготерапия, гомеопатия, аюрведа, фитотерапия) могут значительно улучшить результаты лечения. Они, при правильном их применении, не имеют побочных действий, не отягощают организм пациента, никак не меняют аллопатических препаратов. А применять их можно начиная с решения психосоматических проблем и даже (как симптоматическую терапию) при проведении «жестких» методов лечения (химио-, лучевая терапии, оперативное лечение). И, наконец, после или между проведением «жестких» методов — для восстановления психики, физического состояния.

Фунготерапия имеет многовековой опыт помощи онкобольным (сорбирующее, противоотечное, кровеостанавливающее, успокаивающее действие препаратов из грибов доказано многочисленными современными исследованиями) и при сочетании с современной терапией значительно улучшает результат лечения. А ведь сегодня современная онкология находится в сложном положении, несмотря на явные успехи. Количество больных не уменьшается, возникают новые проблемы, вызванные лечением. Значит, помощь проверенных временем мягких методик не будет лишней. В Киевском центре фунготерапии, биорегуляции и аюрведы накоплен бесценный опыт реабилитационной помощи больным с онкологическими и доброкачественными опухолями и игнорировать результаты уже нельзя. Сегодня необходимо расширить возможности больных получить более полную реабилитацию с помощью натуральной терапии.

## Практично-правові аспекти реабілітації онкологічних хворих в Україні

***Скорина О.О., Дегтяр В.М.,***

*Всеукраїнська Рада захисту прав та безпеки пацієнтів, м. Київ*

Попри значні досягнення в лікуванні злоякісних хвороб, сьогодні в Україні існують проблеми в реабілітації онкологічних хворих.

Із точки зору чинного на сьогодні в Україні законодавства, реабілітація людини, яка перенесла онкологічну хворобу, стає можливою лише після оцінки медико-соціальною експертною комісією (МСЕК) стану її здоров'я, міри втрати працездатності

та отримання нею статусу інваліда, що надає можливість отримати доступ до реабілітаційних послуг.

Статистика звернень громадян до Громадського експертного консультаційного центру для онкологічних хворих невтішна: до 85% людей, які пройшли лікування онкологічної хвороби, не мають доступу до повноцінної реабілітації. Понад 70% з них не мають фінансової можливості замовити платні послуги з реабілітації.

З 39 нозологічних форм раку, які визначені медико-технологічними документами зі стандартизації медичної допомоги з онкології, лише для 7 передбачений певний обсяг реабілітаційних заходів. Іншою соціально-значущою проблемою є відсутність затверджених загальнодержавних стандартів в наданні реабілітаційних послуг, що унеможливлює вироблення єдиних підходів у реабілітації онкологічних хворих.

Такий підхід потребує серйозної ревізії. Адже корекція невідворотних найближчих та віддалених ускладнень лікування, повинна плануватися і здійснюватися, в залежності від потреб пацієнта, вже під час лікування. Крім того, існують і межі можливостей МСЕК при визначенні індивідуальної програми реабілітації та адаптації. Підходи, які ще до сьогодні застосовуються МСЕК часто не враховують потреб пацієнта, не дозволяють виробити повноцінну реабілітаційну програму для людини з особливими потребами.

Така ситуація створює суттєві перешкоди в реалізації прав пацієнтів, встановлених чинним законодавством України. Проголошені в міжнародних документах і закріплені у вітчизняному законодавстві права стають лише деклараціями за відсутності законодавчо закріплених належних механізмів їх реалізації.

## Стратегия деятельности Киевского центра «Фунготерапии, Аюрведы и биорегуляции» по проведению реабилитации онкобольных

***Соколенко А. Н.***

*Киевский центр «Фунготерапии, Аюрведы и биорегуляции»*

Сегодня уже доказано, что многие высшие грибы имеют противоопухолевые свойства. Мировые фармацевтические корпорации изготавливают из них препараты против опухолей. В частности, в Японии 10% всех лекарственных препаратов при онкологии — это препараты на основе целебных грибов. Лекарственные грибы включены правительством Японии в программу «Здоровье нации», как способствующие укреплению здоровья и увеличению продолжительности жизни людей. Ранний приём экстрактов грибов увеличивает шанс успешного проведения химиотерапии, увеличивает противоопухолевое действие облучения и увеличивает шансы на успешное проведение операции! Прием фунгопрепаратов минимизирует снижение показателей крови, быстро снимает интоксикацию, восстанавливая баланс медицины. Принцип назначения этих препаратов сочетается с их тропностью к пораженному органу по законам классической медицины и по законам Аюрведы. Учитываются тип конституции пациента, принцип сезонности, времени суток и т. д. Комплексное применение препаратов из грибов и фитопрепаратов дает более устойчивые результаты и возможность врачу варьировать дозами препаратов и продолжительностью курса реабилитации. Целебные грибы и травы оказывают мощный поддерживающий эффект при реабилитации пациентов, особенно имеющих онкозаболевания. Пациенту даются рекомендации по корректировке образа жизни, рациона питания, правильного применения ароматерапии, фитотерапии, можно корректировать правильность и дозировку проводимых лечебных процедур, что очень важно для стабилизации положительных результатов. Комплексный подход дал свои результаты: есть пациенты с официально выставленными диагнозами опухолей 4-й стадии (печень, поджелудочная железа), которые регулярно периодически принимают назначенное лечение уже в течение 9 лет. Такая стратегия необходима для улучшения качества жизни, удлинения стойких периодов ремиссии, предупреждения рецидивирования процесса.

## Особливості роботи з психологічної реабілітації онкологічних хворих на базі Національного інституту раку

***Суркіс М.О.***

*Асоціація допомоги інвалідам та пацієнтам з хронічними лімфопроліферативними захворюваннями*

У процесі надання допомоги онкологічному хворому особливе місце займає оцінка його психологічного стану з метою допомогти йому впоратися з реакцією на діагноз і на стандартне лікування, на подолання депресії та тривоги, які виникають у людей з пухлинною хворобою. Асоціація допомоги інвалідам та пацієнтам надає психологічну допомогу хворим, які знаходилися у Національному інституті раку. Протягом 2015 р. психологом була проведена наступна робота з онкологічними хворими, які знаходились на лікуванні в відділеннях онкогематології та відділенні онкоортопедії, пухлин шкіри та м'яких тканин інституту: 1) 350 первинних консультацій онкологічних хворих, під час яких проводилася підтримуюча, просвітницька та діагностично-психологічна робота; 2) 10 семінарів з групової психотерапії для пацієнтів на зниження рівня тривожності, покращення психологічної адаптації до умов лікування, організації взаємопідтримки, особливості спілкування в умовах складного лікування для підтримки конструктивної комунікації, соціалізації онкологічних хворих після тривалого перебування у лікарні, а також у спілкуванні між батьками та дітьми; 3) індивідуальна психотерапевтична робота з 185 пацієнтами, що перебували у кризовому емоційному стані (за запитом) для зниження рівня тривоги, стабілізації психологічного стану, соціальної адаптації; 4) психологічна підтримка онкологічних хворих після стандартного лікування на телефоні довіри; 5) психологічна підтримка медичного персоналу, які працюють з онкологічними хворими, на запобігання синдрому вигорання. Проведені семінари «Професійне вигорання лікарів та медичних сестер», «Почуття та емоції людини», «Азбука спілкування: лікар — пацієнт»; 6) робота з волонтерами, що надають реабілітаційні послуги з арт-терапії, фізичної та духовної реабілітації.

## Реабілітація хворих зі злоякісними пухлинами кісток і м'яких тканин після органозберігаючого хірургічного лікування

***[1]Чорний В.С., [2]Проценко В.В.***

*[1]Національний медичний університет ім. О.О. Богомольця, м. Київ*

*[2]ДУ «Інститут травматології та ортопедії НАМН України», м. Київ*

**Вступ**. Реабілітація хворих зі злоякісними пухлинами кісток і м'яких тканин після органозберігаючого хірургічного лікування є досі невирішеним питанням. Постійний моніторинг пацієнтів на всіх етапах лікування і життя, є важливим джерелом вивчення їх функціонального відновлення.

**Мета роботи**. Моніторинг хворих зі злоякісними пухлинами кісток і м'яких, що сприяє своєчасному проведенню лікувальних заходів на етапах спостереження за пацієнтами.

**Матеріал і методи**. Проведено аналіз лікування 240 хворих з різними злоякісними пухлинами кісток і м'яких тканин. Чоловіків було 132, жінок — 108. Середній вік хворих склав 45,6±0,18 років. Створена комп'ютерна база даних для постійного моніторингу пацієнтів на етапах лікування та протягом подальшого життя.

**Результати дослідження**. Система моніторингу хворих зі злоякісними пухлинами кісток і м'яких тканин складалася з кількох етапів і проводилася під час лікування і спостереження

за пацієнтом: діагностичний етап, планування та проведення лікування, щорічний моніторинг після закінчення лікування. При плануванні та проведенні лікування проводиться вибір методу лікування: поліхіміотерапія, променева терапія, хірургічне лікування або комбінація цих методів, а також контроль за виконанням етапів лікування. Наступний етап — це щорічний моніторинг пацієнтів, які отримали лікування, що включає контрольні огляди пацієнтів. Функціональна реабілітація пацієнтів включає відновлення ходьби, зміцнення основних груп м'язів та збільшення об'єму рухів у суглобах оперованої кінцівки. Психологічна реабілітація включає комплекс реабілітаційних психологічних заходів у пацієнтів, які вилікувалися від онкологічного захворювання.

**Висновки**. Для досягнення позитивних результатів відновного лікування даної категорії пацієнтів необхідно проведення ретельного моніторингу, що дозволяє проводити необхідні лікувально-відновлювальні заходи.

## Медична реабілітація хворих на рак молочної залози

***Яриніч К.В., Богатирь Г.О., Караськов Д.А.***

*КЗ «Кіровоградський обласний онкологічний диспансер»*

**Метою роботи** реабілітаційного центру(РЦ), що функціонує на базі КЗ«КООД» є відновлення та покращення фізичного, функціонального та емоційного стану пацієнтів. РЦ обслуговує хворих онкологічного профілю в процесі, або після спеціального лікування, як на стаціонарному етапі лікування, так і на поліклінічному.

Розроблено та втілено низку методик, що виконуються за допомогою лікувальної фізкультури, кінезотерапії, апаратних заходів корекції лімфостазу кінцівок (пневмомасаж), аромотерапії, озонотерапії, лікувальних інгаляцій, психокоригуючих технологій.

За період 2012–2015рр. обслуговано 2683 пацієнта з виконанням 58559 процедур.

Пневмомасаж (ПМ) верхньої кінцівки був виконаний 724 пацієнтам, які на протязі різних років перенесли радикальне оперативне втручання з приводу рака молочної залози та мали явища лімфостазу різного ступеню.

Лімфостаз I ст. був зареєстрований у 261 жінки (36%); лімфостаз II ст. — у 376 пацієнток (52%); лімфостаз III ст. мали 87 жінок 12%).

Залежності від ступеню регресії едеми кінцівки по довжині окружності окремих її сегментів(плече, передпліччя, кисть), пацієнти були розподілені на 3 групи (A,B,C).

Група А — регресія після лікування — зменшення довжини окружності кінцівки в різних сегментах на 1–1,5 (см).

Група В — зменшення довжини окружності кінцівки в різних сегментах на 1,5–3 (см).

Група С — зменшення довжини окружності кінцівки в різних сегментах на 3–5 (см) і більше.

Курс лікування в середньому склав від 10 до 15 сеансів ПМ з експозицією від 15 до 20 хвилин.

З отриманих даних можна зазначити, що при початкових проявах лімфостазу в 98% регресія склала 1–1,5 (см) довжини окружності кінцівки.

При середньому ступені лімфостазу регресія в більшості склала 1,5–3,0 (см).

При вираженому лімфостазі верхньої кінцівки — 3–5 (см) і більше.

**Висновки**: існує якісний позитивний ефект даного методу консервативного лікування лімфостазу верхньої кінцівки у хворих, що перенесли радикальне лікування раку молочної залози. Регресія едеми більш виражена у пацієнтів з високим ступенем лімфостазу.

## Качество жизни пролеченных больных полиплатилленом

***Яценко Л.Д., Евтушенко О.И., Паламарчук В.В.***

*Национальная медицинская академия последипломного образования им. П.Л. Шупика, г. Киев*

*Национальный институт рака, г. Киев*

*ГУ «Институт отоларингологии им. проф. А.С.Коломийченка НАМН Украины», г.Киев*

Качество жизни онкологических больных во время проведения противоопухолевого лечения ухудшается за счёт двух постоянно действующих факторов: эндотоксического опухолевого процесса и системной токсичности проводимого химиотерапевтического лечения. Очень важно учесть эти факторы для категории больных, которые не подлежат радикальному лечению. Такие пациенты особенно нуждаются в продуманной лечебной тактике, оптимально сочетающей максимально возможное продление жизни с минимальным ограничением бытовой и социальной активности. Поэтому, при назначении курсов полихимиотерапии важно учитывать необходимость проведения полноценного цитостатического лечения при минимальном проявлении его токсичности.

Нами был проведен анализ эметогенной токсичности у больных раком орофаренгиальной зоны, пролеченных препаратами платины. Исследование проведено на материале наблюдения за 25 пациентами основной группы, получавших полиплатиллен в режиме монотерапии в дозе 250 мг/м2 ежедневно на протяжении 6 дней с интервалом между курсами 3 недели, суммарно 6 курсов. Группу контроля составили 25 больных, получавших цисплатин в дозе 75 мг/м2 в том же режиме.

Все пациенты заполняли специально разработанные опросники; производился учёт потребности в антиэметиках различных групп. При лечении цисплатиной использовался фоновый алгоритм назначения ондасетрона по 8 мг в течении 3 суток, начиная с момента премедикации за 40 минут до инфузии цисплатины с последующим назначением метаклопрамида по 10 мг по 3 раза в день на протяжении 3 суток. Лечение проводилось на фоне дексаметазона 12 мг в сутки однократно утром в течение 3 суток. Больные, получавшие полиплатиллен в назначении антиэметиков-блокаторов 5-НТ3 рецепторов не нуждались.

Мониторинг проявлений эметогенной токсичности платиносодержащих препаратов у больных продемонстрировал следующие результаты.

Основная группа больных, которые получали полиплатиллен:

– 0 степень эметогенной токсичности цитостатической терапии(отсутствие тошноты и рвоты на протяжении всего периода наблюдения) отмечалось у 23 пациентов.

– 1 степень эметогенной токсичности цитостатической терапии(кратковременная слабая или умеренная тошнота без рвоты) наблюдалась в 2 случаях.

– 2 степень эметогенной токсичности цитостатической терапии не регистрировалась.

Контрольная группа (больные, которые получали цисплатину)

– 0 степень эметогенной токсичности цитостатической терапии (отсутствие тошноты и рвоты на протяжении всего периода наблюдения) — в пяти случаях.

– 1 степень эметогенной токсичности цитостатической терапии(кратковременная слабая или умеренная тошнота без рвоты) наблюдалась в 9 случаях.

– 2 степень эметогенной токсичности цитостатической терапии (постоянная, умеренная или интенсивная тошнота на протяжении одних суток с 2-4 разовой рвотой) 9 случаев.

– У 2 больных отмечалась 3 степень эметогенной токсичности (интенсивная тошнота с 7–8 эпизодами рвоты, пациенты нуждались в дополнительной антиэметической , дезинтоксикационной и регидратационной терапии).

Собственная эметогенная токсичность полиплатиллена существенно ниже цисплатины, что позволяет проводить противоопухолевую терапию без дополнительного ухудшения качества жизни.

# РІЗНЕ

## Тартратрезістентна кисла фосфатаза - діагностичний маркер метастатичного ураження кісткової тканини у хворих на рак молочної залози

***Ільніцький О., Проценко В.***

*ДУ «Інститут травматології та ортопедії НАМН України», м. Київ*

**Вступ**. Кісткова тканина є частою мішенню для метастазів злоякісних пухлин епітеліального генезу. За даними літератури метастази в кістках у хворих на рак молочної залози зустрічаються у 47-85% випадків. Маркером кісткової резорбції, який має високу чутливість при метастазах в кістки вважається тартратрезістентна кисла фосфатаза 5b (Bone TRAP - 5b), яка синтезується виключно остеокластами. TRAP - це фермент, який виділяється остеокластами в процесі резорбції кісткової тканини, бере участь у руйнуванні позаклітинного матриксу та виділяється в сироватку крові пропорційно її інтенсивності. Доведено, що збільшення концентрації TRAP - 5b при ураженні скелета починається за 2-6 місяці до сцинтиграфічного підтвердження метастазів.

**Матеріали і методи**. Діагностичне дослідження TRAP - 5b проведено у 27 пацієнток на рак молочної залози з підозрою на метастатичне ураження кісток скелета. Рівень TRAP – 5b в сироватці крові визначали твердофазним непрямим імуноферментним методом за допомогою моноклональних антитіл, специфічних для TRAP – 5b остеокластів, за допомогою набору «BoneTRAP®assay» (Англія).

**Результати та обговорення**. В результаті проведеного дослідження у 25 (92,6%) пацієнток на рак молочної залози з підозрою на метастази в кістки відзначалося підвищення активності TRAP – 5b, в основному за рахунок літичної дії пухлинних клітин на кісткову тканину, хоча при остеосцинтиграфії не завжди вдавалося виявити метастатичні вогнища. Показники TRAP – 5b у 25 пацієнток при метастатичному ураженні кісток склали в середньому 7,3 Од/л ($p<0,05$). У 2 хворих показники TRAP – 5b склали в середньому 3,8 Од/л ($p<0,05$).

**Висновки**. Маркер TRAP – 5b виявляє діагностичну чутливість та специфічність при метастатичному ураженні кісток скелета, в тому числі при раку молочної залози. Визначення даного маркера, особливо при літичних метастазах молочної залози в кістки, сприяє підвищенню ранньої діагностики метастазів, що дозволяє провести відповідне лікування пацієнтів.

## Методы реконструкции молочной железы при раке молочной железы в Харьковском онкоцентре

***Винник Ю.А., Фомина С.А., Перепадя С.В., Гринева А.Ю.***

*Харьковская медицинская академия последипломного образования*

*Харьковский областной клинический онкологический центр*

Под нашим наблюдением находилось 120 больных РМЖ, которым проведено комбинированное и комплексное лечение на базе Харьковского областного клинического онкологического центра за период 2012–2015 гг. Все больные РМЖ, вошедшие в настоящее исследование, были разделены на 2 группы методом временной рандомизации.

1 группа – 78 пациенток, при проведении комбинированного и комплексного лечения были выполнены реконструкции МЖ с ремодулированием собственными тканями. 11 больным данной группы выполнена операция с одномоментным замещением экстрамаммарными тканями. 67 пациенткам – перемещения объёма собственными тканями МЖ. В 18 случаях были использованы редукционные методики маммопластики, в 49 случаях выполнялось простое возмещение объёма окружающей тканью МЖ путём её мобилизации.

2 группа – 32 больные, которым произведены подкожные мастэктомии с сохранением САК и одномоментной реконструкцией МЖ силиконовым эндопротезом в плане комбинированного и комплексного лечения РМЖ.

У большинства больных – 41 (34,2%) установлена IIA стадия заболевания. I стадия отмечена у 26 (21,7%) больных РМЖ обеих исследуемых групп. Метастатическое поражение лимфатических узлов имело место у 69 (57,5%) больных в целом. В наше исследование вошла группа больных – 25 (20,8%) – IIIA стадии заболевания.

*Распределение больных РМЖ в зависимости от метода лечения*

| Характер прогрессирования основного заболевания | Группы больных (n=120) | |
|---|---|---|
| | I (n=78) | II (n=32) |
| Местный рецидив | 10 (12,8%) | 3 (9,4%) |
| Отдалённые метастазы | 5 (6,4%) | 2 (6,2%) |
| Всего | 15 (12,5%) | 5 (4,2%) |

*Распределение больных РМЖ в зависимости от прогрессирования основного заболевания*

| Метод лечения | Группы больных | |
|---|---|---|
| | I (n=78) | II (n=32) |
| Хирургический | 10 (12,8%) | 3 (9,4%) |
| Комбинированный | 19 (24,4%) | 8 (25,0%) |
| Комплексный | 49 (62,8) | 21 (65,6%) |

## Особенности рецепторного статуса первичной опухоли и метастазов в региональные лимфоузлы при раке молочной железы

***Винник Ю.А. проф.Поповская Т.Н. Белевцова Ю.Ю.***

*Харьковский областной клинический онкологический центр*

*Харьковская медицинская академия последипломного образования*

**Актуальность**. Успехи последних десятилетий в исследовании молекулярно-генетических характеристик рака молочной железы и разработка патогенетической тактики лечения, в том числе и таргетной терапии, позволили существенно улучшить результат лечения. Тем не менее, примерно у половины больных, на том или ином этапе лечения возникают отдаленные метастазы.Не исключено,что пролонгация процесса связана с различным рецепторным статусом первичной опухоли и метастазов в л\узлах.

**Цель исследования**. изучение рецепторного статуса первичной опухоли и метастазов в региональные лимфоузлы при раке молочной железы (РМЖ).

**Материалы и методы**. За период с 2013 гг по настоящее время было обследовано 32 больных РМЖ. Больные распределены в группы в зависимости от рецепторного статуса первичной опухоли. С учетом классификации TNM (2007года) стадии больных распределены следующим образом T3N1M0-6 больных, T2N2M0-8 больных, T4N1M0-2 больных ,T2N1M0-9 больных, T1N1M0-3 больных, T4N2M0-1 больной, T1N2M0-2 больных. Рецепторный статус исследован иммуногистохимическим методом с использованием сывороток, DAKO, клон EP1, DAKO, клон PgR636, DAKO,поликлональный.

**Результаты**. Анализируя результаты иммуногистохимического исследования установлено, что у 23 больных в первичной опухоли определяется положительная реакция к рецепторам эстрогена и прогестерона (ER, PR),у 1 больной к Her2neu

и рецептору эстрогена, у 8 больных определяется трипл негативный статус.

При исследовании рецепторного статуса метастаза в л\узлах установлено, что имеются различие в рецепторном статусе первичной опухоли и метастатическом в региональных л\узлах. Так из 23 больных с люминантным А типом РМЖ,только у 16 больных в метастазах л\узлов определяются ER и PR, однако их экспрессия снизилась в среднем на 20-30%. У 4 больных наряду с сниженной экспрессией ER и PR, появилась экспрессия Her2neu, а у 3 больных рецепторы не определяются. У 1 пациента с Her2neu и PR- положительным статусом первичной опухоли,рецепторный статус метастаза в л\узлы не изменился.У 6 больных с трипл негативным статусом первичной опухоли ,в метестазе л\узла определились рецепторы к эстрогенам и прогестеронам, у 1 больного определяется экспрессия Her2neu и у 1 больного статус не изменился.У 13 больных с несовпадающим рецепторным статусом через 3 года несмотря на проведенное комплексное,патогенетическое обоснованное лечение,появились отдаленные метестазы в кости,печень и легкие.

**Выводы**. Таким образом, установлено,что рецепторный статус первичной опухоли и метастазов в региональные л\узлы не совпадают в 52% случаев,что может быть одной из причин появления отдаленных метастазов при комплексном лечении РМЖ.Данное обстоятельство необходимо учитывать при выборе лекарственной терапии.

## Оценка отдаленных результатов у больных первичным раком молочной железы в ретроспективном исследовании

***Смоланка И.И., Крячок И.А., Рыспаева Д.Э., Гриневич Ю.А.***

*Национальный институт рака, Киев, Украина*

Рак молочной железы (РМЖ) является наиболее распространенным заболеванием и ведущей причиной смерти от рака у женщин. Несмотря на улучшение результатов, которые были достигнуты в ранней диагностике и последних достижениях в терапии, рецидивы и отдаленные метастазы встречаются еще более, чем у 20% пациентов. Хорошо известно, что течение болезни, опухолевая прогрессия, ответ на определенные виды лечения у пациентов с одной и той же клинической стадией и морфологической формой рака часто бывает различен, что связано с биологической неоднородностью или гетерогенностью солидных опухолей. Поэтому становится все более важным определение биомаркеров, которые могут помочь в оценке риска рецидива у пациента и ответа на терапию.

**Целью нашей работы** явился ретроспективный сравнительный анализ отдаленного метастазирования и медианы выживаемости в зависимости от клинических параметров и проводимого лечения операбельных больных первичным РМЖ как косвенное доказательство лекарственной резистентности.

Выборка больных производилась из базы данных канцер-регистра Национального института рака случайным образом по заданному условию на наличие отдаленных результатов до и после 2-х летнего периода после радикального лечения. Отдаленным результатом было принято клинически подтвержденное событие, по поводу которого проводилось специальное лечение, и в него входили рецидивы и/или отдаленные метастазы. Группу выборки составили первичные больные РМЖ IIA, IIB, IIIA ст., прошедшие комплексное лечение с 2008 по 2015г.г. Данные обработаны методами статистической обработки: параметрические и непараметрические критерии, показатели выживаемости по методу Каплан-Мейера, сравнение показателей выживаемости по Лог-ранговому критерию.

Группу А составили 33 больных, которые имели прогрессирование заболевания в течение первых 2-х лет после радикального лечения, средний возраст 47,7±1,9 лет (минимум – 24 года, максимум – 66 лет).

Группу В составили 31 пациентки РМЖ, у которых установлены рецидивы и/или отдаленные метастазы спустя 2 года после радикального лечения. Средний возраст этих больных составил 47,4±1,91 лет (минимум – 26 лет, максимум – 68 лет).

В группе А зарегистрировано 29 и в группе В – 31 случаев отдаленного результата. Сравнение выборок групп А и В по критерию Манна-Уитни не показал достоверного различия (p = 0,545).

Учитывая отсутствие достоверного различия по отдаленным результатам при сравнении групп А и В проведен анализ по видам лечения. Больные получали комплексное лечение: радикальное оперативное лечение (мастектомия / квадрантектомия), неоадъювантную и адъювантную химиотерапию (ХТ), части больным проводилась лучевая терапия. ХТ проводилась в основном по схемам FAC/FEC, AC, CMF и только небольшой группе больных проводился режим лечения с включением таксанов. При сравнении данных первичного лечения, включающего операцию и ХТ (нео- и адъювантную) не получено достоверной разницы между группами А и В (критерий Манна-Уитни, p = 0,83).

Таким образом, больные РМЖ групп А и В, сопоставимые по возрасту, стадиям, частоте отдаленных результатов, первичному лечению, тем не менее показали разницу в выживаемости (рис. 1). Причина такого поведения опухоли, приведшая к разным срокам прогрессирования заболевания, возможно, кроется в ее биологии. Решением данной проблемы возможно может быть идентификация информативного спектра маркеров опухолевой прогрессии и лекарственной резистентности для прогнозирования течения заболевания и выживаемости больных.

В течение последних нескольких лет экспериментальные данные подтверждают, что опухоли, включая РМЖ, являются гетерогенной популяцией клеток с различными биологическими свойствами. Было высказано предположение о том, что злокачественный потенциал сохраняется у небольшой группы в популяции клеток, которые рассматривают как опухолевые стволовые клетки (ОСК), что составляет лишь 1–5% от всех опухолевых клеток. Эти исследования обнаружили, что «спящие» ОСК существуют в непролиферативном состоянии в костном мозге у ~ 36–56% пациентов независимо от статуса регионарных лимфоузлов, и обнаружение этих клеток является научно-обоснованным предиктором метастазов и худшей выживаемости. При повышенной частоте ОСК опухоли хуже отвечают на химио- и лучевую терапию, а сами стволовые клетки оказываются химиорезистентными, так как не пролиферируют, и в них высоко экспрессированы гены множественной лекарственной устойчивости.

Таким образом, прогнозирование тяжести течения заболевания, а именно риска рецидива и / или отдаленного метастазирования на основе стандартных критериев, является недостаточно информативным и не дает возможности выбрать адекватный объем лечения и данная работа будет продолжена для изучения гипотезы, что гетерогенные фенотипические и молекулярные черты РМЖ, возможно, зависят от содержания в них стволовых клеток.

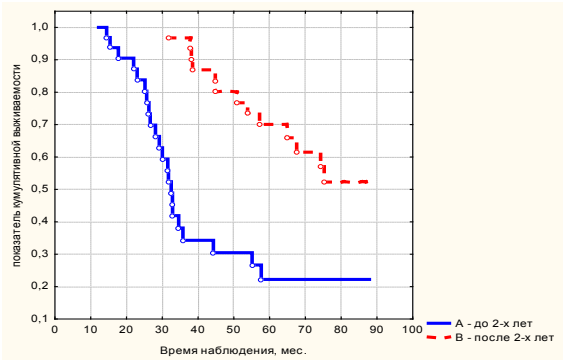


00001

*Рис. 1. Показатели выживаемости в группах А и В*

XIII з'їзд онкологів та радіологів України : (матеріали з'їзду)
26–28 травня 2016 р., м. Київ. – Укр. радіол.журн. – 2016. –
Спец. вип. 1. – 228 с.

---

Матеріали з'їзду підготовлені на основі електронних версій в авторській редакції.

За зміст і достовірність поданих матеріалів відповідають автори.

---

***Підписано до друку 29.03.2016***
***Формат 60x84 1/8. Папір офсетний***
***Тираж 500 пр.***

***Віддруковано***
***ТОВ «Золоті сторінки»***
***вул. Маршала Бажанова, 28, м. Харків, Україна, 61002***
***Тел./факс (057)701–0–701***
***Свідоцтво суб'єкта видавничої справи***
***ДК № 276 від 12.12.2000 р.***