

Національна академія наук України
Головне управління охорони здоров'я Харківської обласної державної адміністрації
ДУ «Інститут медичної радіології ім. С.П. Григор'єва НАМН України»
Харківський національний університет ім. В.Н. Каразіна
Харківський національний медичний університет
European Society of Gynaecological Oncology (ESGO)



УРЖ Український Радіологічний Журнал

Додаток до УРЖ № 1 2018

МАТЕРІАЛИ

науково-практичної конференції
з міжнародною участю
«Актуальні питання
сучасної онкології —
з акцентом на особливостях
малоінвазивних технологій
в онкохірургії та онкогінекології»
19-20 квітня 2018 р.

Харків
2018

ЗМІСТ

PERCUTANEOUS TRANSHEPATIC ENDOBILIARY INTERVENTIONS IN PATIENTS WITH UNRESECTABLE CHOLANGIOCARCINOMAS

Boyko V.V., Avdosyev Y.V., Sochnieva A.L. 5

LAPAROSCOPIC PELVIC LYMPHADENECTOMY IN ENDOMETRIAL CANCER PATIENTS

Tufan OGE, M.D. 7

ЗАЩИТА ОКРУЖАЮЩИХ ТКАНЕЙ ОТ ТЕРМИЧЕСКОГО ПОВРЕЖДЕНИЯ ПРИ РАДИОЧАСТОТНОЙ АБЛЯЦИИ ЗЛОКАЧЕСТВЕННЫХ ОПУХОЛЕЙ

Н.В. Красносельский, С.Н. Балака, Г.В. Гречихин 9

ВОЗМОЖНОСТИ VATS-ЛОБЭКТОМИИ ПРИ ЛЕЧЕНИИ РАКА ЛЕГКОГО

Красносельский Н.В., Хериберт Ортлиб, Белый А.Н., Крутько Е.Н. 12

ЭНДОВАСКУЛЯРНЫЕ ТЕХНОЛОГИИ В ЛЕЧЕНИИ ЗЛОКАЧЕСТВЕННЫХ НОВООБРАЗОВАНИЙ ПЕЧЕНИ

Гречихин Геннадий Всеволодович 14

СПОСІБ ЛІКУВАННЯ ХВОРИХ НА РАК ШИЙКИ МАТКИ II-III СТАДІЙ

Шамрай В.А., Григоренко А.М., Прищак Р.А., Паненко М.В., Боднар Л.О., Місюрко О.І. 16

ОЦІНКА РЕЗУЛЬТАТІВ ПІСЛЯ ПРОВЕДЕНОЇ РОЗШИРЕНОЇ ЕКСТИРПАЦІЇ МАТКИ З ШИРОКО ВІДКРИТИМИ ПАРАМЕТРІЯМИ У ЖІНОК, ХВОРИХ НА РАК ШИЙКИ МАТКИ

Шамрай В.А., Григоренко А.М., Прищак Р.А., Паненко М.В., Місюрко О.І., Литвинчук Л.М., Миронюк І.І. 18

ЗМІНИ ІМУНОЛОГІЧНОГО СТАТУСУ ХВОРИХ В ЗАЛЕЖНОСТІ ВІД ОБ'ЄМУ ОПЕРАТИВНОГО ВТРУЧАННЯ ПРИ РАКУ ШЛУНКА

ИЗМЕНЕНИЕ ИММУНОЛОГИЧЕСКОГО СТАТУСА У БОЛЬНЫХ В ЗАВИСИМОСТИ ОТ ОБЪЕМА ОПЕРАТИВНОГО ВМЕШАТЕЛЬСТВА У БОЛЬНЫХ РАКОМ ЖЕЛУДКА

IMMUNE STATUS CHANGES DEPENDING ON PROMT OF THE OPERATIVE INTRUSION OF THE PATIENTS WITH STOMACH CANCER

Микола Вілленович Красносельський, Олексій Володимирович Мовчан, Світлана Миколаївна Граматюк 20

ЕКСПРЕСІЯ МАРКЕРІВ P53, P21^{WAF1/CIP1} ТА P63 ПРИ ДИФЕРЕНЦІЙОВАНОМУ ТИРЕОЇДНОМУ РАКУ ТА ЇХ АСОЦІАЦІЯ З КЛІНІЧНИМИ ПОКАЗНИКАМИ

О.В. Мужичук..... 25

МЕДИКО-ГЕНЕТИЧНЕ КОНСУЛЬТУВАННЯ В СУЧАСНІЙ ДІАГНОСТИЦІ ПАТОЛОГІЇ ОРГАНІВ ЖІНОЧОЇ РЕПРОДУКТИВНОЇ СИСТЕМИ ТА ОСОБЛИВОСТІ ОРГАНОЗБЕРІГАЛЬНОГО ЕНДОСКОПІЧНОГО ХІРУРГІЧНОГО ЛІКУВАННЯ У ПАЦІЄНТОК РЕПРОДУКТИВНОГО ВІКУ

О.В. Палійчук, В.М. Бондар, Є.В. Коляда, Р.С. Лихолай, П.П. Коломієць 27

ОСОБЛИВОСТІ ПРОВЕДЕННЯ ПРОМЕНЕВОЇ ТЕРАПІЇ ПІСЛЯ СТЕНТУВАННЯ ХВОРИХ НА РАК СТРАВОВОДУ

Панов О. В., Старенький В.П., Артюх С.В., Білосор Н.В. 31

ДОСВІД ЛАПАРОСКОПІЧНИХ ОПЕРАТИВНИХ ВТРУЧАНЬ ОНКОГІНЕКОЛОГІЧНОГО ВІДДІЛЕННЯ ВОКОД

Шамрай В.А., Григоренко А.М., Прищак Р.А., Паненко М.В., Миронюк І.І., Литвинчук Л.М., Кукель С.Б. 33

**ДОСВІД ВПРОВАДЖЕННЯ ЛАПАРОСКОПІЧНИХ
ТЕХНОЛОГІЙ В ЛІКУВАННІ КОЛОРЕКТАЛЬНОГО РАКУ**

Селезньов М.А. 35

**РЕАЛИИ И ПЕРСПЕКТИВЫ ХИРУРГИЧЕСКОГО
ЛЕЧЕНИЯ РАКА ПИЩЕВОДА**

В.И. Стариков..... 36

**ОНКОЛОГИЧЕСКАЯ БЕЗОПАСНОСТЬ ИСПОЛЬЗОВАНИЯ
МАТОЧНОГО МАНИПУЛЯТОРА В ХИРУРГИЧЕСКОМ
ЛЕЧЕНИИ РАННЕГО РАКА ЭНДОМЕТРИЯ**

Тараненко С.В., Плетнев А.С., Мавричев С.А. 40

**ХІРУРГІЧНЕ ЛІКУВАННЯ РАКУ ЩИТОПОДІБНОЇ
ЗАЛОЗИ**

проф. Красносельський М.В., Ткаченко Ю.Г. 42

**РЕЗУЛЬТАТИ ЗАСТОСУВАННЯ ЛАПАРОСКОПІЇ У
ХВОРИХ НА РАК ЯЄЧНИКІВ ІІІ–ІV СТАДІЇ**

О.А. Міхановський, В.С. Сухін, Ю.В. Харченко, І.М. Кругова,
Н.М. Щит, М.А. Теплова, Н.В. Федоренко 45

**ВОЗМОЖНОСТИ ВИДЕОАССИСТИРОВАННОЙ
МИНИ-ТОРАКОТОМИИ В РАБОТЕ
ОНКОТОРАКАЛЬНОГО СТАЦИОНАРА**

Белый Александр Николаевич, Чемадура Виктория Юрьевна..... 46

**РОЛЬ ДІАГНОСТИЧНОЇ ЛАПАРОСКОПІЇ ПРИ РАКУ
ЯЄЧНИКІВ**

Шамрай В.А., Григоренко А.М., Прищак Р.А., Паненко М.В.,
Місюрко О.І., Боднар Л.О..... 48

**ЕПІДУРАЛЬНА АНЕСТЕЗІЯ ЗІ ЗБЕРЕЖЕНИМ
СПОНТАННИМ ДИХАННЯМ В ОНКОХВОРИХ
ПРИ ПРОВЕДЕННІ ТРИВАЛИХ ГІНЕКОЛОГІЧНИХ
ЛАПАРОСКОПІЧНИХ ВТРУЧАНЬ**

Микола Вілленович Красносельський,
Євгеній Миколаєвич Крутько, Микола Вікторович Шульга,
Євгенія Вікторівна Шульга 50

VIDEO-ASSISTED LOBECTOMY IN LUNG CANCER PATIENTS

Heribert Ortlieb..... 53

ДОСВІД ЗАСТОСУВАННЯ ЛАПАРОСКОПІЧНИХ ОПЕРАЦІЙ У ХВОРИХ ОНКОГІНЕКОЛОГІЧНОГО ПРОФІЛЮ

В.С. Сухін, Н.В. Федоренко, Ю.А. Моїсеєнко, Ю.В. Харченко,
О.А. Міхановський, Л.Д. Скрипник 54

**PERCUTANEOUS TRANSHEPATIC ENDOBILIARY
INTERVENTIONS IN PATIENTS WITH UNRESECTABLE
CHOLANGIOCARCINOMAS**

**ЧРЕСКОЖНІЕ ЧРЕСПЕЧЕНОЧНЫЕ ЭНДОБИЛИАРНЫЕ
ВМЕШАТЕЛЬСТВА У ПАЦИЕНТОВ С
НЕРЕЗЕКТАБЕЛЬНЫМИ ХОЛАНГИОКАРЦИНОМАМИ**

**ЧЕРЕЗШКІРНІ ЧЕРЕЗПЕЧІНКОВІ ЕНДОБІЛІАРНІ
ВТРУЧАННЯ У ПАЦІЄНТІВ З НЕРЕЗЕКТАБЕЛЬНИМИ
ХОЛАНГИОКАРЦИНОМАМИ**

Valeriy V. Boyko^{1,2}, Yuriy V. Avdosyev², Anastasiia L. Sochnieva¹

Background and aims: The main symptom of cholangiocarcinoma is mechanical jaundice. Its appearance usually indicates unresectability of the tumor. The aim of the study is the analysis of complications of percutaneous transhepatic biliary drainage in patients with unresectable cholangiocarcinoma complicated obstructive jaundice.

Methods: We analyzed 62 surgeries in patient with cholangiocarcinoma of different localization during the period from 2011 to 2017. We observed the following types of diseases of cholangiocarcinomas, according to classification of Bismuth-Corlette: the type I tumor was observed in 9 (14.5 %) patients, type II in 16 (25.8 %), IIIA type in 10 (16.3 %), type IIIB at 8 (12.9 %), and type IV at 13 (20.9 %). The cancer of distal part of the main bile duct was noted in 6 (9.6 %) patients. All patients had unresectable cholangiocarcinoma, complicated obstructive jaundice and we performed percutaneous transhepatic biliary drainage-for biliary decompression.

Results: Complications of percutaneous transhepatic biliary drainage were observed in 13 (21 %). The main complication after percutaneous transhepatic biliary drainage was the migration of biliary drainage in 5 (8.1 %). Acute cholangitis developed in 2 (3.2 %), bile leakage observed in 1 (1.6 %). Hemobilia is noted in 2 (3.2 %) patients. Liver failure was observed in 3 (4.8 %) patients. In connection with the increase of

liver failure to 2 (3.2 %) patients performed laparotomy, recanalization of tumor masses, drainage of main bile duct. Mortality was 9.7 % (6 cases). This is due to the severity of the condition of patients, metastatic lesions, cancer intoxication, cancerous cachexia, and, despite the ongoing biliary decompression, progressive multiple organ failure with liver failure predominance.

Conclusions: Percutaneous transhepatic biliary drainage may be alternative treatments in patients with unresectable cholangiocarcinomas and shows good results as biliary decompression.

Authors:

Valeriy V. Boyko^{1,2}, orcid.org/0000-0002-9274-2153

Yuriy V. Avdosyev², orcid.org/0000-0002-2677-4464

Anastasiia L. Sochnieva¹, orcid.org/0000-0003-0106-5247

¹Kharkiv National Medical University, Surgery Department No.1;

²State Institution “Zaicev V.T. Institute of General and Urgent Surgery of the National Academy of Medical Sciences of Ukraine”.

Valeriy V. Boyko – Doctor of Medical Sciences, Professor, Head of the Surgery Department No.1 of Kharkiv National Medical University, Director of State Institution “Zaicev V.T. Institute of General and Urgent Surgery of the National Academy of Medical Sciences of Ukraine”;

Kharkiv, 72A Pobedy Avenue, apt. 8;

Yuriy V. Avdosyev – Doctor of Medical Sciences, Professor, Head of the Department of Intervention Radiology at State Institution “Zaicev V.T. Institute of General and Urgent Surgery of the National Academy of Medical Sciences of Ukraine”;

Kharkiv, 21A Ac. Valtera Str., apt. 39, tel. 096-920-24-49,

e-mail: avdosjev@ukr.net;

Anastasiia L. Sochnieva – post-graduate (PhD) student of the Surgery Department No.1 of Kharkiv National Medical University; Kharkiv, 24 Sukhumska Str., apt. 45-A, tel. 099-770-75-20,

e-mail: sochnevanastya@gmail.com;

LAPAROSCOPIC PELVIC LYMPHADENECTOMY IN ENDOMETRIAL CANCER PATIENTS

Tufan OGE, M.D.

Eskisehir Osmangazi University

Department of Obstetrics and Gynecology

Eskesehir, Turkey

ABSTRACT

Objective:

The aim of this study is to compare surgical outcomes and perioperative complications of laparoscopic surgery and laparotomy in the treatment of early stage (stage IA-IB) endometrioid endometrial cancer patients.

Methods:

We retrospectively investigated patients who underwent surgery due to endometrial cancer at our institution between 2014-2017. Patient's medical records, operation notes, and pathology files were obtained from hospital database system. Only early stage (stage I) endometrioid endometrial cancer patients were included in the study. Other stages and histologic types were excluded. Operative times, length of hospital stay, extracted pelvic lymph nodes, perioperative complications and blood loss were compared.

Results:

272 patients were treated for endometrial cancer between 2014-2017. 109 of them were stage I endometrioid endometrial cancer. While 47 patient (43.1%) underwent laparoscopic surgery, 62 patient (56.8%) underwent laparotomy. 1 patient was converted from laparoscopy to laparotomy due to anatomical reasons related to past operations. There were no differences between operative times and extracted pelvic lymph nodes. The length of hospital stay and estimated blood loss were lower in the laparoscopic surgery group. Perioperative complication rate was 8.5% (1 bladder perforation, 1 bowel injury, 1 obturator nerve injury, 1 trocar site

hernia) in the laparoscopic surgery group, 14.5% (4 surgical site infection, 2 bowel injury, 3 postoperative incisional hernia) in the laparotomy group. The laparoscopic surgery group had lower perioperative complication rate.

Conclusion:

Laparoscopic surgery is a safe and effective technique for treatment of early stage endometrial cancer. Its complication rate was lower than laparotomy. Laparoscopic surgery is an alternative treatment method and should be supported in endometrial cancer treatment.

ЗАЩИТА ОКРУЖАЮЩИХ ТКАНЕЙ ОТ ТЕРМИЧЕСКОГО ПОВРЕЖДЕНИЯ ПРИ РАДИОЧАСТОТНОЙ АБЛЯЦИИ ЗЛОКАЧЕСТВЕННЫХ ОПУХОЛЕЙ

Н.В. Красносельский, С.Н. Балака, Г.В. Гречихин

*ГУ «Институт медицинской радиологии им. С.П. Григорьева
НАМН Украины», Харьков*

Вступление.

Лечение метастазов злокачественных опухолей является одним из ключевых разделов онкологии. Исследования в этом направлении привели к разработке множества методик локальной деструкции опухолевой ткани. Радиочастотная абляция (РЧА) является одной из наиболее доступных, технически простых в использовании и высокоэффективной техникой. В то же время существует ряд моментов, которые ограничивают использование данной методики. Локализация опухолевых узлов вблизи полых органов, нервов и других критически важных структур является абсолютным противопоказанием для выполнения РЧА ввиду высокого риска термической травмы и развития осложнений. Разработка новых методов предупреждения ожога вышеуказанных органов и тканей расширит возможности использования РЧА в клинической практике.

Цель работы – изучение возможностей существующих и разработка новых методик защиты окружающих тканей от термического повреждения при радиочастотной абляции злокачественных опухолей.

Материалы и методы.

В исследование вошло 42 больных в возрасте от 21 до 76 лет (средний –57,8), которым выполнили 57 сеансов РЧА. 85 первичных и вторичных опухолей печени, легких, почек, метастазов в мягкие ткани кости. Наиболее частыми источниками метастазирования были колоректальный рак и рак грудной железы (в 14 и 9 случаях соответственно). Размер опухолей составил от 5 до 65 мм

(средний – 23). РЧА проводилась с использованием аппарата Cool-Tip Eseries охлаждаемыми электродами с рабочей поверхностью 7, 20 и 30 мм в режиме стандартной абляции и коагуляции.

Результаты.

Радикальное лечение новообразований печени требует создания зоны термического некроза тканей, превышающей диаметр опухоли на 5–10 мм. Субкапсулярная локализация опухолевых узлов в печени и прилегании к ним полых органов требует соблюдения ряда правил для защиты тканей от термического повреждения. При прилегании петель кишечника к аблируемой зоне, выполнялась защита органов с помощью марлевых салфеток при открытом вмешательстве или с помощью гидродиссекции 5 % раствором глюкозы и пневмодиссекции CO² при чрескожном доступе. При невозможности диссекции толстый кишечник, пищевод и желудок интубировали и выполняли ирригацию просвета с помощью охлажденного 5 % раствора глюкозы для искусственного создания эффекта утечки тепла.

Показанием к локальной деструкции первичных и вторичных опухолей легкого было наличие одиночных метастазов интрапаренхиматозной локализации с расположением не менее, чем в 5 мм от жизненно важных структур средостения, сосудов и бронхов калибром 3 и более миллиметров. При близком расположении к перикарду, крупным сосудам, грудной стенке и местам прохождения нервных стволов абляцию выполняли в условиях искусственного управляемого пневмоторакса, пневмодиссекции и дислокации аблируемой зоны от грудной стенки и структур средостения. Это позволило выполнить РЧА опухолевых узлов легких в критических зонах без повреждения важных анатомических структур.

Абляция метастатических опухолей в мягких тканях вблизи жизненно важных структур требовала обязательного выполнения гидро- и пневмодиссекции для защиты важных анатомических структур. Для защиты пищевода, нервных стволов и сосудов при

РЧА также измеряли температуру рядом с этими органами. При повышении до 45–47 °С абляцию прерывали и повторяли после охлаждения тканей. При этом время проведения процедуры и мощность абляции также снижали.

В послеоперационном периоде у пациентов в одном случае был выявлен тромбоз внутренней яремной вены. Других локальных осложнений вследствие термической деструкции прилежащих анатомических структур при РЧА выявлено не было.

Выводы.

Защита тканей от термического повреждения позволила избежать развития локальных осложнений в большинстве случаев и расширить показания к использованию радиочастотной абляции.

ВОЗМОЖНОСТИ VATS-ЛОБЭКТОМИИ ПРИ ЛЕЧЕНИИ РАКА ЛЕГКОГО

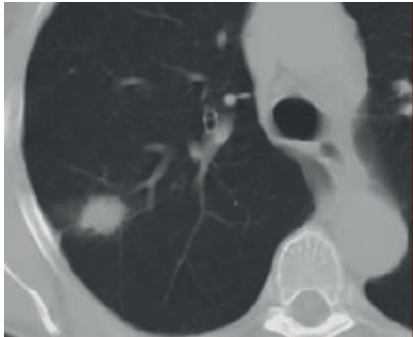
**Красносельский Н.В.¹, Хериберт Ортлиб², Белый А.Н.¹,
Крутько Е.Н.¹**

¹ *ГУ «Институт медицинской радиологии им. С. П. Григорьева
НАМН Украины», Харьков*

² *Госпиталь, г. Баден-Баден, Германия*

Многие операции, относящиеся к общей торакальной хирургии, в настоящее время можно выполнить с помощью метода видеоассистенции или видеоторакоскопии. В западной литературе прочно установился термин VATS (video-assisted thoracic surgery). Уменьшение выраженности послеоперационной боли является едва ли не самым ожидаемым следствием малоинвазивного вмешательства. Многочисленные публикации свидетельствуют о сравнительно меньшем количестве применения анальгетических препаратов и лучшие субъективные оценки пациентов, оперированных видеоэндоскопически. По объективным данным, малоинвазивный доступ «меньше болит». Одним из сдерживающих факторов внедрения любой технологической инновации может стать ее цена и «инертность» наших хирургов. К большому сожалению, стоимость только шивающих аппаратов для обработки элементов корня легкого является слишком высокой, не говоря уже о стоимости торакоскопического оборудования и набора инструментов для многократного использования.

В нашей клинике было прооперировано 13 пациентов с раком легкого, которым выполнены VATS-лобэктомии. Осложнений отмечено не было. Следует отметить уменьшение болевого синдрома (кратность введения наркоанальгетиков была в 2 раза меньше), отсутствие гнойных осложнений, раннюю реабилитацию больных (в среднем больные выписывались на 5 дней раньше), косметический эффект.



В качестве иллюстрации приводим клинический случай. Больной В., 52 года, обследован в клинике ГУ «Институт медицинской радиологии им. С.П. Григорьева НАМН Украины». Клинически, рентгенологически, по данным КТ у больного установлен диагноз: периферический рак нижней доли

правого легкого $T_2N_xM_0$, IIa стадия, 2-я клиническая группа. Противопоказаний к операции не выявлено. Пациенту спланирована и выполнена нижняя VATS-лобэктомия справа с прошиванием сосудов корня доли и нижнедолевого бронха специализированными эндоскопическими степлерами. Осложнений во время операции не отмечено. Больной выписан на 12-й день. При контроле через 1 год после операции данных за рецидив и метастазы не выявлено.

Выводы. VATS-лобэктомии приобретают все большую популярность и доверие среди торакальных хирургов во всем мире. Радикальность вмешательств, выполненных видеоторакоскопически, не уступает радикальности традиционных вмешательств, выполненных через торакотомный доступ. Уменьшение хирургической травмы, раннее функциональное восстановление позволяют уменьшить количество осложнений, особенно у пациентов с сопутствующими легочными или внелегочными заболеваниями.

ЭНДОВАСКУЛЯРНЫЕ ТЕХНОЛОГИИ В ЛЕЧЕНИИ ЗЛОКАЧЕСТВЕННЫХ НОВООБРАЗОВАНИЙ ПЕЧЕНИ

Гречихин Геннадий Всеволодович

ГУ «Институт медицинской радиологии им. С.П. Григорьева
НАМНУ», Харьков

Введение. С каждым годом эндоваскулярные методы интервенционной радиологии становятся все популярнее в лечении пациентов онкологического профиля. Наибольшее признание они получили при лечении злокачественных опухолей печени, внутриартериальная химио- и радиоэмболизация входят в настоящее время в клинические рекомендации лечения гепатоцеллюлярного рака. Применение эндоваскулярных вмешательств в комбинации с другими методами демонстрирует хорошие результаты лечения неоперабельных метастазов в печени и внутрипеченочной холангиокарциномы. Эмболизация воротной вены позволяет достигнуть гипертрофии печеночной ткани, что делает возможным последующее проведение радикальной хирургической резекции у пациентов с высоким риском развития печеночной недостаточности, вследствие первоначально малого остаточного объема паренхимы печени. Согласно данным современных исследований, временная баллонная окклюзия просвета сосудов и эмболизация артерий, питающих опухолевые образования печени, позволяют увеличивать зону термического поражения опухолей при проведении радиочастотной абляции. Применение масляной эмболизации позволяет значительно улучшать визуализацию опухолевых очагов для позиционирования электродов при радиочастотной абляции под наведением компьютерной томографии.

Результаты. С 2017 года в клинике ГУ «Институт медицинской радиологии им. С.П. Григорьева НАМН Украины» внедрены протоколы лечения, включающие в себя эндоваскулярные методики лечения пациентов со злокачественными новообразованиями

ми печени. Всего пролечено 16 больных: из них 4 – с гепатоцеллюлярным раком и 2 – с внутривенной холангиокарциномой, получивших 2 и более курсов химиоэмболизации. 9 пациентов с печеночными метастазами колоректального рака и рака молочной железы, 5 из которых получили внутриартериальные инфузии химиопрепарата в сочетании с системной химиотерапией. У 4 пациентов эндоваскулярные методики (масляная эмболизация, баллонная окклюзия, внутриартериальная эмболизация) были применены в качестве подготовки к РЧА. У 1 пациента была произведена предоперационная эмболизация воротной вены. У 8 пациентов после химиоэмболизации и внутриартериальной химиотерапии в сочетании с системной химиотерапией наблюдался частичный ответ у 2 пациентов стабилизация процесса, у 1 пациента с гепатоцеллюлярной карциномой прогрессирование заболевания. После эмболизации воротной вены викарная гипертрофия левой доли составила 40 %, что позволило произвести последующую резекцию.

Выводы. Применение эндоваскулярных методик в сочетании с другими методами позволяет улучшить результаты лечения пациентов со злокачественными новообразованиями печени.

СПОСІБ ЛІКУВАННЯ ХВОРИХ НА РАК ШИЙКИ МАТКИ II-III СТАДІЙ

Шамрай В.А., Григоренко А.М., Прищак Р.А., Паненко М.В.,
Боднар Л.О., Місюрко О.І.

*Подільський регіональний центр онкології, м. Вінниця
Вінницький національний медичний університет ім. М.І. Пирогова*

Вступ.

За даними багатьох авторів [Вишневецька Є.Є., 1986; Бохман Я.В., 1989; Урманчєєва А.Ф., 2000; Dale et al., 1999] метастазування раку шийки матки (РШМ) в регіонарні лімфатичні вузли таза складає 20–30 % при II стадії і 40–50 % – при III стадії захворювання. Досвід показав, що резистентність лімфогенних метастазів є основною причиною неефективного променевого лікування даної категорії хворих [Бохман В.В., Кузнецов В.В., 1989]. Про це свідчить 5 річне виживання хворих на рак шийки матки $T_2N_0M_0$ – 86,1 % та $T_3N_0M_0$ – 46,3 %, а за наявності метастазів у параметральні лімфовузли (за даними лімфографії) – $T_2N_1M_0$ – 38,6 % та $T_3N_1M_0$ – 18,2 %. Для удосконалення лікування такої категорії хворих понад 25 років тому Я.В. Бохман і В.В. Кузнецов запропонували видалення параметральних лімфовузлів після повного курсу поєднано-променевої терапії. Проте даний метод оперативного втручання не знайшов широкого практичного застосування. Це пов'язано зі значними технічними труднощами, що зумовлені попереднім променевим лікуванням і, як результат, тотальним фіброзом тканин, а основні етапи операції виконуються шляхом поступового розшарування тканин, і тим самим спричиняють травматизацію і крововтрату. Крім того, спостерігається значна травматизація хворих за рахунок обсягу та двобічності оперативного втручання.

Мета роботи.

Поліпшити результати лікування хворих на рак шийки матки II–III ст. шляхом удосконалення оперативного втручання.

Матеріали і методи.

З метою максимального зменшення технічних труднощів виконання операції та травматизації хворих при збереженні радикального обсягу, профілактики лімфореї та лімфокіст нами запропоновано видалення здухвинних лімфатичних вузлів лапароскопічним методом після половинної дози поєднано-променевої терапії.

Результати.

У гінекологічному відділенні Вінницького обласного онкодиспансеру у 2012–2016 рр. даний спосіб лікування був застосований у 35 хворих на РШМ II–III ст. У жодному випадку не виникло післяопераційних ускладнень, хворі своєчасно виписані з відділення для другого етапу променевої терапії. Упродовж двох років спостереження за такими хворими не було жодного випадку рецидиву захворювання або метастазів пухлини.

Висновки.

Таки чином, використання запропонованого способу лікування хворих на рак шийки матки II–III ст. дозволяє скоротити тривалість післяопераційного періоду, забезпечити своєчасність наступного етапу спеціального лікування, зменшити кількість післяопераційних ускладнень, що значно покращує віддалені результати лікування та прогноз і дає шанси на стійке видужання даної категорії хворих.

ОЦІНКА РЕЗУЛЬТАТІВ ПІСЛЯ ПРОВЕДЕНОЇ РОЗШИРЕНОЇ ЕКСТИРПАЦІЇ МАТКИ З ШИРОКО ВІДКРИТИМИ ПАРАМЕТРІЯМИ У ЖІНОК, ХВОРИХ НА РАК ШИЙКИ МАТКИ

Шамрай В.А., Григоренко А.М., Прищак Р.А., Паненко М.В., Місюрко О.І., Литвинчук Л.М., Миронюк І.І.

*Подільський регіональний Центр онкології, м. Вінниця
Вінницький національний медичний університет ім. М.І. Пирогова*

Вступ.

Розширена екстирпація матки на даний момент найбільш розповсюджена і застосовувана в усьому світі операція для лікування інвазивного раку шийки матки (РШМ) ІВ–ІА стадії. Обсяг утручання визначається необхідністю видалення не тільки пухлини, що уражує шийку матки, а й шляхів метастазування, разом з регіонарними лімфатичними вузлами. Одним з ускладнень радикальної гістеректомії з тазовою лімфаденектомією вважається утворення лімфокіст і пов'язаних з ним наслідків, таких як компресія сечоводу, болі в ділянці таза, лімфостаз нижніх кінцівок, тромбоз вен таза та нижніх кінцівок, інфекції. З огляду на актуальність проблеми профілактиці лімфокіст приділяється значна увага.

Мета дослідження – профілактика лімфокіст, після проведеної тазової лімфаденектомії у хворих на рак шийки матки.

Матеріали і методи.

У гінекологічному відділенні нашого центру, для відтоку вмісту і попередження виникнення післяопераційних лімфокіст проводили заочеревинне дренажування параметріїв – по 2 дренажні трубки виведені через контрапертури з обох фланків. Починаючи з серпня 2014 року техніку операції з розширеної екстирпації матки (РЕМ) було доповнено та змінено. Основні етапи залишились без змін, але при дренажуванні малого таза почала застосовуватись методика з широким розкриттям параметріїв і постановкою лише одного ПВХ

дренажу. Проведено аналіз 97 історій хвороб пацієнток з РШМ, які лікувалися в гінекологічному відділенні Вінницького онкодиспансеру у 2012–2017 рр. Серед них 22 хворим було виконано РЕМ за старою методикою дренивання малого таза (перша група), а 75 – РЕМ з широко розкритими параметрними (друга група).

Результати.

Виявлено, що середня тривалість перебування у стаціонарі першої групи жінок складала $17,1 \pm 3,0$ ліжко-дня, тоді як другої – 7 ± 2 . Основним критерієм тривалого перебування хворих у стаціонарі після виконаного оперативного втручання вважали термін дренивання малого таза. Так, після виконаної РЕМ за старою методикою цей термін складав від 8 до 20 діб, при виконанні за новою методикою – до 3 діб. За старою методикою дренивання використовувалось 4 дренажні трубки, нова ж полягає у постановці лише 2 дренажних трубок, що також якісно впливає на самопочуття пацієнтів; зменшилась кількість скарг на дискомфорт та біль у ділянці трубок. У першій групі дослідження специфічні післяопераційні ускладнення, а саме: лімфостаз нижніх кінцівок або лімфоцеле здухвинних ділянок відзначені у 18,18 % випадків, тоді як у другій групі дослідження даних ускладнень зареєстровано не було. При цьому не відзначалося можливих ускладнень з боку кишківника (інвагінації петель кишківника, спайок).

Висновки.

Запропонована техніка оперативного втручання в об'ємі РЕМ з широко розкритими параметрними – нова тактика в хірургічному лікуванні РШМ. Це дозволяє зменшити кількість післяопераційних ускладнень, прискорити одужання хворих для подальшого етапу лікування.

УДК616.33-006.6-06-085.277-085.841.114-039.75

**ЗМІНИ ІМУНОЛОГІЧНОГО СТАТУСУ ХВОРИХ В
ЗАЛЕЖНОСТІ ВІД ОБ'ЄМУ ОПЕРАТИВНОГО ВТРУЧАННЯ
ПРИ РАКУ ШЛУНКА**

**ИЗМЕНЕНИЕ ИММУНОЛОГИЧЕСКОГО СТАТУСА У
БОЛЬНЫХ В ЗАВИСИМОСТИ ОТ ОБЪЕМА ОПЕРАТИВНОГО
ВМЕШАТЕЛЬСТВА У БОЛЬНЫХ РАКОМ ЖЕЛУДКА**

**IMMUNE STATUS CHANGES DEPENDING ON PROMT OF THE
OPERATIVE INTRUSION OF THE PATIENTS WITH STOMACH
CANCER**

Микола Вілленович Красносельський, **Олексій Володимирович Мовчан**, Світлана Миколаївна Граматюк

Nikolay Villenovich Krasnoselsky, Oleksii Volodimirovich Movchay, Svetlana Nikolaevna Gramatyuk

ДУ «Інститут медичної радіології ім. С.П. Григор'єва НАМН України», Харків,

SI Grigoriev Institute for Medical Radiology of NAMS of Ukraine

Метою роботи було визначення змін в імунологічному статусі хворих з раком шлунка (РШ) після хірургічного лікування та взаємозв'язок з розвитком запальних ускладнень у післяопераційному періоді шляхом розробки і впровадження нових методів виконання реконструктивно-відновлювального етапу операції. Дуже важливими питаннями залишаються ускладнення після проведення оперативних утручань з приводу раку шлунка, в тому числі запальних ускладнень з боку черевної порожнини та післяопераційної рани [4, 5].

З урахуванням даних літератури і власних досліджень відмічено, що у пацієнтів з розладами клітинного та гуморального імунітету (особливо на фоні онкологічного процесу) вірогідність розвитку ускладнень у післяопераційному періоді досить висока. Отже таких пацієнтів слід віднести до групи ризику з підвищеним

ризиком розвитку запальних процесів з боку черевної порожнини та післяопераційної рани.

Методика дослідження У дослідженні брали участь 40 хворих, яким було проведено радикальне оперативне втручання з приводу раку шлунка. За класифікацією TNM пухлини відповідали $T_{2-4}N_{0-2}M_0$ стадії, гістологічно підтверджені аденокарциноми GIII-GIV. Всі хворі отримували комплексне лікування відповідно до загальноприйнятих стандартів. Вивчалася кількість післяопераційних ускладнень в залежності від змін в імунологічному статусі хворих.

Залежно від метода накладання кишково-шлункового анастомозу пацієнтів було розподілено на дві групи: I група (20 пацієнтів), яким накладання анастомозу проводили за авторською методикою (патент на корисну модель «Спосіб формування штучного шлунка» №112411 від 12.12. 2016 р.); II групу склали 20 пацієнтів, оперативне втручання яким виконували за стандартизованими методикою.

Метод, запропонований нами, здійснюють таким чином: після виконання основного операційного етапу – мобілізації шлунка з обробкою основних судин, що кровозабезпечують шлунок, проводять видалення препарату з пухлиною. Наступним етапом виконують формування на довгій петлі анастомозу (за умови виконання дистальної субтотальної резекції шлунка – гастроентероанастомозу, за умови виконання гастректомії – езофагоентероанастомозу) на відстані 10–12 см від сформованого анастомозу, з приводної та відводної петель тонкого кишечника формується резервуар довжиною до 15–17 см з діаметром співустя 12–14 см дворядним непереривчастим швом.

Найбільш істотна і клінічно значуща різниця спостерігається в частоті запальних післяопераційних ускладнень, запальних ускладнень з боку післяопераційної рани та неспроможність кишкових анастомозів (рис. 1).

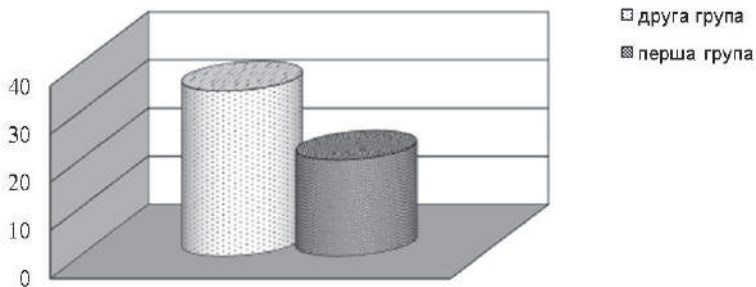


Рис. 1. Частота запальних ускладнень з боку післяопераційної рани та черевної порожнини

Результати. Отже, частота виникнення післяопераційних ускладнень запального характеру у хворих, яким було проведено оперативне втручання за нашою методикою, була нижчою на 14 %. Встановлено, що середній ліжко-день у хворих II групи склав $17,1 \pm 1,2$ дні, тоді як у хворих I групи – $10,8 \pm 0,9$ дня, що в середньому майже на 5 днів менше ($p \leq 0,05$). Оцінка однорічної виживаності радикально прооперованих хворих показала кращу виживаність хворих I групи. Однорічна виживаність складала у I групі 79,2 %, у II групі – 69,5 %. В усіх пацієнтів, які мали післяопераційні ускладнення (неспроможність анастомозу, гострі стресові виразки культі шлунка або дуоденум, перитоніт, нагноєння рани, некроз кишки, кровотеча і нехірургічні ускладнення) та у тих хворих, що їх не мали, провели дослідження імунологічного стану. Це зумовлено тим, що попередні дані не виявили вірогідної різниці між групами з інтраопераційними ускладненнями ($p \geq 0,05$), та не виявлено вірогідної різниці і у групах без інтраопераційних ускладнень поміж собою. При вивченні вихідних параметрів імунного статусу у хворих I та II груп до оперативного втручання і в першу добу після операції виявлено ($p \leq 0,05$) статистично значущі відмінності. Встановлено, що у пацієнтів зі зниженими показника-

ми імунограми була вірогідно ($p \leq 0,05$) вища ймовірність розвитку ускладнень.

У периферичній крові хворих зі зниженим імунітетом, оперованих з приводу раку шлунка, відзначається вірогідне зниження відносного числа CD3+ по відношенню до II групи. Однак при застосуванні імунокорегуючої терапії α -ліпоевою кислотою до кінця лікування цей показник практично наблизився до нормальних значень ($63,47 \pm 0,68 \%$), тоді як у II групі до кінця лікування намітилась лише тенденція до збільшення вмісту в крові CD3+ ($55,53 + 0,65\%$). Рівні CD 4+ та CD 8+ були також значно нижчими порівняно з показниками норми. Наприкінці лікування α -ліпоевою кислотою рівень CD 4+ у хворих I групи збільшувався до $40,51 \pm 0,46 \%$, при $33,3 \pm 0,66 \%$ у II групі ($p \leq 0,05$). При аналізі рівня CD20+ виявлено практично дворазове збільшення даного показника відносно норми. У хворих I та II груп цей показник складав $27,4 \pm 0,27 \%$ та $27,67 + 0,25$, відповідно. На тлі лікування α -ліпоевою кислотою відзначають більші зміни рівня CD20 %+ у хворих I групи, ніж у пацієнтів II групи ($p \leq 0,05$). У хворих I групи, оперованих з приводу раку шлунка відмічено збільшення рівня Ig A у 2 рази ($5,11 \pm 0,07$ г/л) при нормальному показнику $2,5 \pm 0,08$ г/л. Це пов'язано з тим, що імуноглобуліни класу IgA є «першою лінією оборони організму» на слизових оболонках шлунково-кишкового тракту. При дослідженні рівня імуноглобулінів класів IgM і IgG не встановлено статистично значущих відхилень від нормальних показників.

У обстежених хворих на рак шлунка виявлено значне зниження фагоцитарної активності нейтрофілів і фагоцитарного числа. Краще відновлення показників фагоцитарної активності і фагоцитарного числа на тлі лікування α -ліпоевою кислотою відбулось у I групі ($64,2 + 1,65 \%$ і $4,72 + 0,11$ умов. од., відповідно) у порівнянні з II групою ($53,03 \pm 1,03 \%$ і $3,85 \pm 0,1$ умов. од., відповідно), що створює передумови до відновлення фагоцитозу і його завершеності, а отже і зниження ризику виникнення ускладнень в післяопе-

раційному періоді.

Більш раннє і повне відновлення показників імунного статусу відбувається у хворих, які отримували в післяопераційному періоді курс лікування препаратом α -ліпоевою кислотою, що дозволяє судити про його ефективність у комплексному лікуванні хворих оперованих з приводу раку шлунка за нашою методикою та рекомендувати його застосування у даної категорії пацієнтів.

Висновки. Встановлено, що за умови формування тонко-тонкокишкового резервуару на відновлювальному етапі після виконання радикальних оперативних утручань з приводу раку шлунка забезпечується більш раннє відновлення клітинного та гуморального імунітету, що дозволяє знизити відсоток післяопераційних ускладнень; виявлено, що відновлювальний етап у пацієнтів скорочується після операцій з допомогою запропонованої методики, за рахунок більш швидкого налагодження фізіологічних процесів у організмі хворого; досліджено, що безпосередня та віддалена виживаність в першій групі є кращою.

ЕКСПРЕСІЯ МАРКЕРІВ P53, P21^{waf1/cip1} ТА P63 ПРИ ДИФЕРЕНЦІЙОВАНОМУ ТИРЕОЇДНОМУ РАКУ ТА ЇХ АСОЦІАЦІЯ З КЛІНІЧНИМИ ПОКАЗНИКАМИ

О.В. Мужичук

Харківський національний медичний університет, Харків, Україна

Вступ. В теперішній час активно вивчається роль експресії білків p53, p63 та p21^{waf1/cip1} в канцерогенезі, зокрема тиреоїдному. Обговорюється зв'язок між рівнем експресії маркерів апоптозу та проліферації з агресивністю перебігу деяких гістологічних варіантів тиреоїдного раку.

Мета роботи – дослідити асоціацію експресії білків p53, p63 та p21^{waf1/cip1} з основними морфофункціональними показниками пухлинного росту у хворих на тиреоїдний рак.

Матеріали і методи. У 128 хворих, що були прооперовані з приводу диференційованого (папілярного або фолікулярного) раку щитовидної залози, в пухлинній тканині імуногістохімічним методом вивчали експресію p53, p21^{waf1/cip1} та p63. В подальшому проводили зіставлення показників експресії зазначених маркерів з такими показниками пухлинного росту, як вік хворих, розмір пухлини, її мультицентричність та екстратиреоїдне розповсюдження, ураження лімфовузлів та наявність віддалених метастазів, частота реєстрації III та IV стадії захворювання.

Результати. Між рівнем експресії p53 та клінічними проявами пухлинного росту кореляції не виявлено.

Низький рівень експресії p21^{waf1/cip1} спостерігали частіше в більш ранньому віці – $42,05 \pm 1,34$ р., і переважно серед чоловіків – в $34,43 \pm 6,08$ %, випадків. При високому рівні експресії цього маркера середній вік хворих був значно більшим ($p < 0,001$) та дорівнював $48,88 \pm 0,99$ р., а частка чоловіків – менше ($p < 0,01$) і складала $13,64 \pm 4,22$ %. При папілярному раку різниця в віці хворих з різним рівнем експресії p21^{waf1/cip1} була найбільш значущою ($p < 0,001$). Так,

середній вік хворих з низьким рівнем цього білка в пухлині склав $37,02 \pm 1,87$ р., а при високому – $47,05 \pm 1,17$ р. При високому рівні експресії p21^{waf1/cip1} в пухлині значно частіше ($p < 0,001$) спостерігали її екстратиреоїдне розповсюдження – в $19,67 \pm 4,89$ %, а мультицентричний ріст – в $22,73 \pm 5,16$ %, в порівнянні за її низької експресії, де ці показники склали $4,92 \pm 2,77$ % та $8,20 \pm 3,51$ % відповідно.

Експресія p63 спостерігалась лише в клітинах папілярного раку. При її наявності середній вік хворих був статистично більшим ($p < 0,05$) і дорівнював $43,50 \pm 1,50$ р., порівняно з її відсутністю, коли він склав $37,84 \pm 1,91$ р. Також за наявної експресії p63, спостерігалось значне збільшення відсотка випадків мультицентричного росту пухлини ($p < 0,01$) до $30,23 \pm 7,00$ % та частоти реєстрації III та IV стадій пухлинного процесу ($p < 0,05$) до $34,88 \pm 7,27$ % порівняно за її відсутності, коли ці показники склали лише $7,14 \pm 4,87$ % та $17,86 \pm 7,24$ % відповідно.

Висновки. Тиреоїдний рак з високим рівнем експресії p21^{waf1/cip1} та з наявною експресією p63 розвивається в більш старшому віці. Високий рівень експресії p21^{waf1/cip1} в клітинах диференційованого тиреоїдного раку та p63 в клітинах папілярного його варіанту асоційовані з такими показниками агресивності пухлинного росту, як мультицентричність, екстратиреоїдне її розповсюдження, частота виявлення III та IV стадій пухлинного процесу.

Summary: We selected 128 patients with differentiated (papillary or follicular) thyroid carcinoma. We analyzed the results of immunohistochemical staining for p53, p21^{waf1/cip1}, p63 and the correlation with the patients' age, gender, tumor size, multifocality, extrathyroidal invasion, cervical lymph node invasion, distant metastasis, frequency of 3 and 4 stage of disease. The p53 expressions was not associated with the clinical parameters. The p63 expression was present only in papillary thyroid cancer. Tumor multifocality, extrathyroidal invasion, frequency of 3 and 4 stage of disease and patient's age were significantly higher in the p21^{waf1/cip1}-high level and p63-positive group.

МЕДИКО-ГЕНЕТИЧНЕ КОНСУЛЬТУВАННЯ В СУЧАСНІЙ ДІАГНОСТИЦІ ПАТОЛОГІЇ ОРГАНІВ ЖІНОЧОЇ РЕПРОДУКТИВНОЇ СИСТЕМИ ТА ОСОБЛИВОСТІ ОРГАНОЗБЕРІГАЛЬНОГО ЕНДОСКОПІЧНОГО ХІРУРГІЧНОГО ЛІКУВАННЯ У ПАЦІЄНТОК РЕПРОДУКТИВНОГО ВІКУ

О.В. Палійчук, В.М. Бондар, Є.В. Коляда, Р.С. Лихолай,

П.П. Коломієць

Обласний профілактично-лікувальний, діагностичний скринінговий Центр “Здоров’я жінки”,

*Обласний центр онкогінекології та мініінвазивної хірургії,
КЗ “Черкаський обласний онкологічний диспансер” ЧОР, Черкаси,
Україна*

Вступ.

Завдяки розвитку молекулярно-біологічних технологій, нині можна виявляти особливості пухлинних процесів, асоційовані з молекулярно-генетичними змінами пухлинних клітин, які можна запідозрити після проведення медико-генетичного консультування пацієнток із обтяженим на рак родинним анамнезом та аналізу їх родоводів. Завдяки впровадженню у клінічну онкологічну практику принципів генетичної профілактики раку визначено роль мутацій у генах *BRCA1/2* у схильності до розвитку злоякісних пухлин органів жіночої репродуктивної системи (ОЖРС). А використання сучасних міні-інвазивних ендоскопічних утручань в онкогінекології дає можливість зменшити кількість післяопераційних ускладнень у хворих на доброякісну та злоякісну патологію органів малого таза, скоротити термін перебування пацієнток у гінекологічному стаціонарі, покращити показники реабілітації і зменшити час до початку хіміотерапевтичного чи променевого компонента спеціалізованого комплексного та комбінованого лікування.

Мета.

За результатами медико-генетичного консультування паці-

єнток, яке проводилося в КЗ “Черкаський ООД” в 2012–2017 рр., визначити частоту виявлення хворих із сімейним раковим синдромом і проаналізувати лапароскопічні методи органозберігального та радикального хірургічного лікування, зокрема профілактичного, які їм були проведені.

Матеріали і методи.

Протягом 2012–2017 рр. в нашому закладі було проведено медико-генетичне консультування 760/100 % жінкам, що звернулися з метою профогляду на консультацію до онкогінеколога, з них у 270/35,5 % за даними родоводів була наявність агрегації злюкисних пухлин у родовадах, та за даними додаткових клінічних обстежень виявлена доброякісна патологія ОЖРС, що потребувала хірургічного втручання з використанням лапароскопічних методів, а також 325/100 % первинним хворим на рак ОЖРС, а саме: 143/42,7 % хворим на рак тіла матки (РТМ), 99/29,6 % – на рак молочної залози (РМЗ), 55/16,4 % – на рак яєчника (РЯ), 28/8,4 % – на синхронні злюкисні первинно-множинні пухлини (ПМП) ОЖРС. Аналіз даних, що включав визначення частоти злюкисних пухлин у поколіннях, родинне відношення хворих родичів до пробанда, кількість здорових і хворих на рак членів родини, дозволив виділити сім’ї, в яких були хворі на рак родичі I–II ступеня спорідненості. За наявності у родині хворих на рак родичів жінки направлялись на поглиблене клінічне та молекулярно-генетичне обстеження.

Проведено аналіз лапароскопічних хірургічних втручань за останні 6 років (2012–2017 рр.) у 449/100 % хворих віком 19–76 років. Як видно з таблиці, кількість таких операцій поступово щорічно зростала та зменшувалася частота їх конверсій у лапаротомію.

Рік	Пангіс теректомія	River III	Оментектомія	Консерв. міомектомії	Операції на придатках	Діагностичні з біопсією	З конверсією	Всього лапароск. вгруч.	Всього операцій ОГЦ/з них % лапароск.
абс. %									
2012	6/33,3	-	-	1/5,6	11/61,1	-	-	18/100	614/2,9
2013	12/30,8	-	-	2/5,1	15/38,5	10/25,6	7/17,9	39/100	591/6,6
2014	38/43,7	-	-	9/10,3	28/32,2	12/13,8	5/5,7	87/100	710/12,3
2015	36/43,4	1/1,2	1/1,2	2/2,4	22/26,5	21/25,3	11/13,2	83/100	664/12,5
2016	33/30,8	2/1,7	2/1,7	10/9,3	35/32,7	25/23,8	8/7,5	107/100	686/15,6
2017	38/33,1	2/1,7	2/1,7	5/4,3	43/37,4	25/21,7	1/0,9	115/100	655/17,6
Всього	163/36,3	5/1,1	5/1,1	29/6,5	154/34,3	93/20,7	32/7,1	449/100	2920/15,4

У число додатково молекулярно-генетично обстежених включено 155/100 % жінок, з яких 90/58,1% були хворі віком 23–76 років на злоякісну патологію: а саме – 23 пацієнтки з РЯ, 21 хвора на РМЗ і 46 пацієнток з ПМП ОЖРС і кишково-шлункового тракту та 65/41,9% пацієнток віком 19-47 років, родичок вищезгаданих жінок хворих на рак, з доброякісною патологією ОЖРС – кісти яєчників, аденоміоз та/або лейоміоми тіла матки, кісти та/або фіброаденоми молочних залоз в різних комбінаціях, у родинях яких хворіли на рак родичі I та II ступеня спорідненості. У всіх 155 пацієнток було проведено молекулярно-генетичне дослідження периферичної крові на наявність найбільш поширених у слов'янській популяції мутацій у генах *BRCA1/2 - 185delAG i 5382insC BRCA1, 6174delT BRCA2*. Молекулярно-генетичні обстеження виявили серед 90/100% хворих на рак ОЖРС 15/16,7% (7 пацієнток з РЯ та 8 – з РМЗ) носіїв мутації *5382insC* в гені *BRCA1* та 3/4,6% носіїв тої ж мутації серед 65/100% пацієнток з доброякісною патологією ОЖРС (у доньок, в т.ч. двох сестер-близнючок, 2 хворих на РЯ). Хворим на РМЗ, у яких були виявлені мутації в гені *BRCA1*, були проведені лапароскопічні пангістеректомії після закінчення комбінованого або комплексного спеціального лікування, а 3 пацієнткам з доброякіс-

ною патологією репродуктивного віку віком 27, 31 та 33 роки (у 2 випадках були виявлені серозні та ендометріюїдні кісти яєчників, у 1 – гідросальпінкс) і мутацією в гені *5382insC BRCA1* було проведено органозберігаючі операції: лапароскопічні двобічні тубектомії та кістектомії з профілактичним видаленням апікальної частини яєчників (згідно з рекомендаціями ESGO-2015, 2016).

Висновки.

Використання лапароскопічного доступу під час хірургічного лікування хворих онкогінекологічного профілю значно покращує перебіг післяопераційного періоду та дозволяє раніше почати проведення хімотерапевтичного та променевого етапів спеціального лікування таким пацієнткам. А за допомогою сучасних методів молекулярно-генетичного обстеження жінок із групи підвищеного ризику виникнення пухлин ОЖРС та при виявленні носійництва мутацій в генах *BRCA1/2* таким пацієнткам можна провести вчасні, зокрема, органозберігальні, лапароскопічні хірургічні втручання та попередити у них виникнення злоякісної патології яєчників.

ОСОБЛИВОСТІ ПРОВЕДЕННЯ ПРОМЕНЕВОЇ ТЕРАПІЇ ПІСЛЯ СТЕНТУВАННЯ ХВОРИХ НА РАК СТРАВОХОДУ

Панов О. В., Старенький В.П., Артюх С.В., Білозор Н.В.

Відділення променевої терапії та група малоінвазивної хірургії, ендоскопії та інтервенційної радіології

ДУ «Інститут медичної радіології ім. С. П. Григор'єва НАМН

України», Харків

Artiukhsergii@ukr.net

Вступ.

Сьогодні активно розвивається хірургічна техніка лікування раку стравоходу, впроваджуються нові хіміотерапевтичні препарати, триває удосконалення методів променевої терапії, втім, залишається актуальним питання проведення спеціального лікування при тотальному чи субтотальному стенозі стравоходу, що супроводжується значними нутритивними порушеннями та пов'язаними з цим ускладненнями. Стентування стравоходу може допомогти променевому терапевту ефективно провести повний курс лікування без ризику подальшого зниження маси тіла, але залишається нез'ясованим вплив матеріалу стента на променеву токсичність.

Мета дослідження – вивчити особливості проведення променевої терапії із застосуванням стентування стравоходу.

Матеріали та методи.

Проліковано 10 хворих на рак стравоходу III–IV стадій з субтотальним стенозом, яким на попередньому етапі було проведено стентування. Після стентування хворі мали можливість повноцінно харчуватись, але у 3 із 10 пацієнтів відзначалась поява больового синдрому в середостінні з іррадіацією в бокову стінку грудної клітки. Променева терапія на лінійному прискорювачі Clinac 600C за схемою суперфракціонування проводилась 2 рази на добу (разова осередкова доза (РОД) склала 1 Гр) з інтервалом 6 годин до сумарної осередкової дози (СОД) 50 Гр. Контрольна група склада-

лася з 10 хворих на неоперабельний рак стравоходу, яких лікували методом класичного фракціонування дози (2 Гр 1 раз на день до СОД 50 Гр). Терапія супроводжувалась контролем лабораторних показників крові та сечі 1 раз на тиждень.

Результати.

В досліджуваній групі було зареєстровано 5 випадків променевого езофагіту 2 ступеня, що не потребувало перерви в лікуванні, тоді як у групі контролю зареєстровано 8 таких випадків. За час лікування у групі із суперфракціонуванням дози не відмічалось зниження маси тіла хворих, у двох – спостерігалось зниження апетиту. В контрольній групі зниження маси тіла склало 6–13 % від першонаочної, терапія супроводжувалась значним зниженням апетиту у 8 з 10 хворих, через це 2 хворих не завершили заплановане лікування. Гематологічні відхилення у вигляді анемії 2-го ступеня зареєстровано у 3 хворих досліджуваної та у 7 хворих контрольної групи.

Висновки.

Застосування стентування у хворих на рак стравоходу із субтотальним стенозом, що лікувалися за методикою суперфракціонування, не збільшує частоту променивих реакцій у вигляді променевого езофагіту. Водночас у порівнянні з контрольною групою вдається досягти нормалізації харчування хворих, що призупиняє подальше зниження маси тіла. У контрольній групі значно частіше реєструвалися гематологічні розлади у вигляді анемії 2-го ступеня, що, на нашу думку, є наслідками нутритивних порушень. Таким чином, стентування стравоходу перед променевим лікуванням не підвищує променеву токсичність та нівелює нутритивні розлади і знижує частоту пов'язаної з ними гематологічної токсичності. Отже цей метод можна застосовувати при підготовці хворих до променевого лікування поряд із класичною гастростомією.

ДОСВІД ЛАПАРОСКОПІЧНИХ ОПЕРАТИВНИХ ВТРУЧАНЬ ОНКОГІНЕКОЛОГІЧНОГО ВІДДІЛЕННЯ ВОКОД

Шамрай В.А., Григоренко А.М., Прищак Р.А., Паненко М.В.,
Миронюк І.І., Литвинчук Л.М., Кукель С.Б.

*Подільський регіональний центр онкології, м. Вінниця
Вінницький національний медичний університет ім. М.І. Пирогова*

Вступ.

Лапароскопія, як лікувальний та діагностичний вид оперативного доступу, на сьогоднішній день є одним із провідних та перспективних напрямків сучасної онкогінекології. Завдяки постійному удосконаленню методик малоінвазивних хірургічних утручань та технічного забезпечення останніх, такі операції, як лапароскопічна пангістеректомія, тазова лімфаденектомія та інші давно вийшли за рамки ексклюзивних [А. Watiez, 2010].

Мета роботи.

Поліпшити результати лікування та якість життя онкогінекологічних хворих шляхом широкого застосування лапароскопічного доступу оперативних утручань.

Матеріали і методи.

У 2010–2017 рр. на базі онкогінекологічного відділення Подільсько регіонального центру онкогінекології (ПРЦО) було виконано 913 оперативних утручань лапароскопічним доступом, з них 371 операція з приводу злоякісної патології. Хворих на рак яєчника I–II стадій налічувалося 198, прооперованих в об’ємі лапароскопічної гістеректомії з оментектомією – 74, лапароскопічної циторедукції – 16, лапароскопічної аднексектомії – 7, діагностичної лапароскопії – 101. Пацієток, хворих на рак шийки матки IA–IIB ст. було 79, прооперованих в об’ємі лапароскопічної пангістеректомії за River III – 53, лапароскопічної гістеректомії без додатків з транспозицією яєчників – 26. Хворим на рак тіла матки IA–IV ст. (94 жінки) виконувалась лапароскопічна тотальна екстирпація матки

з тазовою лімфаденектомією – 31 і лапароскопічна тотальна екстирпація матки – 63.

Результати.

У 371 жінки, прооперованої лапароскопічним доступом на базі ПРЦО, середній термін перебування у стаціонарі складав 3 ± 1 дні, середня тривалість операції – $104,3 \pm 25,2$ хв, середня кровотрата $173,7 \pm 14,3$ мл, середня кількість лімфовузлів з одного боку $16,4 \pm 2,1$. Серед ускладнень мали місце інтраопераційні ятрогенні пошкодження: зовнішньої здухвинної вени зліва – 1, травма сигмоподібної кишки – 2, травма сечового міхура – 1 випадок (всі пошкодження відновлено лапароскопічно). Післяопераційні ускладнення: кишкова непрохідність (на 3–4-ту добу післяопераційного періоду) – 4 випадки, атонія сечового міхура – 7, лімфоцеле – 6. Конверсія на лапаротомію (з приводу поширеного раку яєчника) – 4 випадки. Релапароскопія – 6 випадків.

Висновки.

Таким чином, досвід провідних світових клінік і наш власний досвід свідчить, що за радикальністю та об'ємом тканин, що видаляються, лапароскопічна хірургія не поступається традиційним операціям, виконаним лапаротомічним доступом, а в деяких випадках, із урахуванням загальновідомих переваг малоінвазивної хірургії, є методом вибору. Використання спеціальних технічних прийомів і суворе дотримання принципів абластики дозволяють ефективно та безпечно використовувати оперативну лапароскопію в лікуванні онкогінекологічних захворювань.

ДОСВІД ВПРОВАДЖЕННЯ ЛАПАРОСКОПІЧНИХ ТЕХНОЛОГІЙ В ЛІКУВАННІ КОЛОРЕКТАЛЬНОГО РАКУ

Селезньов М.А.

Харківська медична академія післядипломної освіти

Проаналізовано результати лікування 22 пацієнтів, прооперованих з 2016 по 2018 рік з приводу пухлин товстої кишки з використанням лапароскопічних технологій. У десяти випадках лапароскопічний етап був переведений у відкрите оперативне втручання. Всі пацієнти з конверсією мали пухлину лівої половини товстої кишки. У структуру повністю лапароскопічних оперативних втручань увійшли правобічна геміколектомія, резекція сигмоподібної кишки, резекція прямої кишки, а також трансанальна ТМЕ.

Проблема впровадження лапароскопічної техніки в хірургію колоректального раку лежить не тільки в площині відпрацювання мануальних навичок, а й у вирішенні адміністративних, організаційних питань, спрямованих на забезпечення безперервності освітнього процесу і достатньої хірургічної активності. Крива навчання для виконання коло ректальних резекцій, навіть із застосуванням симуляційних методик для розвитку мануальних навичок і з використанням навчальних відеоматеріалів, достовірно перевищує 10 операцій. Суттєву допомогу в освоєнні даного виду оперативних втручань надає робота з наставником.

Ретельний відбір пацієнтів для операцій на прямій кишці та лівій половині товстої кишки за такими показниками як ІВТ, розмір пухлини, спайковий процес у черевній порожнині – істотно знижують частоту конверсій.

УДК 616.33 -006.6 -089-036.8

РЕАЛИИ И ПЕРСПЕКТИВЫ ХИРУРГИЧЕСКОГО ЛЕЧЕНИЯ РАКА ПИЩЕВОДА

В.И. Стариков

Харьковский национальный медицинский университет

Вступление. Лечение рака пищевода (РП) представляет одну из наиболее сложных проблем клинической онкологии. Индекс агрессивности (соотношение умерших и вновь заболевших больных в течение года) при раке пищевода составляет 95 %. Для сравнения этот показатель при раке прямой кишки равен 56,5 % и раке предстательной железы 45,7 %.

Основным методом, позволяющим достичь полного излечения является хирургический. При этом пятилетняя выживаемость больных составляет 25–30 %. Наряду с этим, послеоперационная летальность при РП остаётся высокой и достигает 10–12 %, а число послеоперационных осложнений колеблется от 25 до 60 % в различных клиниках.

Большинство оперированных больных (50–60 %) умирают в течение первых двух лет после операции от местного рецидива заболевания.

Существует много дискуссионных вопросов, на решение которых имеются различные, иногда диаметрально противоположные взгляды. К таким вопросам относятся: выбор оптимального хирургического доступа при раке различных анатомических отделов пищевода, объем лимфодиссекции, реконструктивный этап операции, отношение к спленэктомии, а также проведение предоперационной лучевой и химиотерапии. Нашей целью было ответить на наиболее актуальные из них.

Материалы и методы. Нами проведен анализ результатов лечения 215 больных раком пищевода, которым выполнена операция Льюиса. Мужчин было 83,3 %, женщин 16,7 %. По стадиям

заболевания больные распределялись следующим образом T1-2N0M0 – 23 %, T1-3N1-2M0 – 77 %. Преобладали больные с поражением регионарных лимфатических узлов. Гистологически у 87 % больных был плоскоклеточный рак, у 13 % - железистый. Средний возраст больных составил 63,7 года. У всех них диагноз рака был верифицирован морфологически до операции. У 12,7 % больных операции носили комбинированный характер.

Выполнение операции Льюиса начинали с правосторонней торакотомии и мобилизации грудного отдела пищевода с опухолью, затем выполнялась лапаротомия и мобилизация желудка с сохранением правой желудочно-сальниковой артерий. После формирования пищеводно-желудочного внутригрудного анастомоза и дренирования, обе полости грудная и брюшная ушивались. Такой план операции позволяет контролировать состояние трансплантата желудка при его перемещении в плевральную полость, что предотвращает его ротацию. При раке пищевода выполнялась двухзональная моноблочная лимфодиссекция.

Формирование пищеводно-желудочного анастомоза проводилось вручную без использования швипающих аппаратов. Мы отдаем предпочтение погружному пищеводно-желудочному анастомозу, который обладает высокой надежностью и хорошими функциональными свойствами.

Операции на пищеводе сопровождались большим числом разнообразных послеоперационных осложнений (табл.)

Результаты. Как видно из таблицы, наиболее часто встречались осложнения со стороны сердечно-сосудистой системы (15,8 %). Нарушение сердечного ритма отмечалось у 13,5 % больных и наиболее часто развивалось на 2–3 сутки после операции.

Структура послеоперационных осложнений

Вид осложнения	Количество осложнений	
	абс.	%
Нарушение сердечного ритма	29	13,5
Пневмония на стороне торакотомии	26	12,1
Несостоятельность швов пищеводно-желудочного анастомоза	45	2,3
Сердечная недостаточность	5	2,3
Внутриплевральное кровотечение	3	1,4
Кровотечение из культи желудка	2	0,9
Ротация культи желудка	1	0,5
Тромбоэмболия легочной артерии	1	0,5
Прочие осложнения	5	2,3
Всего	6	34,9

Ведущее место по тяжести течения и исходу занимает несостоятельность пищеводно-желудочного анастомоза. Этот вид осложнений встречался в первые годы проведенного наблюдения. В последние 5 лет данное осложнение не встречалось. Несостоятельность пищеводно-желудочного анастомоза развилась у 5 больных (2,3 %).

В одном случае после операции Льюиса наблюдалось редкое осложнение в виде ротации желудочного трансплантата. Осложнение было диагностировано на 5-е сутки при рентгенологическом исследовании. Барий, и даже водорастворимый контраст не поступали в кишечник. Больному произведена релапаротомия, разрушены сращения в области диафрагмального отверстия. Желудок был перерастянут и содержал большое количество жидкости. Установлено, что имелась ротация трансплантата в зоне луковицы 12-перстной кишки. Был сформирован гастроэнтероанастомоз в дистальной части желудка под диафрагмой. Наступило выздоровление больного. Через 8 дней после 2-й операции он был выписан домой.

Общая послеоперационная летальность составила 5,6 %, 3 летняя выживаемость пролеченных больных в целом составила 42 %. Однако, эта цифра является не совсем объективной, так как за весь описанный период лечения больных РП менялись схемы химиотерапии и их сочетание с предоперационной лучевой терапией.

Таким образом, при хирургическом лечении РП в настоящее время операция без выполнения лимфодиссекции не рассматривается в принципе как допустимый вариант лечения, так как профилактическая лимфодиссекция зон регионарного метастазирования носит как лечебный, так и диагностический характер.

Выводы. Способ формирования пищевода анастомоза должен соответствовать принципам оптимального заживления анастомоза и правильности его технического выполнения.

В связи с расширением возрастных рамок оперированных, особенностью контингента больных РП, является наличие большого количества сопутствующих заболеваний на фоне отягощенного анамнеза и вредных привычек, алиментарное истощение и паранеопластические синдромы. Эти факторы определяют структуру осложнений и летальности. Ведущее место в структуре послеоперационных осложнений занимают терапевтические: сердечнососудистые и легочные, на них приходится более 80 % всех осложнений.

Несмотря на сложность оперативных вмешательств и высокий процент осложнений, хирургический метод остается ведущим в комбинированном лечении больных РП.

ОНКОЛОГИЧЕСКАЯ БЕЗОПАСНОСТЬ ИСПОЛЬЗОВАНИЯ МАТОЧНОГО МАНИПУЛЯТОРА В ХИРУРГИЧЕСКОМ ЛЕЧЕНИИ РАННЕГО РАКА ЭНДОМЕТРИЯ

Тараненко С.В., Плетнев А.С., Мавричев С.А.

Лаборатория онкогинекологии. Республиканский научно-практический центр онкологии и медицинской радиологии им. Н.Н. Александрова. Минск. Республика Беларусь

Введение. В Республике Беларусь рак эндометрия – наиболее часто встречаемая патология в онкогинекологии. По данным республиканского канцер-регистра имеется тенденция к росту заболеваемости раком эндометрия. В 2011 году заболеваемость составила 18,1 на 100000 женского населения, в 2016 – 22,6. В 2016 г. рак эндометрия I стадии выявлен у 77,4 % пациенток. Стандартом хирургического лечения пациенток с ранним раком эндометрия в настоящее время является лапароскопическая гистерэктомия с билатеральной сальпингоофорэктомией (ГЭБСЭ). Как правило, при выполнении данного типа операции используются маточные манипуляторы. Однако, по литературным данным, онкологическая безопасность использования последних дискутабельна.

Цель. Изучить частоту рецидивов и прогрессирования заболевания у пациенток, страдающих раком эндометрия IA стадии, G 1-2, которым выполнена открытая или лапароскопическая ГЭБСЭ.

Методы. Выполнен ретроспективный анализ рецидивов и прогрессирования при раке эндометрия IA стадии G 1-2 за 2013 – 2017 гг.

Результаты. В период с 2013 по 2017 г. хирургическое лечение проведено у 1165 пациенток с эндометриальным раком IA стадии. У всех пациенток верифицирована гистологическая форма - эндометриоидная карцинома, Grade 1-2. Выполнялись ГЭБСЭ с тазовой лимфаденэктомией или без нее. Лапароскопическим доступом оперированы 542 (46,52%) пациентки, открытым доступом – 623

(53,48%). У всех пациенток при выполнении хирургического вмешательства лапароскопическим доступом был использован маточный манипулятор. В результате исследования было выявлено 25 (2,15%) женщин с рецидивами и прогрессированием рака эндометрия. После открытых операций были выявлены случаи рецидивов и прогрессирования заболевания у 20 (3,21%) пациенток, после лапароскопических операций у 5 (0,92%) пациенток ($p < 0,001$).

Выводы. По результатам проведенного ретроспективного анализа не получено данных об увеличении частоты рецидивов и прогрессирования заболевания при выполнении операций лапароскопическим доступом ($p < 0,001$), что свидетельствует об онкологической безопасности использования маточного манипулятора в хирургическом лечении раннего рака эндометрия.

ХІРУРГІЧНЕ ЛІКУВАННЯ РАКУ ЩИТОПОДІБНОЇ ЗАЛОЗИ

проф. Красносельський М.В., Ткаченко Ю.Г.

*ДУ «Інститут медичної радіології ім. С.П. Григор'єва НАМН
України», Харків*

Хірургічне лікування раку щитоподібної залози (ЩЗ) повинні проводити виключно досвідчені хірурги, які працюють у спеціалізованих групах й пройшли фахове навчання і щорічно проводять достатню кількість операцій у хворих на РЩЗ, як при первинних, так і при повторних пухлинах. Хворим, яким показано хірургічне лікування з приводу РЩЗ, обов'язково проводиться ТГАЦ з метою доопераційного підтвердження карциноми ЩЗ. Інтраопераційне заморожування проводиться з тією ж метою, однак його значення у виявленні мінімально інвазивного фолікулярного раку або фолікулярного варіанту папілярного РЩЗ дуже обмежене.

Високодиференційований РЩЗ з діаметром пухлини менше 1 см і без ознак вузлових або віддалених метастазів, а також без даних щодо раніше отриманого радіоактивного опромінення може бути прооперований за технікою нетотальної тиреоектомії. Стандартне хірургічне лікування – це тотальна (або майже тотальна) тиреоектомія. Такий підхід зменшує ризик розвитку локального рецидиву, і при операції, виконаній професіоналами, майже не дає ускладнень. Крім того, він значно спрощує післяхірургічну абляцію радіойодом та адекватне подальше ведення хворого.

Повну тиреоектомію пропонують за умов наявності пухлини великого розміру, множинних вузлів, екстратиреоїдального розповсюдження процесу та/або судинної інвазії, регіонарних чи віддалених метастазів, свідчень в анамнезі щодо раніше отриманого радіоактивного опромінення, при несприятливому результаті гістологічного дослідження.

У випадках первинних пухлин діаметром між 10 і 20 мм, які були верифіковані при післяопераційному гістопатологічному дослідженні, питання щодо повної тиреоектомії повинно обговорю-

ватися з пацієнтом з урахуванням ризиків та переваг повторного хірургічного втручання, включаючи потенційний ризик хірургічних ускладнень.

Мікродисекцію лімфатичних вузлів необхідно проводити у тих випадках, коли є передопераційна підозра на метастази у лімфатичні вузли та/або це підтверджено під час операції. Доцільність такого хірургічного підходу базується на даних про те, що радикальна первинна хірургічна операція має високий позитивний ефект щодо рівнів виживаності серед хворих групи високого ризику та частоти рецидивування у групі хворих низького ризику.

Переваги профілактичної 'en bloc' дисекції центрального вузла, при відсутності пре- чи інтраопераційних даних щодо вузлової патології, є суперечливими. На сьогодні відсутні переконливі дані стосовно того, що ця процедура зменшує рецидивування або смертність.

При диференційованому РЩЗ інвазія шийно-вісцеральної вісі спостерігається рідко. Разом з тим, беручи до уваги її потенційно загрозливі для життя ускладнення і обмежене коло нехірургічних методів лікування та за умови відсутності прогресуючого віддаленого патологічного процесу, хірургічну резекцію також не потрібно ігнорувати. Показання до хірургічного втручання залежать не тільки від локальної резектабельності, але й від індивідуального стану пацієнта. Залежно від ступеня інвазії хірургічна стратегія варіює від простої резекції через стінку трахеї («віконце») до складних ларинготрахеальних та езофагеальних методик.

Залежно від розміру первинної пухлини перманентний параліч є виключно рідкісним ускладненням (<2 %). Короткочасне порушення голосу зустрічається значно частіше, проте, у більшості хворих воно зникає спонтанно впродовж 1–6 місяців. Суттєво вищою є частота ускладнень, коли операцію проводили хірурги, які не мають відповідної спеціальної підготовки. Після хірургічного лікування для всіх хворих зі змінами голосу обов'язковим є ларин-

госкопічне обстеження.

В разі, якщо й розвивається перманентний однобічний рекурентний параліч ларингеального нерву (РПЛН), то він частіше за все легко переноситься пацієнтами, однак у окремих випадках може бути й потенційно загрозливим для життя, оскільки здатен спричиняти аспіраційну пневмонію. Перманентний однобічний РПЛН погіршує якість життя пацієнта у зв'язку з порушенням якості голосу й посиленням голосової напруги. Для лікування негативних ефектів РПЛН розроблені спеціальні хірургічні методики, спрямовані на латералізацію паралізованої ділянки. Ці методики характеризуються низькою частотою розвитку ускладнень та одночасною високою ефективністю.

Після тотальної тиреоектомії інколи виникають гіпопаратиреоїдоз. Гіпокальціємія спостерігається майже у третині випадків, проте довше 3 місяців вона триває лише у 2 % хворих. Необхідно ретельно стежити за ймовірною появою симптомів гіпокальціємії. Рівень загального кальцію в сироватці крові (краще – іонізованого кальцію) потрібно перевіряти наступної доби після операції та щоденно до повної його стабілізації. Моніторинг обов'язково повинен включати визначення рівня іонізованого кальцію. Визначення вмісту паратгормону (PTH) в сироватці крові може бути доречним у пограничних випадках для прогнозування ймовірності відновлення гіпокальціємії.

РЕЗУЛЬТАТИ ЗАСТОСУВАННЯ ЛАПАРОСКОПІЇ У ХВОРИХ НА РАК ЯЄЧНИКІВ III–IV СТАДІЇ

О.А. Міхановський, В.С. Сухін, Ю.В. Харченко, І.М. Кругова,
Н.М. Щит, М.А. Теплова, Н.В. Федоренко

*ДУ «Інститут медичної радіології ім. С.П. Григор'єва
НАМН України», Харків*

Мета дослідження – підвищити ефективність комбінованого лікування хворих на поширений рак яєчників (РЯ).

Матеріали та методи.

Лапароскопія виконана 15 хворим на РЯ III–IV стадії ($T_{3-4}N_xM_{0-1}$) з метою визначення ступеня поширення злоякісного процесу, а також отримання зразків пухлини яєчників.

Результати.

За допомогою лапароскопії була здійснена одна екстирпація матки з придатками та резекцією великого сальника, 3 аднексектомії, 7 біопсій пухлин яєчників і 4 ревізії органів малого таза та черевної порожнини. З 7 біопсій пухлин 3 були не інформативні, у 2 випадках після ревізії органів малого таза та черевної порожнини виконана лапаротомія у зв'язку з операбельністю пухлинного процесу. В 2 випадках мали місце ускладнення у вигляді кровотечі з судин пухлини яєчника після отримання біопсії, у зв'язку з чим хворим була виконана лапаротомія. Всі пацієнтки задовільно перенесли хірургічне втручання, при завершенні якого здійснювалося дренирування черевної порожнини для подальшого проведення внутрішньоочеревинної хіміотерапії (ХТ).

Висновки.

Лапароскопія у хворих із поширеними формами РЯ є відносно небезпечним методом діагностики захворювання, який дозволяє із досить великою точністю оцінити ступінь поширення злоякісного процесу, взяти зразки пухлини яєчників для проведення гістологічної верифікації діагнозу, а також забезпечити умови для подальшого проведення внутрішньоочеревинної ХТ.

ВОЗМОЖНОСТИ ВИДЕОАССИСТИРОВАННОЙ МИНИ-ТОРАКОТОМИИ В РАБОТЕ ОНКТОРАКАЛЬНОГО СТАЦИОНАРА

Белый Александр Николаевич, Чемадура Виктория Юрьевна

*ГУ «Институт медицинской радиологии им. С.П. Григорьева
НАМН Украины», Харьков*

По данным Министерства здравоохранения Украины ежегодно в стране фиксируется около 13 тысяч новых случаев рака легких. Частота встречаемости у мужчин в 5 раз больше, чем у женщин. Это заставляет хирургов искать новые методы лечения, которые позволят качественно и с минимальным ущербом для пациента лечить данную патологию.

В настоящее время все чаще прибегают к использованию высокотехнологического малоинвазивного медицинского оборудования, поскольку это значительно снижает послеоперационные осложнения, как в раннем, так и в отдаленном периоде. Преимуществом видеоассистированной мини-торакотомии (VATS) являются высокие диагностические возможности, снижение травматичности, сокращение времени операции и послеоперационного периода, более раннее начало адьювантной химиотерапии, а также уменьшение материальных затрат

Материалы и методы.

Десяти пациентам (4 женщинам и 6 мужчинам) в период 2014–2017 гг. выполнена VATS. Возраст пациентов варьировал в диапазоне от 35 до 62 лет. Диагнозы распределились следующим образом: рак легкого (2 пациента), рак легкого с метастазами в лимфоузлы средостения (2), мезотелиома плевры (1), лимфома с изолированным поражением средостения (2), рак щитовидной железы с метастазами в лимфоузлы средостения (1), невринома заднего средостения (2 больных). Этим пациентам были произведены верхняя лобэктомия справа (1), нижняя лобэктомия справа (1),

биопсия лимфоузла средостения (3), биопсия опухоли плевры (2), удаление опухоли реберно-позвоночной зоны (3 пациента).

Результаты.

Операции проводили под комбинированным интубационным наркозом с отдельной интубацией бронхов. На начальном этапе всем выполнялась диагностическая видеоторакоскопия с доскональной ревизией плевральной полости и оценкой объема поражения, после чего определялся размер и место для мини-торакоми. При этом производился разрез 8–10 см. После удаления опухоли и санации плевральной полости устанавливался только 1 дренаж через контрапертуру камеры. У всех больных интраоперационно достигнут окончательный гемостаз. Ни у одного из пациентов не наблюдалось интраоперационных осложнений. Все операции прошли без перехода в открытую торакотомия. Послеоперационных осложнений также не отмечено. Положительными моментами является значительное уменьшение болевого синдрома у пациентов, сокращение пребывания их в стационаре в среднем на 5 дней и уменьшение количества дней антибиотикопрофилактики до 3 вместо 5.

Выводы.

Видеоассистированная мини-торакотомия является альтернативой открытой торакотомии, так как она менее травматична и позволяет значительно снизить болевой синдром, послеоперационные осложнения, а также уменьшить пребывание пациента в онкоторакальном стационаре.

РОЛЬ ДІАГНОСТИЧНОЇ ЛАПАРОСКОПІЇ ПРИ РАКУ ЯЄЧНИКІВ

Шамрай В.А., Григоренко А.М., Прищак Р.А., Паненко М.В.,
Місюрко О.І., Боднар Л.О.

*Подільський регіональний центр онкології, м. Вінниця
Вінницький національний медичний університет ім. М.І. Пирогова*

Рак яєчників (РЯ), одне з найпоширеніших онкологічних захворювань в гінекології, займає друге місце після злоякісних пухлин матки. Водночас, як свідчить статистика, саме РЯ в онкології є найбільш розповсюдженою причиною смерті в порівнянні з іншими пухлинами статевих органів. Незважаючи на досягнуті успіхи в діагностиці карциноми яєчника, близько 75 % її виявляється на пізніх стадіях. Своєчасна діагностика РЯ значною мірою визначає успіх сучасного лікування.

Мета роботи полягала у визначенні розповсюдження пухлини, характеру дисемінації, взяття біопсії для морфологічного аналізу, а також цитологічного вивчення ексудату.

Матеріали і методи. Можливість візуального обстеження органа, ураженого пухлинним процесом, визначення ступеня поширеності та встановлення морфологічної структури пухлини висуває метод лапароскопії, в ряді випадків, у переважне положення по відношенню до інших діагностичних досліджень. Лапароскопічний доступ, в порівнянні з лапаротомічним, має низку переваг, а саме: скорочення строків реабілітації, низькі травматичності, частота післяопераційних ускладнень, відмінна візуалізація можливість у більш ранні терміни призначати адьювантну терапію. З 2015 року в онкогінекологічному відділенні Подільського регіонального центру онкології було впроваджено методику діагностичної лапароскопії.

Результати. За 2015–2017 роки, на базі центру було проведено 136 діагностичних лапароскопій пацієнткам з підозрою на рак яєчників. В результаті проведених оперативних утручань в 101 хворой вдалося підтвердити діагноз раку яєчників та встановити стадію

процесу, в 21 пацієнтки було виявлено метастатичне ураження яєчників (метастаз Крукенберга) з інших органів, в 6 жінок було виявлено пухлини позаочеревинного простору, ще в 5 пацієнток було встановлено діагноз – цироз печінки, а в 3 хворих діагностовано гастроінтестинальну стромальну пухлину.

Висновки. Лапароскопічна хірургія швидко удосконалюється, як нова галузь, що має багато переваг, далеко не останніми з яких є нетривалий час перебування пацієнтів у стаціонарі та швидке одужання. Лікарі, які прагнуть використовувати останні досягнення та нові інструменти, відкривають у цьому напрямку хірургії все нові і нові горизонти. Застосування лапароскопа дає можливість поліпшити лікування хворих на злоякісні новоутворення. Пацієнти тільки виграють, якщо необхідна інформація, що стосується діагностики і визначення стадії пухлини, може бути безпечно отримана під час лапароскопії, а також, якщо у них можливе виконання лапароскопічних операцій, а не широкої лапаротомії.

ЕПІДУРАЛЬНА АНЕСТЕЗІЯ ЗІ ЗБЕРЕЖЕНИМ СПОНТАННИМ ДИХАННЯМ В ОНКОХВОРИХ ПРИ ПРОВЕДЕННІ ТРИВАЛИХ ГІНЕКОЛОГІЧНИХ ЛАПАРОСКОПІЧНИХ ВТРУЧАНЬ

Микола Вілєнович Красносельський¹,
Євгеній Миколаєвич Крутько¹, Микола Вікторович Шульга¹,
Євгенія Вікторівна Шульга²

¹ ДУ «Інститут медичної радіології ім. С.П. Григор'єва НАМН України», Харків

² Харківський національний університет ім. В.Н. Каразіна

Вступ.

Традиційно загальна анестезія з контрольованою вентиляцією вважалася єдиною технікою внаслідок ефектів пневмоперитонеуму, і різні міфи та факти перешкоджали використанню регіональної анестезії. Застосування епідуральної анестезії для лапароскопії не мало популярності до недавнього часу через ризик аспірації та пригнічення дихання, що робить його менш сприятливим для свідомого пацієнта. Втім, насправді ризик аспірації на спонтанному диханні менший, ніж при проведенні загальної анестезії.

Мета роботи.

Вивчення та обґрунтування доцільності використання епідуральної анестезії з проведенням седації на спонтанному диханні в онкохворих під час тривалих гінекологічних лапароскопічних утручаннях.

Матеріали та методи.

Дослідження проводилося на клінічній базі ДУ «Інститут медичної радіології ім. С.П. Григор'єва НАМН України». з 64 хворими на рак яєчників, тіла і шийки матки. Виконували гінекологічні лапароскопічні втручання за шкалою ASA (Американського товариства анестезіологів) I та II класів. Хворих було стратифіковано за ознакою проведення анестезіологічного забезпечення на групу «А» (n1 = 25 осіб

– контрольна, з використанням комбінованої загальної анестезії з епідуральним знеболюванням за стандартними протоколами) та групу «Б» ($n_2 = 39$ осіб, яким виконана епідуральна анестезія на спонтанному диханні з проведенням седації). Фізичні параметри пацієнтів: вік $62,6 \pm 2,1$ року, маса тіла $78,8 \pm 2,2$ кг, індекс маси тіла $27,2 \pm 0,9$ кг/м².

У групі «А» вводили повільно (по 4–5мл кожні 2–3 хв) пункційно під місцевою аналгезією (2 мл 2 % лідокаїну) в епідуральний простір на рівні Th9-Th10 безпосередньо перед індукцією загальної анестезії місцевий анестетик бупівокаїн 0,5 % в дозі 23–25 мл з 0,05 мг фентанілу. Для проведення загального знеболювання на індукцію вводили внутрішньовенно тіопентал натрію 4–6 мг/кг або дипрофол 1,6–2,0 мг/кг, діазепам 0,1–0,2 мг/кг. Міорелаксація – атракурій безилатом у дозі 0,5–0,6 мг/кг.

У групі «Б» повільно (по 4–5 мл кожні 2–3 хв) вводили пункційно під місцевою аналгезією в епідуральний простір на рівні Th9-Th10 місцевий анестетик бупівокаїн 0,5 % у дозі 23–25 мл та 0,05 мг фентанілу. Подальшу седацію проводили однократно внутрішньовенним введенням діазепаму в дозі 0,07–0,1 мг/кг та підтримуючою дозою внутрішньовенно крапельно тіопенталом натрію 2,8–3,2 мг/кг/год або дипрофолом 2,7–3,8 мг/кг/год.

Моніторинг нейром'язового блоку проводили на підставі суб'єктивної оцінки оперуючого гінеколога та на моніторі фірми Datex («RELAXOGRAPH»).

Дослідження загальної якості життя, пов'язаної зі здоров'ям, виконано із застосуванням стандартного валідизованого «Короткого опитувальника оцінки статусу здоров'я» SF-36 за методологією Евіденс. Показники розподілялися із застосуванням критерію Шапіро-Уїлка.

Результати.

Операція тривала $252,6 \pm 53,5$ хв. Проведення седації у групі «Б», при якій регулювали введення для седації пропофолу або тіопен-

талу натрію жодного разу не потребувало переходу на допоміжну чи штучну вентиляцію легень. У хворих групи «Б» релаксація, порівняно з групою «А», була достатньою, на підставі суб'єктивної оцінки оперуючого гінеколога та за результатами виконання інструментального моніторингу повноти нейром'язового блоку. Оцінка якості життя, виявила більш високі показники у хворих групи «Б» яким було застосовано епідуральну анестезію із седацією.

Висновки.

Епідуральна анестезія з проведенням седації на спонтанному диханні може з успіхом застосовуватися для багатьох пацієнток, оскільки, незважаючи на проведення тривалих гінекологічних лапароскопічних утручань, у наших дослідженнях не було виявлено ускладнень. За умов проведення епідуральної анестезії зі збереженням спонтанного дихання існує можливість комфортного проведення анестезії, адже, згідно з оцінкою якості життя під час проведення довготривалих гінекологічних лапароскопічних утручань виявлені більш позитивні показники ($p < 0,05$) порівняно з комбінованою анестезією. Відсутнє виникнення та розвиток плечолопаткового синдрому. Помітно скорочується період відновлення хворого після операції.

VIDEO-ASSISTED LOBECTOMY IN LUNG CANCER PATIENTS

Prof. Heribert Ortlieb

Klinikum Balg, Mittel Baden, Baden-Baden, Germany

In the last twenty years the approach in thoracic surgery has become smaller. Today, video-assisted thoracic surgery (VATS) has become a well-established method for anatomical lung resections. The advantage of this method is no rib spreading, less inflammatory response of the body and better and faster recovering from operation.

Methods. We perform a modification of the approach by a lateral opening of the thorax with an incision of about 8 cm. A port for the video camera is done separately. So we have direct control of the operating field and additional control by video camera.

Results. From 100 consecutive anatomical resections in year 2017, 80 % could be done by VATS and y 20 % by open surgery. In only one case we had to convert from VATS to rib spread because of a very stiff thorax.

The rate of complications was very low. In 5 cases patients had signs of infiltration of lung, 4 patients had a prolonged leakage, in two cases we had to do reoperation by thoracoscopy, one because of the hemorrhage and one because of the fibrinous pleural effusion.

In *conclusion*, VATS lung resection is safe method, which offers always a good control in case of bleeding. There is almost no limitation in tumor size for the surgery.

Key words: lung cancer, video-assisted thoracic surgery

ДОСВІД ЗАСТОСУВАННЯ ЛАПАРОСКОПІЧНИХ ОПЕРАЦІЙ У ХВОРИХ ОНКОГІНЕКОЛОГІЧНОГО ПРОФІЛЮ

**В.С. Сухін, Н.В. Федоренко, Ю.А. Моїсеєнко, Ю.В. Харченко,
О.А. Міхановський, Л.Д. Скрипник.**

*ДУ “Інститут медичної радіології ім. С.П. Григор’єва НАМН
України”*

Прогрес в хірургії за останнє десятиріччя пов’язан із розробкою та впровадженням у клінічну практику малоінвазивних, лапароскопічних втручань. Розробка таких заходів привела до зменшення строків госпіталізації пацієнок за рахунок мінімізації хірургічної травми та ранньої реабілітації хворих. Даний метод знайшов своє застосування й в Онкогінекології. Поряд з цим, в результаті пошуку ефективних методів ведення хворих, які підлягають хірургічним втручанням з мінімальним ризиком, виникло нове поняття – fast-track surgery (FTS – хірургія швидкого відновлення).

Матеріали та методи. В онкогінекологічному відділенні клініки інституту проведено 139 лапароскопічних оперативних втручань пацієнткам на пухлинну та передпухлинну патологію жіночих статевих органів, з жовтня 2015 року по лютий 2018 року.

Результати. Середній вік пацієнок склав $48,84 \pm 10,57$ років (діапазон від 24 до 80 років). Обсяг оперативного втручання у пацієнок був таким: лапароскопічна гістеректомія I типу (ЛГ) – у 92 пацієнок (66,2%), лапароскопічна гістеректомія (ЛГ) з тазовою лімфодісекцією – у 2 пацієнок (1,4%), лапароскопічно асистована піхвова гістеректомія (ЛАПГ) – 16 (11,5%), лапароскопічна надпіхвова ампутація матки з додатками (Л-НАМД) – у 4 (2,9%), аднексектомія – у 17 (12,2%), міомектомія – у 1 пацієнтки (0,8%).

Діагностичні операції з метою біопсії пухлини та стадіювання - у 7 (5%) пацієнток. При гістеректомії екстирпацію сальника виконено у 9 пацієнток (6,5%), резекція сальника – у 11 (7,9%).

Тривалість оперативного втручання склала від 35 до 340 хвилин.

Рання мобілізація пацієнток (до 6 годин після операції) успішно проведена у 105 з 139 пацієнток (75,5 %), тривалість операції яких склала до 180 хвилин. Післяопераційний термін перебування хворих у стаціонарі склав від 3 до 5 суток,

Висновок. Лапароскопічні оперативні втручання в онкогінекологічній клініці враховуються більш прецизійними та менш травматичними, що сприяє раньшому відновленню стану пацієнток, поліпшенню їх психо-емоційного фону, що дозволяє не затримувати початок ад'ювантної терапії.

Ключові слова: лапароскопічні операції, онкогінекологія, малоінвазивні втручання.

УДК: 617+616-006

П-27

Редакційна рада Красносельський М.В., (голова)
Вінніков В.А. (заступник голови)

Відповідальний секретар Кулініч Г.В.

Матеріали науково-практичної конференції з міжнародною участю
«Актуальні питання сучасної онкології — з акцентом на особливостях малоінвазивних технологій в онкохірургії та онкогінекології»

19-20 квітня 2018 р., — Харків — 55 стор.

/ Ред. рада Красносельський М.В. (голова) та ін.
Державна установа «Інститут медичної радіології
ім. С.П. Григор'єва НАМН України». — Харків

Адреса редколегії:

ДУ «Інститут медичної радіології ім. С.П. Григор'єва НАМН
України»,

вул. Пушкінська, 82, Харків, 61024

Оргкомітет не несе відповідальності за зміст опублікованих тез

ДУ «Інститут медичної радіології ім. С.П. Григор'єва
НАМН України», 2017

Підписано до друку 12.04.2018 р. Формат 60×84 1/16

Папір офсет. Друк цифровий.

Умов.-друк. арк. 2,1. Наклад 120 прим.

Надруковано СПД ФО Степанов В. В., м. Харків, вул. Ак. Павлова, 311

Свідоцтво про державну реєстрацію В00 № 941249 від 28.01.2003р.